Бронхоэктатическая болезнь

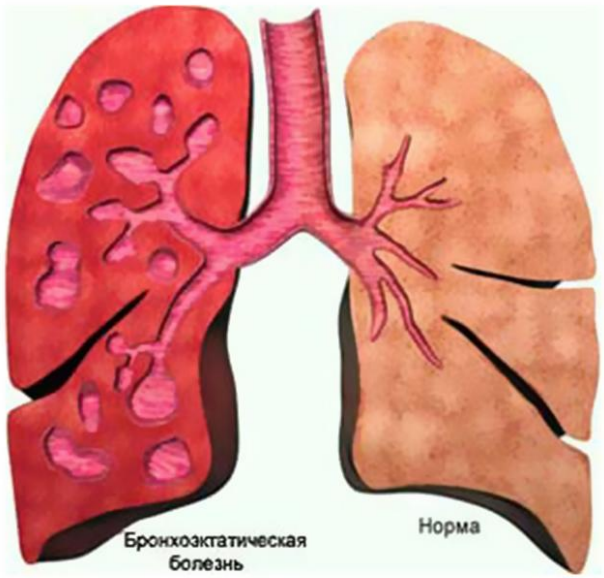

Работу выполнила
студентка 1 курса 110 группы Сыктывкарского медицинского колледжа им. И. П. Морозова
Иванова Диана

БРОНХОЭКТАТИЧЕСКАЯ БОЛЕЗНЬ -

приобретенное (в ряде случаев врожденное) заболевание, характеризующееся хроническим нагноительным процессом в необратимо измененных (расширенных, деформированных) и функционально неполноценных бронхах, преимущественно нижних отделов легких.

Как правило бронхоэктатичская болезнь двусторонний процесс (55% в левом лёгком,45% в правом)

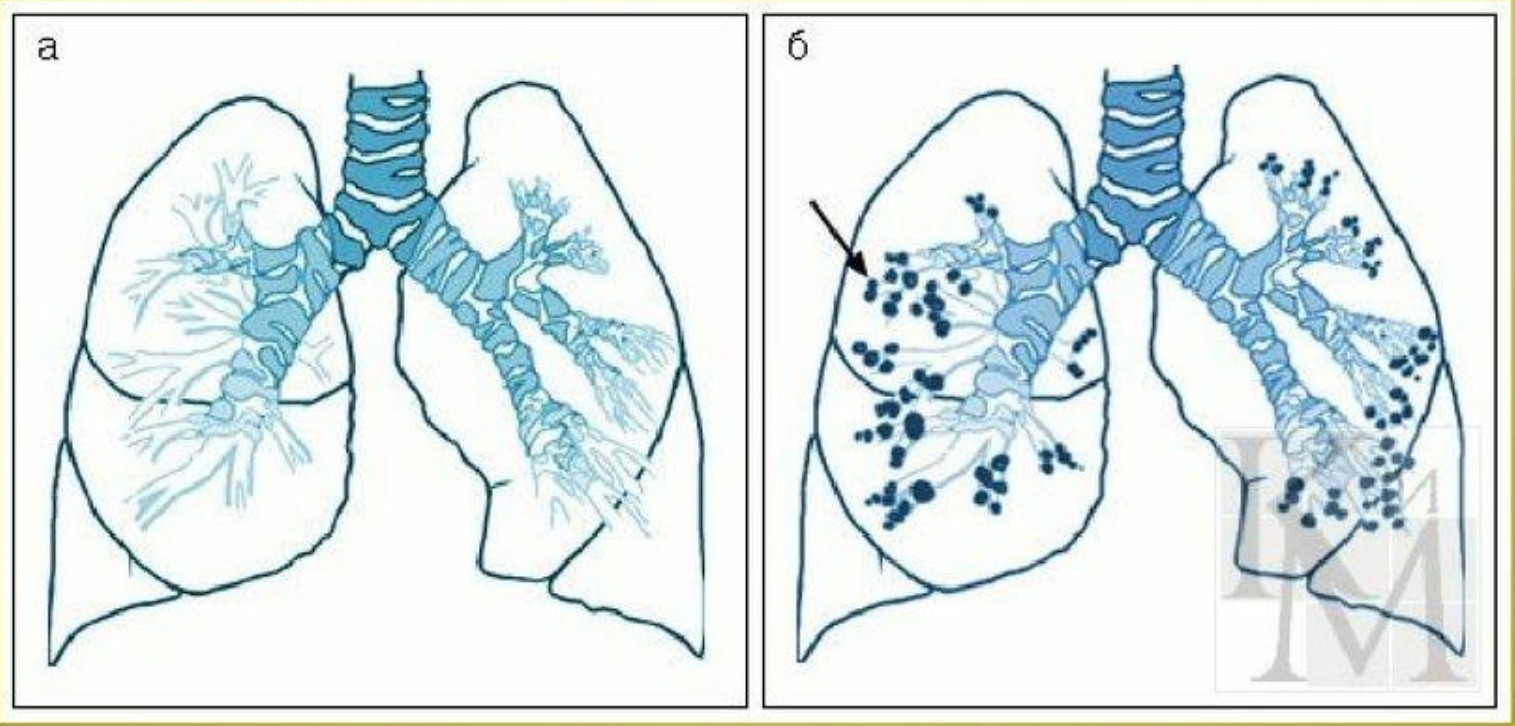

- ***Бронхоэктатическая болезнь*** характеризуется сочетанием бронхоэктазов, пневмосклероза, гипертонии малого круга кровообращения и «легочного сердца». Она течет с частыми обострениями воспаления и соответственно увеличения объема склероза легких. Постепенно склеротические изменения приводят к деформации легких и тогда говорят о пневмоциррозе.

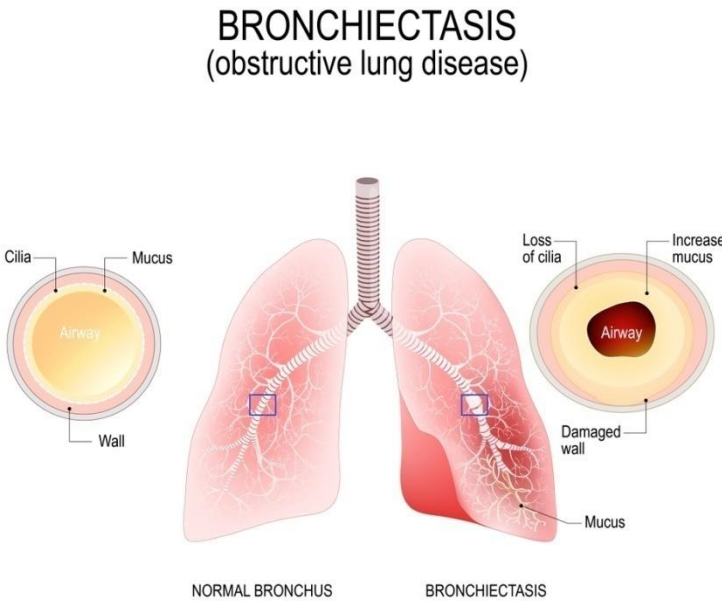

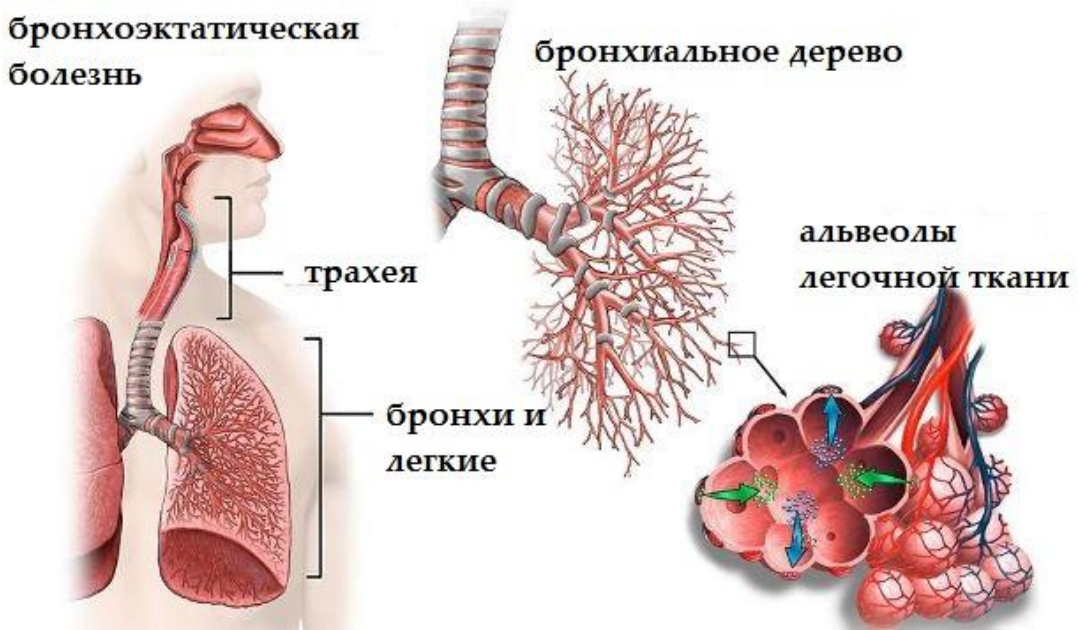

Клиническая картина бронхоэктатической болезни

характеризуется сменой периодов обострения с активацией бронхолегочной инфекции и периодов клинической ремиссии, когда все проявления болезни затихают.

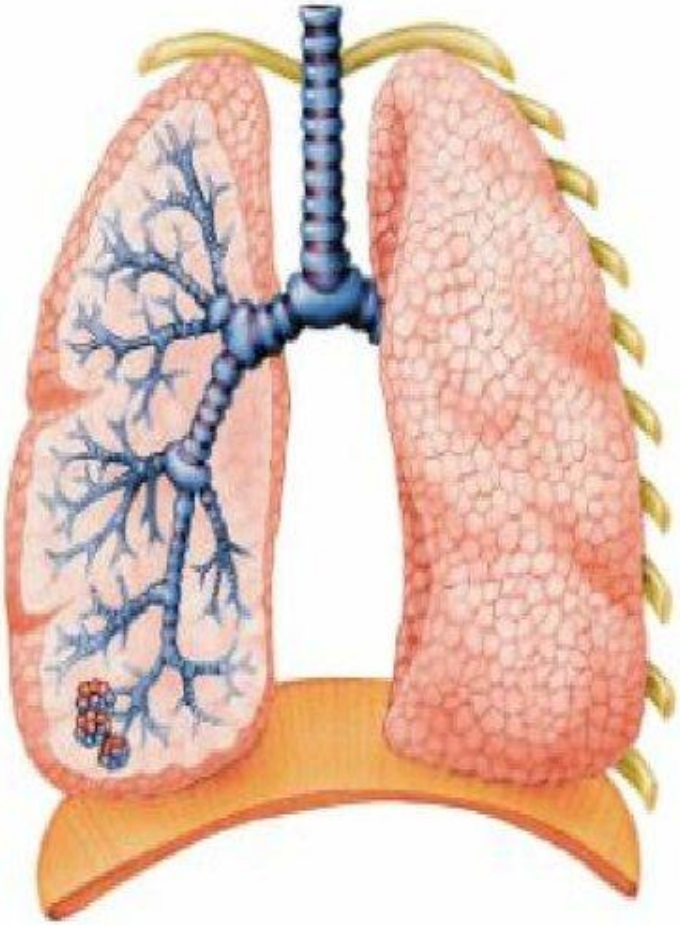

- ***Причиной*** первичных бронхоэктазов служат врожденные пороки развития бронхов – недоразвитие бронхиальной стенки. Приобретеннные бронхоэктазы возникают в результате частых бронхолегочных инфекций, перенесенных в детском возрасте – бронхопневмонии, туберкулеза или абсцесса легкого. Иногда развивается вследствие попадания инородных тел в просвет бронхов.

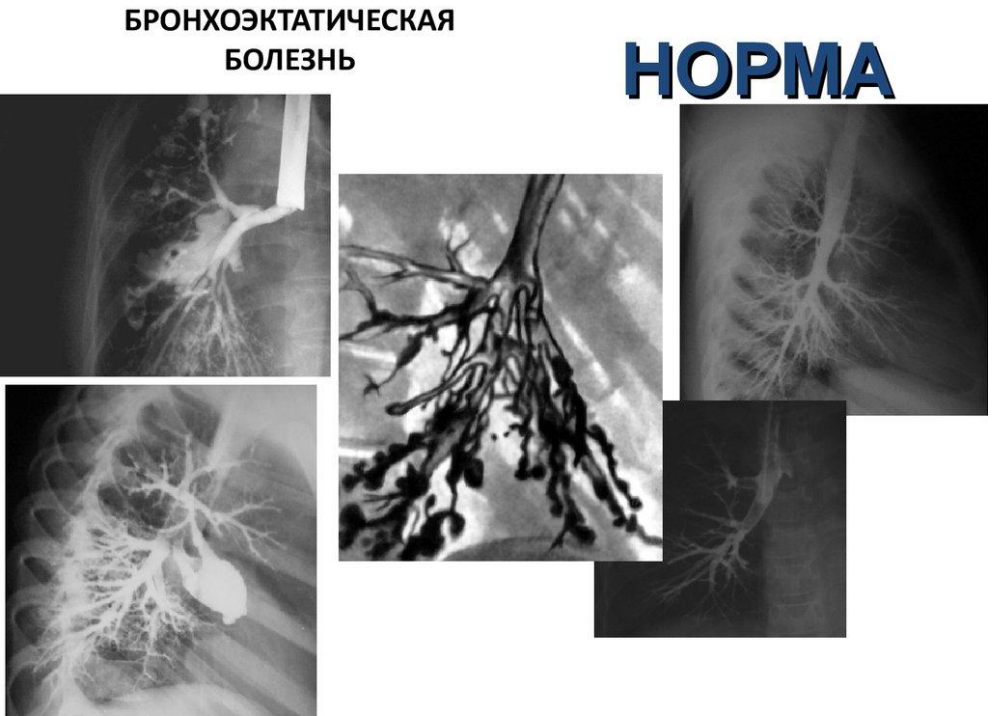

- Хроническое воспаление бронхиального дерева вызывает изменения в слизистом и мышечном слоях бронхов, а также в перибронхиальной ткани. Становясь податливыми, пораженные стенки бронхов расширяются. Пневмосклеротические процессы в легочной ткани после перенесенных бронхитов, пневмоний, туберкулеза или абсцесса легкого приводят сморщиванию легочной паренхимы и растяжению, деформации бронхиальных стенок. Деструктивные процессы также поражают нервные окончания, артериолы и капилляры, питающие бронхи.

- Веретенообразные и цилиндрические бронхоэктазы поражают крупные и средние бронхи, мешотчатые – более мелкие. Неинфицированные бронхоэктазы, немногочисленные и небольшие по размерам, могут длительное время не проявлять себя клинически. С присоединением инфекции и развитием воспалительного процесса бронхоэктазы заполняются гнойной мокротой, поддерживающей хроническое воспаление в видоизмененных бронхах. Так развивается бронхоэктатическая болезнь.

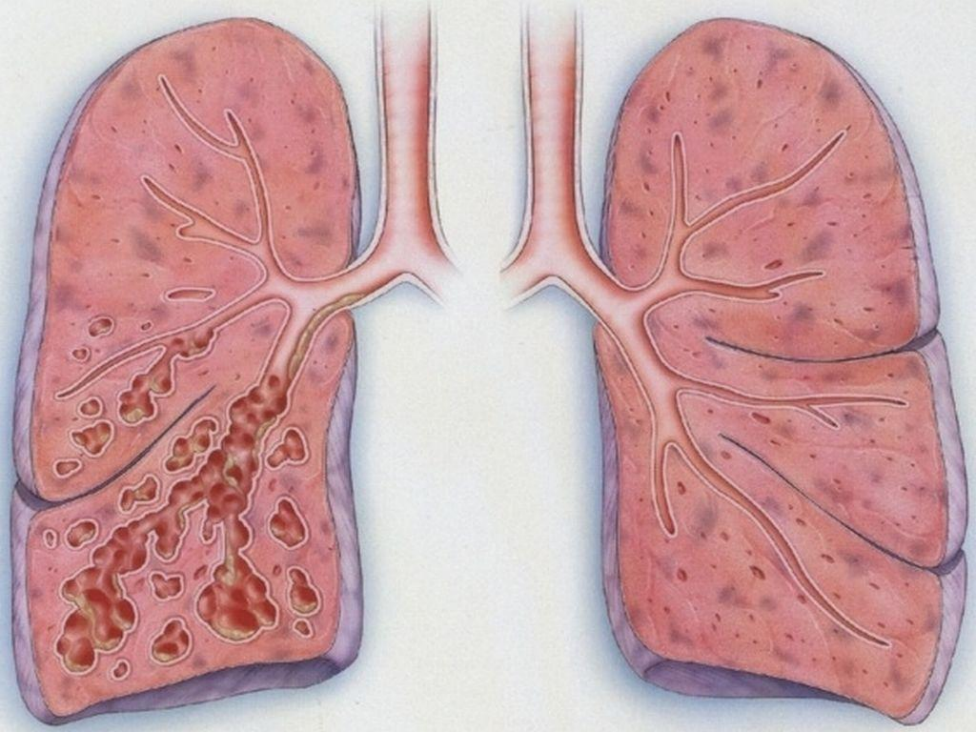

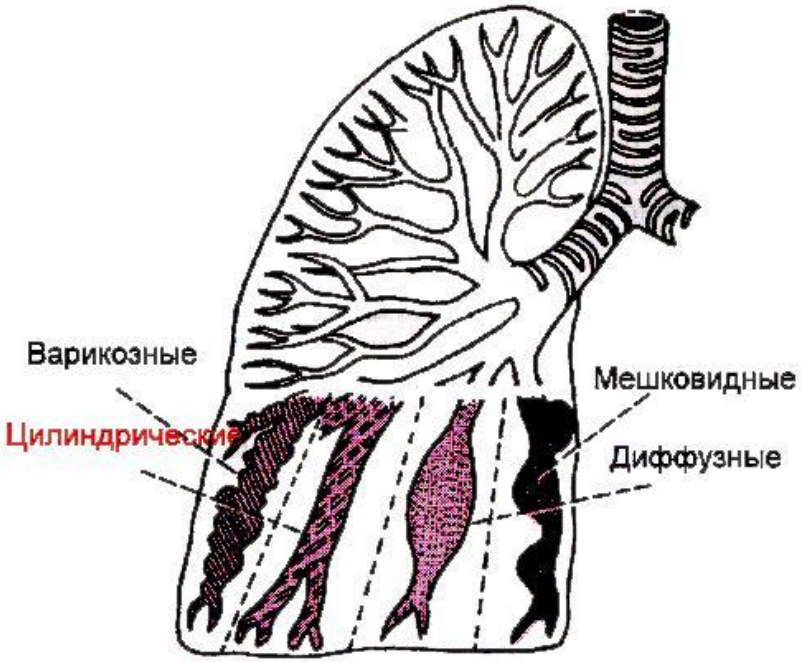

Осложненное течение бронхоэктатической болезни характеризуется признаками тяжелой формы, к которым присоединяются вторичные осложнения: сердечно-легочная недостаточность, «легочное сердце», амилоидоз почек, печени, нефрит и др. Также длительное течение бронхоэктатической болезни может осложняться железодефицитной анемией, абсцессом легких, эмпиемой плевры, легочным кровотечением.

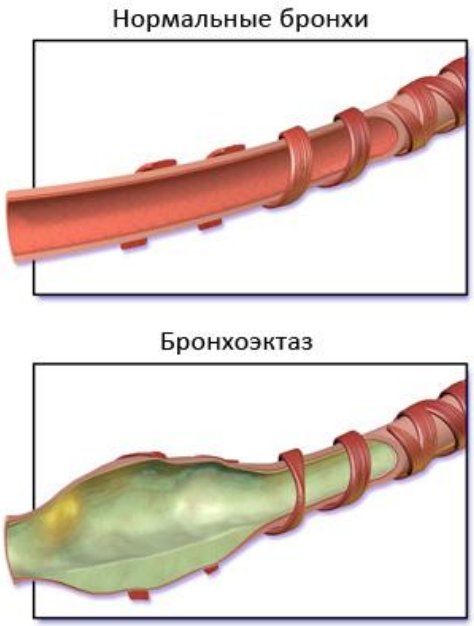

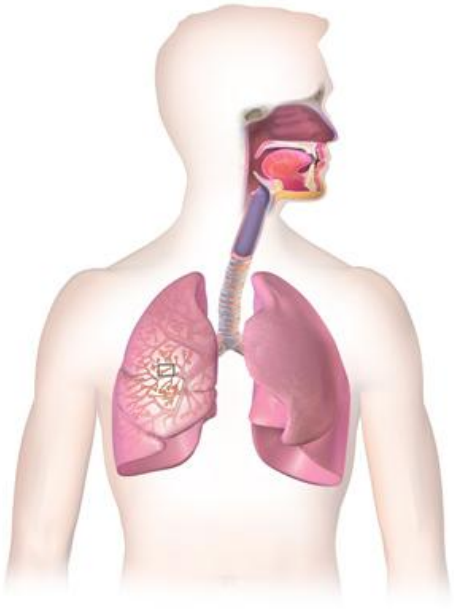

Спасибо за внимание