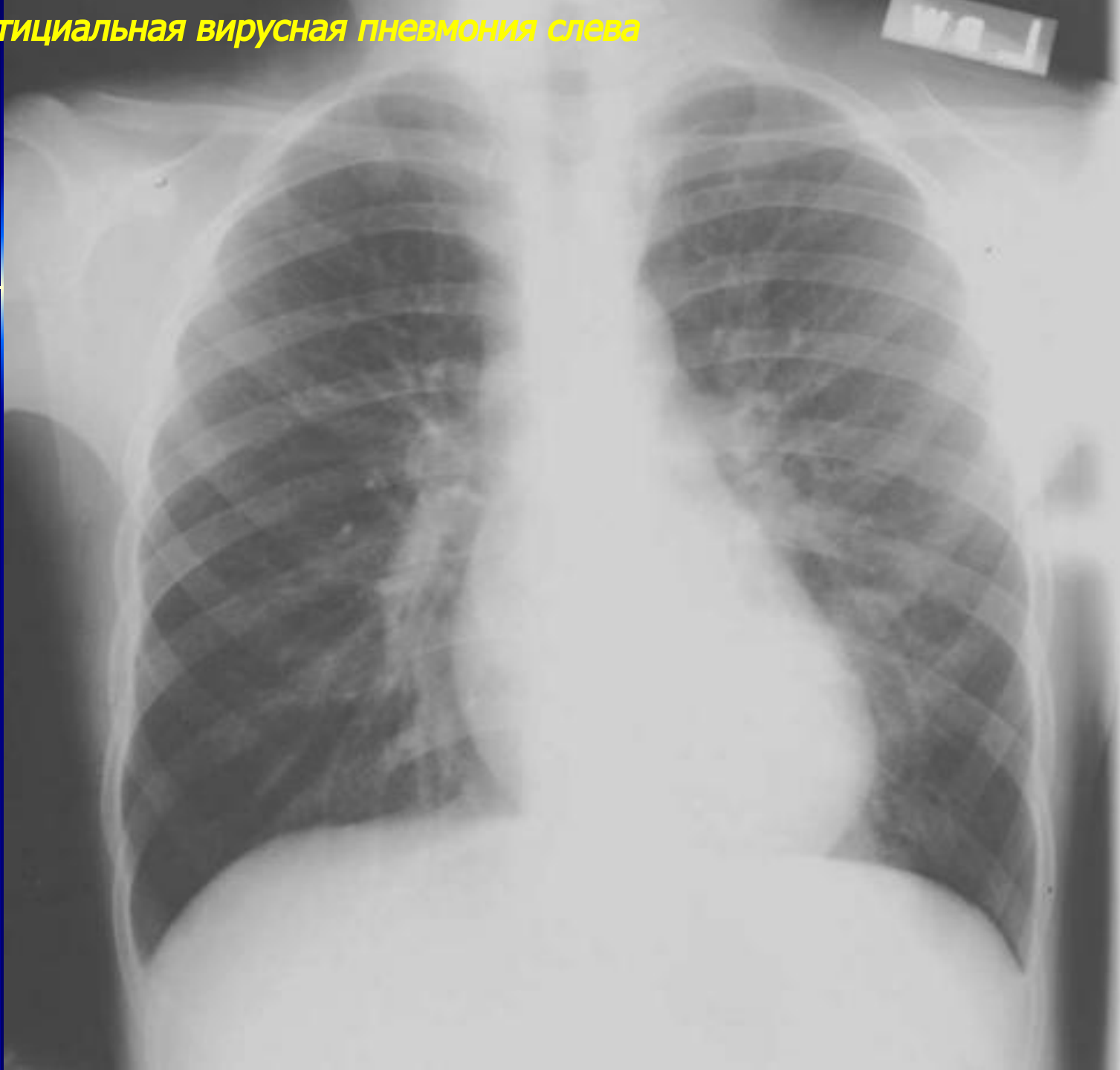


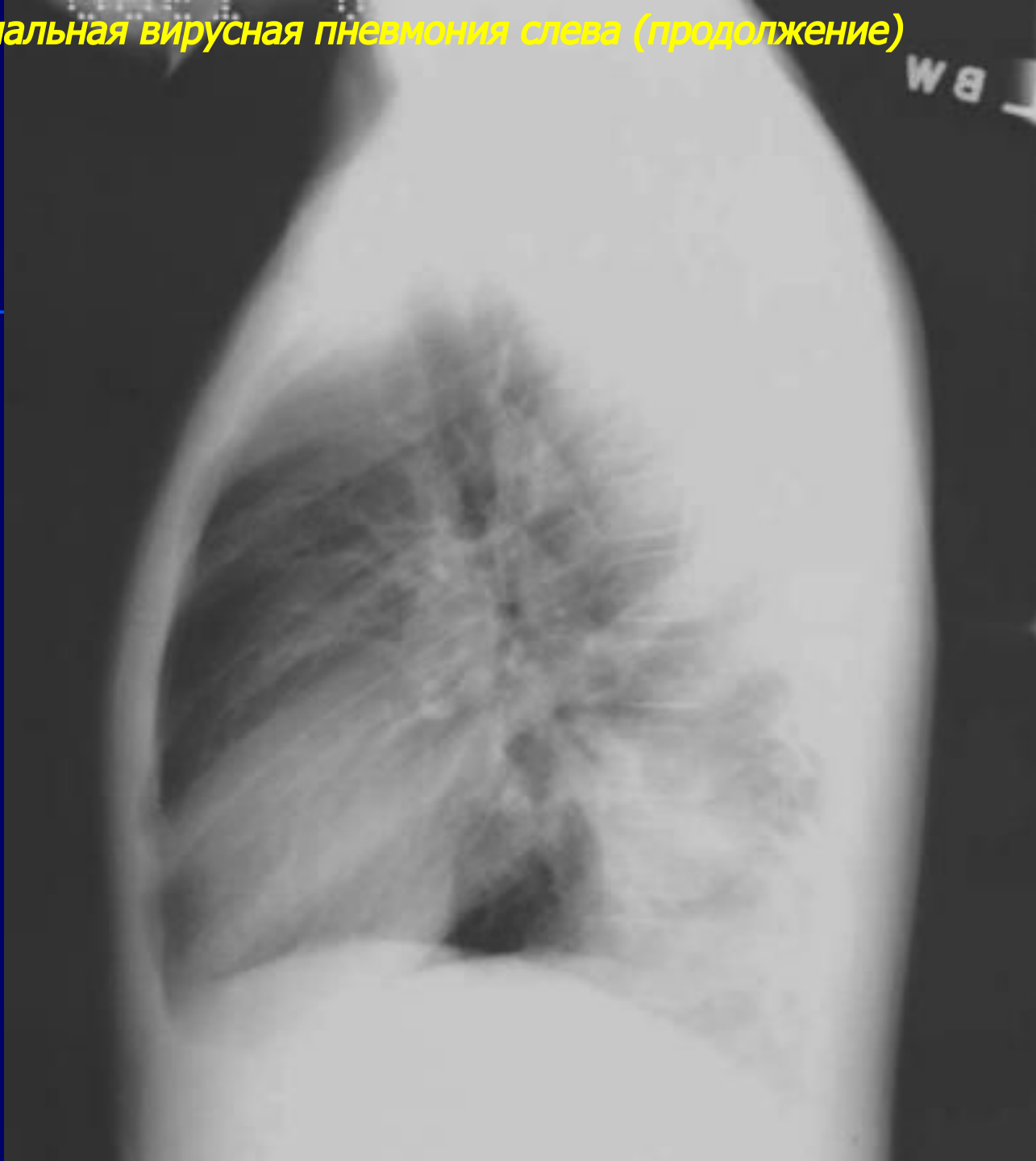
***Рентгенодиагностика
вирусных и вторичных
острых пневмоний***

Острая интерстициальная
пневмония

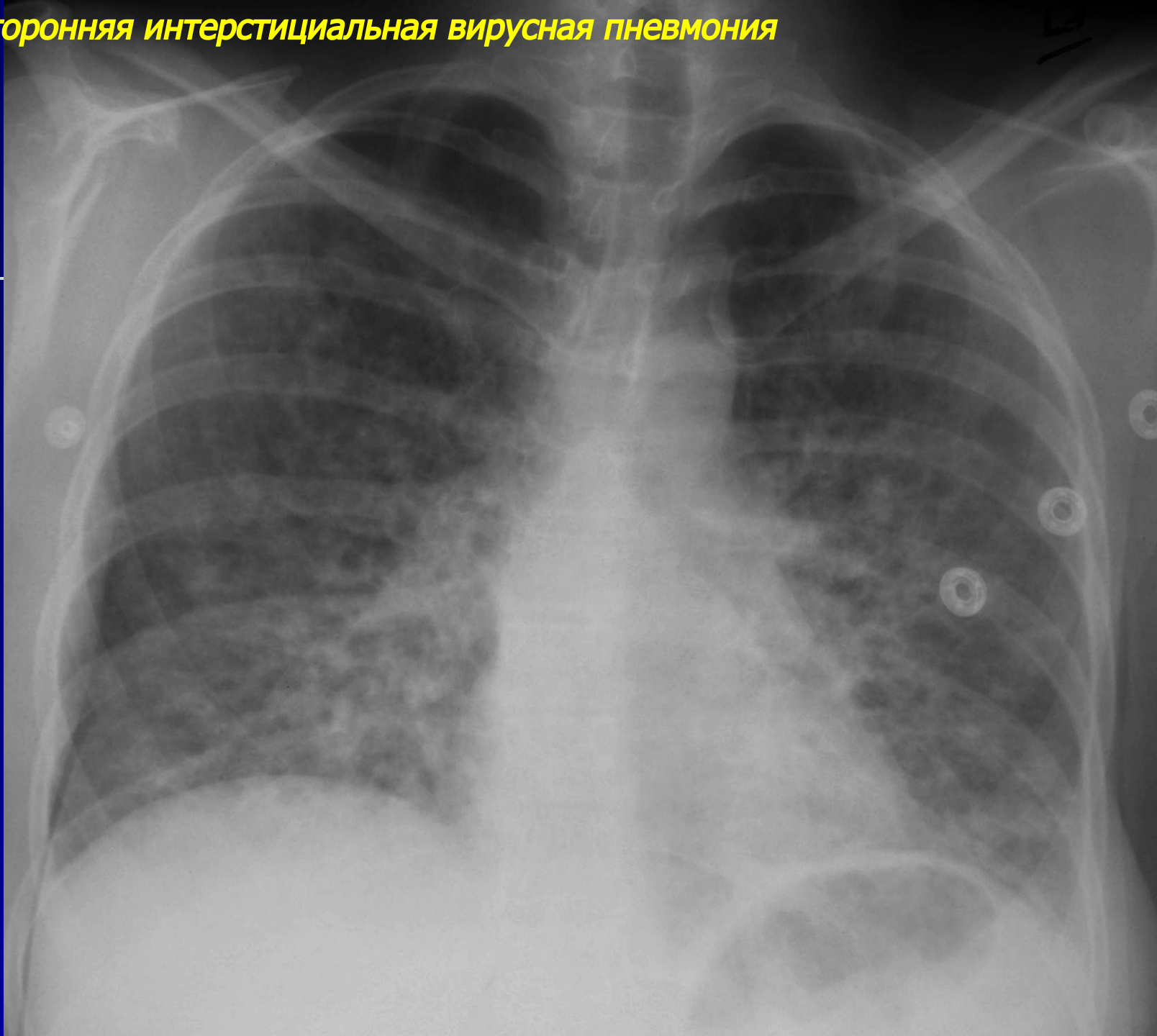
Интерстициальная вирусная пневмония слева



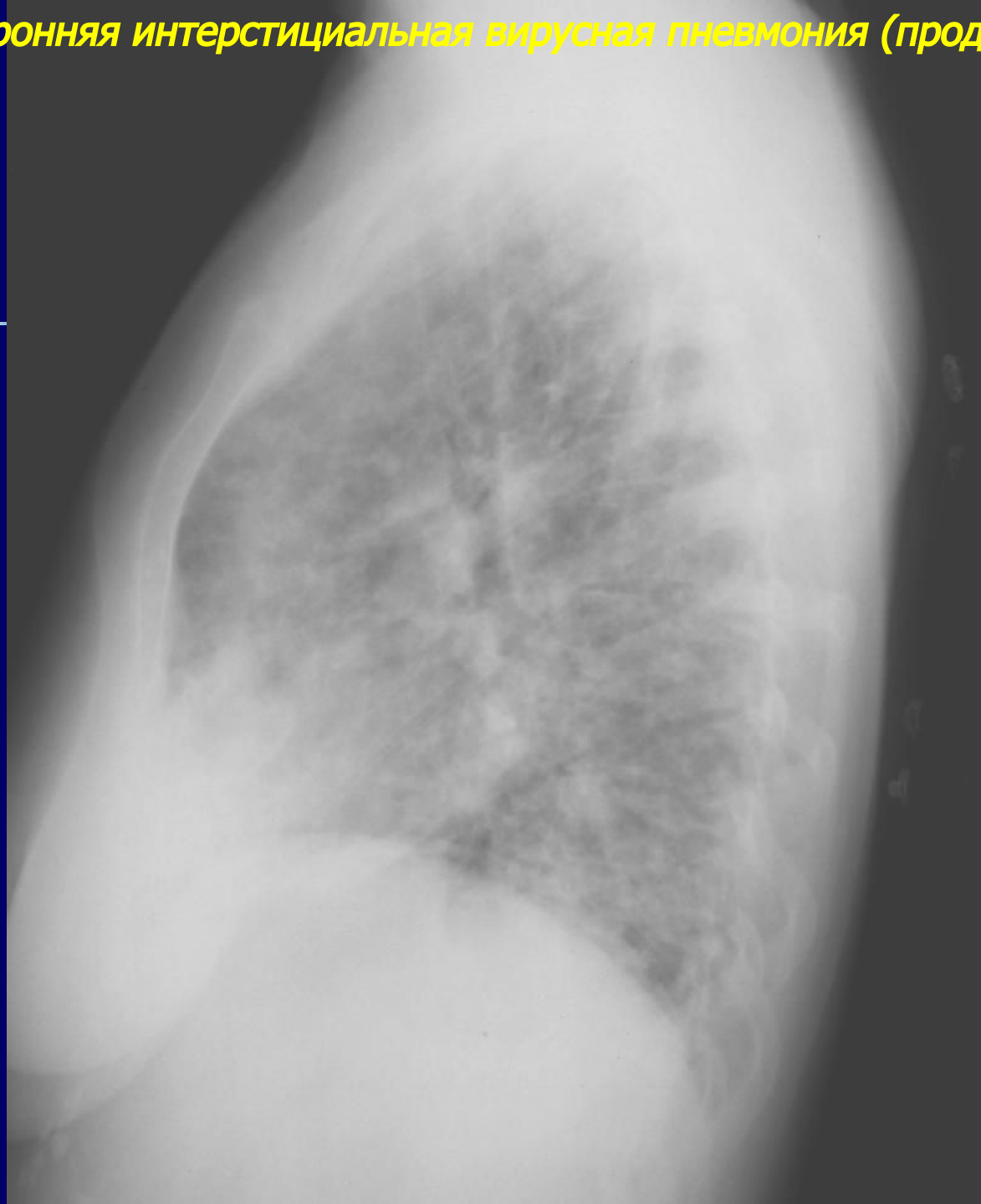
Интерстициальная вирусная пневмония слева (продолжение)



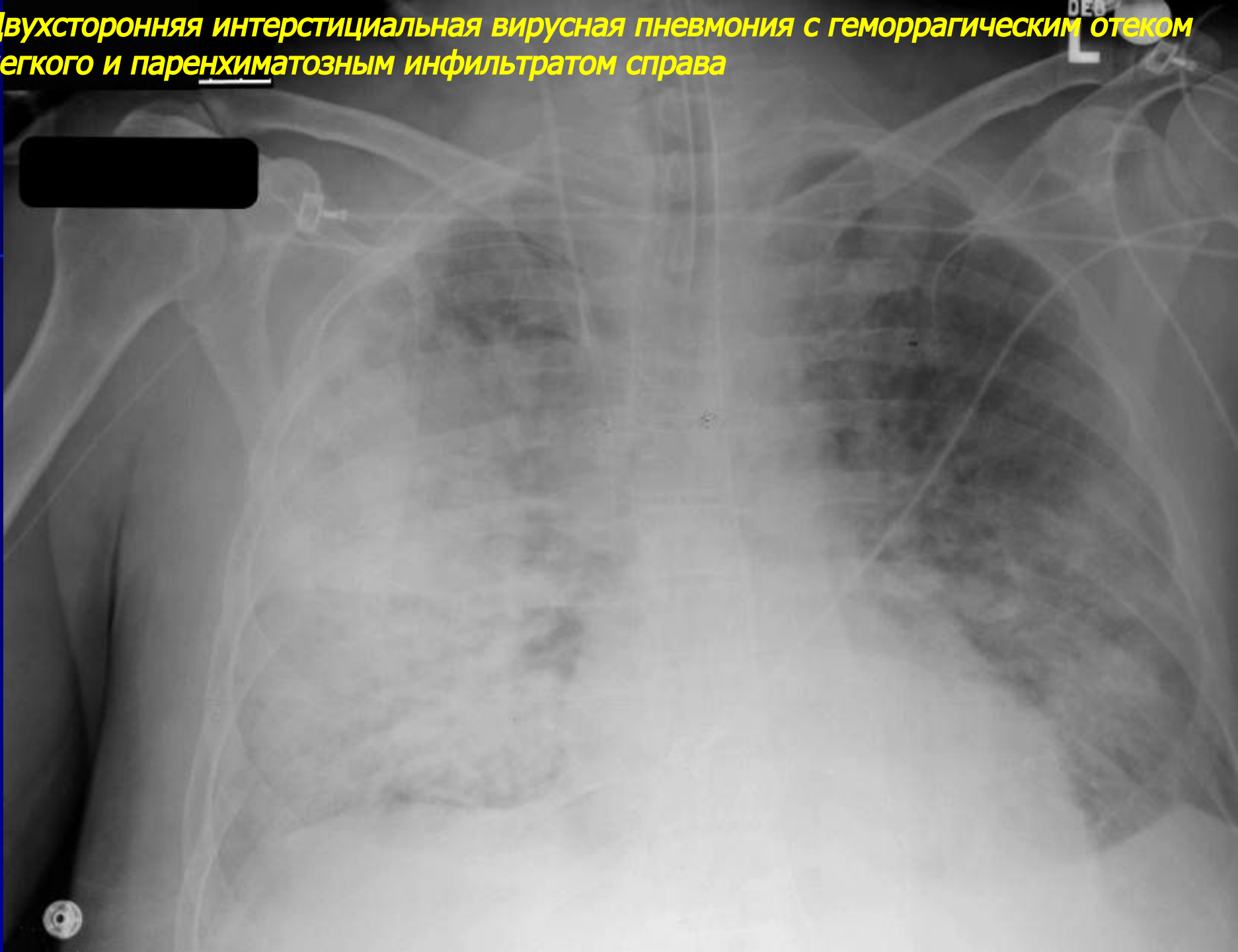
Двухсторонняя интерстициальная вирусная пневмония



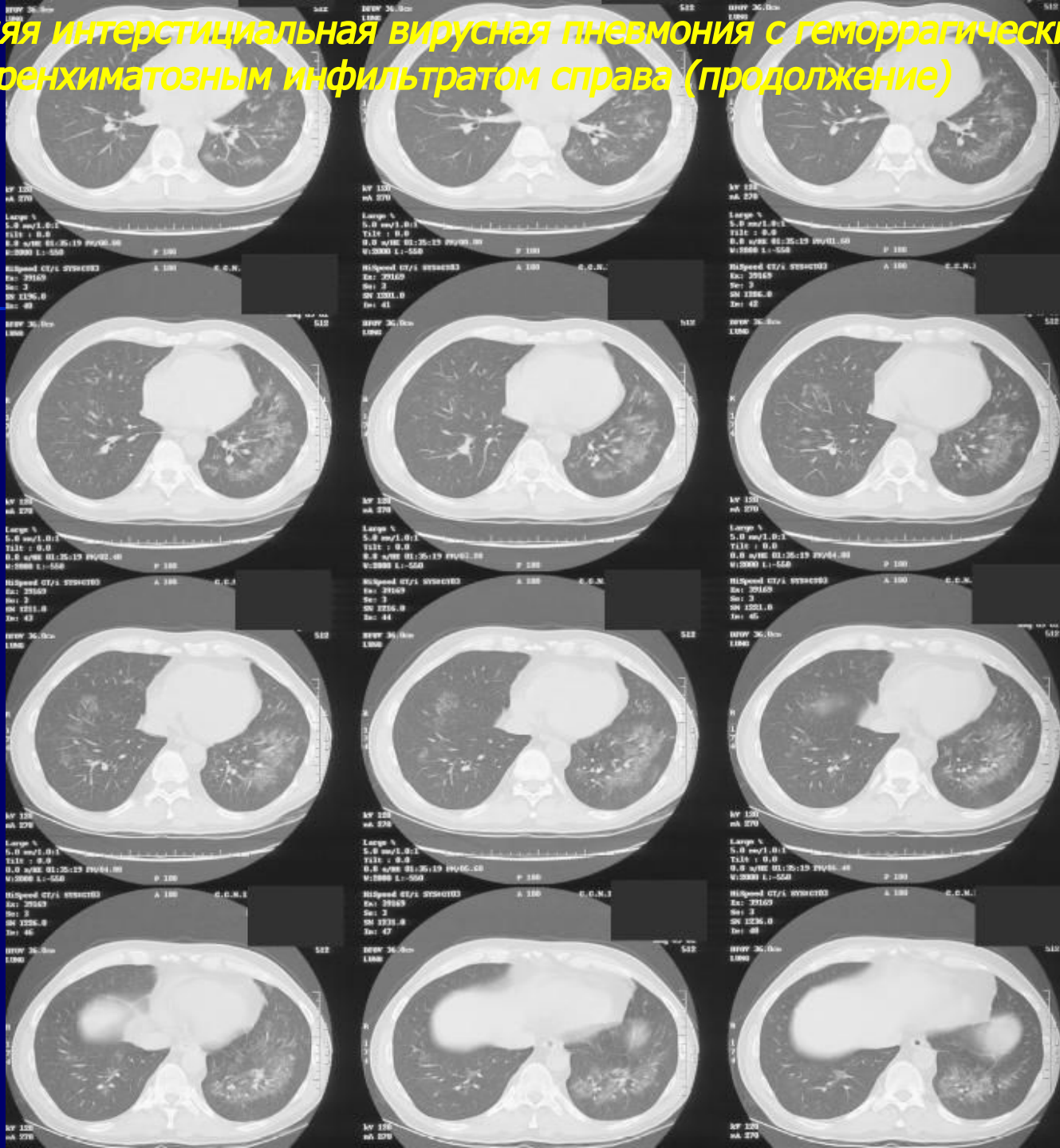
Двухсторонняя интерстициальная вирусная пневмония (продолжение)



Двухсторонняя интерстициальная вирусная пневмония с геморрагическим отеком легкого и паренхиматозным инфильтратом справа

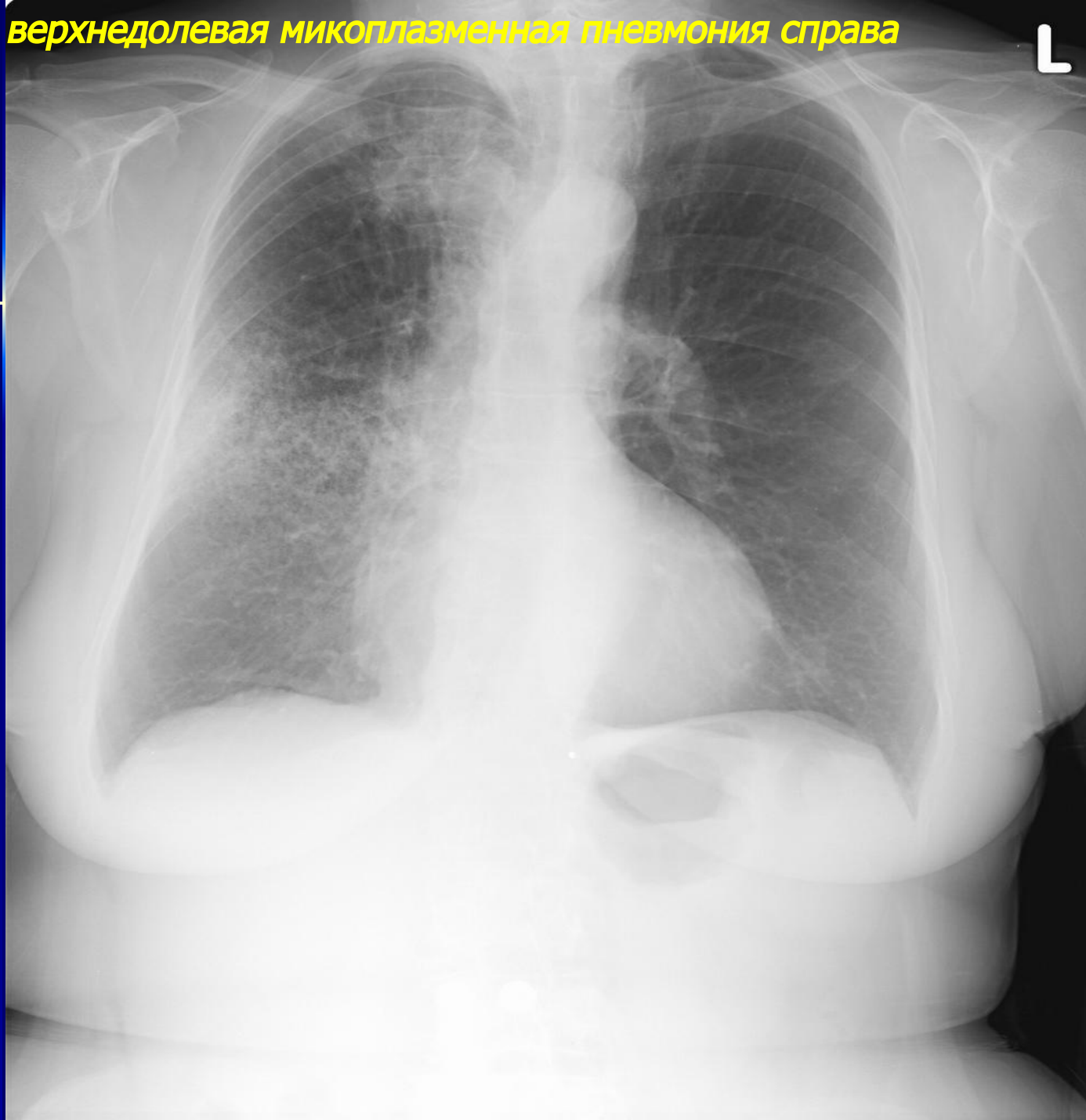


Двухсторонняя интерстициальная вирусная пневмония с геморрагическим отеком легкого и паренхиматозным инфильтратом справа (продолжение)

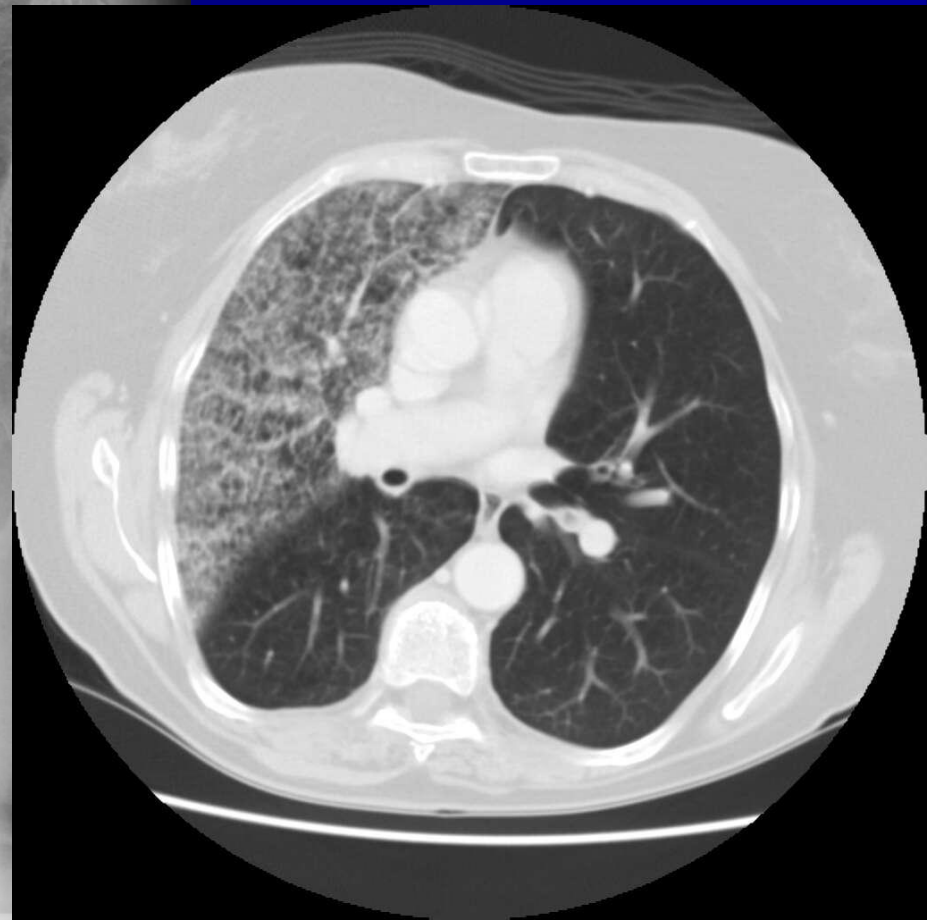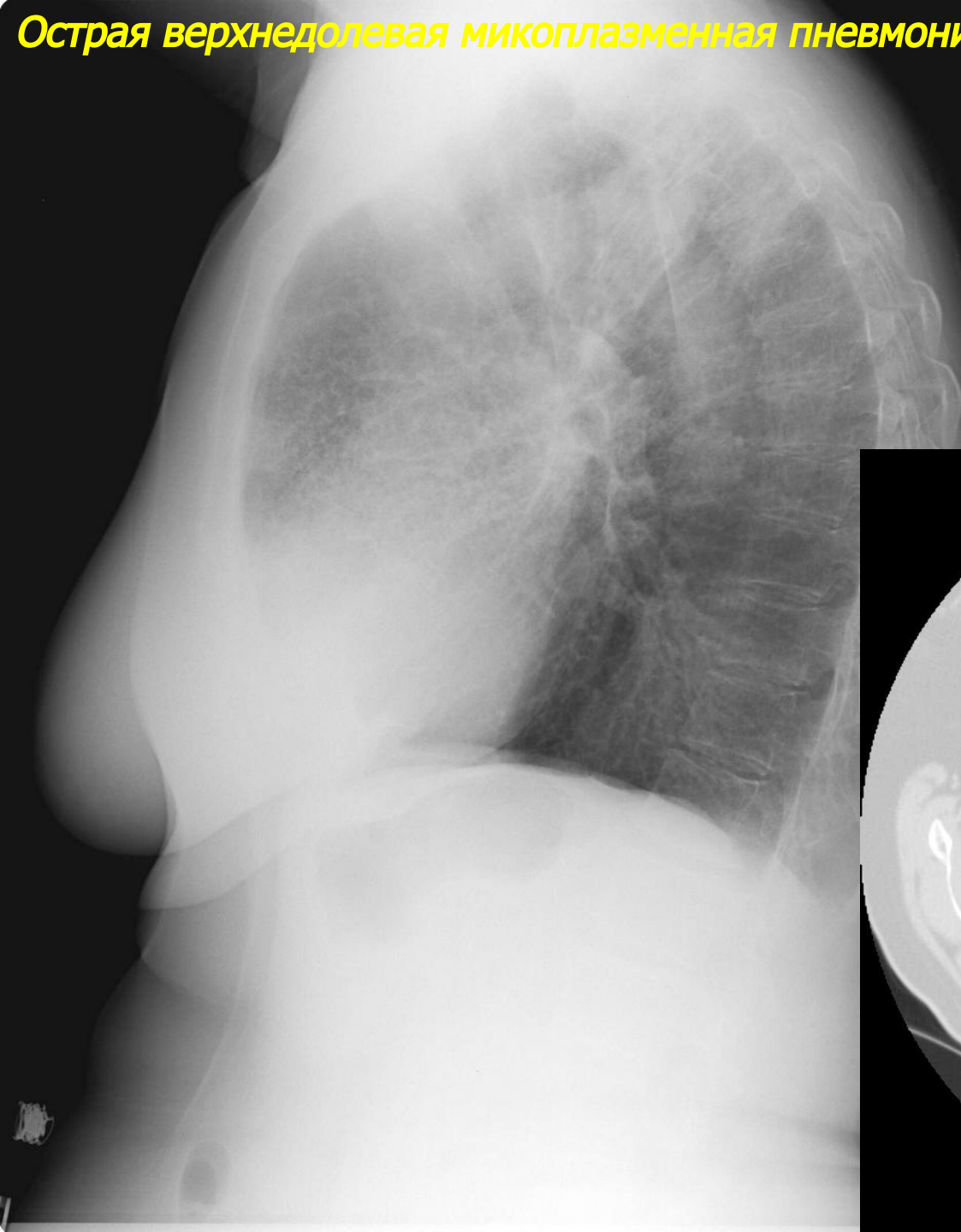


Острые вирусные пневмонии

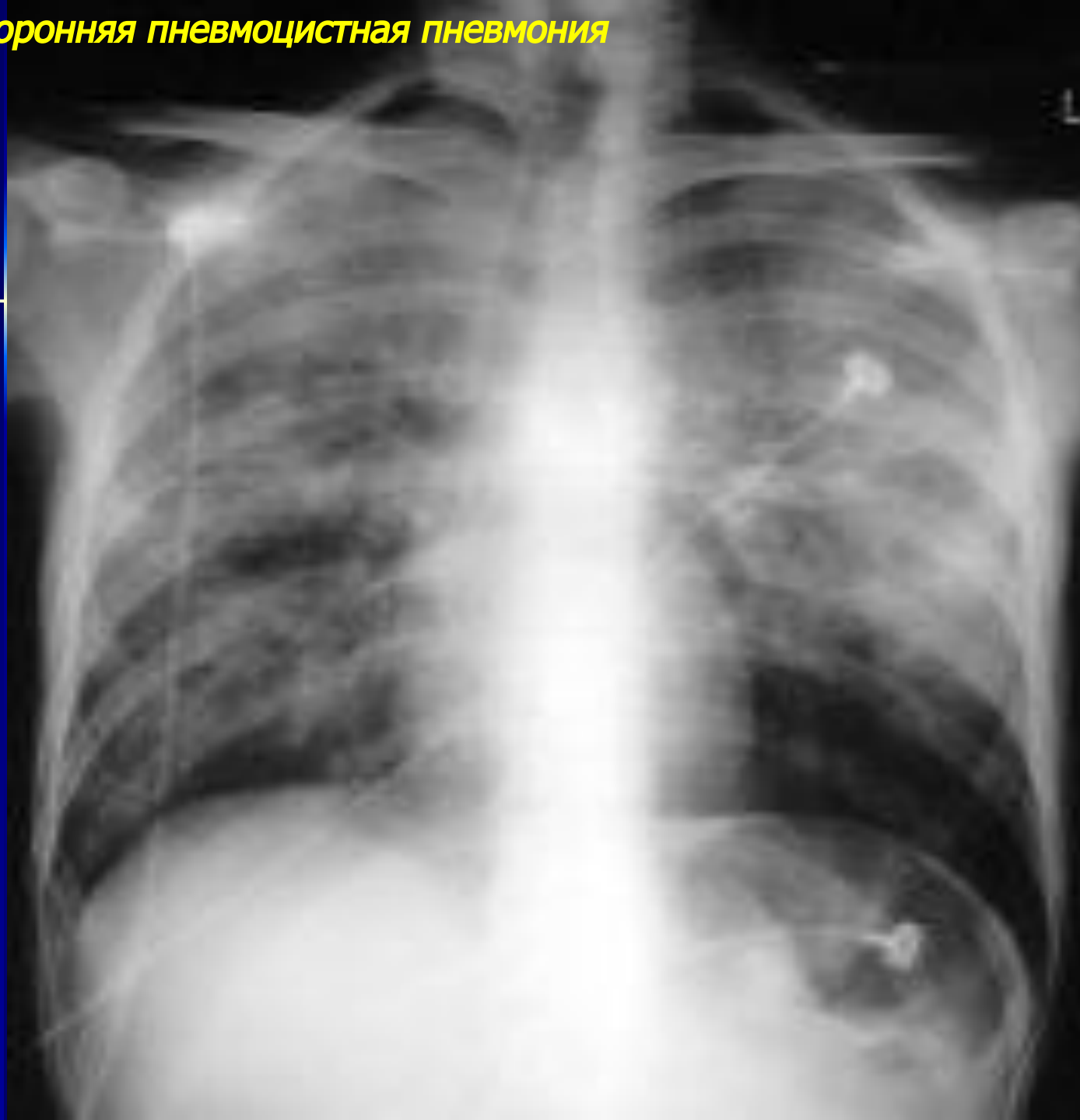
Острая верхнедолевая микоплазменная пневмония справа



Острая верхнедолевая микоплазменная пневмония справа (продолжение)

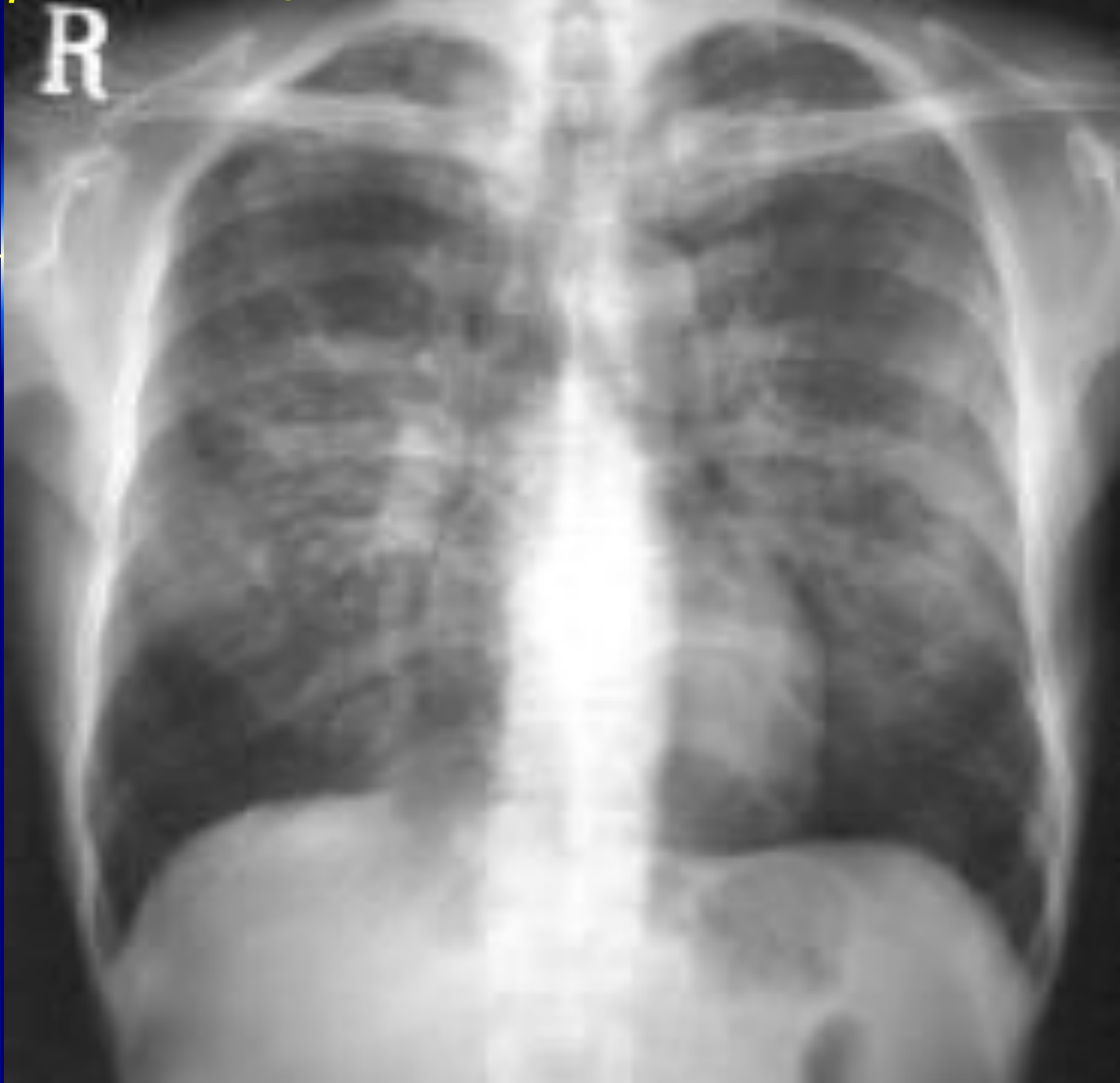

Двухсторонняя пневмоцистная пневмония



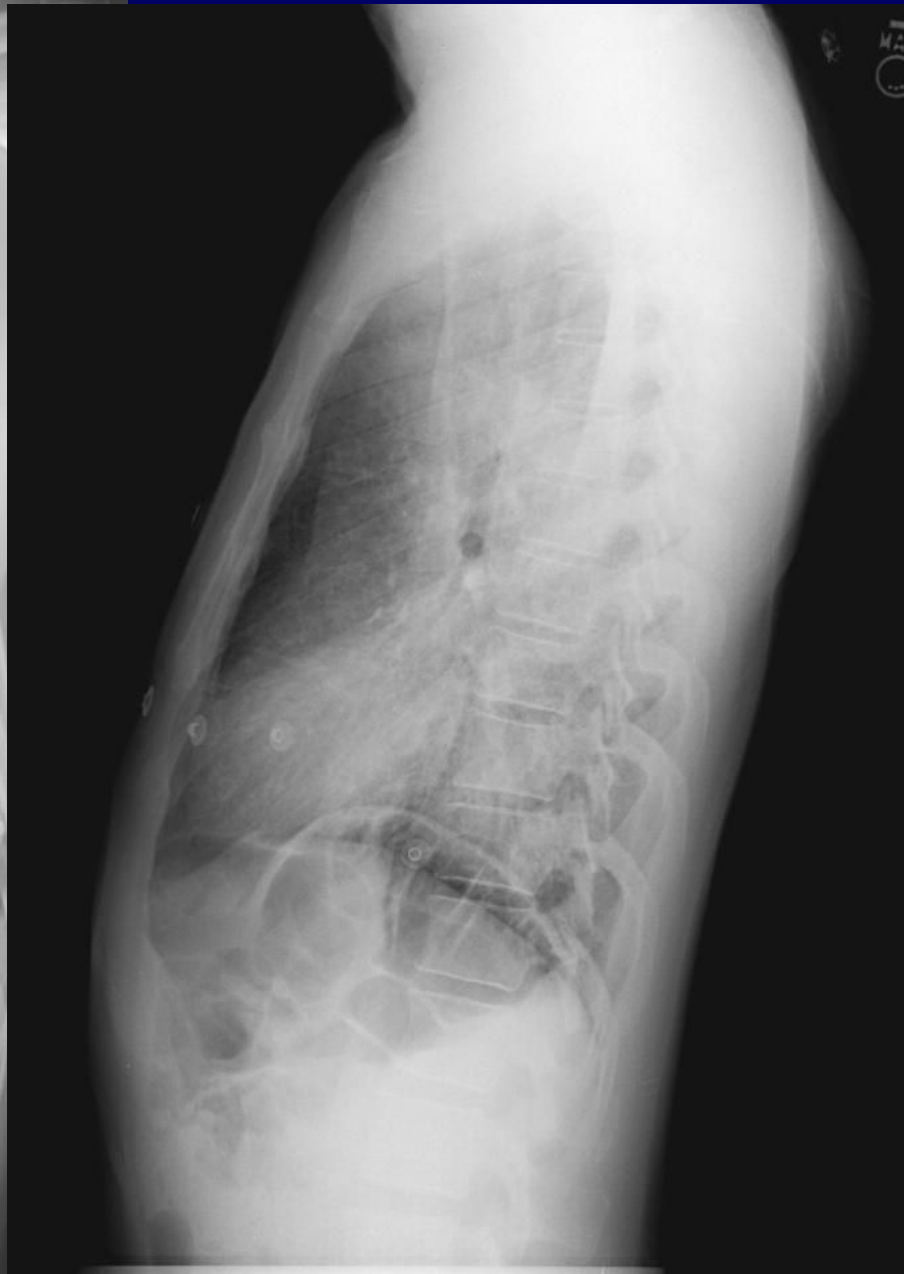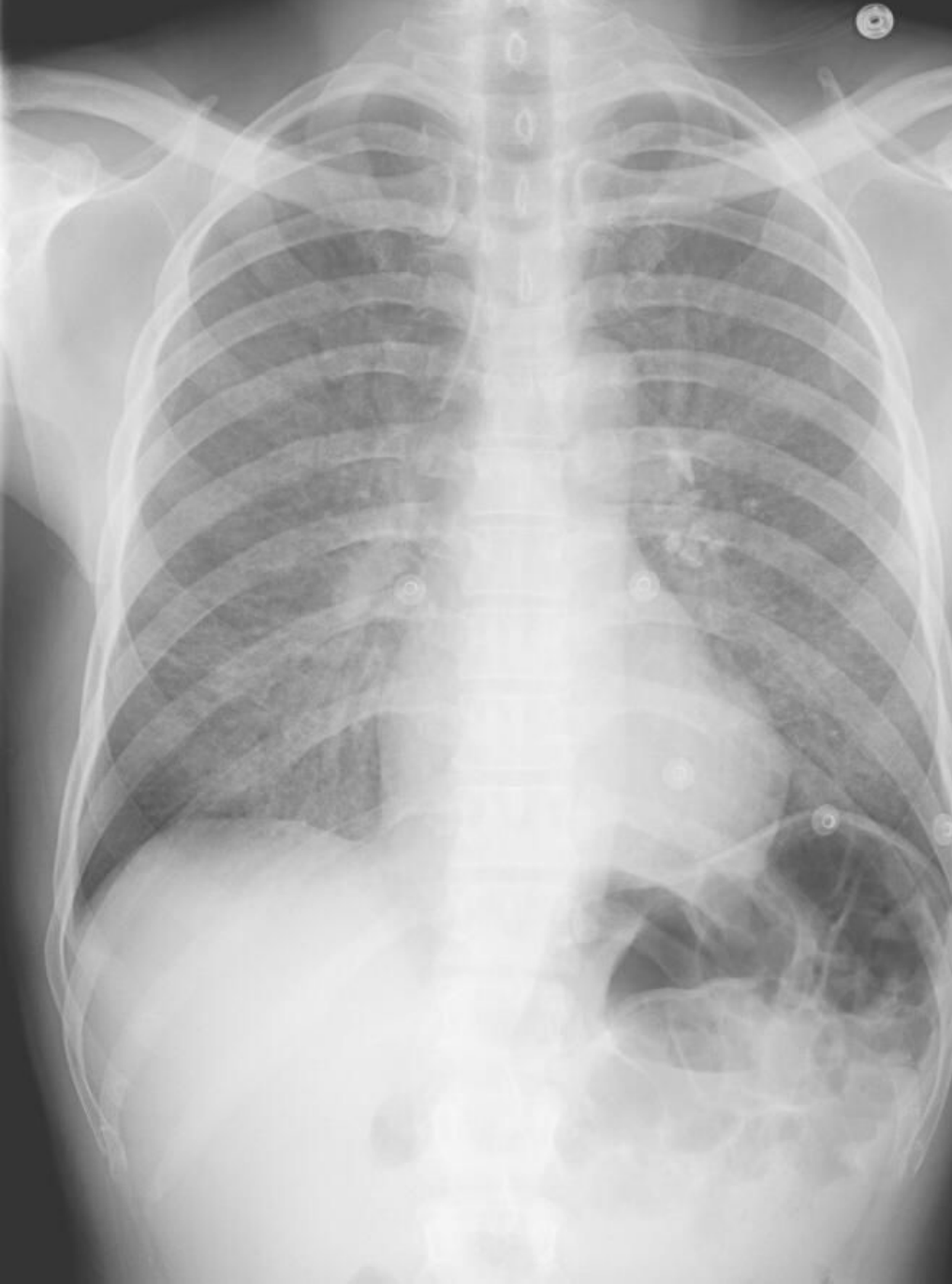Двухсторонняя пневмоцистная пневмония

R

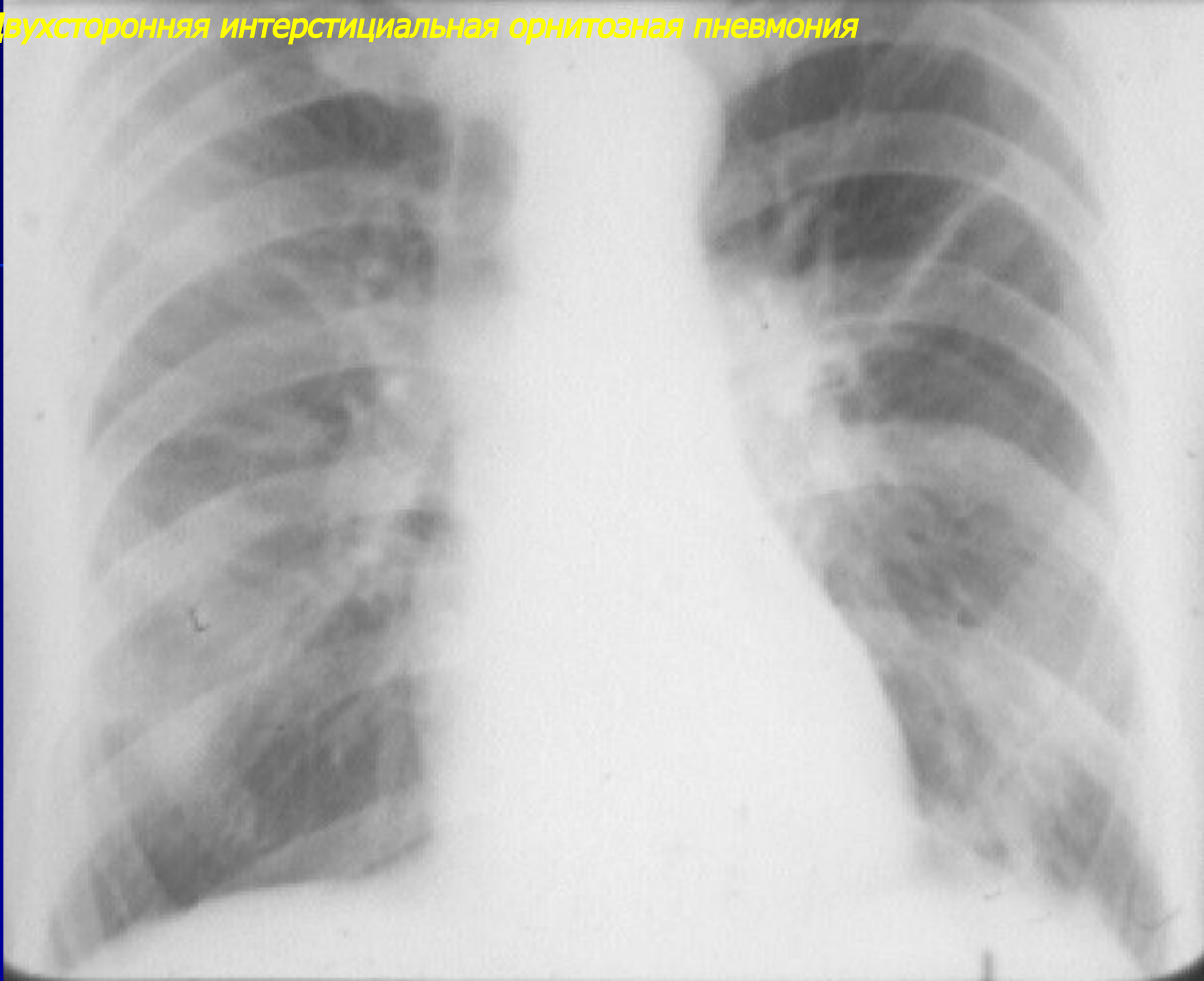


Двухсторонняя пневмоцистная пневмония

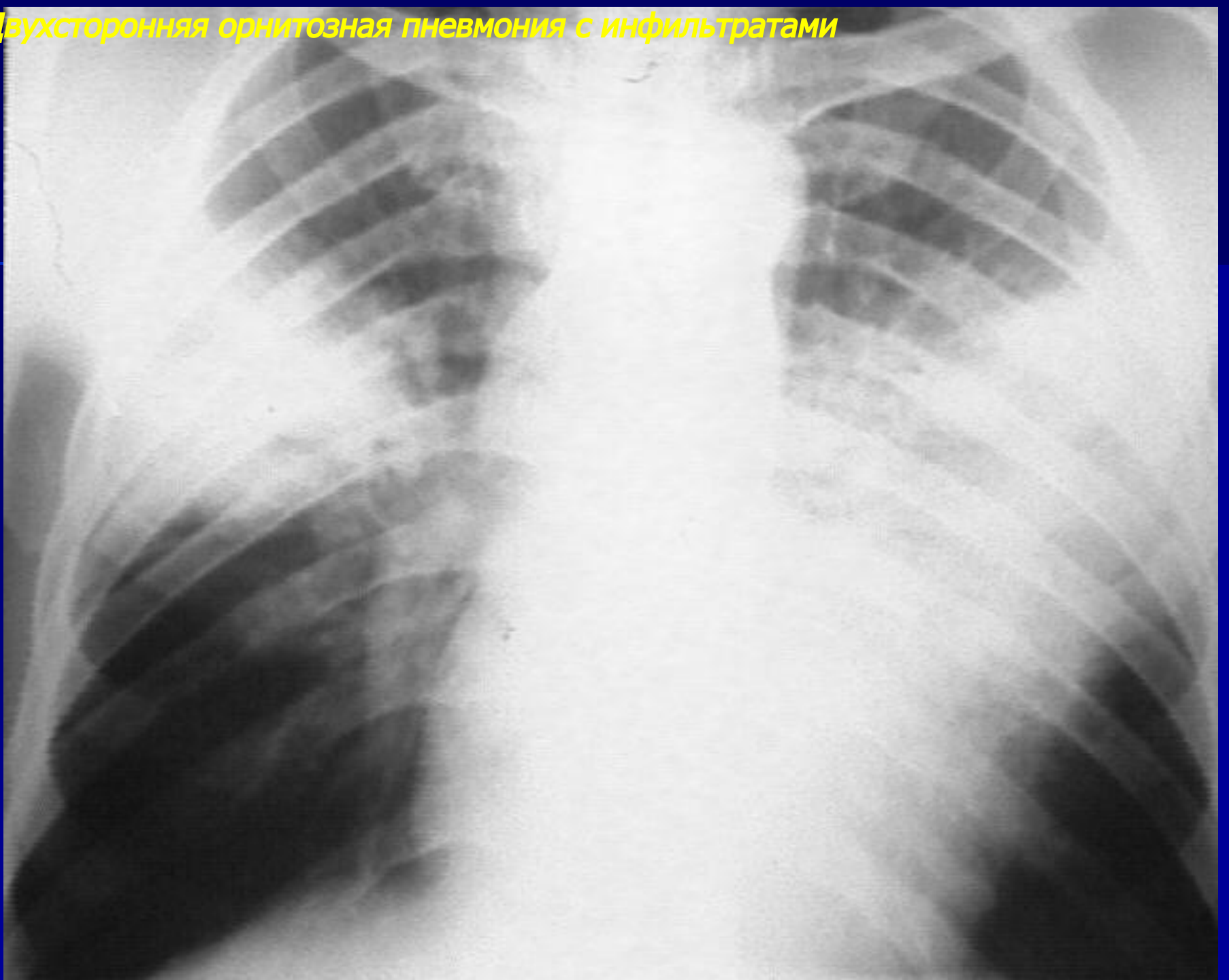
МАД
O



Двухсторонняя интерстициальная орнитозная пневмония

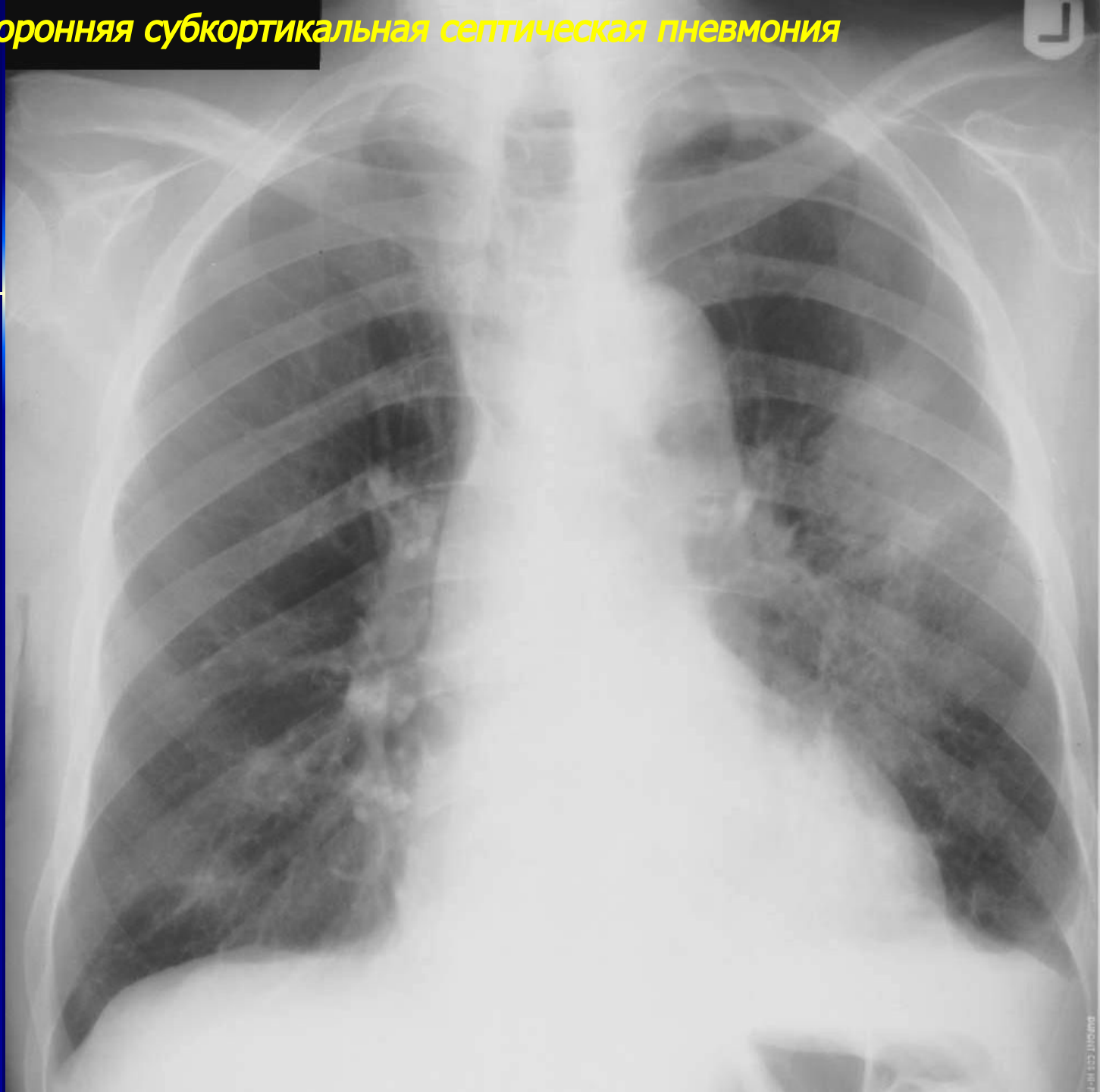


Двухсторонняя орнитозная пневмония с инфильтратами

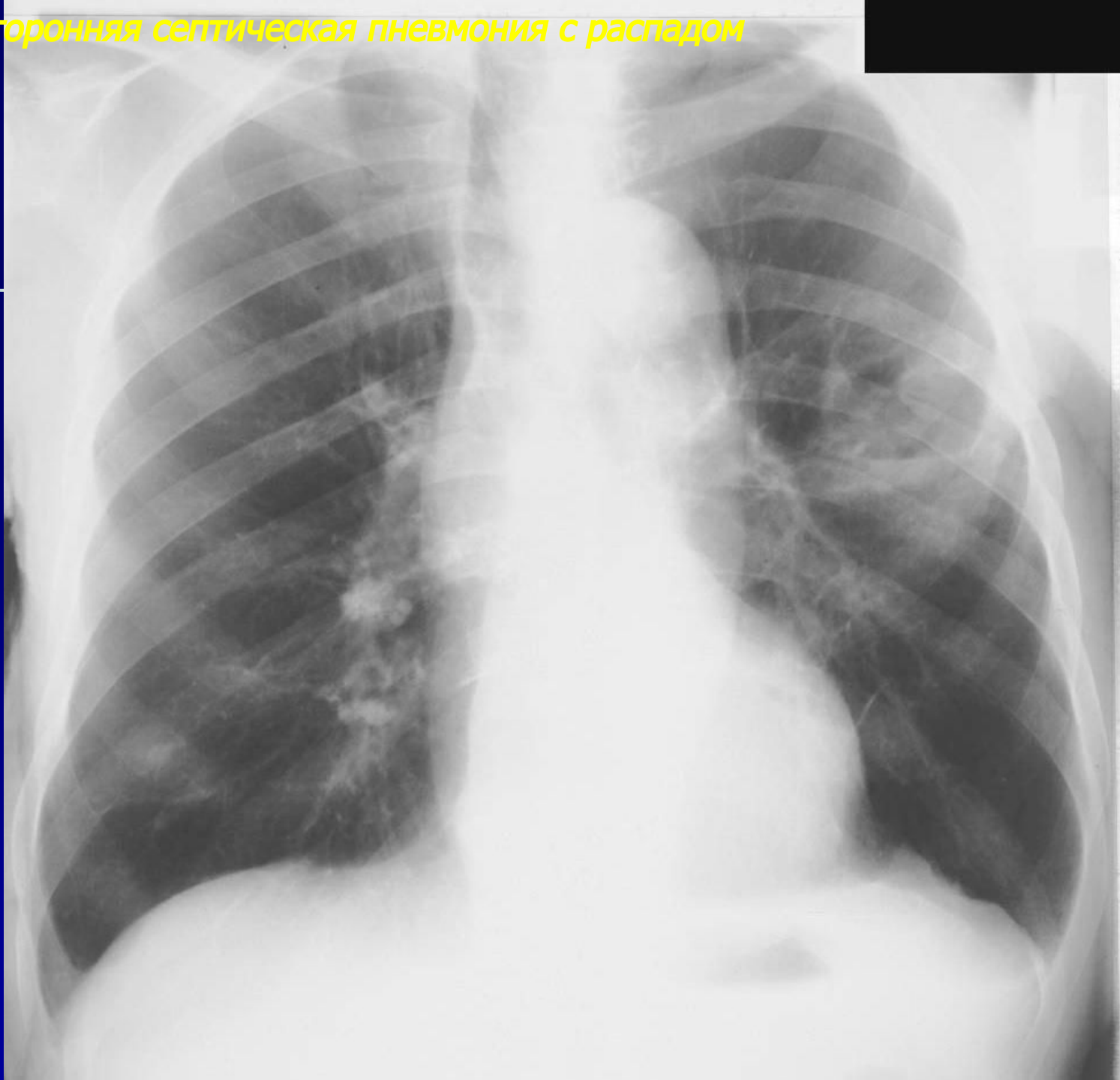


Септические
метастатические пневмонии

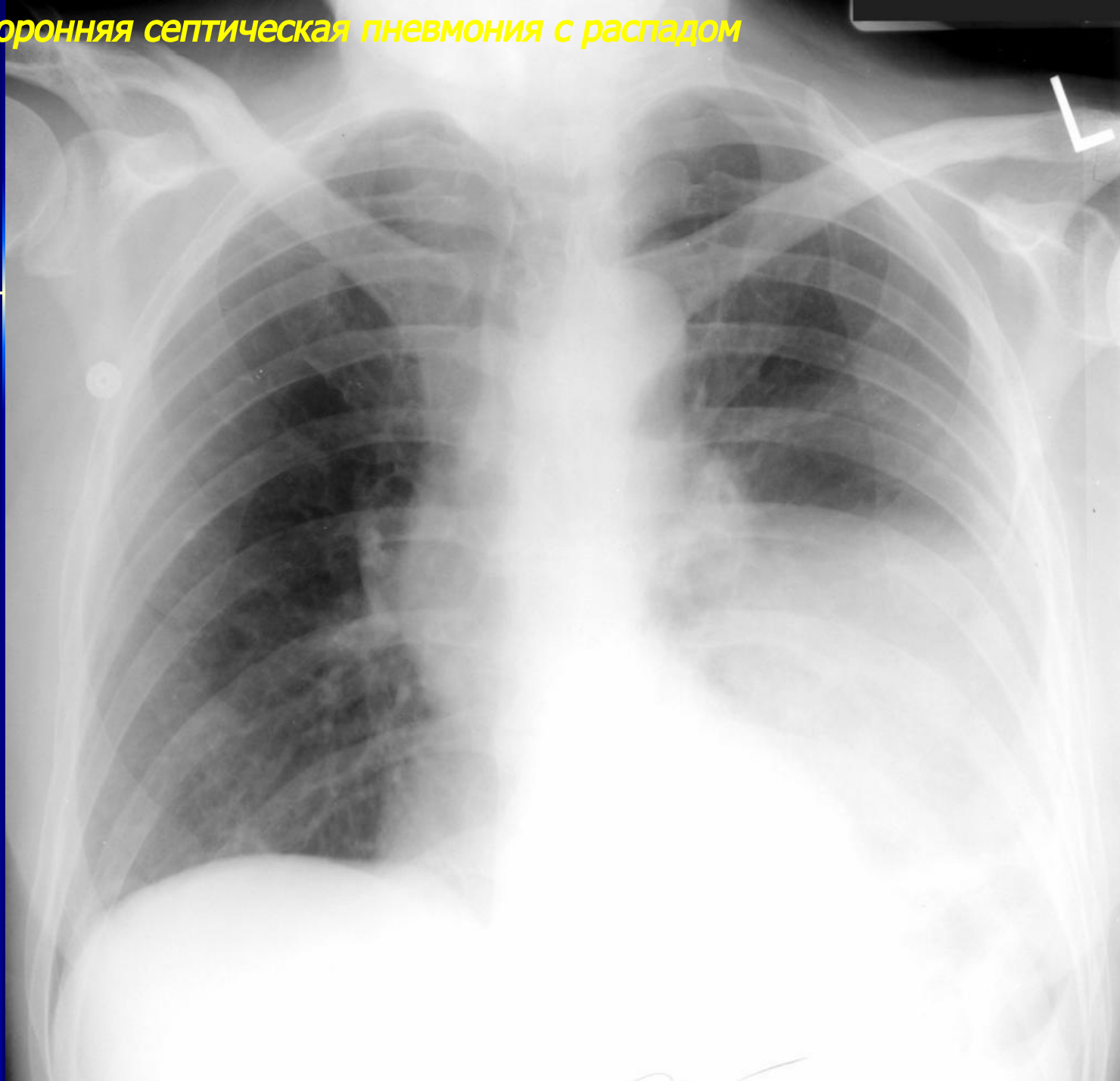
Левосторонняя субкортикальная септическая пневмония



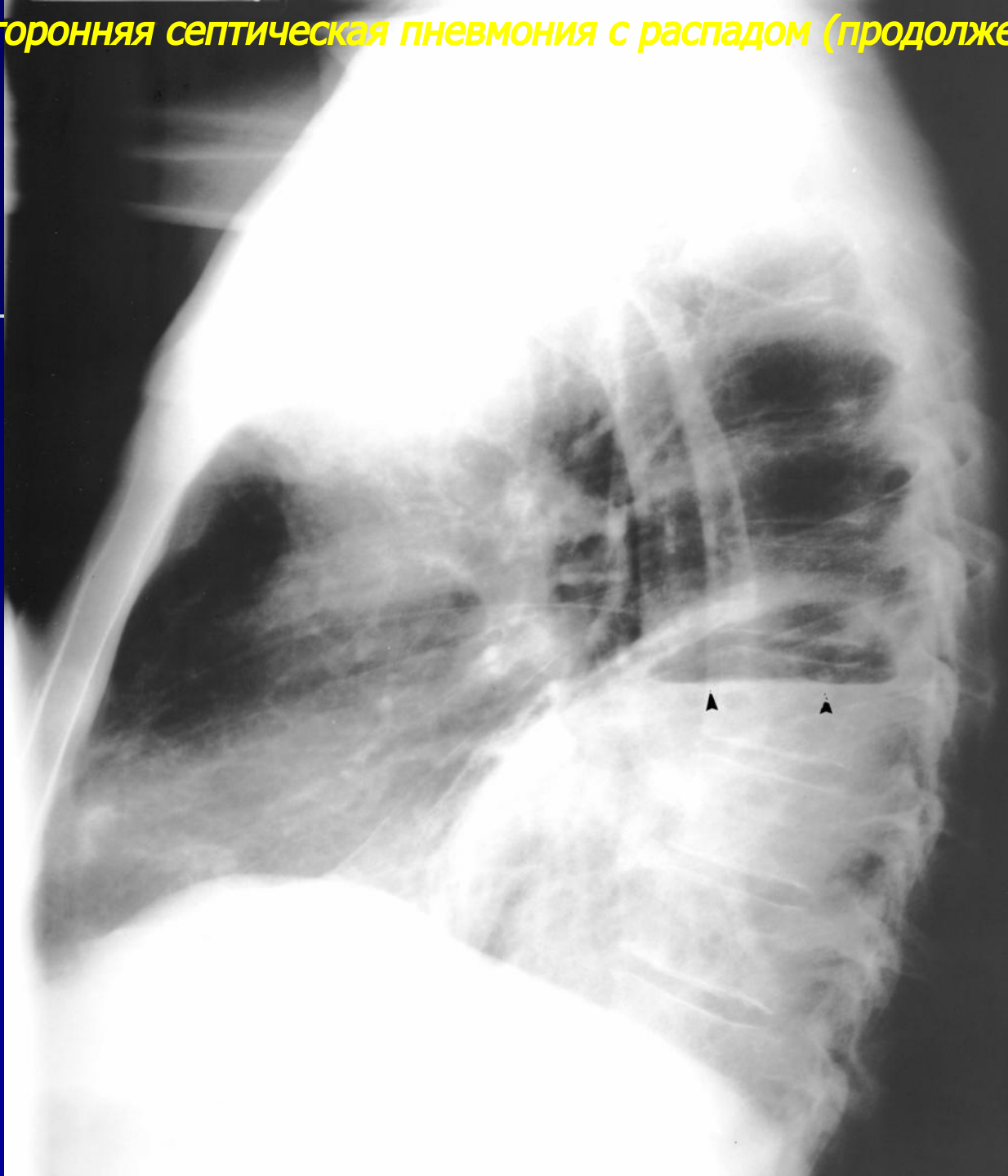
Левосторонняя септическая пневмония с распадом

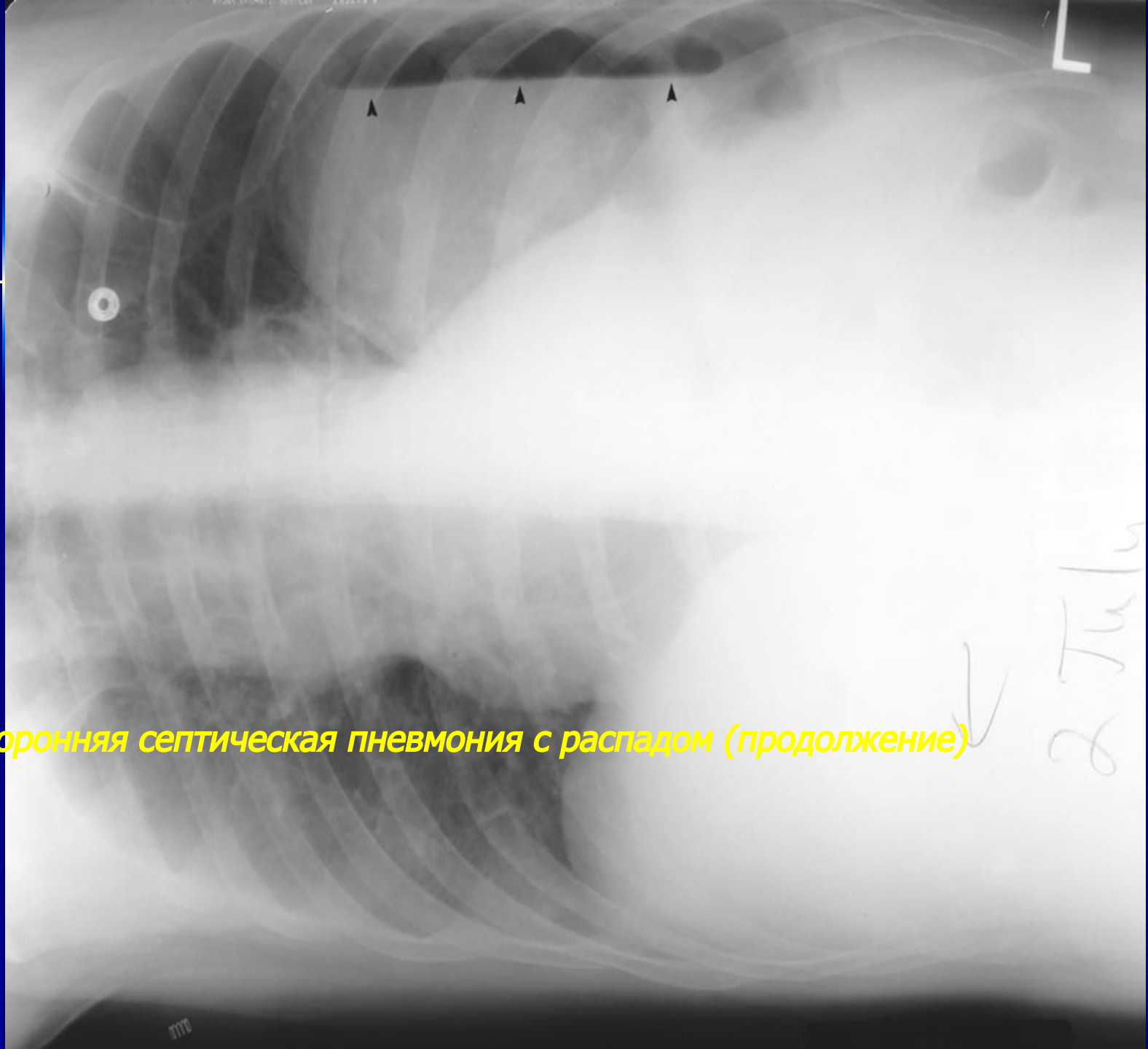


Левосторонняя септическая пневмония с распадом



Левосторонняя септическая пневмония с распадом (продолжение)



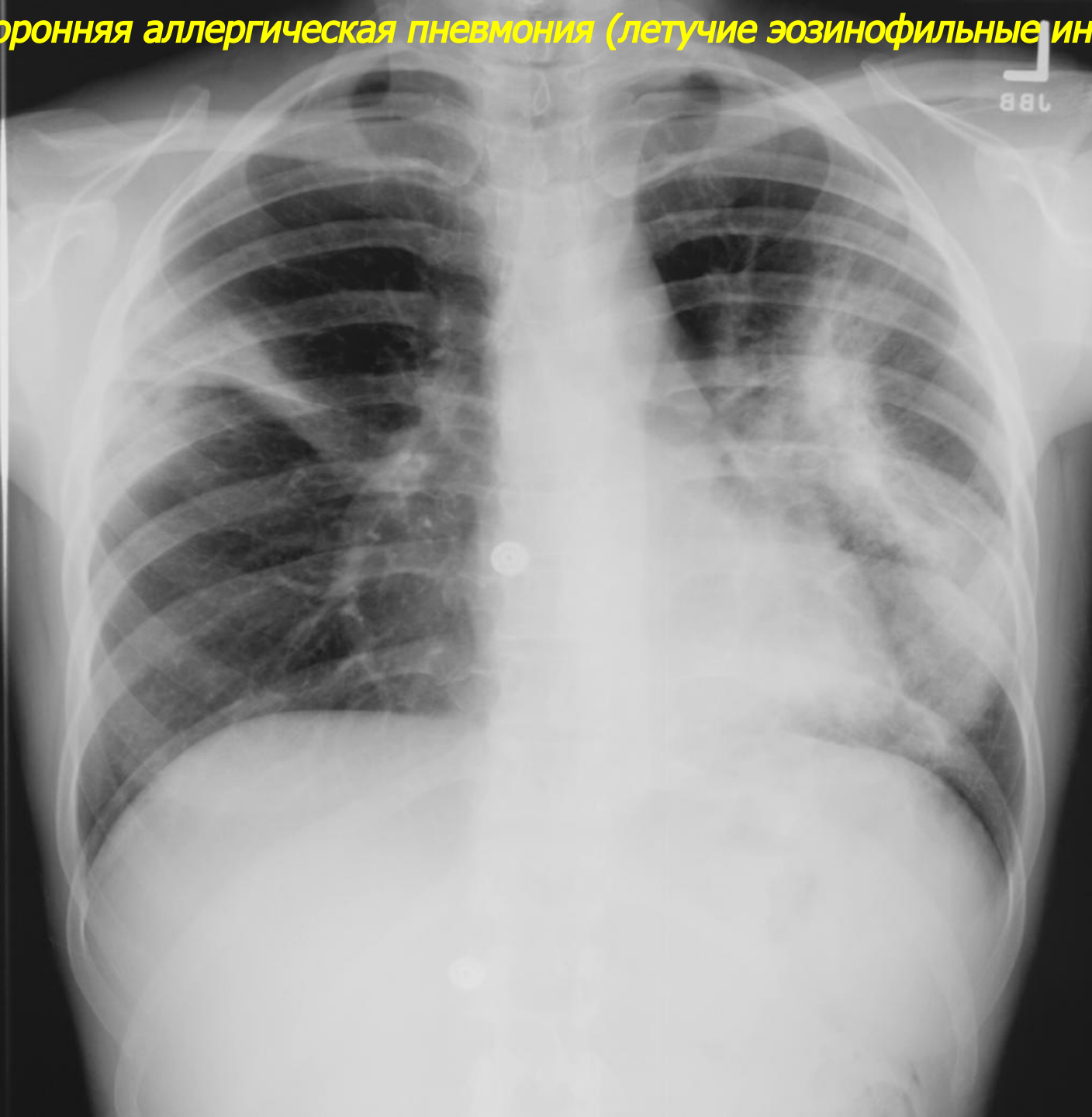

Левосторонняя септическая пневмония с распадом (продолжение)

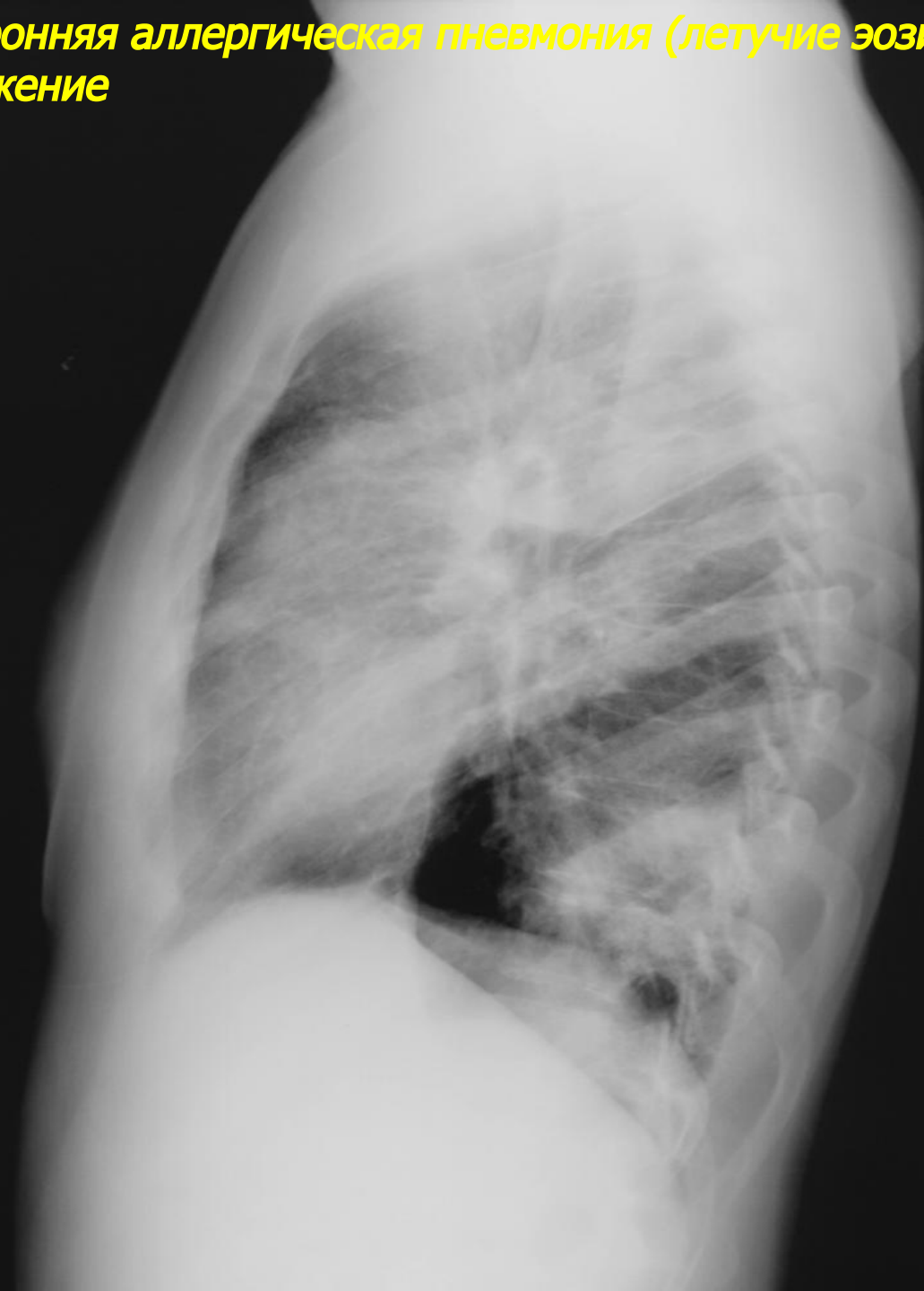
2 Tub.
↓

Острые вторичные
пневмонии

Двусторонняя аллергическая пневмония (летучие эозинофильные инфильтраты)



**Двусторонняя аллергическая пневмония (летучие эозинофильные инфильтраты)
продолжение**



Двусторонняя аспирационная пневмония в нижних отделах

