Кератотопография роговицы (топография роговицы).

Костерина В.А.

Определение.

Кератотопография — это неинвазивный диагностический метод, направленный на определение преломляющей силы и радиуса роговицы, а также рефракции глаза. Анализ результатов исследования проводится специализированным программным обеспечением, после чего компьютер выдаёт распечатку в виде графика. Это — кератотопограмма.

Проведение диагностики не требует много времени и является незаменимым перед операцией по лазерной коррекции роговицы. Благодаря ей офтальмолог может максимально точно спланировать операцию и определить её объём

Кератотопограф Pentacam (Oculus)

Перед выполнением исследования пациенту необходимо снять очки или контактные лизны, женщинам удалить косметику с глаз. При выполнении кератотопографии пациент садится лицо к прибору, который бесконтактным способом оценивает состояние роговицы и обрабатывает полученную информацию с помощью компьютера. Результат предоставляется в виде цветовой топографической карты или цифровыми значениями.

Показания и противопоказания к кератотопографии роговицы.

Показания	Противопоказания
Нарушения зрения, характерные для кератоконуса, характеризующегося истончением и выпуклостью роговицы, при которой развивается близорукость и астигматизм, а сама оболочка приобретает форму конуса;	Процедура не имеет противопоказаний со стороны глаз и может проводиться даже в том случае, если у пациента имеются офтальмологические заболевания различной природы. Однако, её не проводят если пациент пребывает в состоянии алкогольного или наркотического опьянения, или — если он страдает от тяжёлых психических расстройств.
Нарушения зрения, характерные для кератоглобуса, характеризующегося приобретением роговицей шаровидной формы;	
Перед проведением лазерной коррекции роговицы с целью определения участков, которые подлежат исправлению, противопоказаний к проведению операции и объёма вмешательства;	
Через три месяца, полгода и год после лазерной коррекции для оценки эффективности операции;	
При нарушениях зрения, характерных для астигматизма.	

Типы кератотопографических систем.

Основанные на принципе колец Пласидо.

Принцип заключается не в непосредственном измерении координат (x,y,z) определенной точки на поверхности роговицы, а в оценке изменения отражения кольца и расчете кривизны поверхности роговицы в аксиальном направлении. Отраженное изображение регистрируется с помощью специальной камеры, а затем обрабатывается компьютерной программой. Количество колец может варьироваться от 8 до 32. Точность метода высока, так как измерение показателей в зависимости от модели прибора осуществляется с 8-10 тысяч точек по всей поверхности роговицы. Для сравнения автокератометры проводят измерения только по 4 точкам центральной (диаметр 3-4 мм) части роговицы.

Недостатки:

- не может регистрировать показатели на небольшом участке центральной зоны роговицы, хотя он очень мал в некоторых моделях (обусловлено минимальным диаметром кольца устройства);
- критическую роль играет состояние слезной пленки, так как изображение зависит от отражения лучей от нее;
- данные при измерении асферической или нерегулярной поверхности менее точны

Основанные на использовании сканирующей оптической щели.

Принцип схож со щелевой лампой. Используются два щелевых источника света, расположенных под углом 45° к исследуемой оси. Производится около 20-ти изображений в каждом направлении в течение приблизительно 1,5 секунд. Сканирование возможно в зоне роговицы диаметром до 10 мм и зависит от её формы.

Преимущества:

- измеряются все поверхности переднего отрезка глаза.

Недостатки:

- сравнительно длительное время сканирования (1,2-1,5с);
- недостаточная точность измерения задней поверхности роговицы;
- трудности в сопоставлении данных, полученных на разном оборудовании;
- более долгая процедура обследования, чем при стандартной методике, основанном на кольцах Пласидо.

Компьютерный топограф Oculus Pentacam.

Работа основана на применении камеры Шеймпфлюга. Вращаясь, она делает 50 снимков менее чем за 2 секунды. Каждое изображение имеет 500 диагностических точек (всего - 25000) поверхности роговицы. В устройстве имеются 2 камеры: одна для обнаружения и измерения зрачка, другая – для визуализации переднего сегмента. Pentacam способен отображать топографию передней и задней поверхности роговицы, в том числе оценивать их кривизну, рисовать тангенциальную и аксиальную карты.

К его преимуществам относят:

- высокое разрешение измерений, включая центральную зону;
- возможность обследования роговицы с тяжелыми изменениями роговицы, такими, как кератоконус, не поддающийся диагностике устройствами, работающими на основе колец Пласидо;
- возможность оценки толщины роговицы от лимба до лимба;
- возможность выявления аберраций высших порядков.

Основанные на растровом фотографировании.

Устройство проецирует калиброванную сетку на переднюю поверхность роговицы и считывает её отражение под различными углами. Для окрашивания слезной пленки местно применяется флюоресцеин, а для освещения – кобальтовый источник света. Точность и воспроизводимость результатов - на уровне систем, основанных на кольцах Пласидо. Основное преимущество - не требует целостности эпителия роговицы.

Основанные на лазерной голографической интерферометрии.

В основе лежит явление световой волновой интерференции. Для измерения поверхности роговицы используются трехмерные изображения, которые могут по-различному отражаться от неё в зависимости от свойств этой поверхности.

Компьютерная кератотопография: расшифровка результатов.

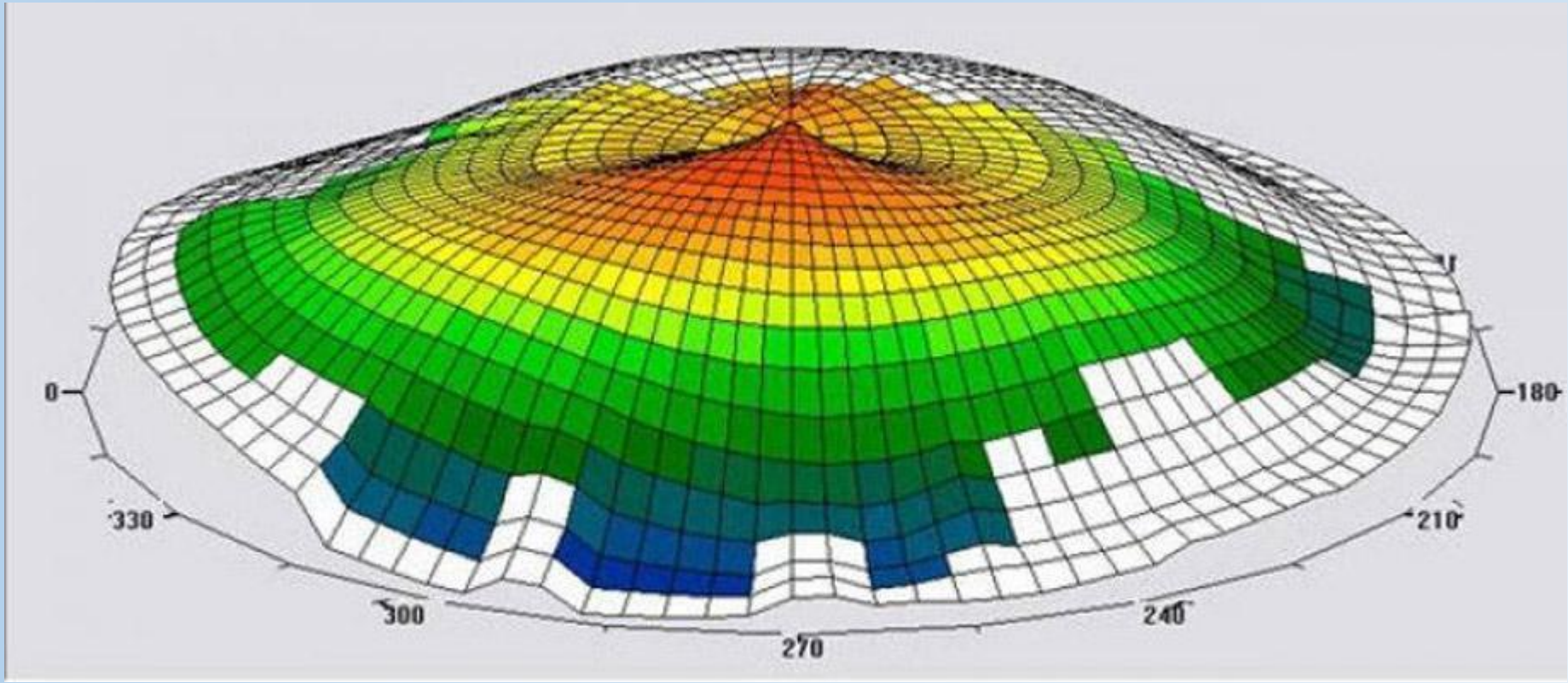

После того как компьютерная кератотопография была проведена, врач приступает к расшифровке результатов. На изображении он видит разные цвета, каждый из них отвечает за функциональное состояние исследуемого участка.

- фиолетово-голубой – роговица менее сильная;
- оранжево-красный – более сильная роговица.

Полученное изображение поможет выявить:

- Меридианы самого выпуклого и самого плоского участка роговой оболочки;
- Кривизну роговицы;
- Неровности в целостной ее структуры;

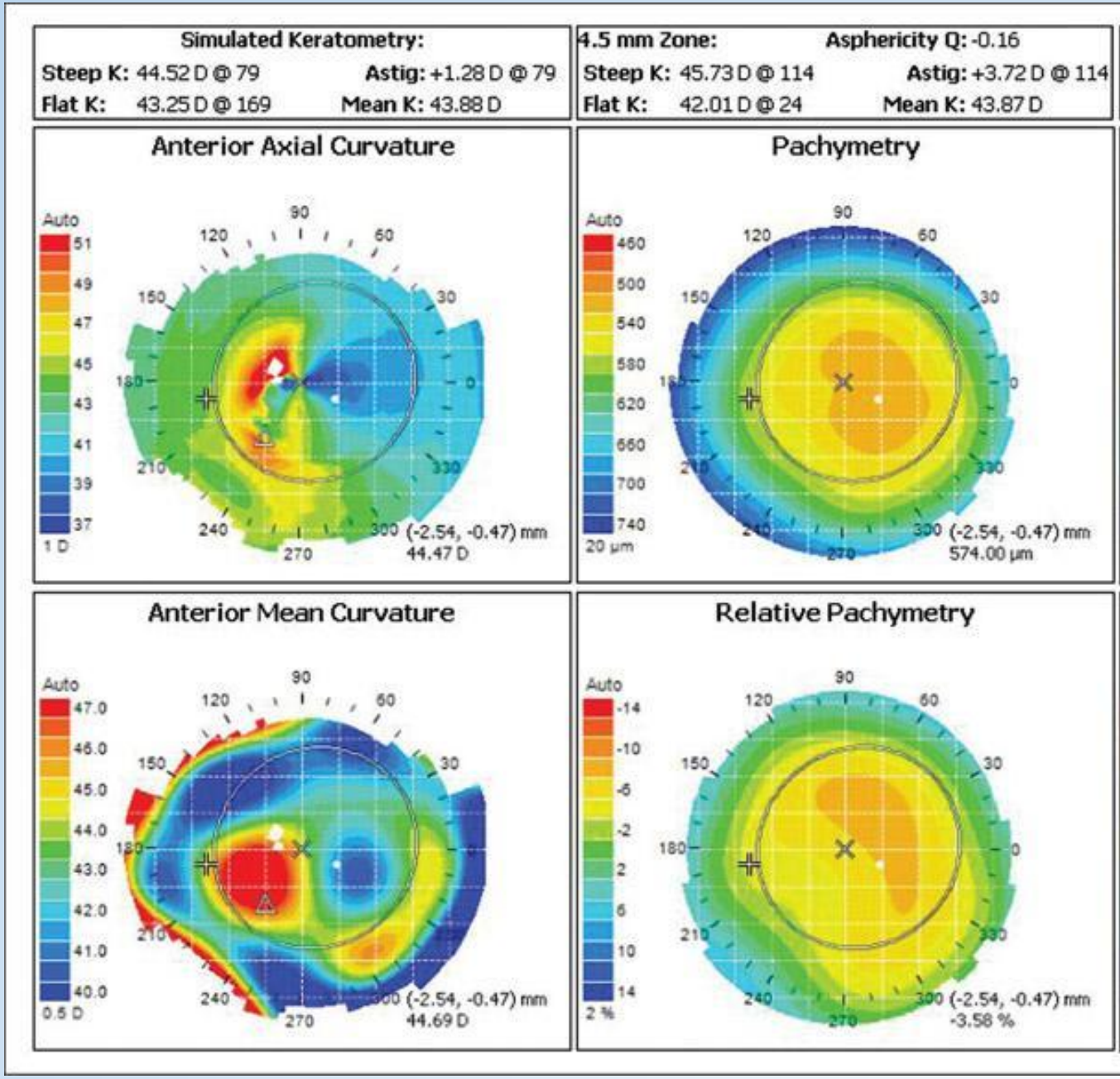

Кератотопограмма бывает нескольких форм — овальной, круглой, а также в виде симметричной либо асимметричной бабочки.

Проведя исследование, офтальмолог начинает его трактовку при помощи специальной компьютерной программы, отображающей несколько показателей, для каждого из которых характерны свои параметры:

- SimK, или Simulated K — этот показатель определяет, насколько роговая оболочка искривлена по центру. Врач снимает показания не в одном, а в двух направлениях — в самом крутом и наиболее плоском меридианах.

- Index of asphericity, или индекс асферичности — данные, отображающие степень кривизны роговичного слоя в направлении периферии от центра. Если офтальмолог видит, что обследуемая поверхность вытянута, показатели прибора будут отрицательными, а в противном случае — положительными. Нормальной поверхность будет считаться, если она имеет более плоскую и слегка вытянутую форму в области периферии, а если приплюснутую — это будет означать присутствие патологических изменений.
- Другие коэффициенты описывают оптические характеристики роговицы и её однородность. Это индекс однородности роговицы (Corneal uniformity index), индекс регулярности поверхности роговицы (Surface regularity index). Преломляющая сила роговицы у здоровых лиц колеблется в диапазоне от 40,7 до 46,6Д. Она уплощается от центра к периферической зоне на 2-4Д, причём уплощение больше выражено со стороны носа, чем с височной стороны.

Типы нормальной кератограммы (в процентом соотношении различных типов):

1) Регулярной (правильной) формы:
- Круглой – 23%;
- Овальной – 21%;

2) С астигматизмом:
- С наличием симметричной «бабочки», типичной при правильном астигматизме – 18%;
- С наличием ассимметричной «бабочки» - 32%;
- Нерегулярной (неправильной) формы – 7%.

Наиболее распространенные типы кератотопограмм нормальных роговиц: симметричный галстук-бабочка (А) и круглая (Б).

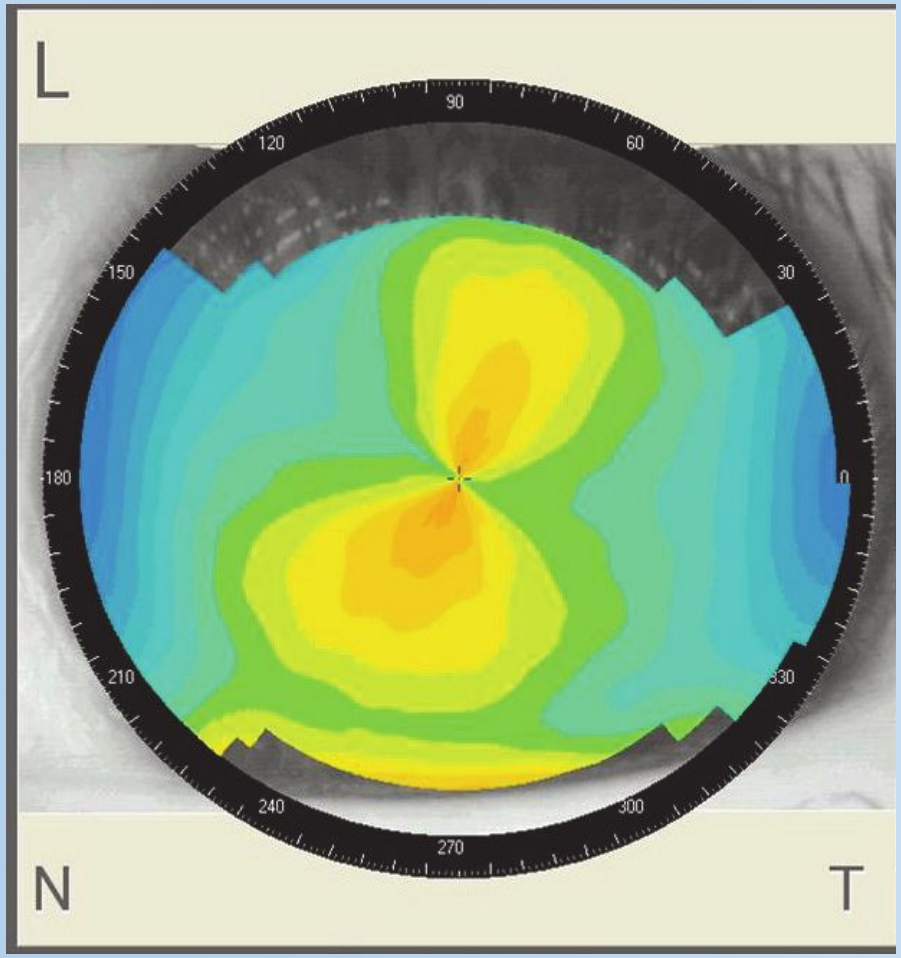

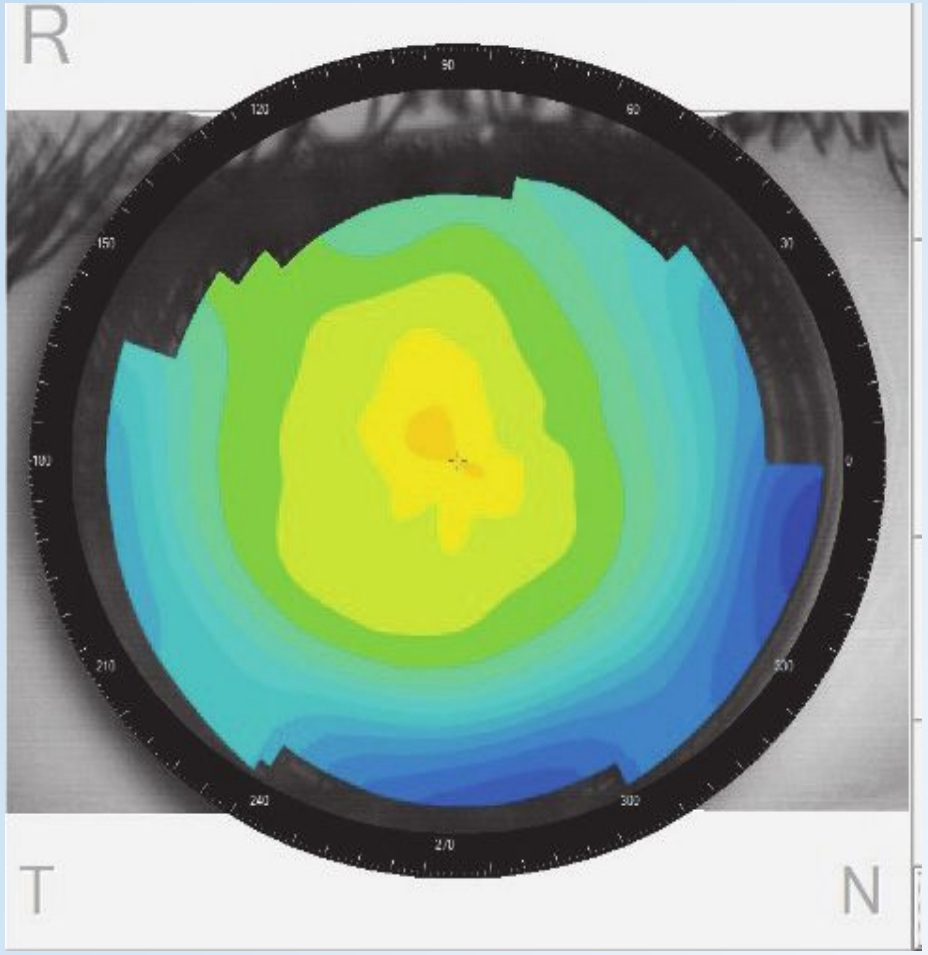

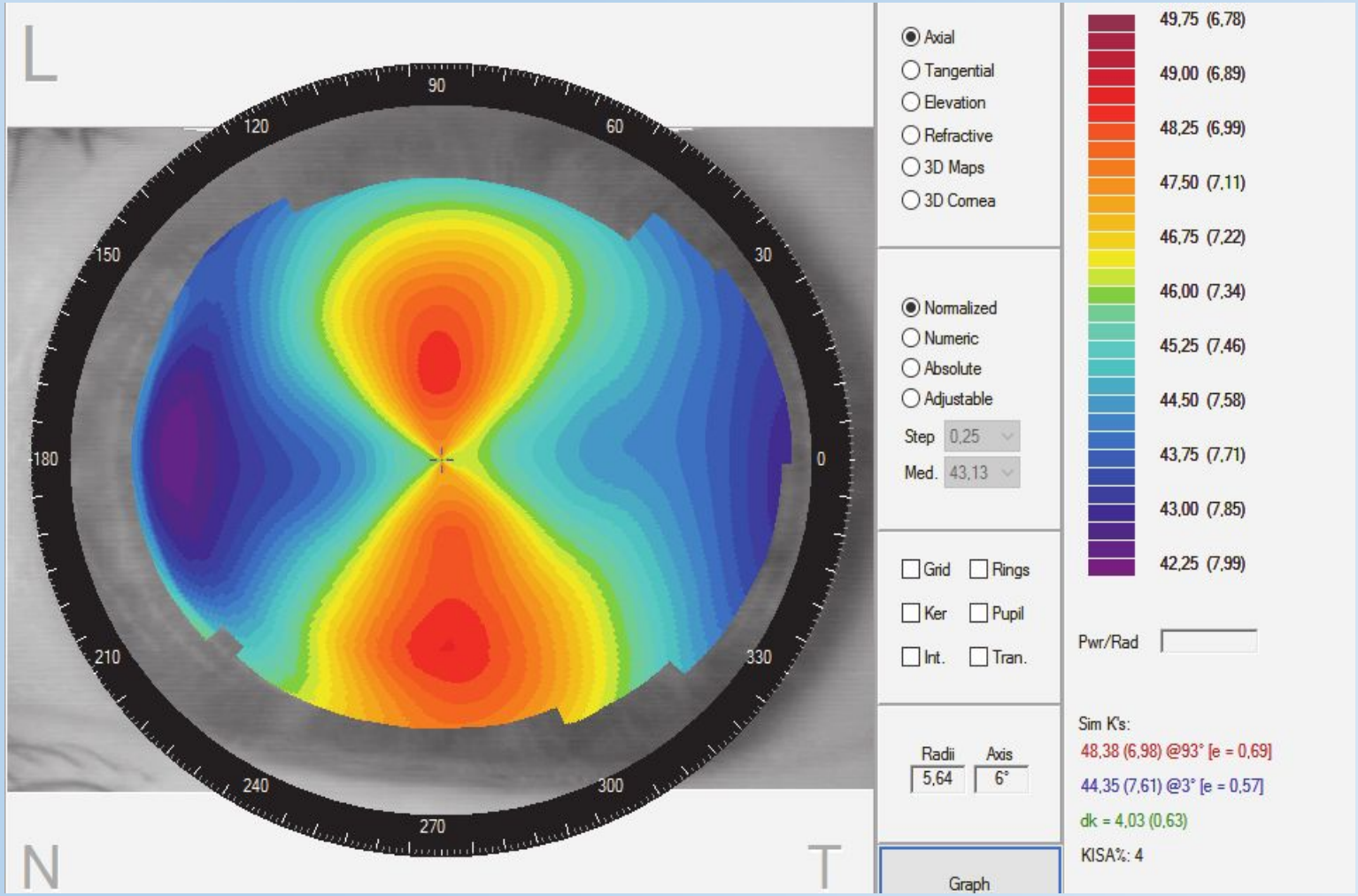

Характерный рисунок кератотопограммы в виде галстука-бабочки свидетельствует о наличии роговичного астигматизма. При определении тактики подбора ОКЛ необходимо дифференцировать апикальный и лимбо-лимбальный астигматизм.

Топограммы при патолог

При первичном кератотопографическом обследовании можно выявить дистрофические заболевания роговицы

(кератоконус, кератоглобус, пеллюцидная краевая дегенерация), а так же изменения, вызванные рефракционными операциями, травмами, ожогами и кератитами.

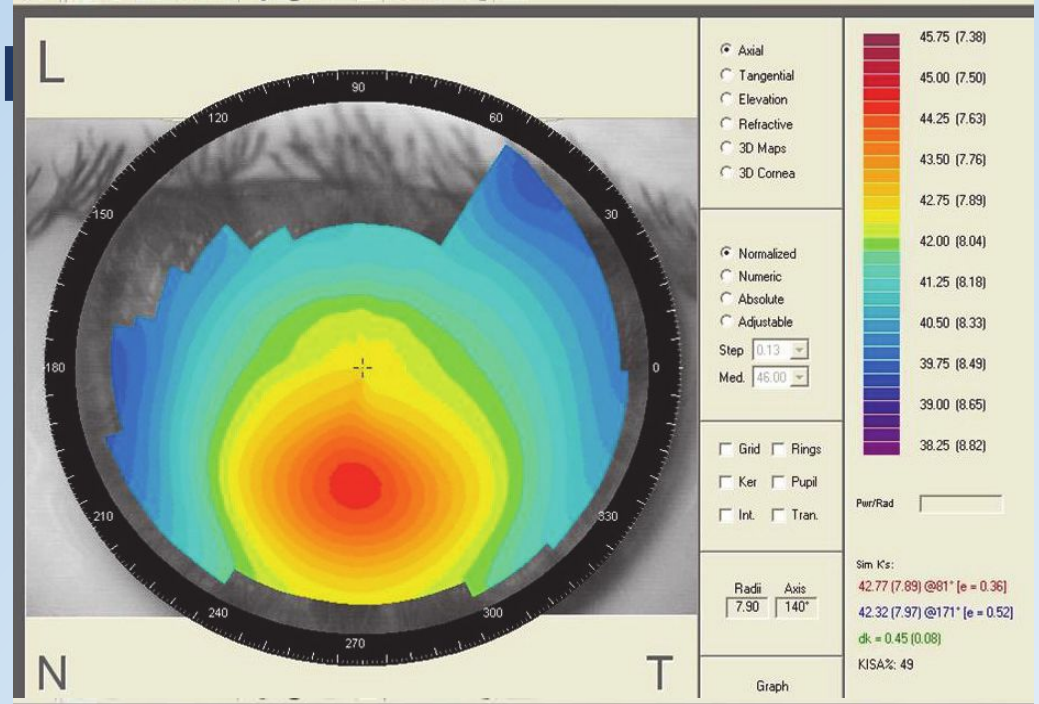

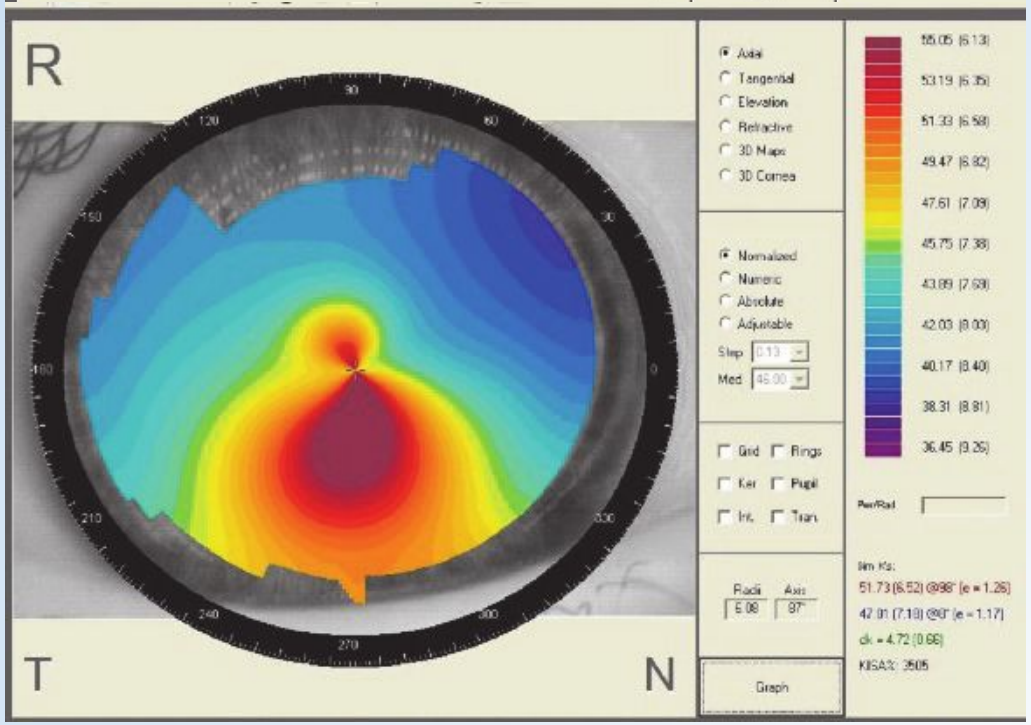

Кератотопограммы при разных степенях кератоконуса: начальная стадия (А) и развитой кератоконус (Б).

Кератотопограммы при пеллюцидной краевой дегенерации (А) после перенесенного туберкулезного кератита (Б).

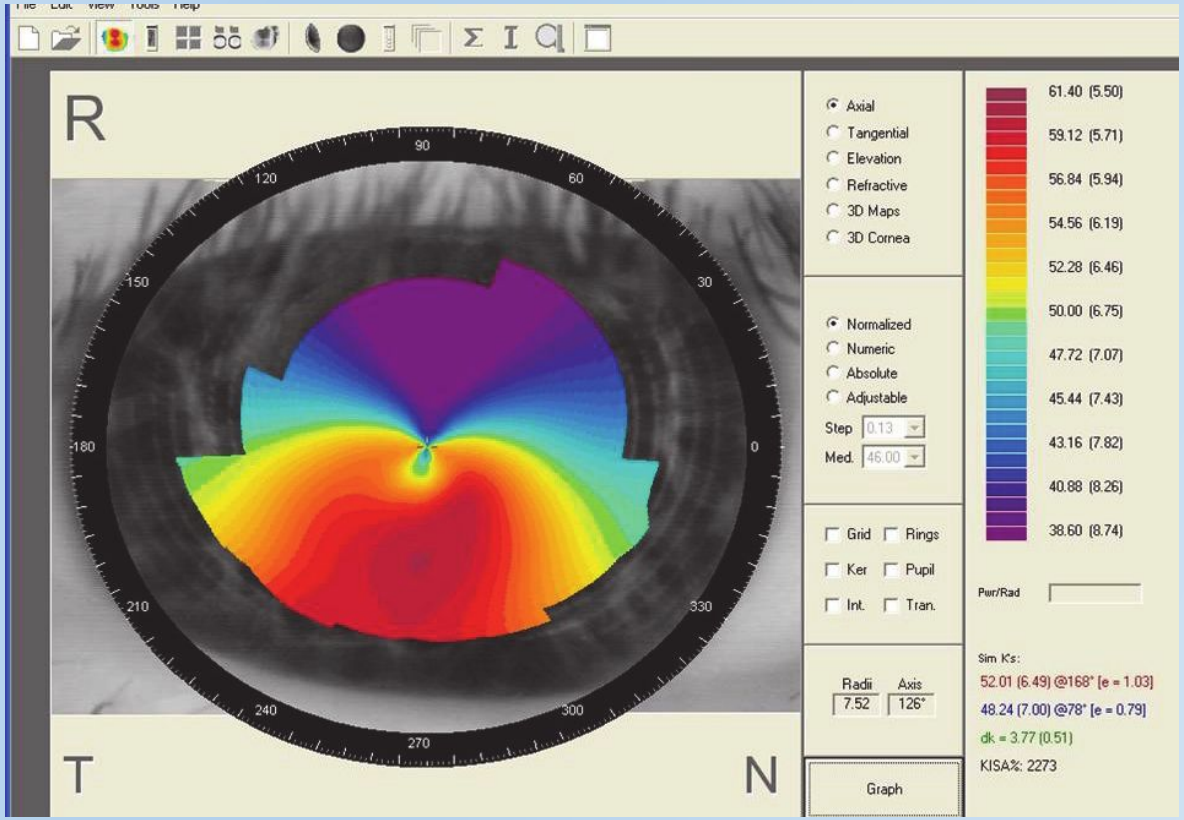

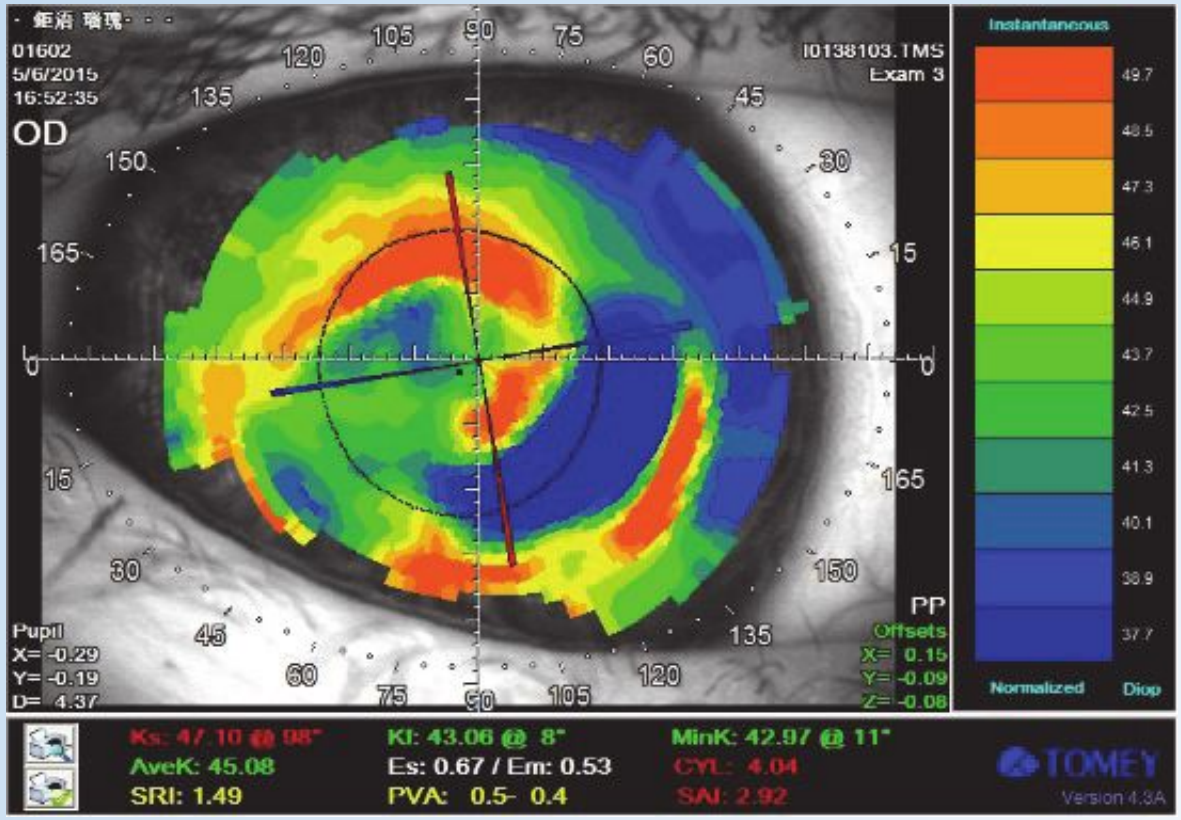

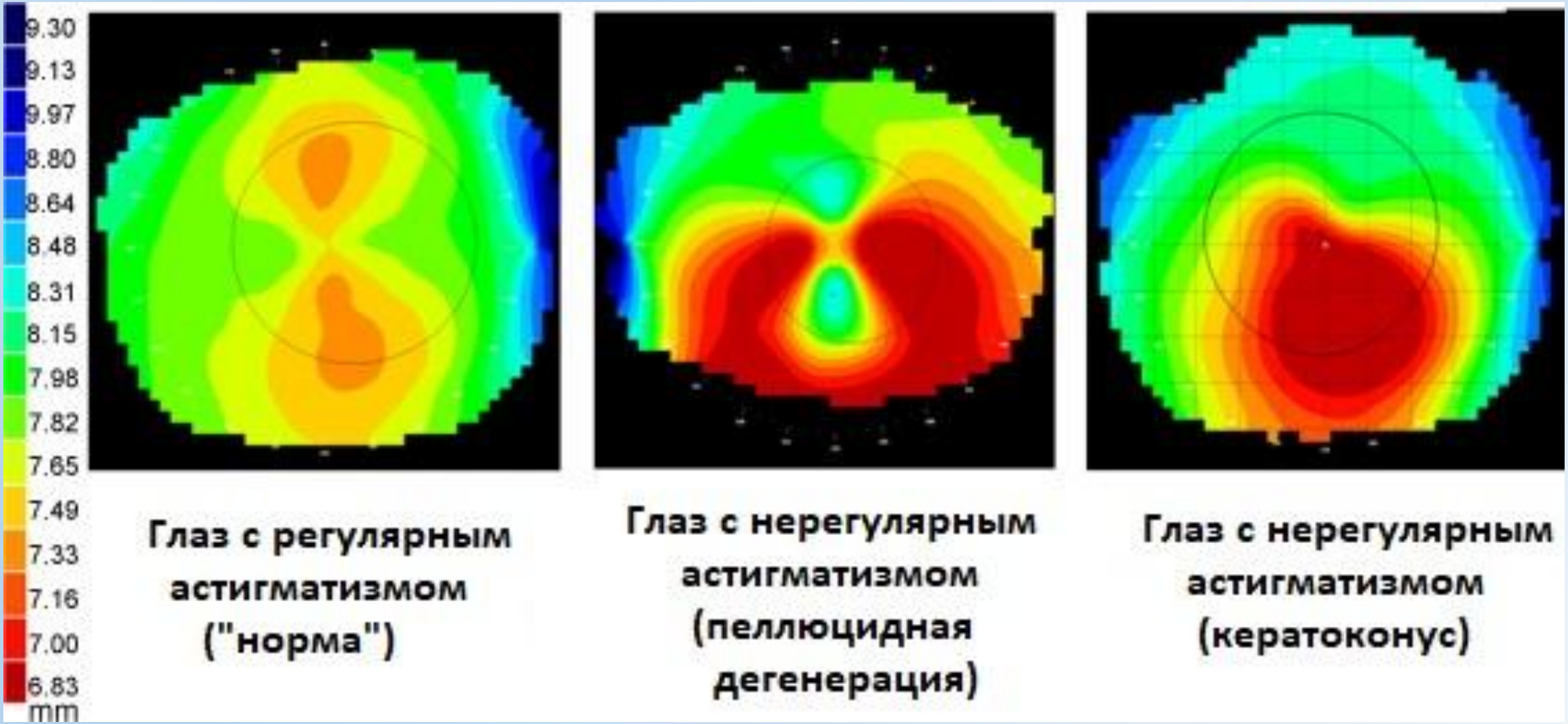
9.30
9.13
9.97
8.80
8.64
8.48
8.31
8.15
7.98
7.82
7.65
7.49
7.33
7.16
7.00
6.83
mm
Глаз с регулярным астигматизмом ("норма")
Глаз с нерегулярным астигматизмом (пеллюцидная дегенерация)
Глаз с нерегулярным астигматизмом (кератоконус)

Компьютерная кератотопография — современный метод исследования состояния органов зрения, который в офтальмологии считается одним из самых важных и высокоэффективных. При помощи данной методики специалист фиксирует малейшие искривления на поверхности роговицы глаза, а также определяет рефракцию и, в случае видимых отклонений, может диагностировать на ранних стадиях развитие того или другого заболевания. Своевременная диагностика позволяет не только установить диагноз, но и составить правильный курс лечения, который впоследствии поможет сохранить здоровье глаз и высокую четкость зрения.

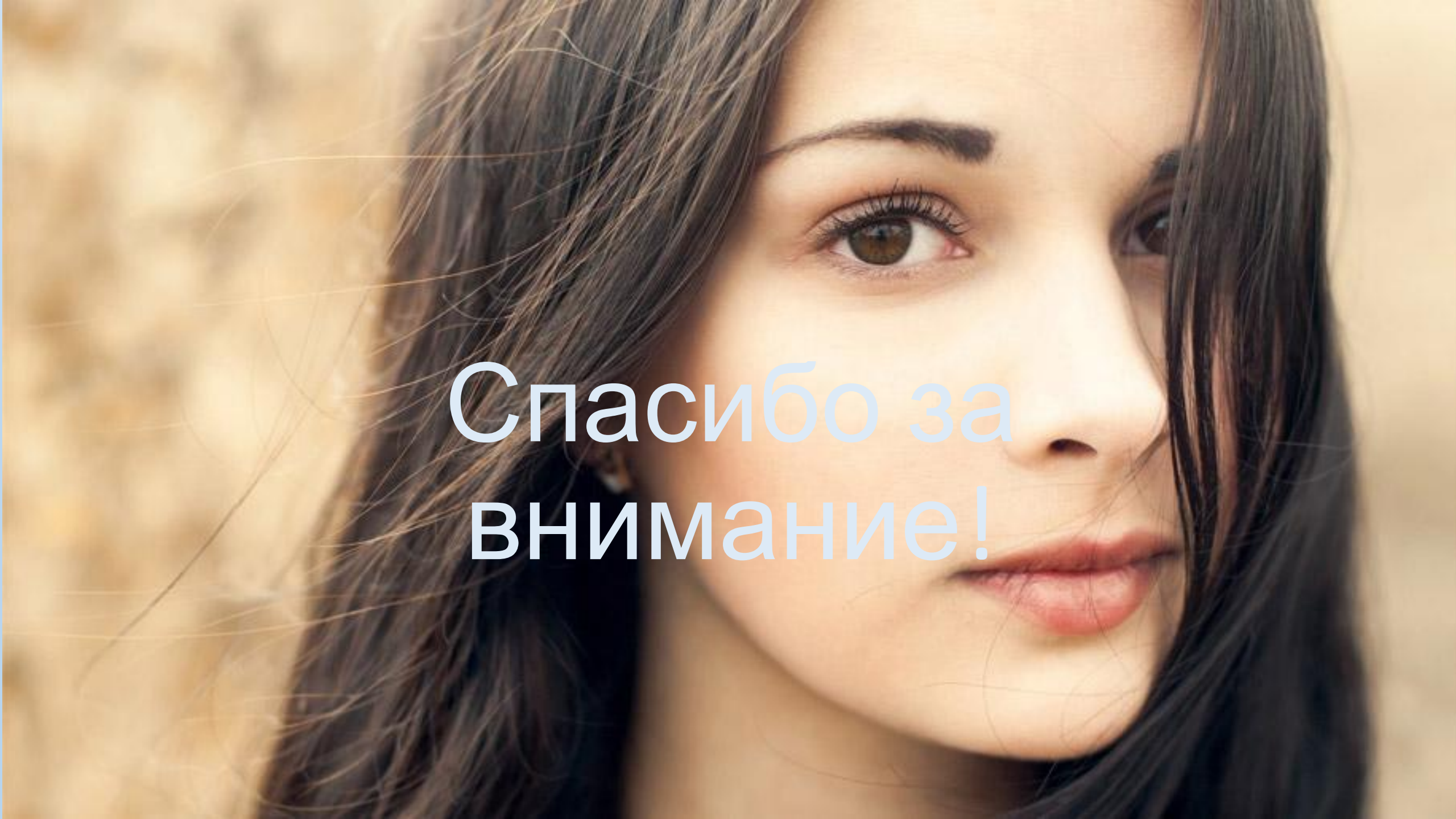
Спасибо за
внимание!