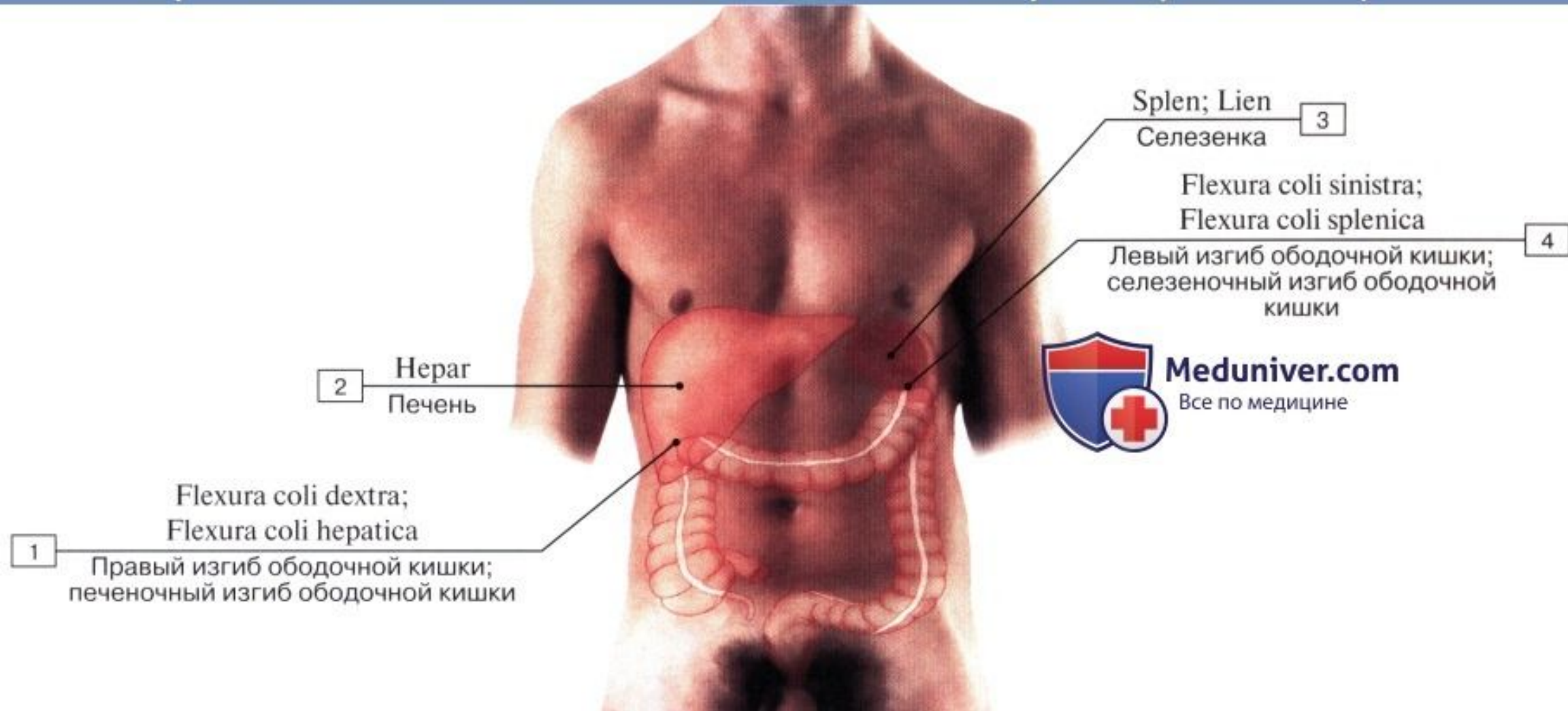
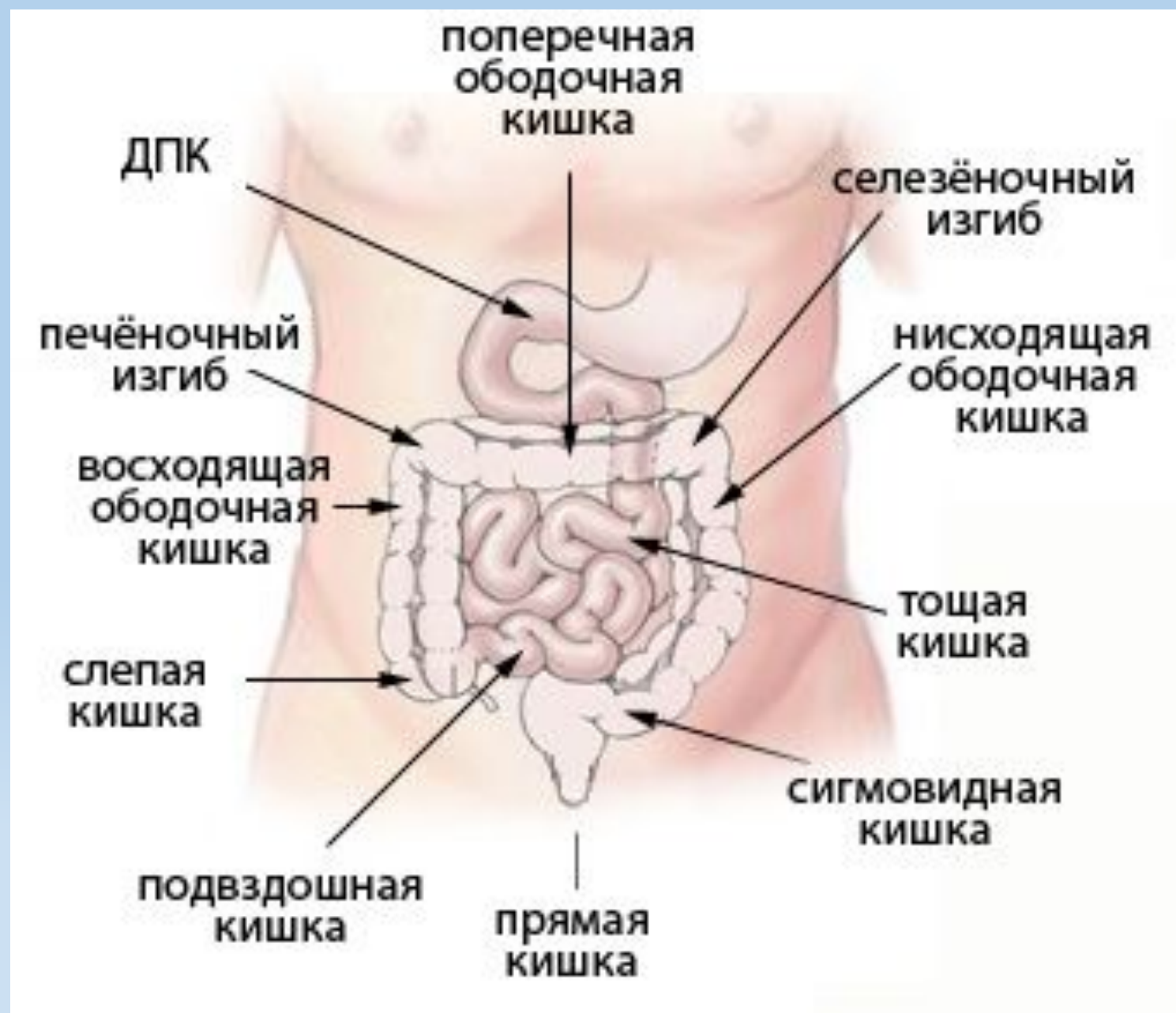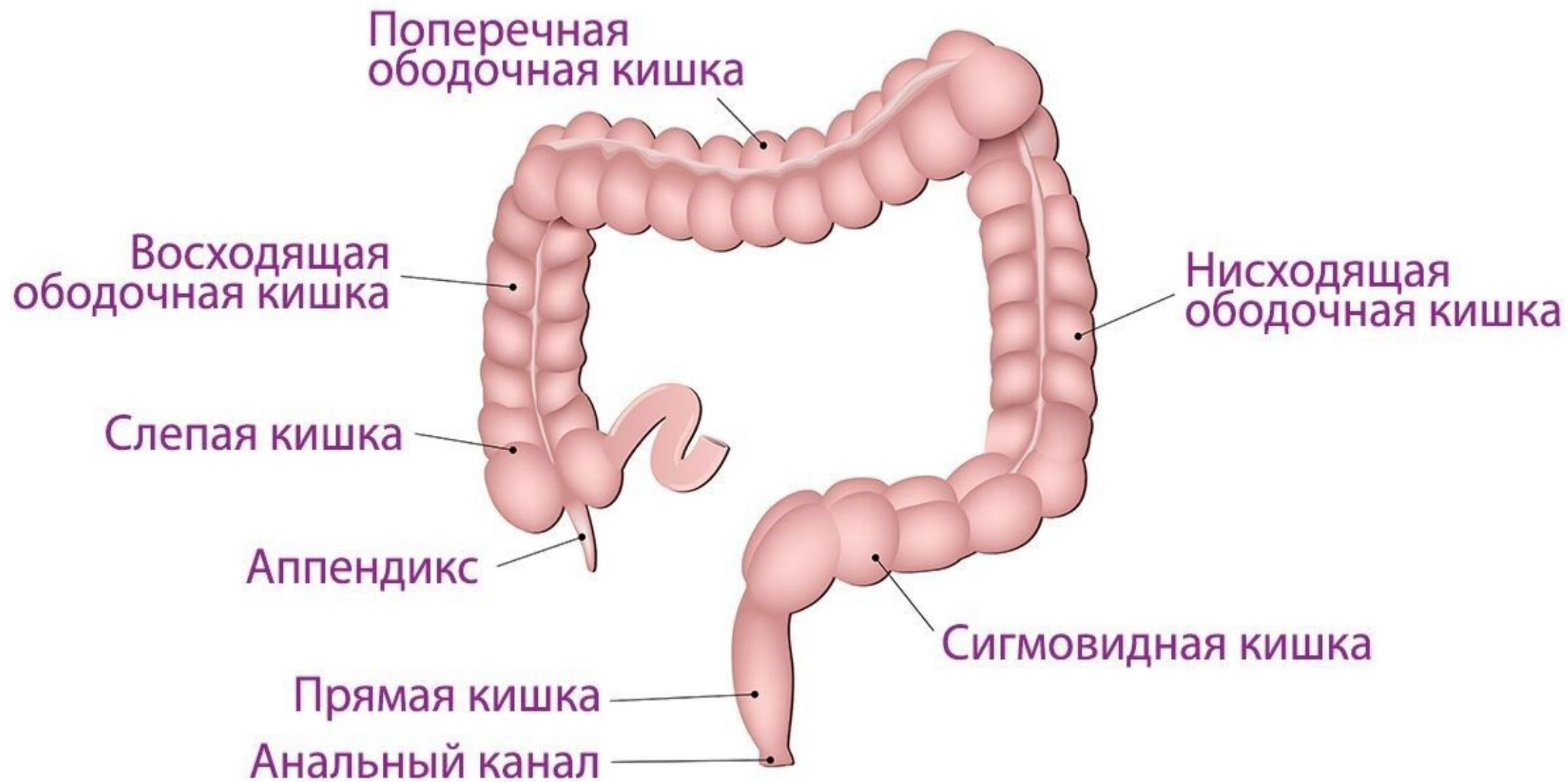


ТОЛСТАЯ КИШКА

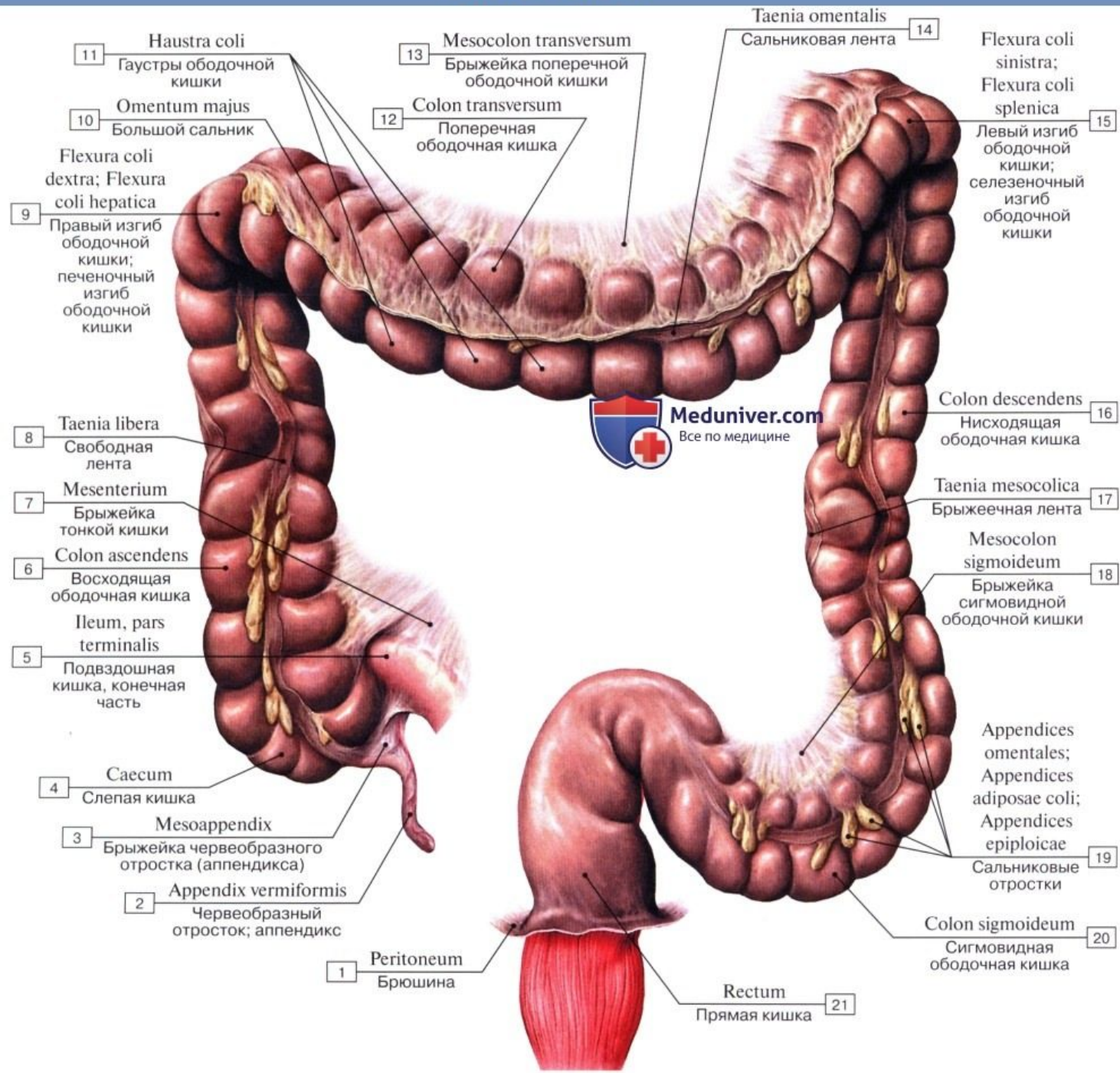
Проекция печени и толстой кишки на брюшную стенку







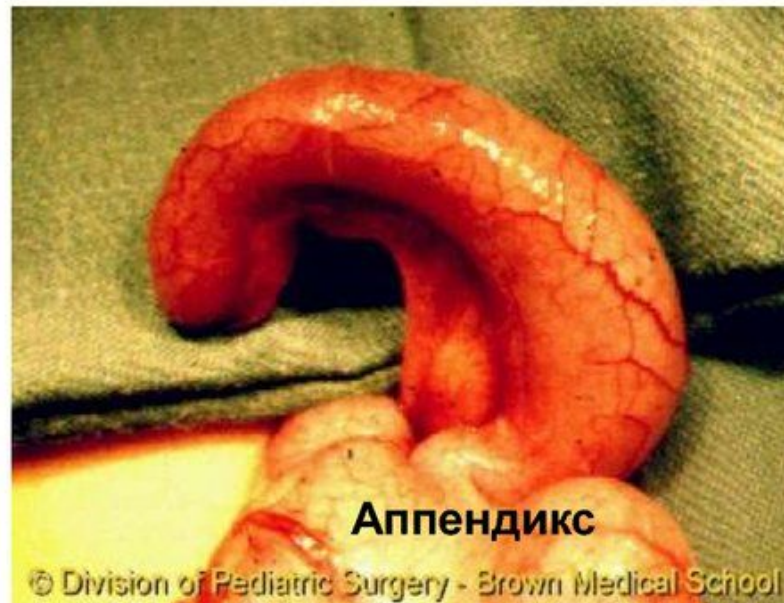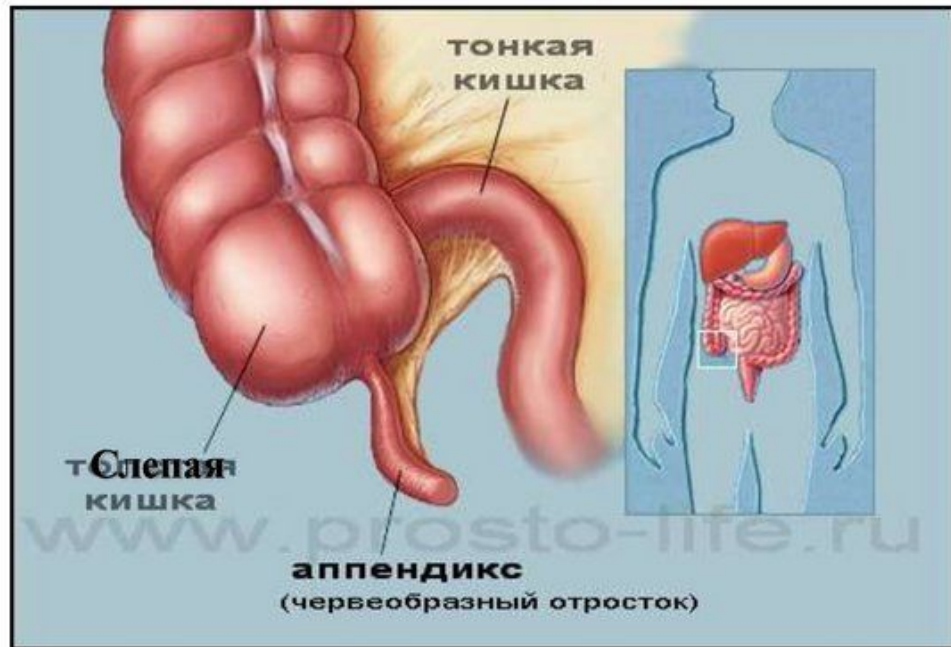
Толстая кишка



Слепая кишка. Аппендикс

Слепая кишка (саесум) является начальной частью толстой кишки, располагается в правой подвздошной ямке, ниже уровня впадения подвздошной кишки. Ее длина около 6 см, диаметр может достигать 7,0—7,5 см.

Червеобразный отросток (appendix vermiformis), или **аппендикс**, отходит от нижнего края слепой кишки и обычно спускается к входу в малый таз. В редких случаях он располагается позади слепой кишки и, поднимаясь кверху, может достигать печени. Толщина аппендикса 0,5-1,0 см, а длина колеблется от 3-4 до 18-20 см (чаще 7-9 см). Отросток имеет узкую полость, которая открывается в слепую кишку отверстием аппендикса, окруженным маленькой складкой слизистой оболочки (заслонка). У червеобразного отростка имеется брыжейка (брыжейка червеобразного отростка).

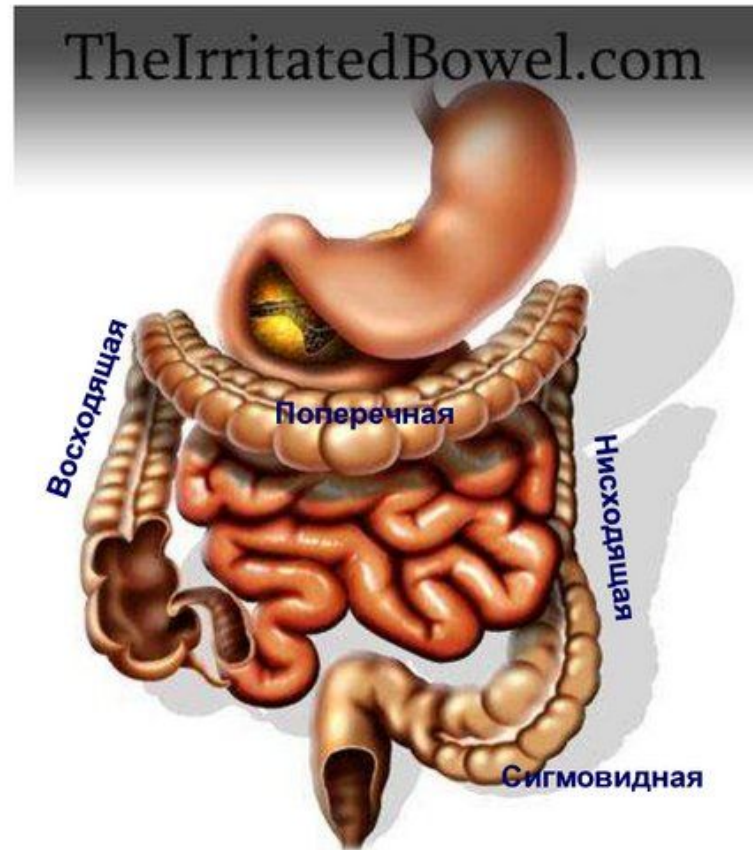


Ободочная кишка

Ободочная кишка (colon) следует за слепой и в виде обода окружает петли тонкой кишки.

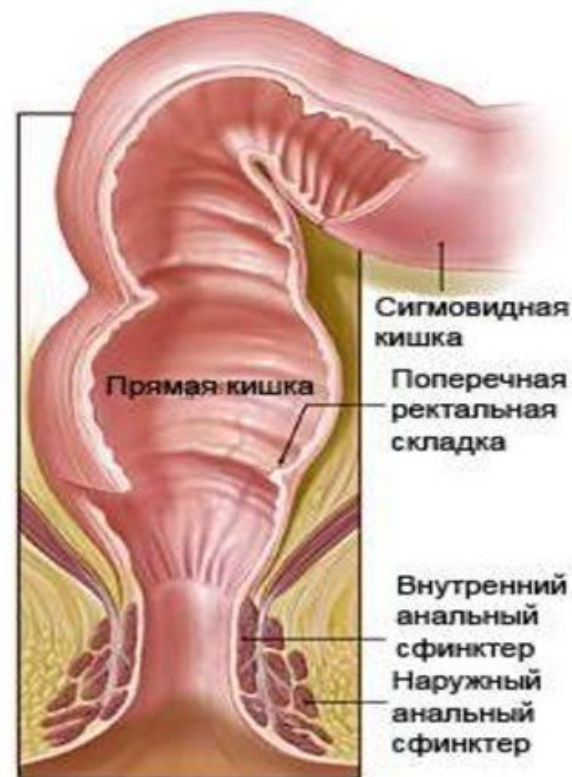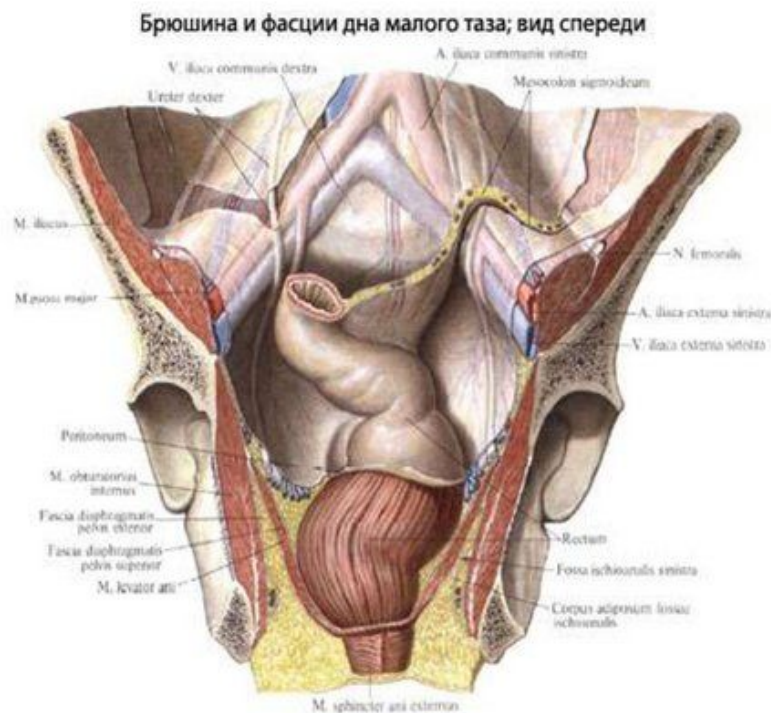
В ней выделяют:

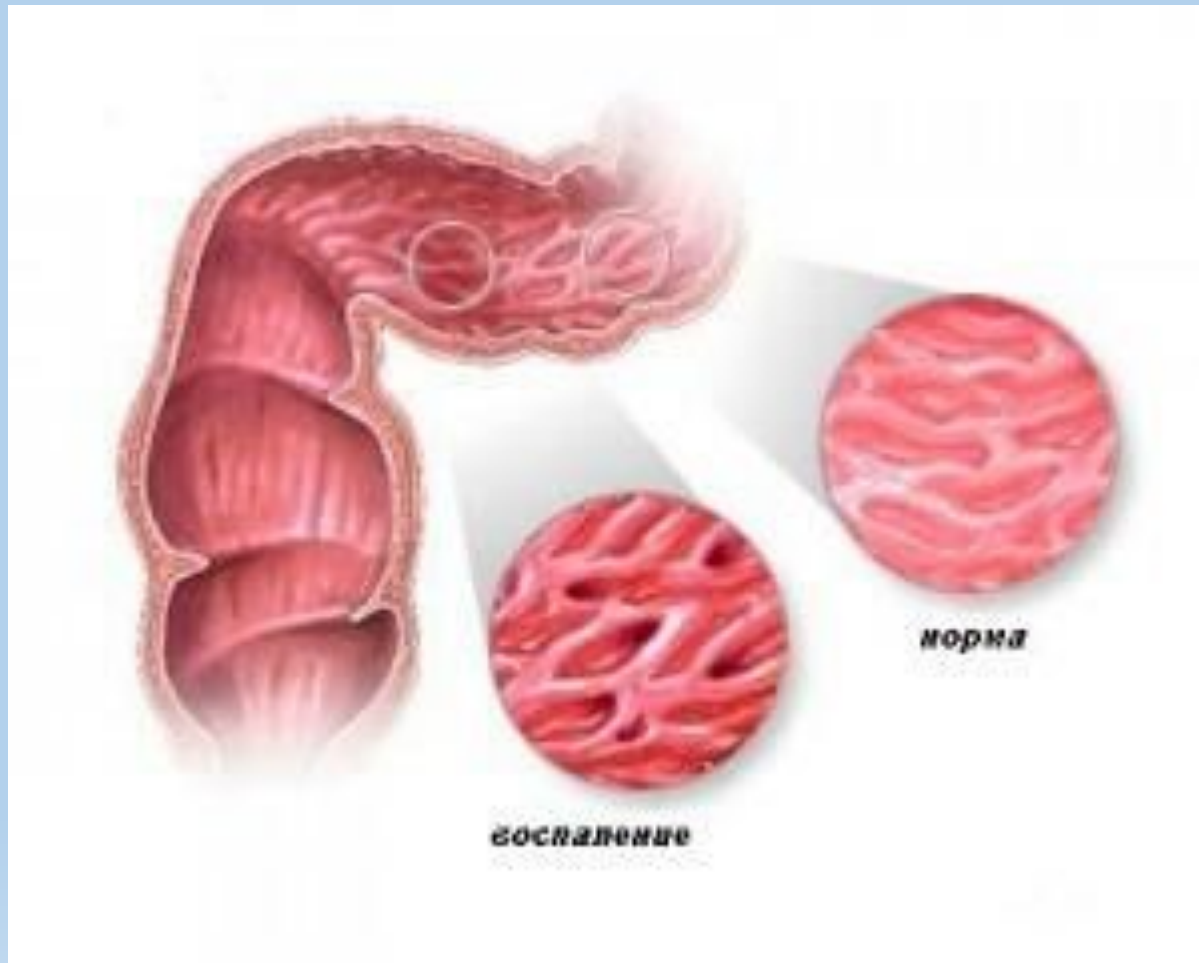
- **восходящую ободочную кишку** (расположена в брюшной полости справа и прилежит к задней ее стенке),
- **поперечную ободочную кишку** (проходит в брюшной полости справа налево, располагаясь ниже желудка, над петлями тонкой кишки, имеет брыжейку, посредством которой прикреплена к задней брюшной стенке),
- **нисходящую ободочную кишку** (лежит в левой боковой области живота, прилегая к задней брюшной стенке; на уровне гребня левой подвздошной кисти она переходит в сигмовидную ободочную кишку),
- **сигмовидную ободочную кишку** (имеет брыжейку, посредством которой подвешена к левой подвздошной ямке. Она образует петли, положение которых может меняться в зависимости от степени наполнения ее и соседних органов. На уровне III крестцового позвонка переходит в прямую кишку).



Прямая кишка

- Является конечной частью толстой кишки и всего пищеварительного канала. Она расположена в полости малого таза и заканчивается в области промежности отверстием — задним проходом (anus). Впереди прямой кишки находятся у мужчин мочевого пузыря, семенные пузырьки и предстательная железа, а у женщин — матка и влагалище. Позади ее расположены крестец и копчик. Длина у взрослых 15-20 см, а диаметр колеблется от 5 до 20 см, образует изгибы.
- Два изгиба в сагиттальной плоскости - крестцовый и промежностный - соответствуют вогнутости крестца и выпуклости копчика.
- В прямой кишке различают 2 части: верхнюю - длинную и нижнюю короткую и суженную - заднепроходный (анальный) канал. Верхняя часть в своем начале сравнительно узкая, а затем образует расширение — ампулу прямой кишки, в которой скапливаются каловые массы. Воспаление прямой кишки — **проктит**.





Болезнь Крона включает в себя воспаление всех органов ЖКТ