Кисть. Локоть.

Анатомия

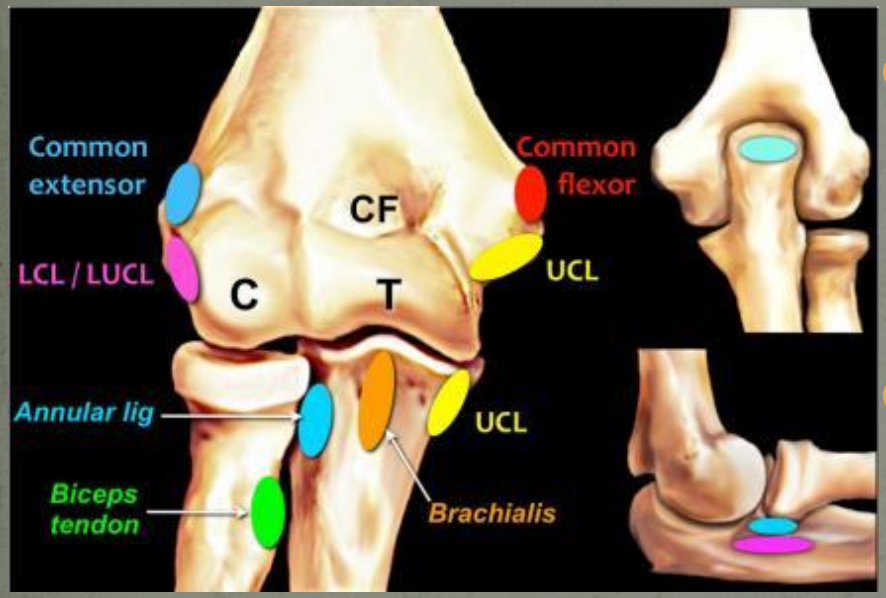

- Общее сухожилие сгибателей, медиальная коллатеральная связка – медиальный надмыщелок
- Общее сухожилие разгибателей, латеральная коллатеральная связка – латеральный надмыщелок
- Дистальное сухожилие бицепса – бугристость лучевой кости
- Круглая связка – сигмовидная вырезка

Псевдодефект головки плечевой кости

- На корональных сканах часть внесуставной части головки попадает в разрезе с суставной частью лучевой кости, что может выглядеть как сцбхондральный дефект.

Анатомия

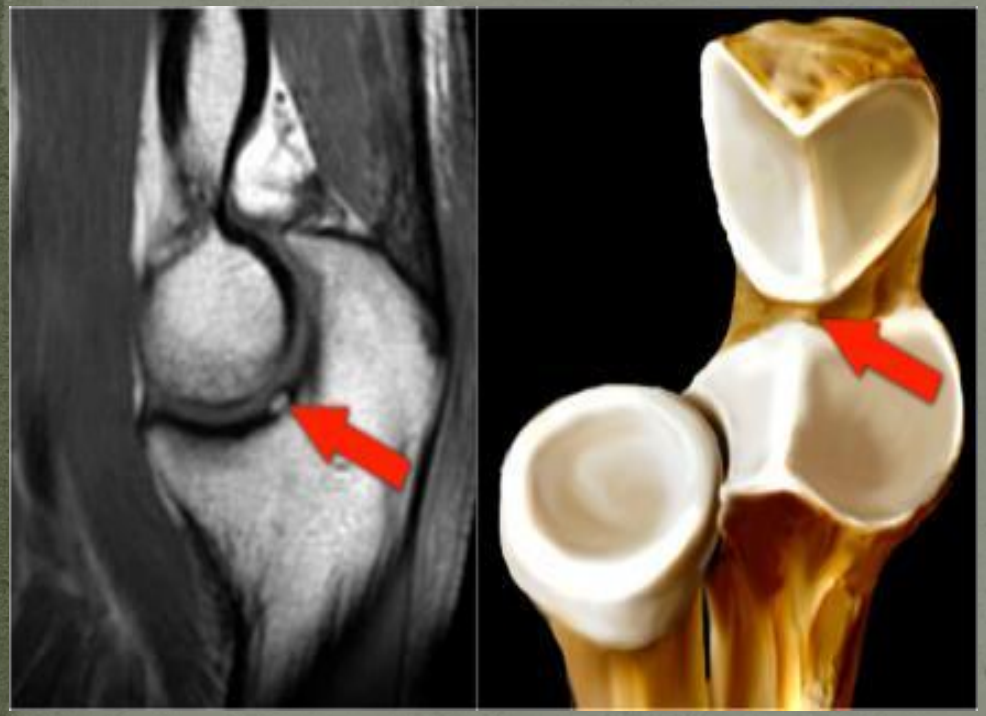

- «псевдосвободное тело» - участок жировой прослойки между суставной поверхостью олекранона

Анатомия

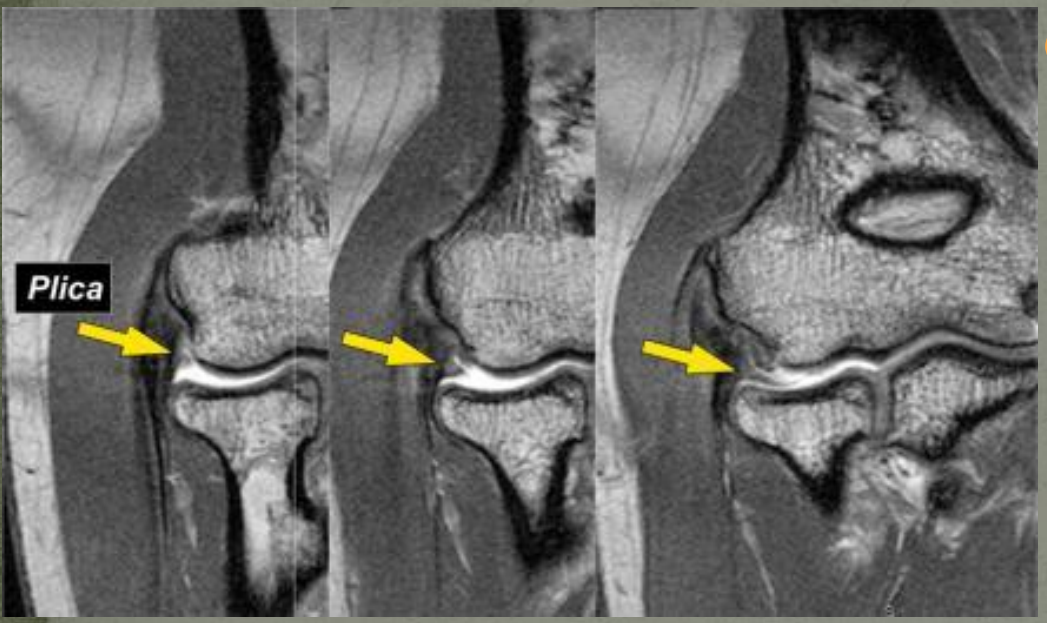

- Складка в наружной части локтевого сустава, может напоминать мениск.

Механизм повреждения

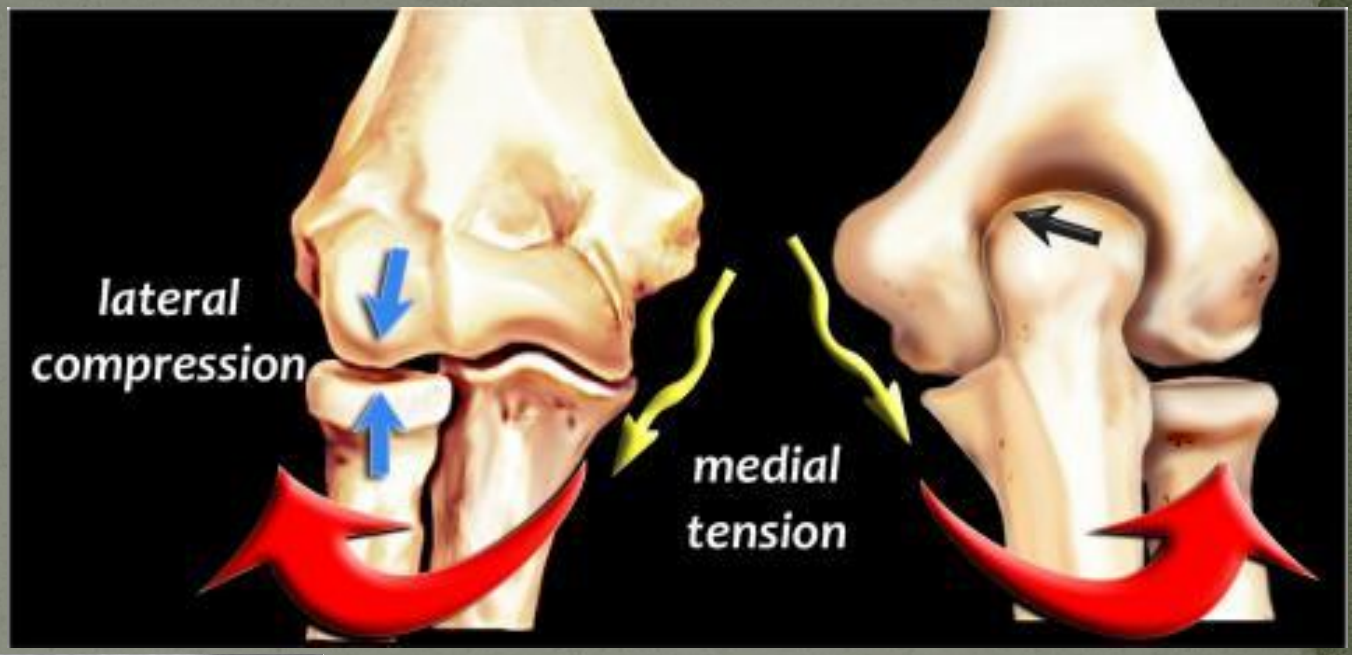

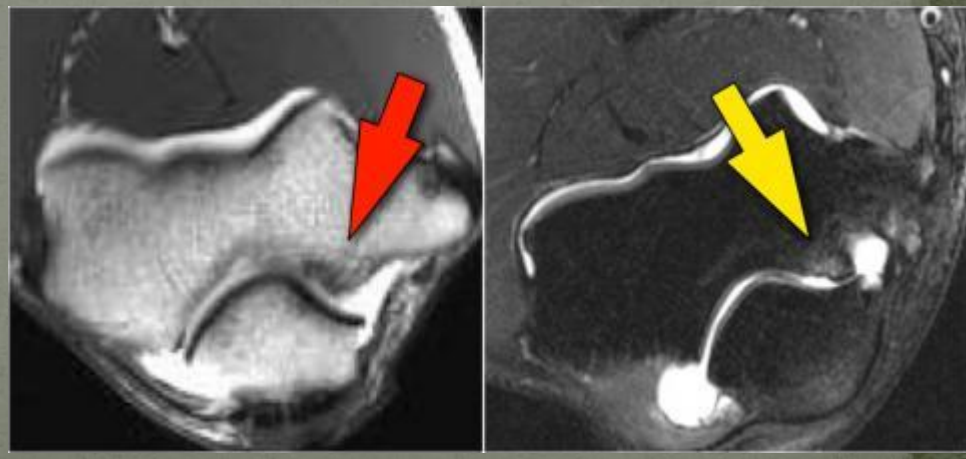

Вывихи в локтевом суставе

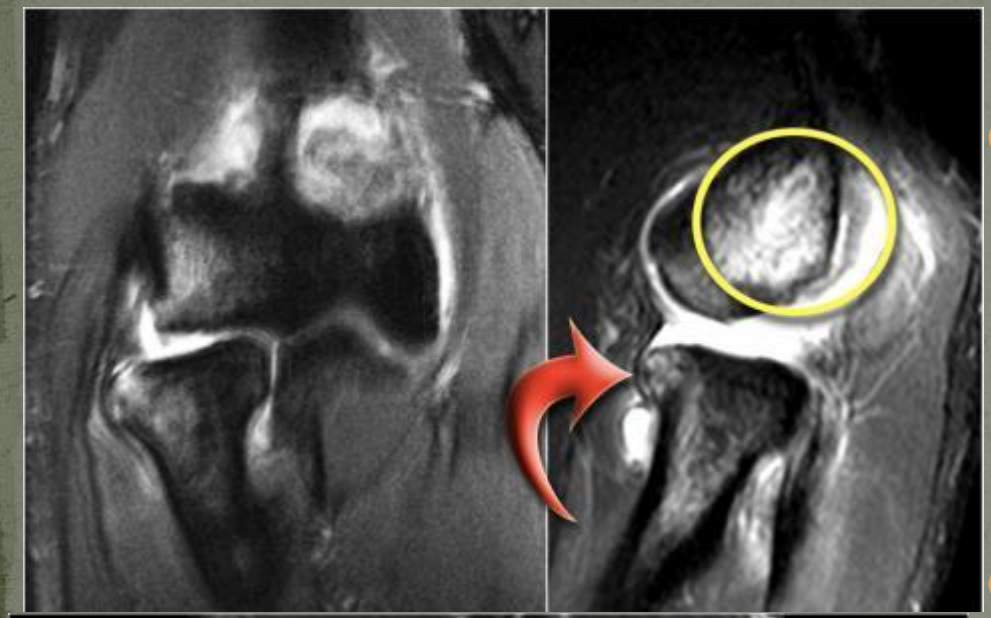

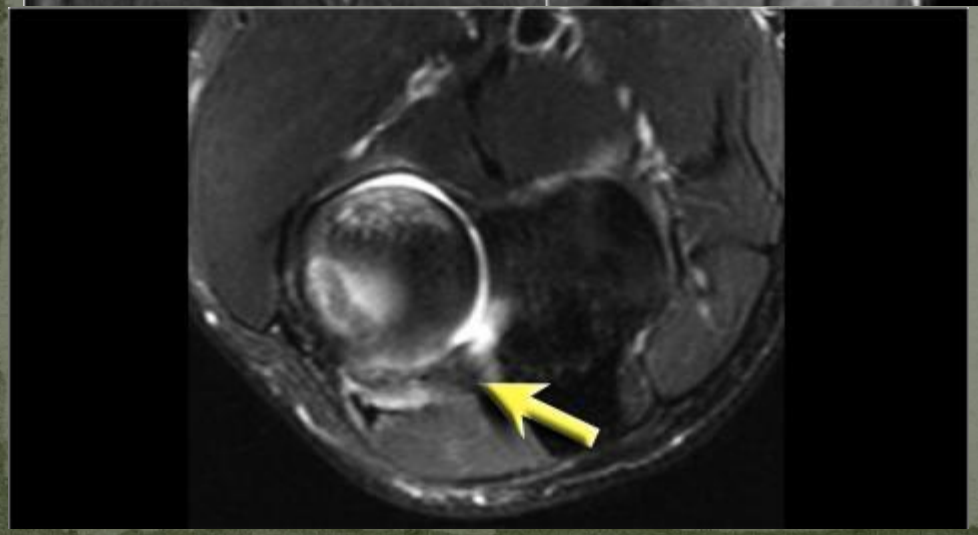

- Характерный трабекулярный отек передних отделов головки лучевой кости и дорзальных отделов головки плечевой кости.
- Внимательно смотрите на латеральную коллатеральную связку
- Желтая стрелка – утолщение круглой связки

Остеохондральные дефекты

- На уровне головки плечевой кости

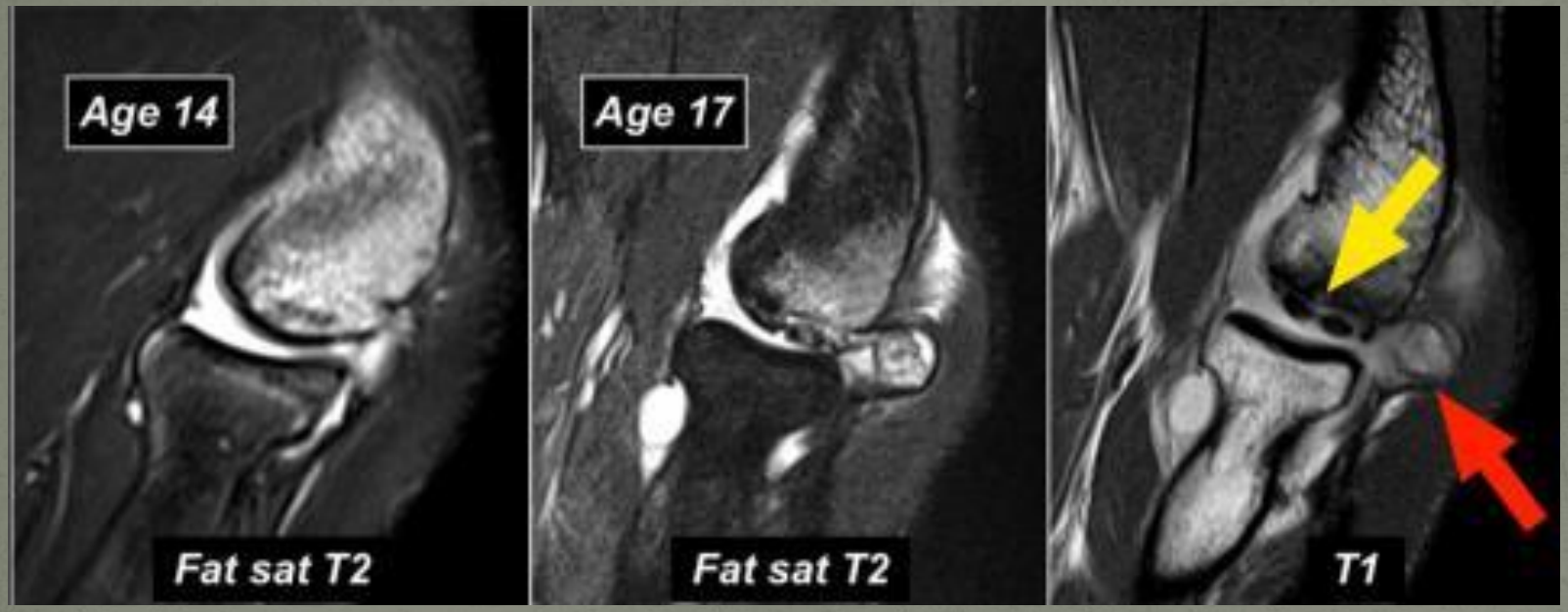

Остеохондральные дефекты

- На уровне блока

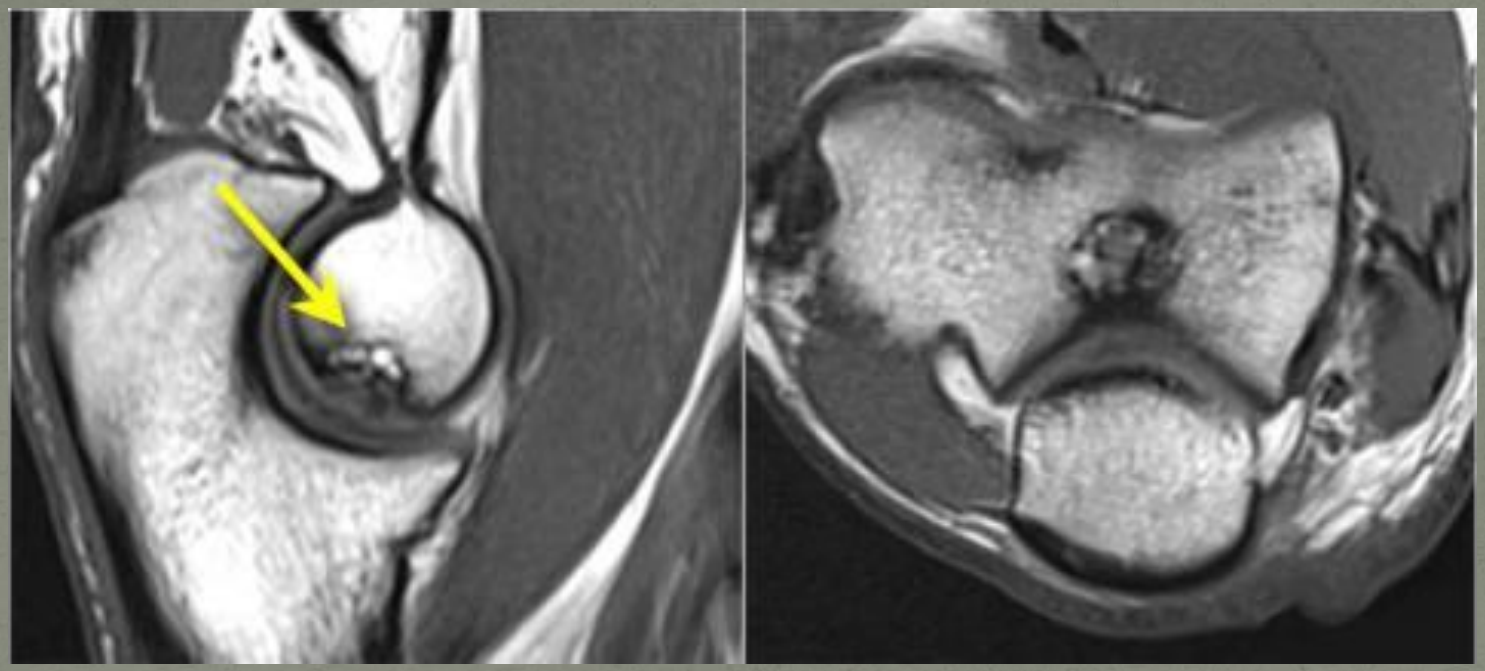

Медиальная коллатеральная связка

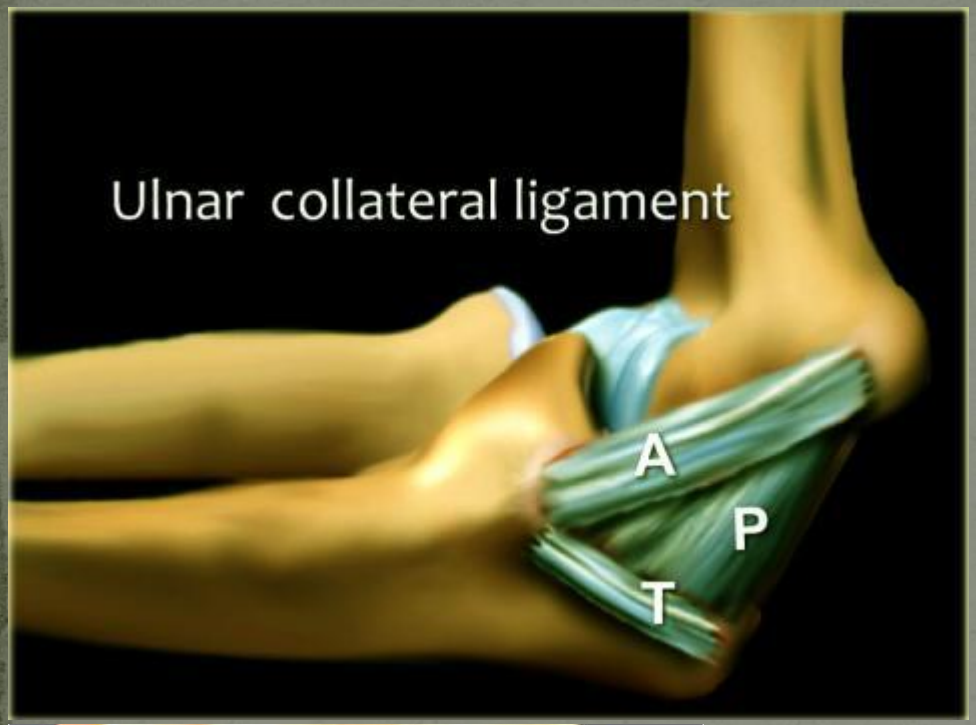

- Передняя часть (!!!!)
- Задняя часть
- Поперечная часть

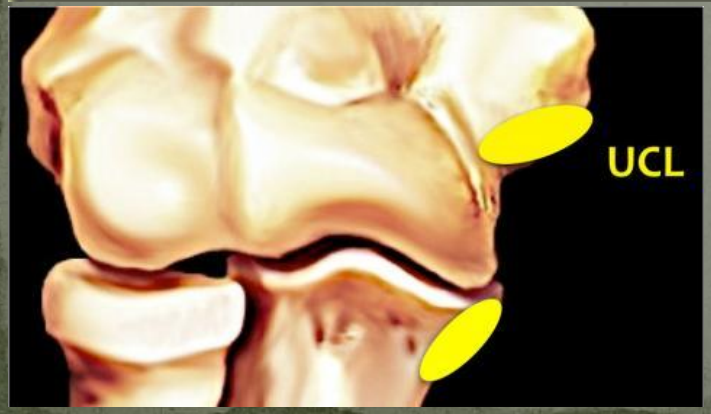

Крепиться в нижних отделах к бугорку на медиальной поверхости венечного отростка

Медиальная коллатеральная связка

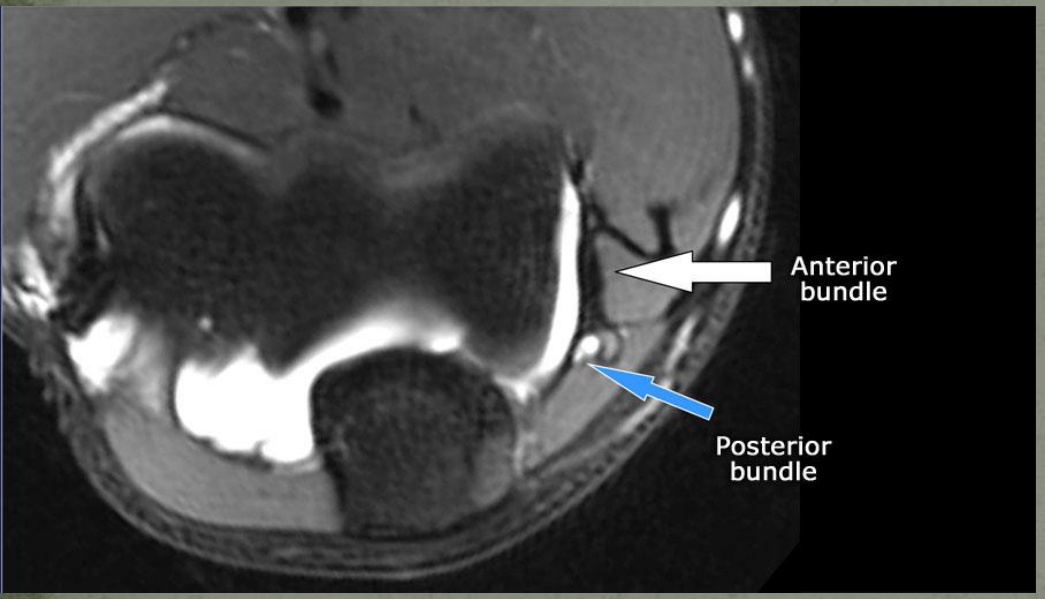

- Передний пучок толще
- Задний пучок – медиальная стенка кубитального канала где проходит локтевой нерв

Симтом повреждения медиальной коллатеральной связки

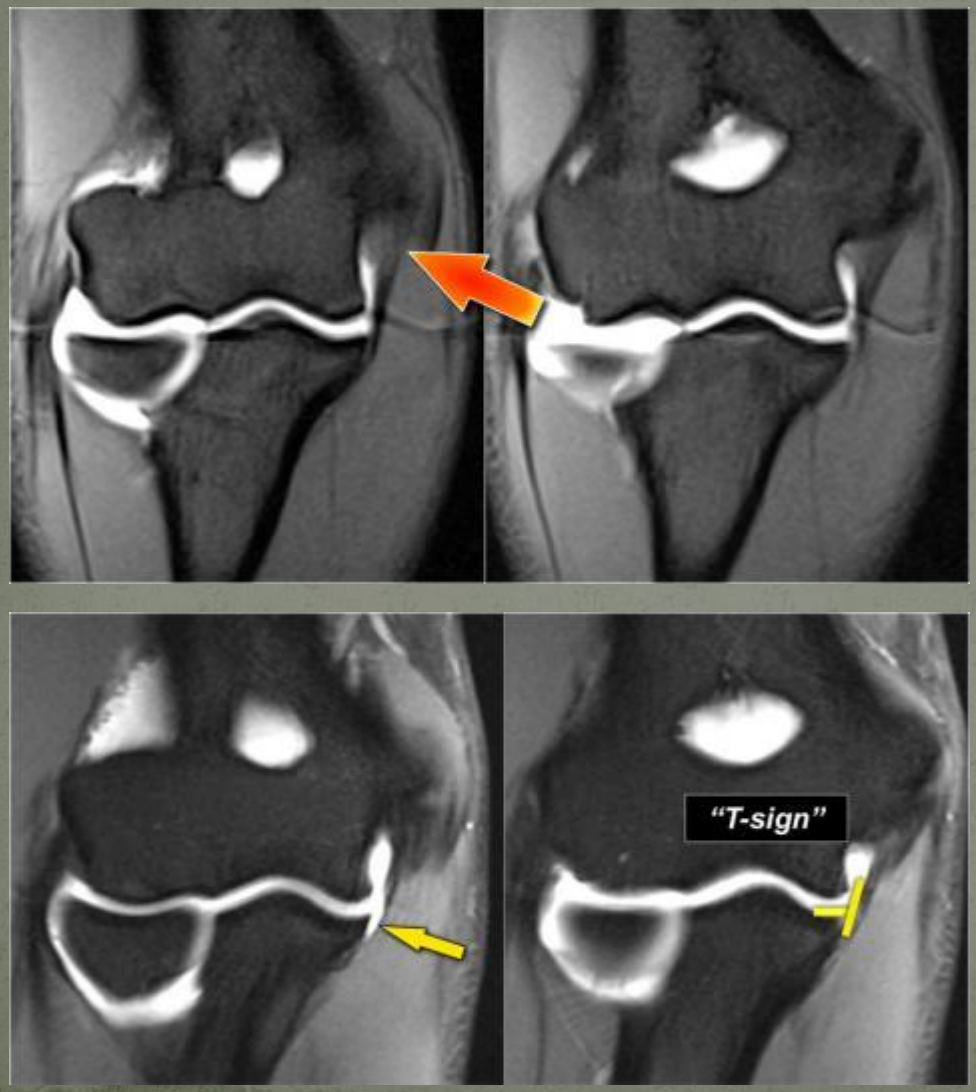

- Связка плотно прикрепляется к бугорку!!!
- Верхняя картинка – норма
- Нижняя – частичный разрыв

Повреждение медиальной коллатеральной связки

- Повреждение заднего пучка. Обязательно смотрим аксиальные программы

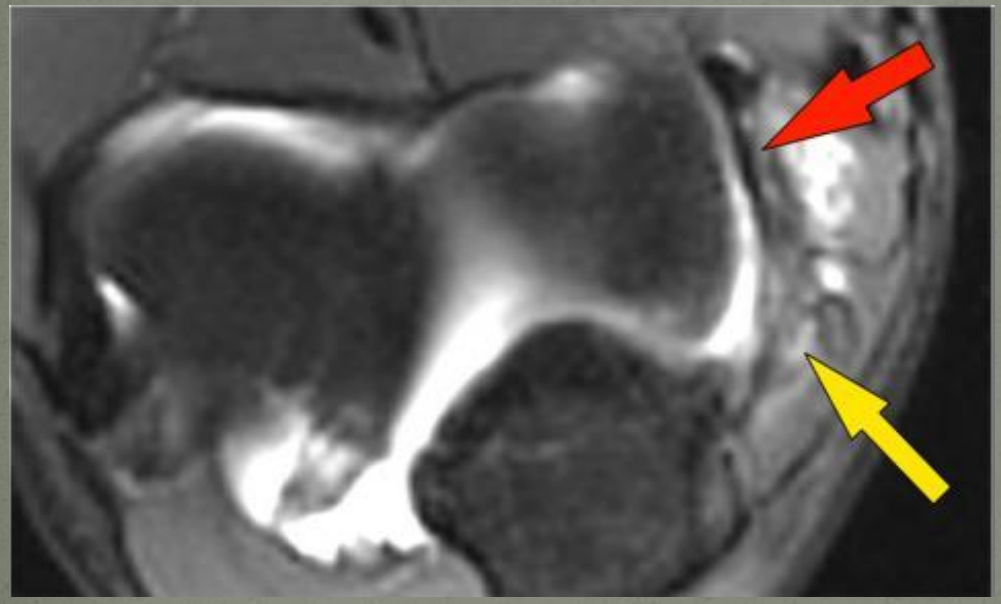

Латеральная коллатеральная связка

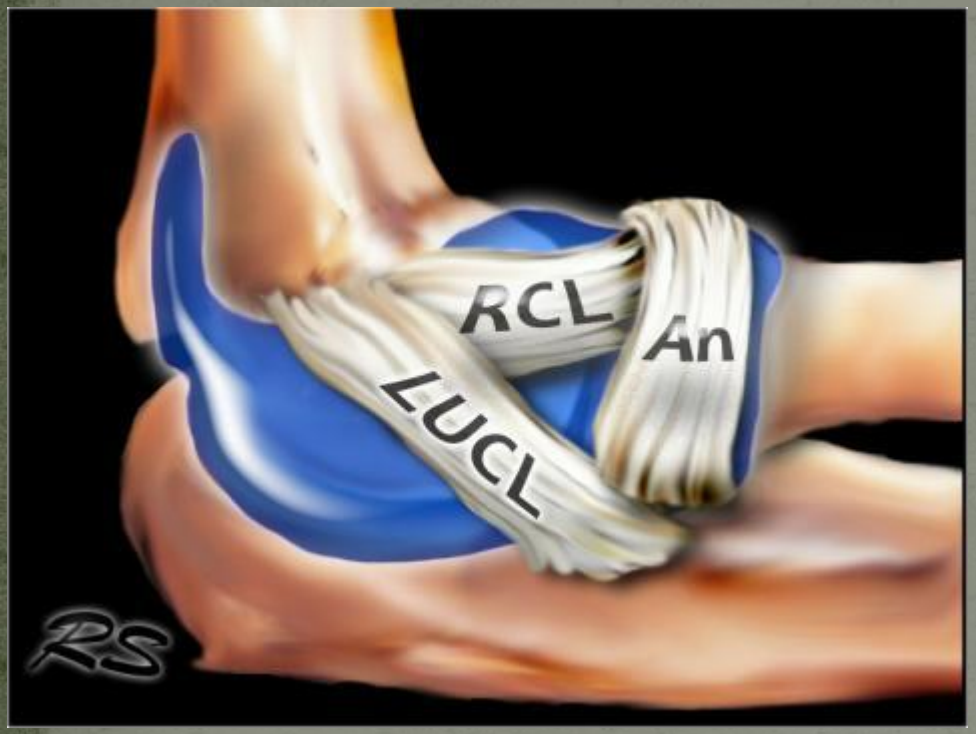

- Латеральная лучевая коллатеральная связка
- Латеральная локтевая коллатеральная связка
- Круглая связка

Латеральная коллатеральная связка

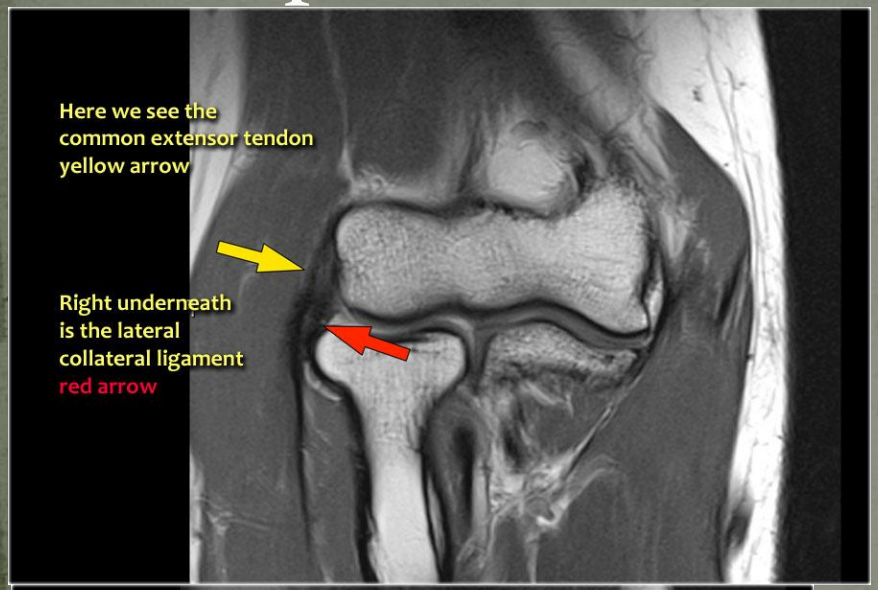

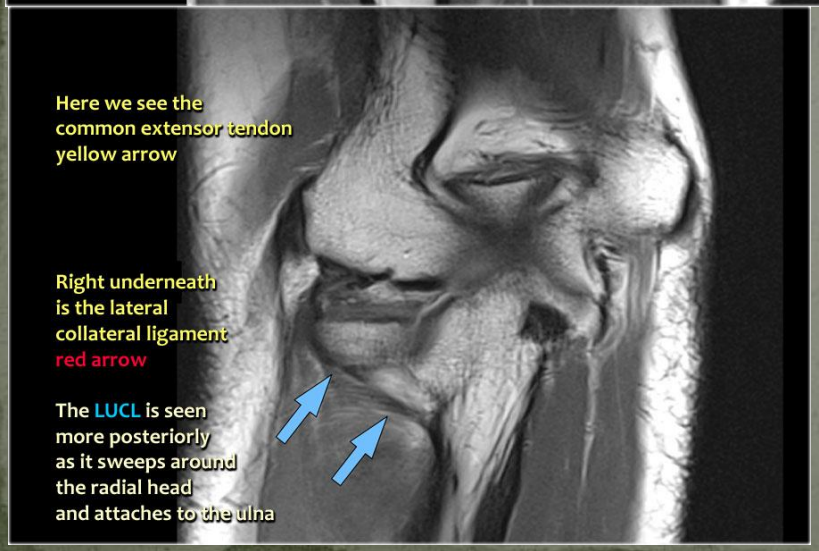

- Желтая стрелка – общее сухожилие разгибателей
- Красная стрелка – латеральная лучевая коллатеральная связка
- Синяя стрелка – локтевая латеральная коллатеральная связка

Медиальный эпикондилит

- 40-50 лет
- Боль с медиальной стороны локтевого сустава, усиливающаяся при сгибании кисти
- Встречается реже чем латеральный эпикондилит
- Спортсмен?

Медиальный эпикондилит

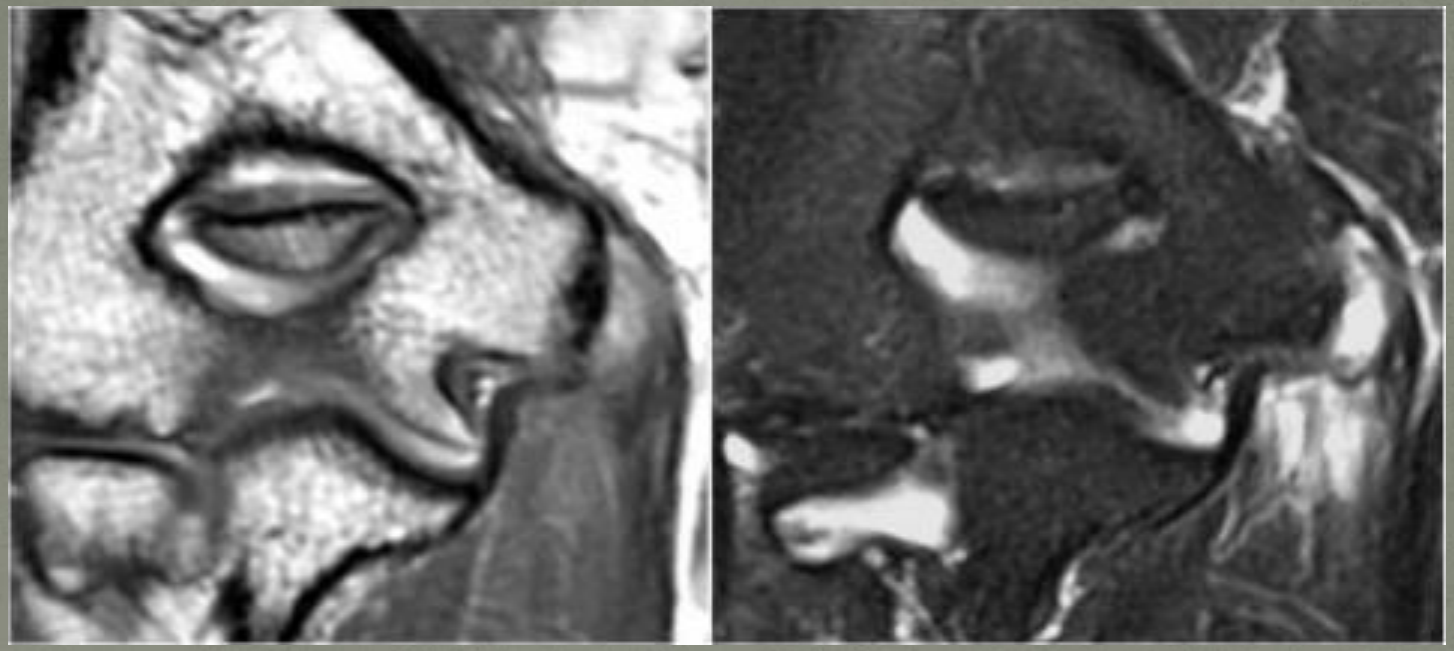

Латеральный эпикондилит

- 40-50 лет
- Боль с латеральной стороны локтевого сустава, усиливающяяся при поднятии тяжестей
- Спортсмен? Работа?
- 25% - присутствуют обызвествление мягких тканей вблизи латерального надмыщелка

Латеральнй эпикондилит

Эпифизиолиз медиального надмыщелка

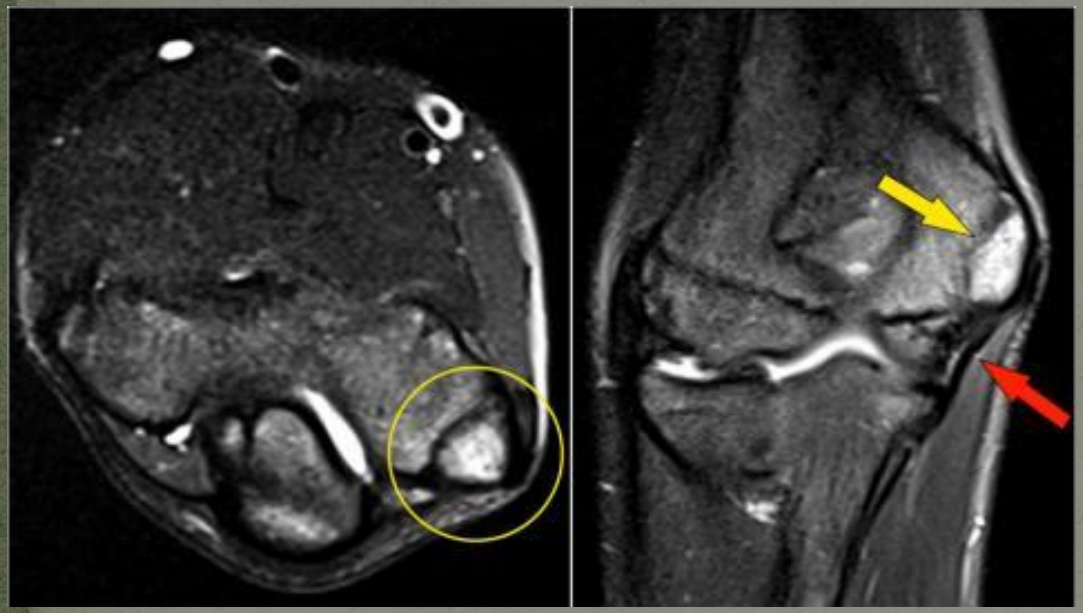

- Желтая стрелка – медильный надмыщелок
- Красная – целая медиальная коллатеральная связка

Разрыв дистального сухожилия бицепса

- Рука Пупея
- Молодые пациенты

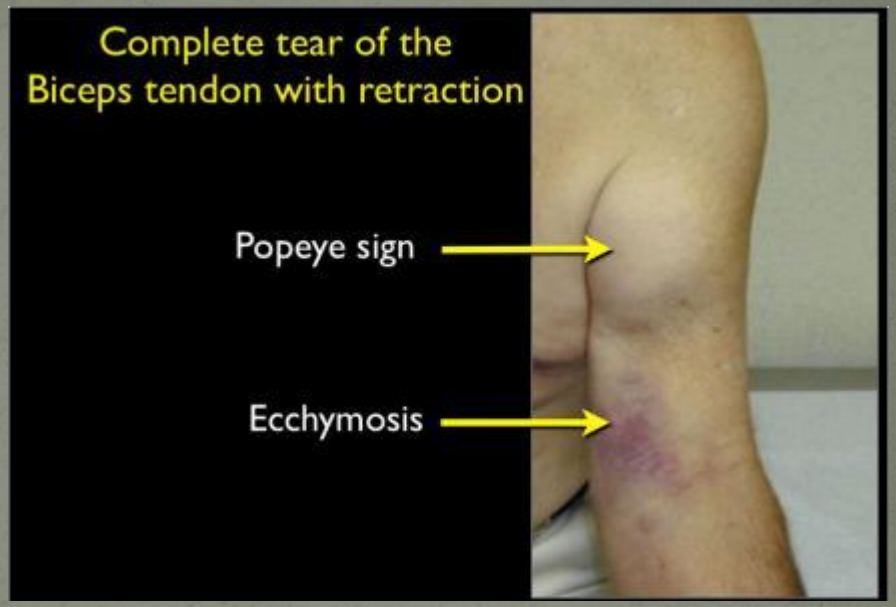

- Крепиться к бугристости лучевой кости
- Также фиброзной пластинкой вплетается в фасцию сухожилий сгибателей
- Не имеет синовиального влагалища

Разрыв дистального сухожилия бицепса

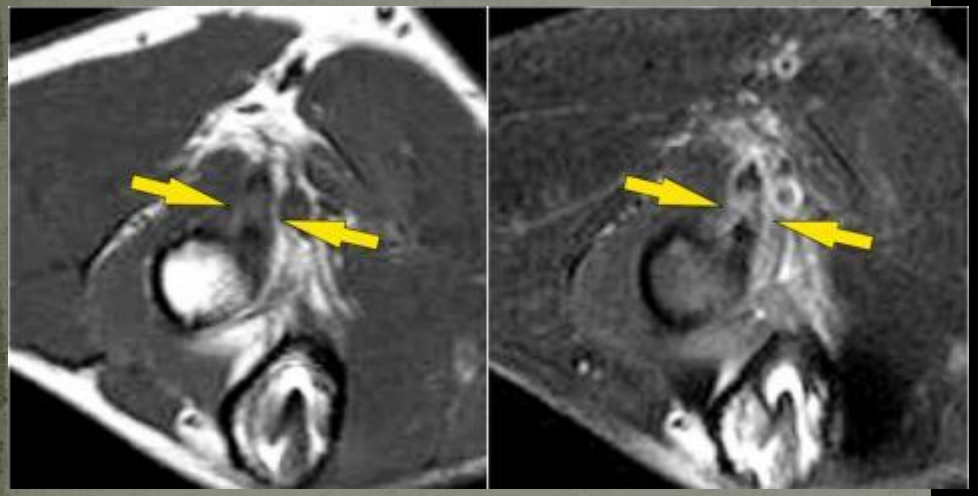

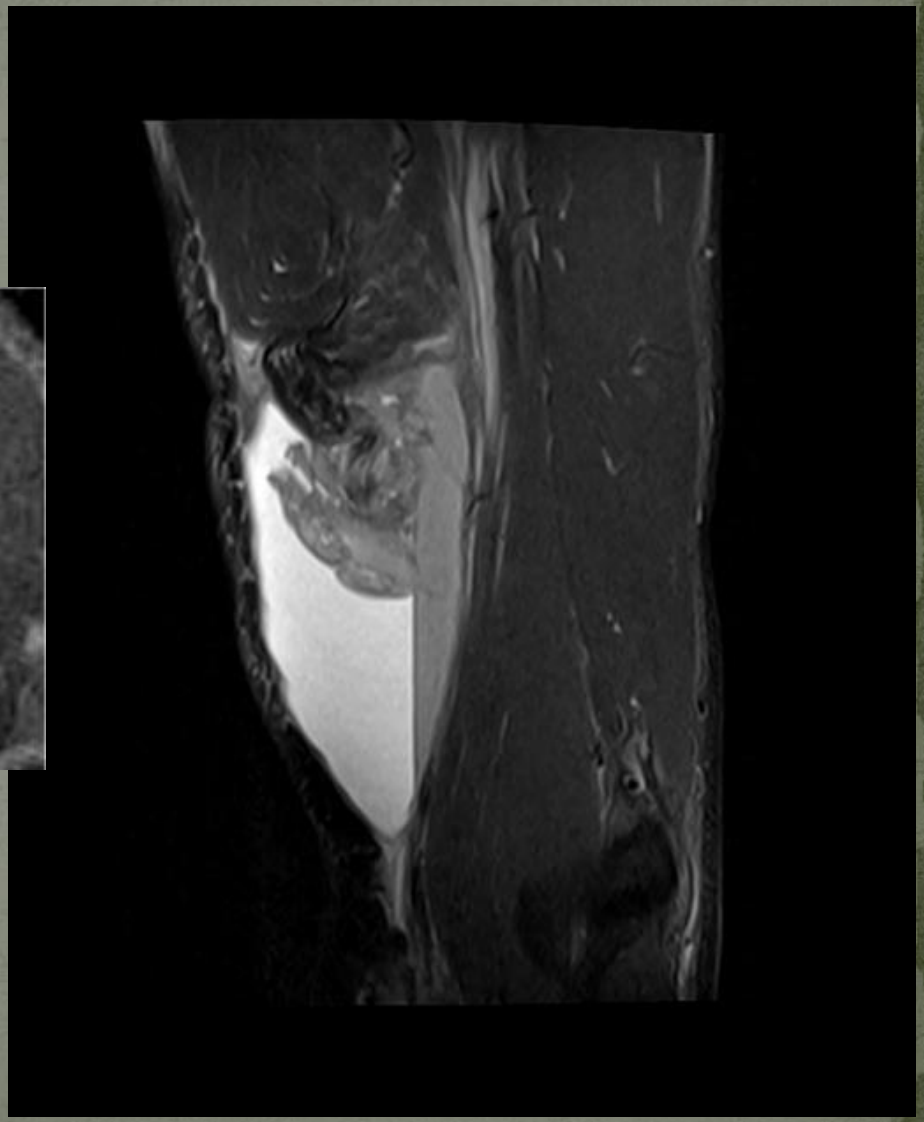

Дистальная сумка сухожилия двуглавой мышцы

- Может имитировать образование
- Синяя стрелка – частичный разрыв

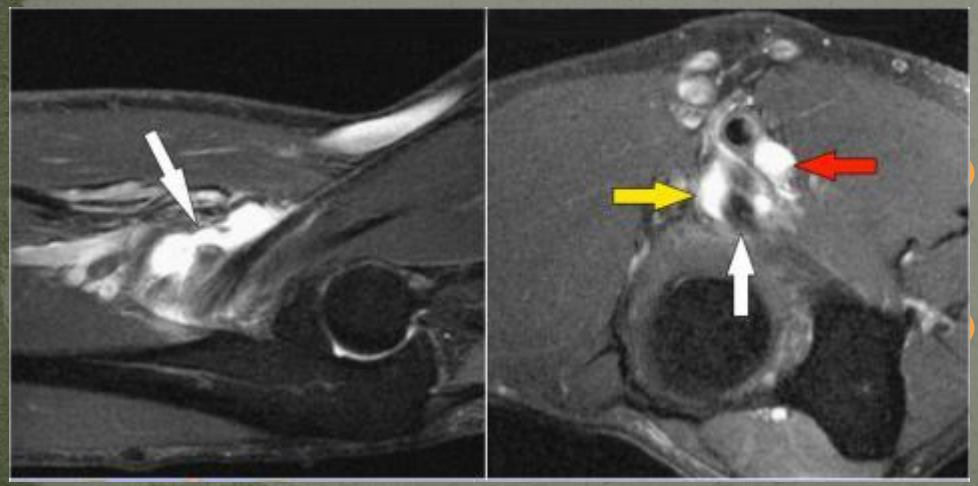

- Желтая стрелка – сумка сухожилия двуглавой мышцы
- Красная – сумка межкостной мембраны
- Могут приводить к сдавлению лучевого нерва

Хронические авульсионные переломы

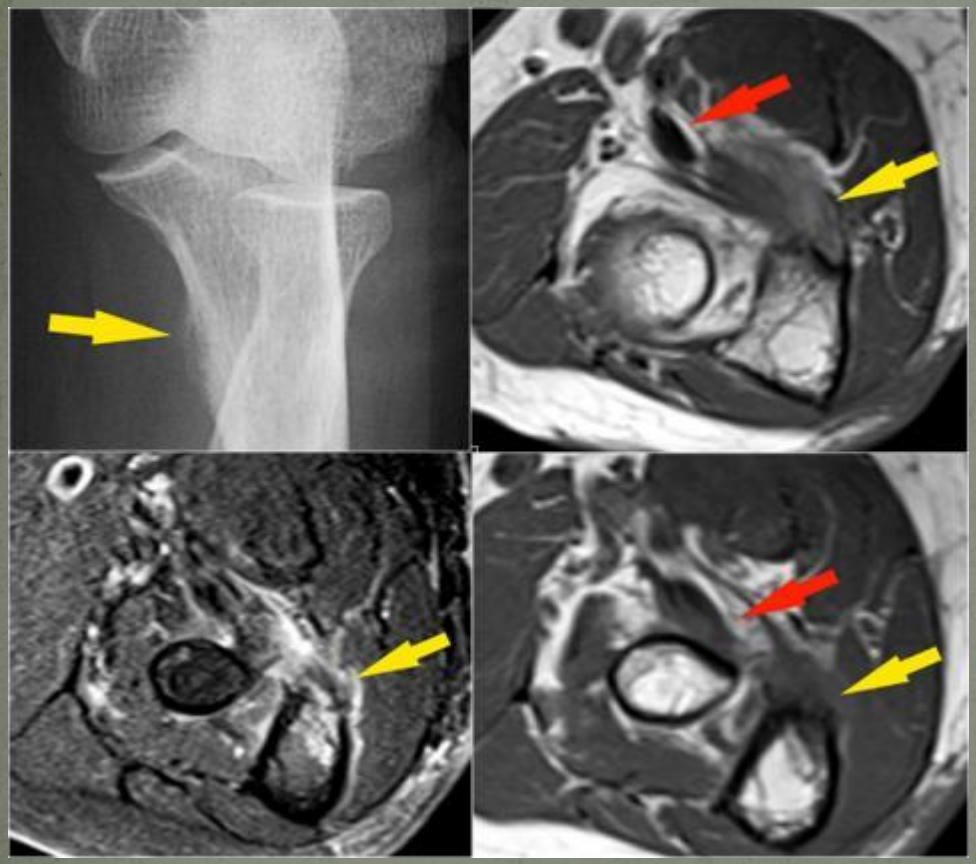

- Частичный разрыв сухожилия плечевой мышцы, имитирующее образование на рентгенограмме

Анатомия

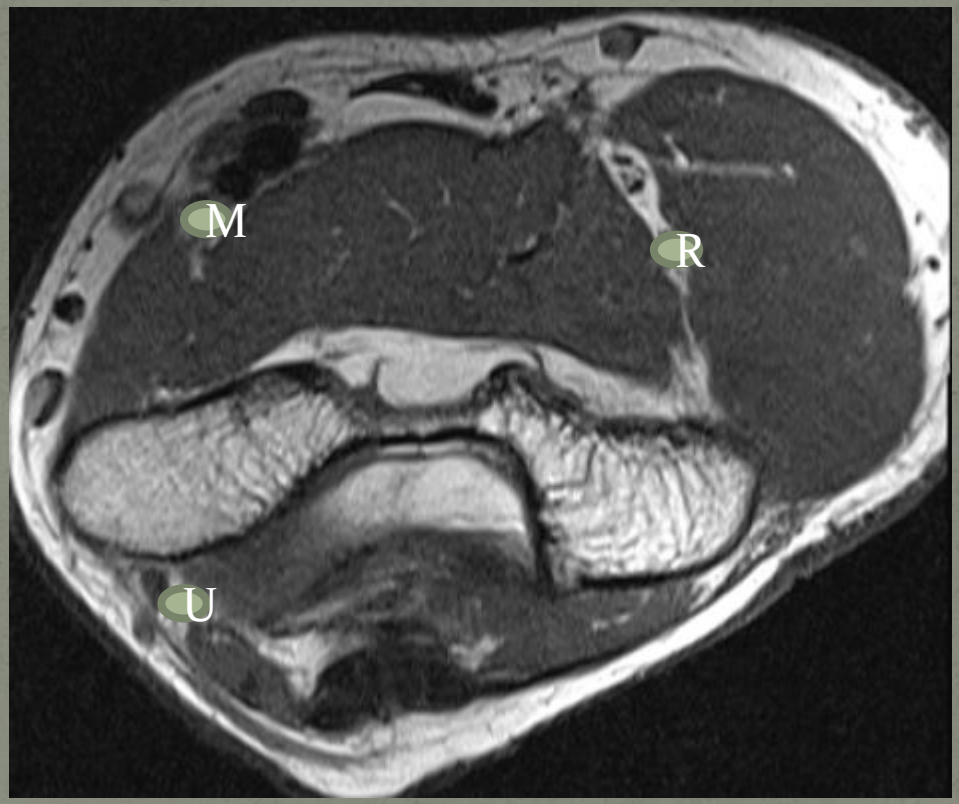

Добавочная локтевая мышца

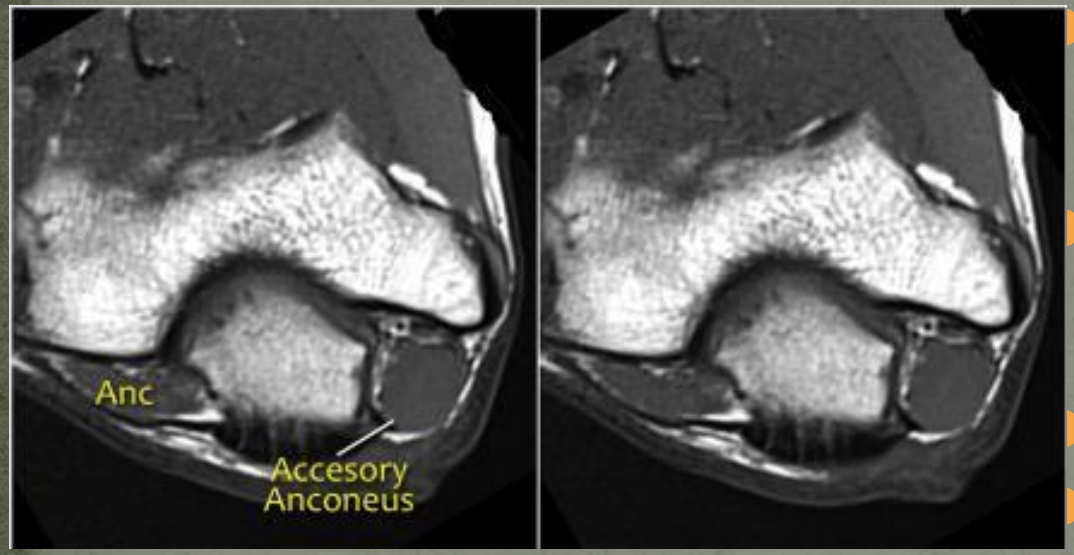

Причины нейропатии:

- Чрезмерная нагрузка
- Подвывих изза недостаточности фиброзной ткани
- Перелом с формированием свободных тел
- Добавочные мышцы
- Образования мягких тканей (ганглион, липома, синовит, гематома)

Тунельный синдром

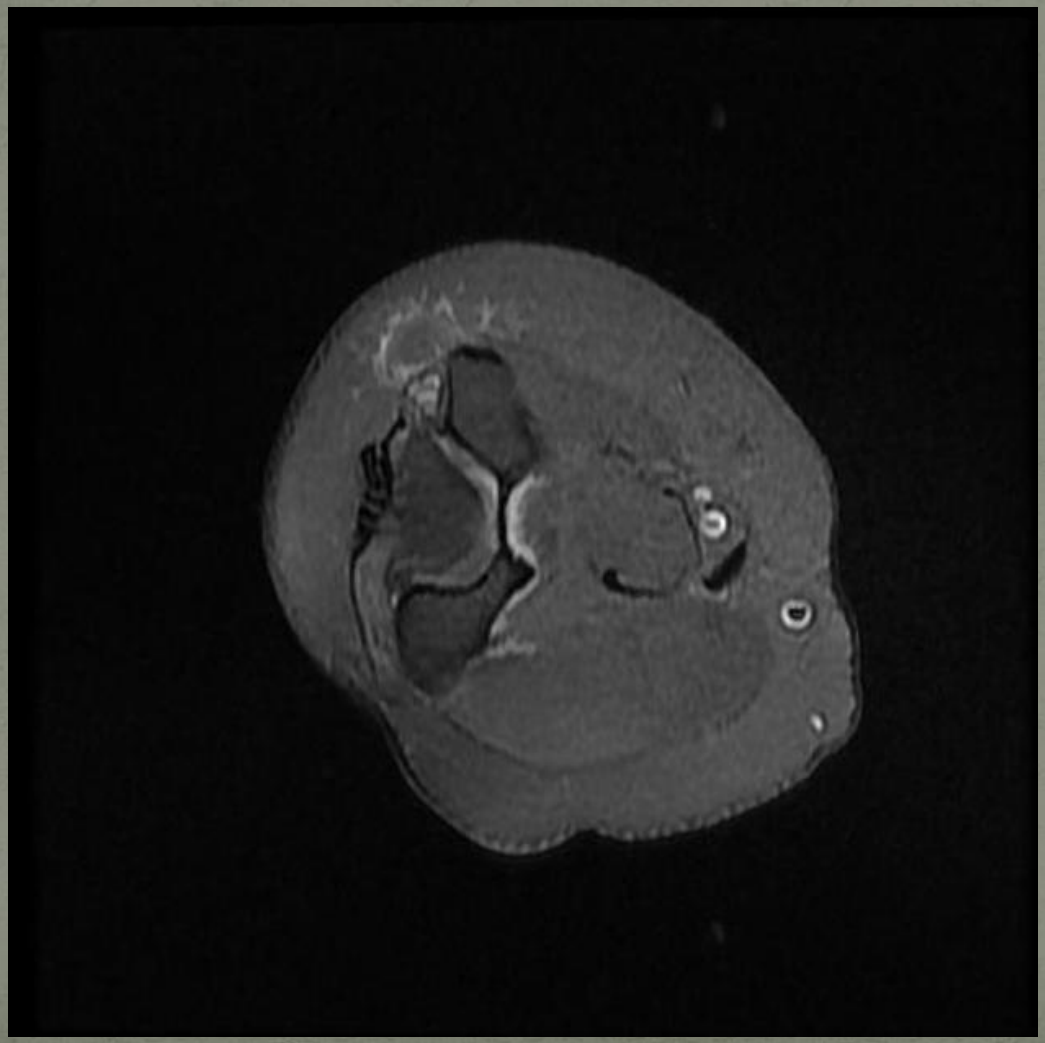

Кисть. Добавочные кости

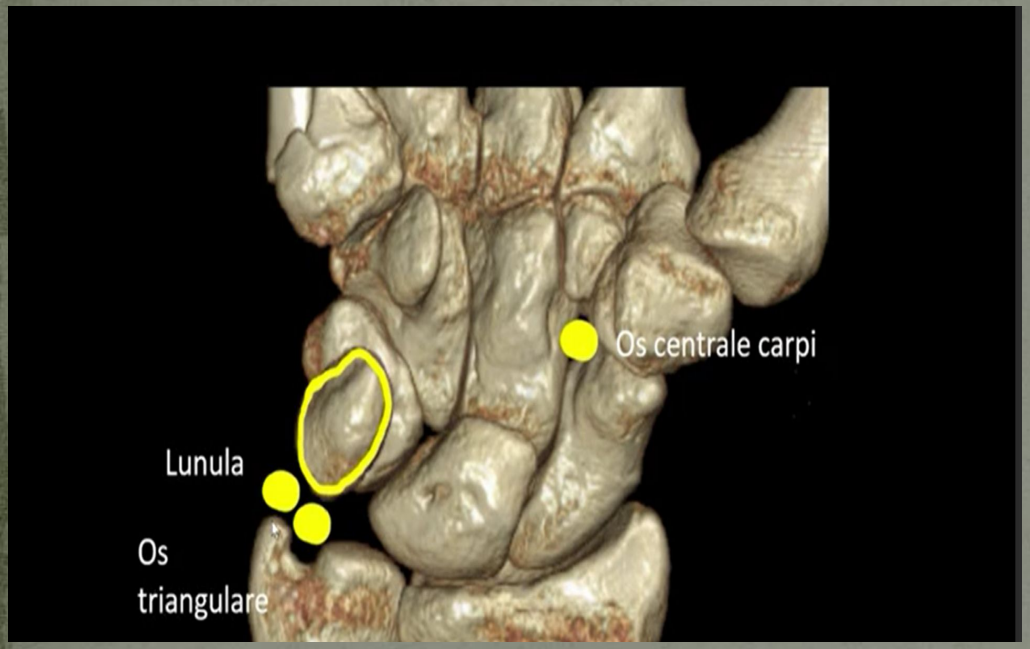

- Центральная кость запястья, может вызывать болевой синдром, «щелчки»
- Lunula

-проекция мениска

- Os triangulare

-проекция ТФХК

Кисть. Добавочные кости. Дорзальная поверхность.

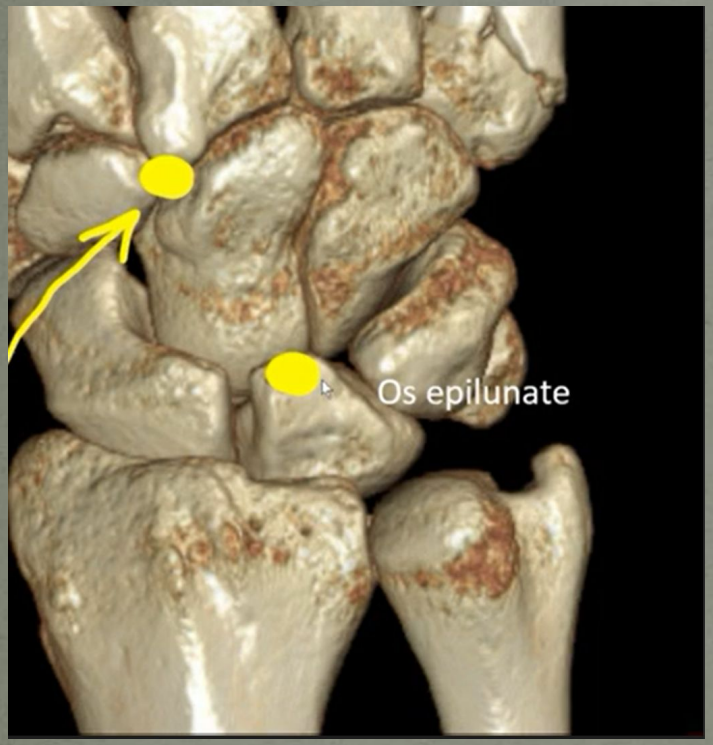

- Carpal Boss (запястный бугор)

- Значительно выступающая часть основания пястных костей

- Os styloideum

-когда представлена отдельной костью

Часто эти косточки видны у спортсменов

Синовиальные компартменты кисти

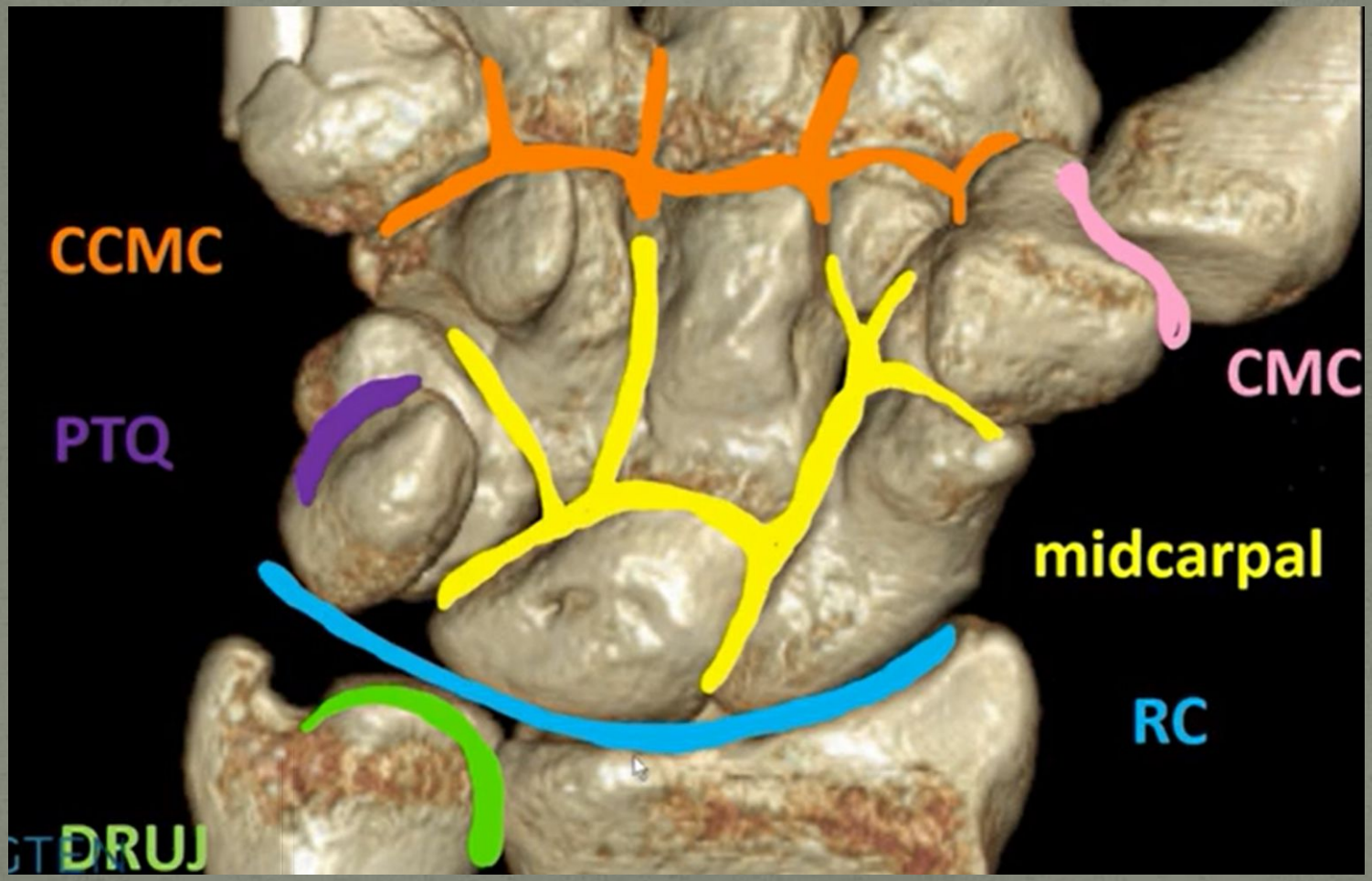

Синовиальные завороты кисти

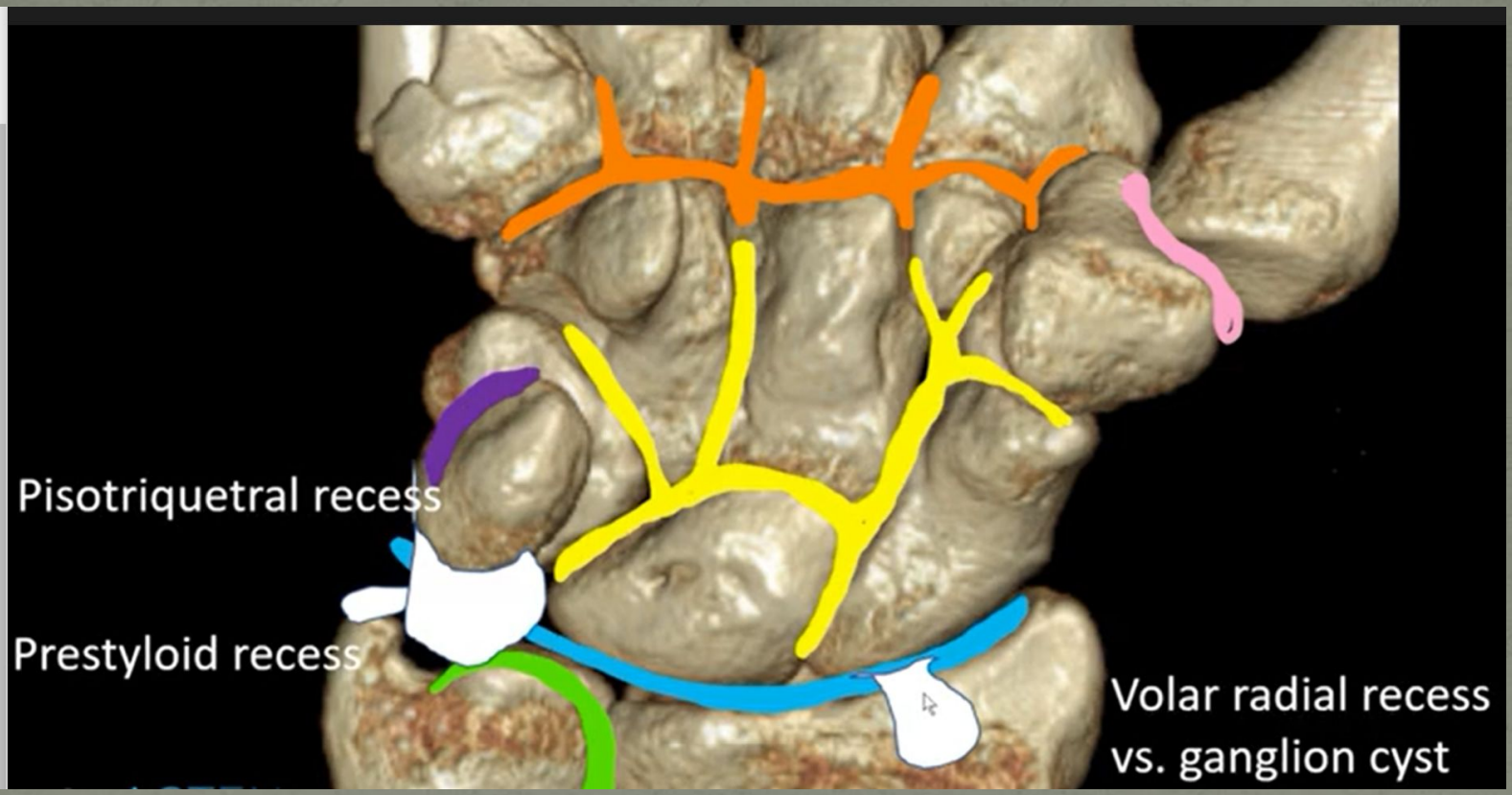

Сообщение различных компартментов

Сообщения различных компартментов

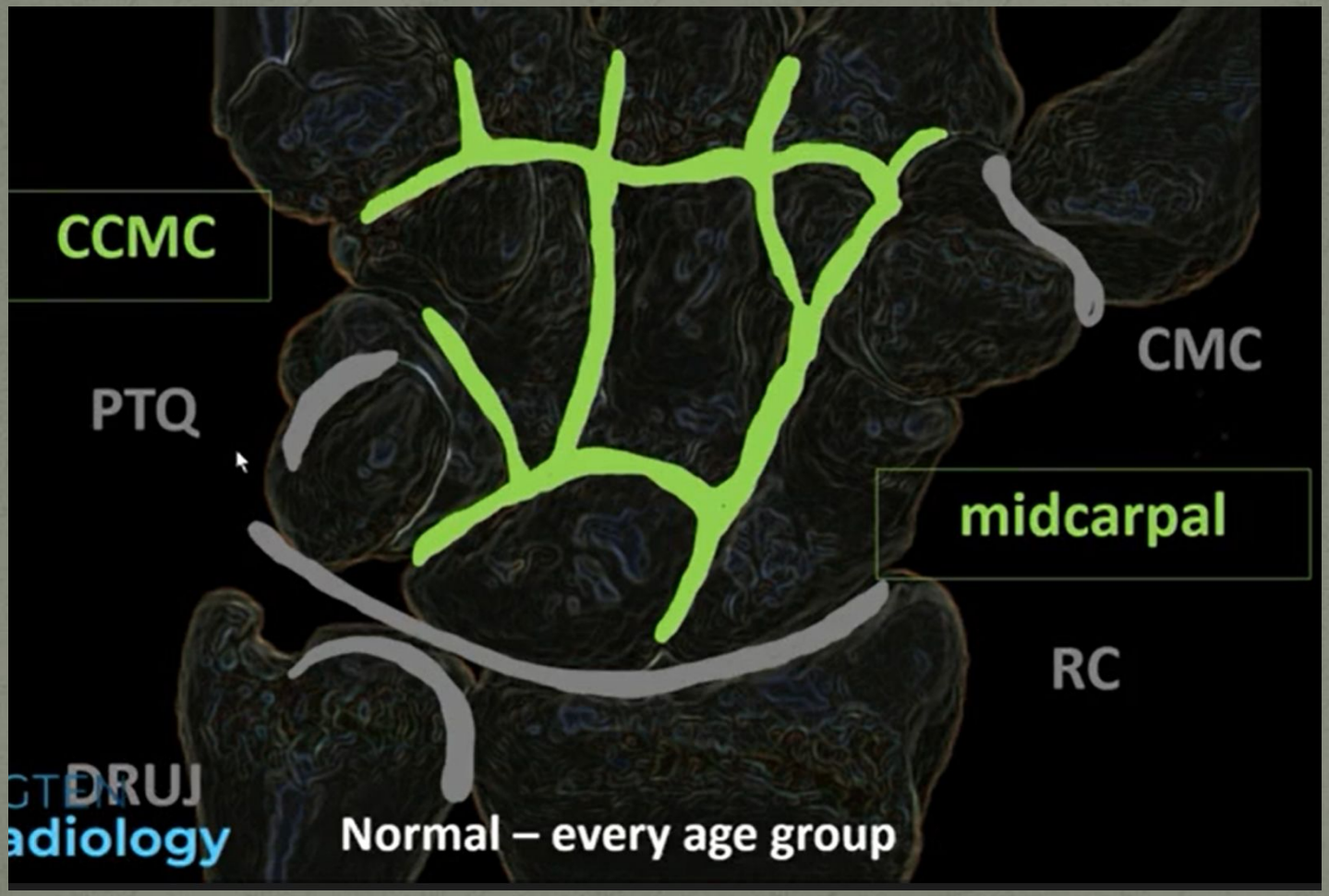

Сообщения различных компартментов.

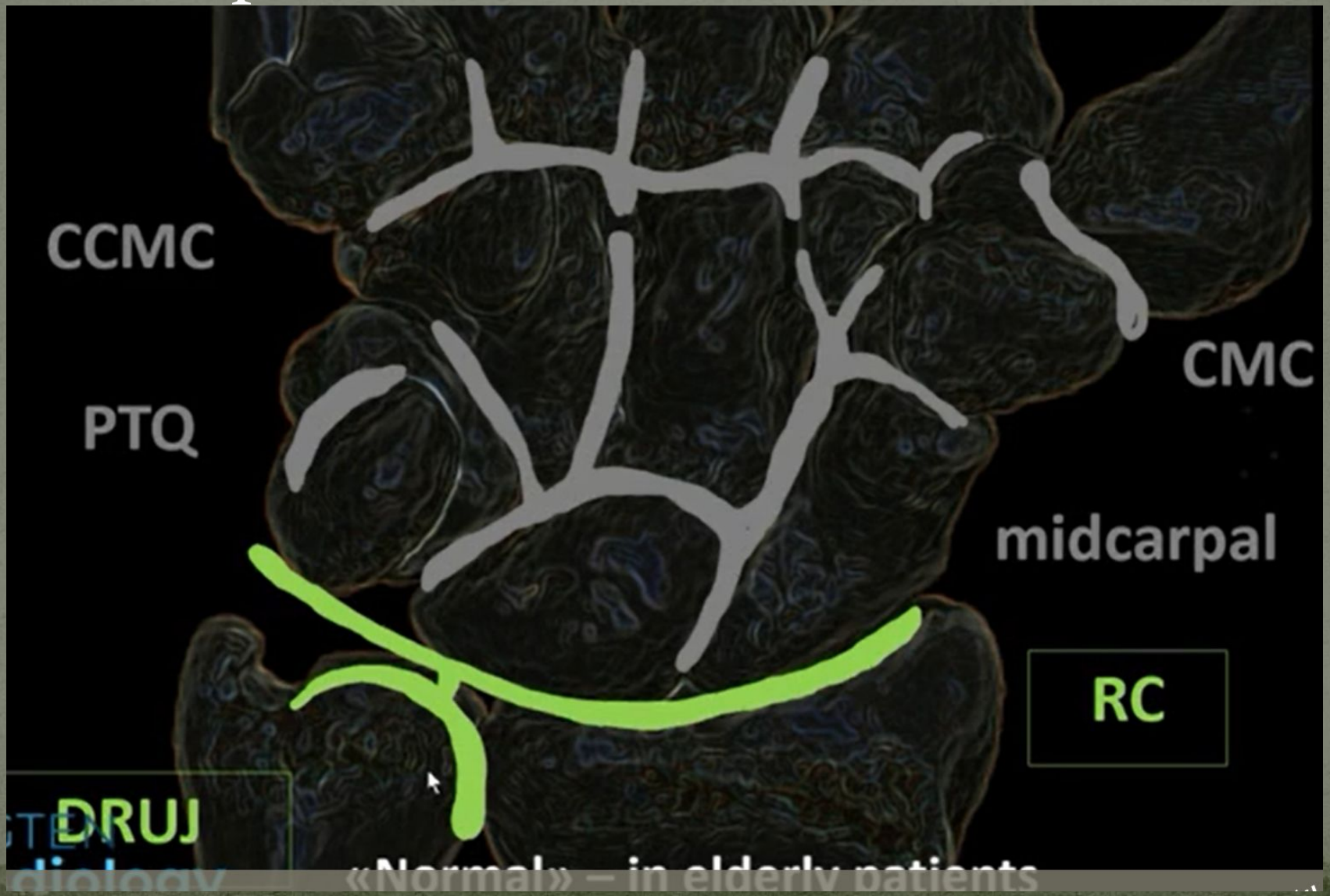

Сообщения различных компартменотов

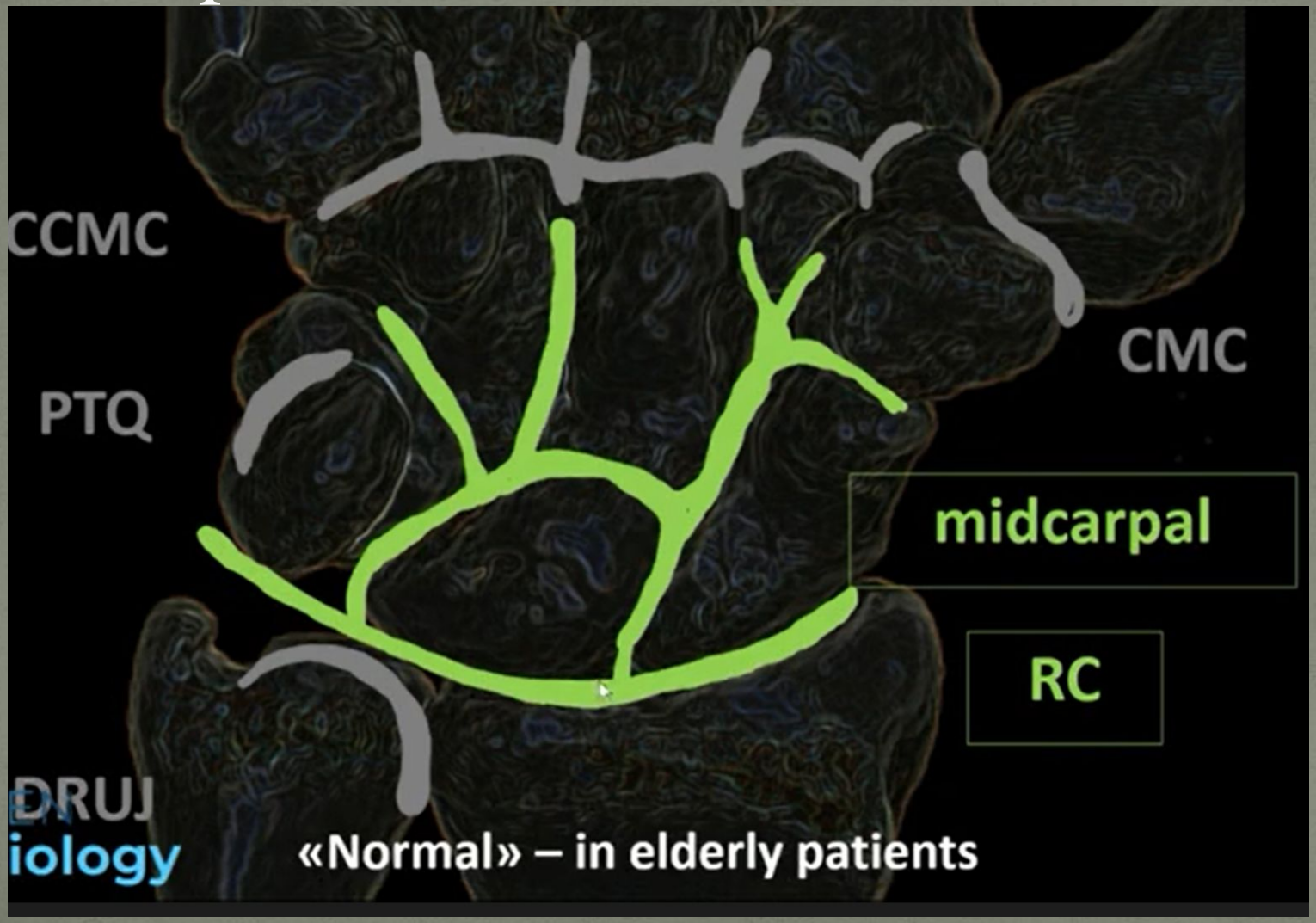

ТФХК (триангулярно-фиброзно-хрящевой) комплекс

- Триангулярный фиброзный хрящ (мениск)
- Суставной диск
- Локте-запястных связок
- Луче-локтевых связок
- Локтевой коллатеральной связки и синовиальной оболочки сухожилия локтевого разгибателя

ТФХК

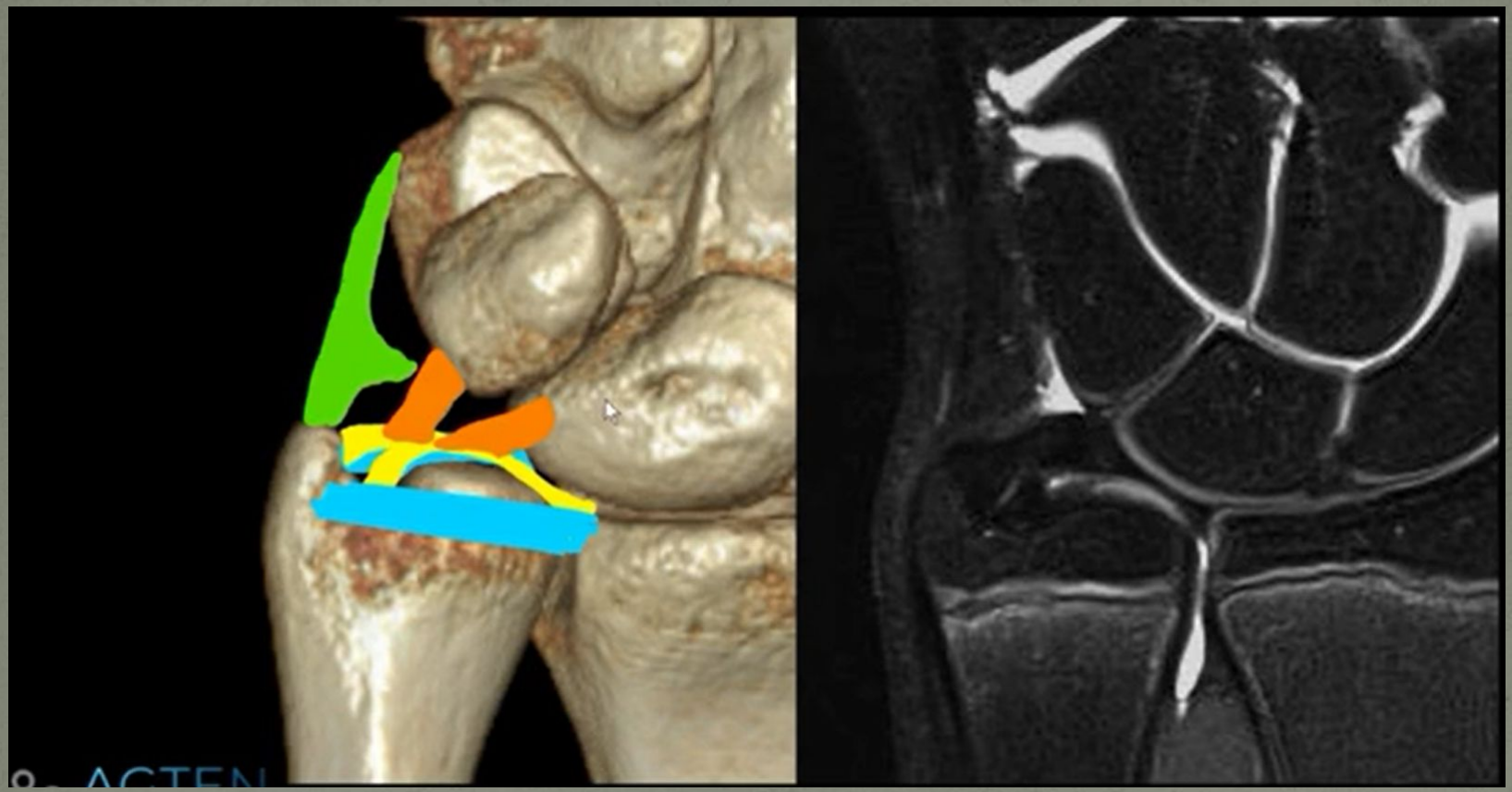

Мениск ТФХК

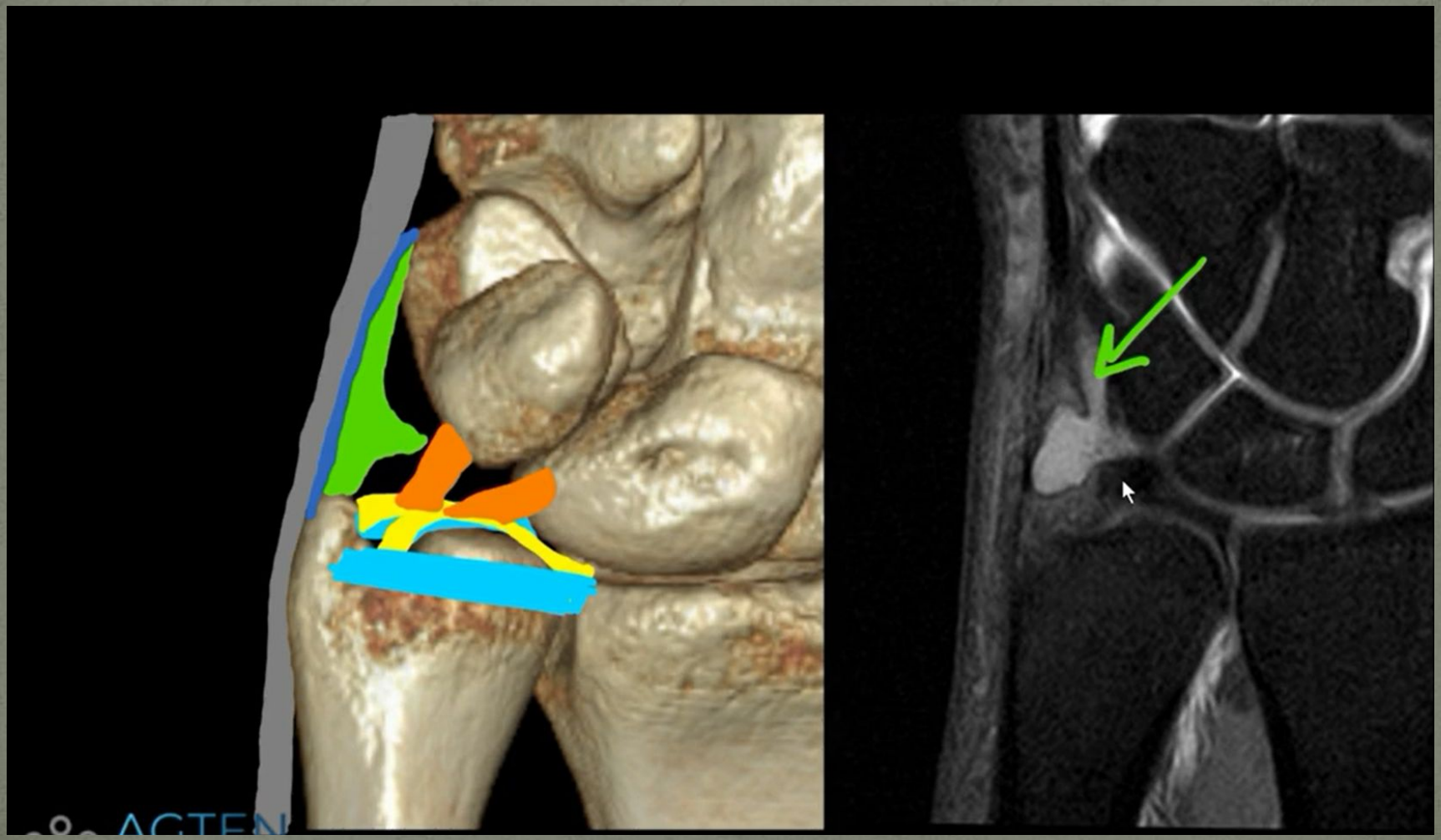

Суставной диск

- Обратите внимание крепиться к суставному хрящу!

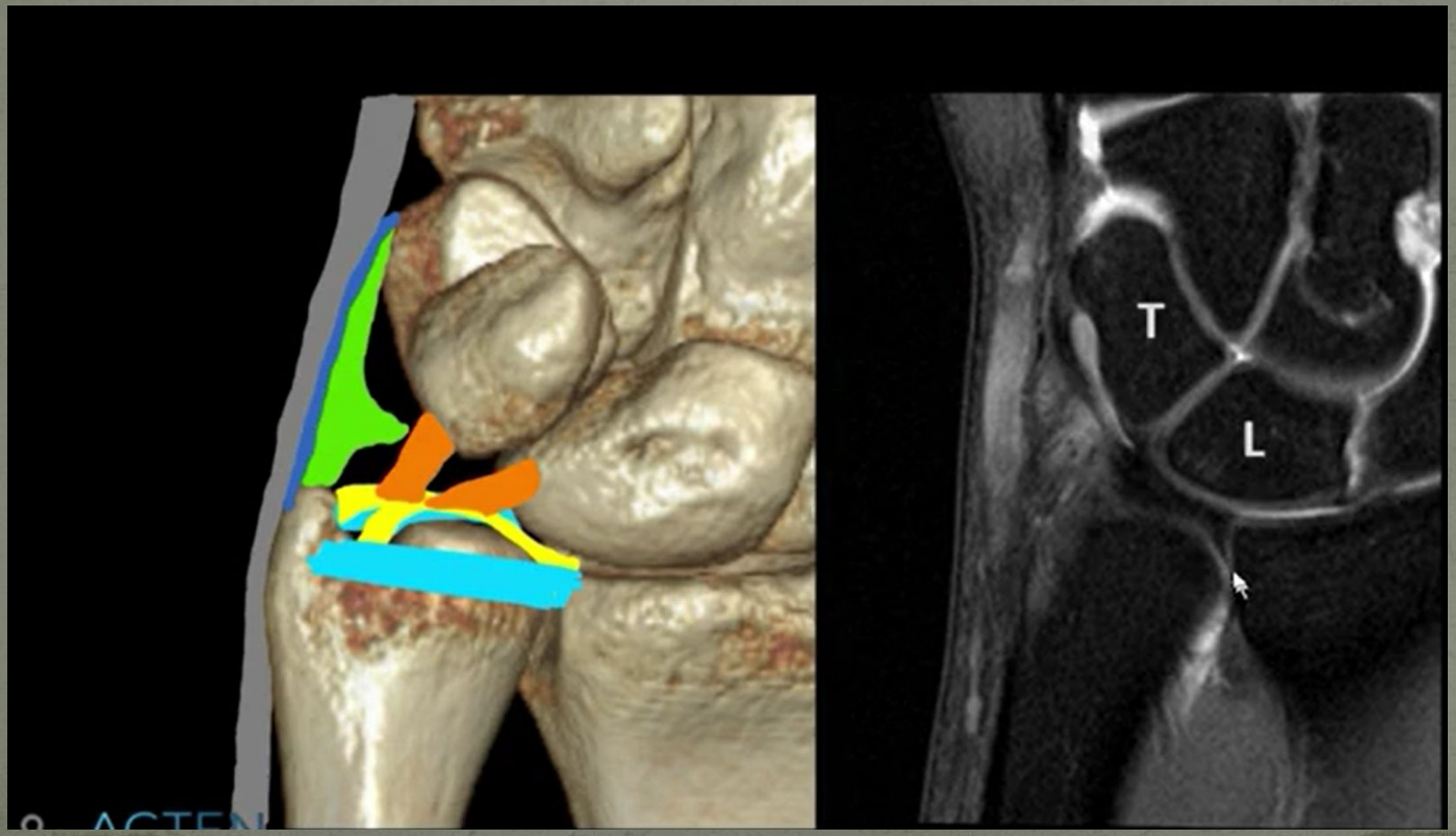

Тыльная и ладонная лучелоктевые связки.

- Обратите внимание крепяться непосредственно к кости!
- Оранжевая стрелка – трехгранно-локтевая связка

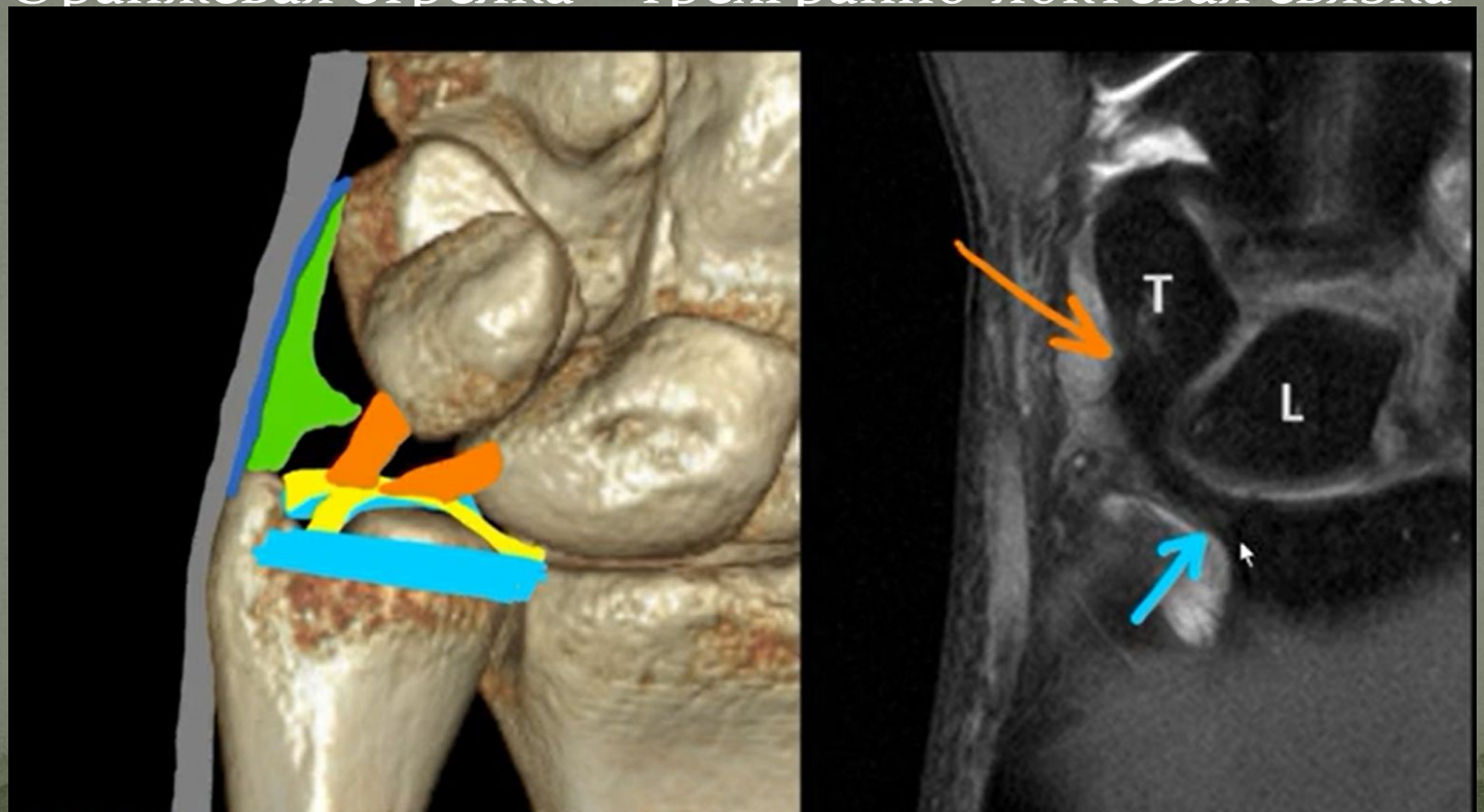

Полулунно-локтевая связка

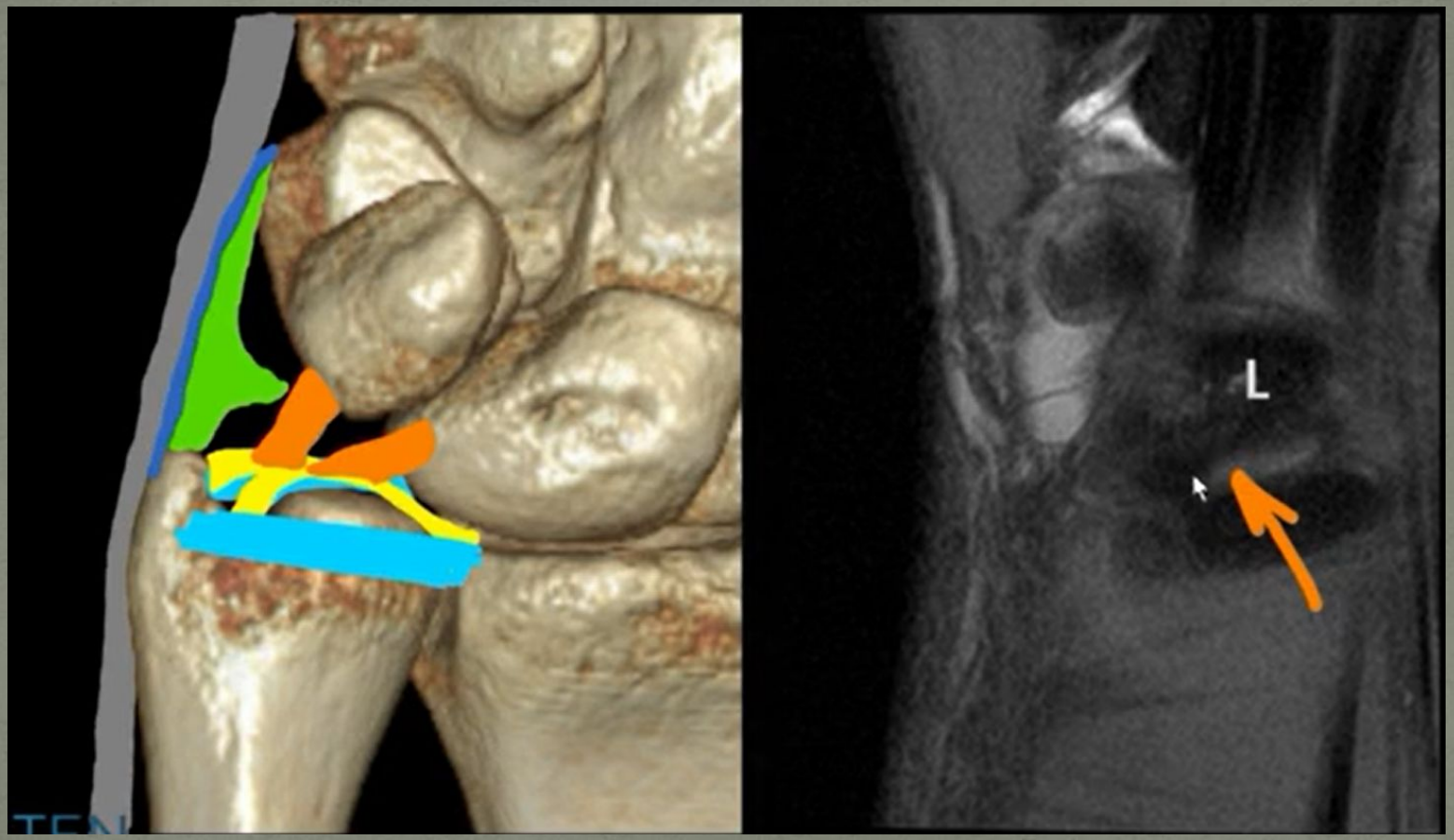

ТФХК. Зависимость от положения руки

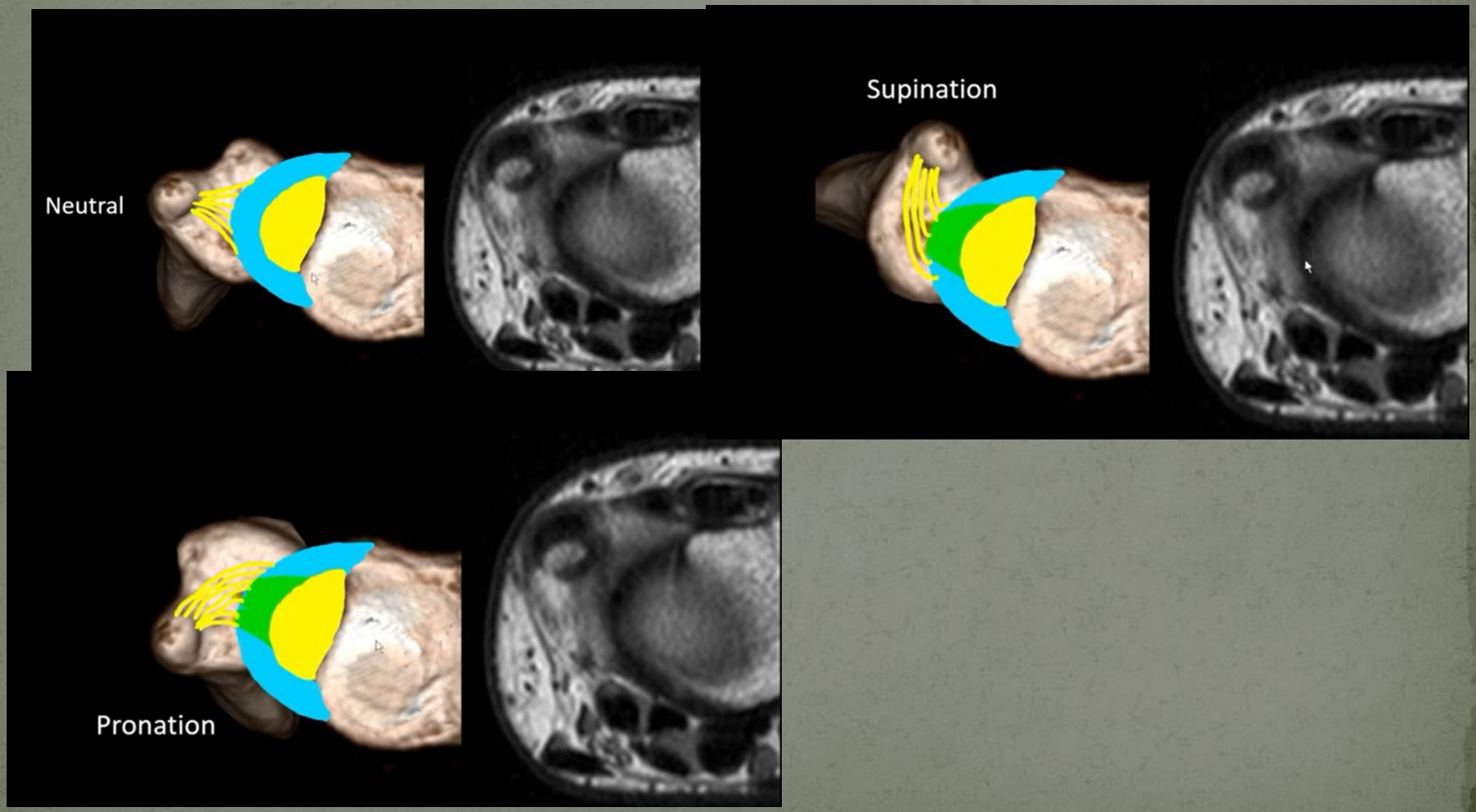

Вариант прикрепления суставного диска к локтевой ямке

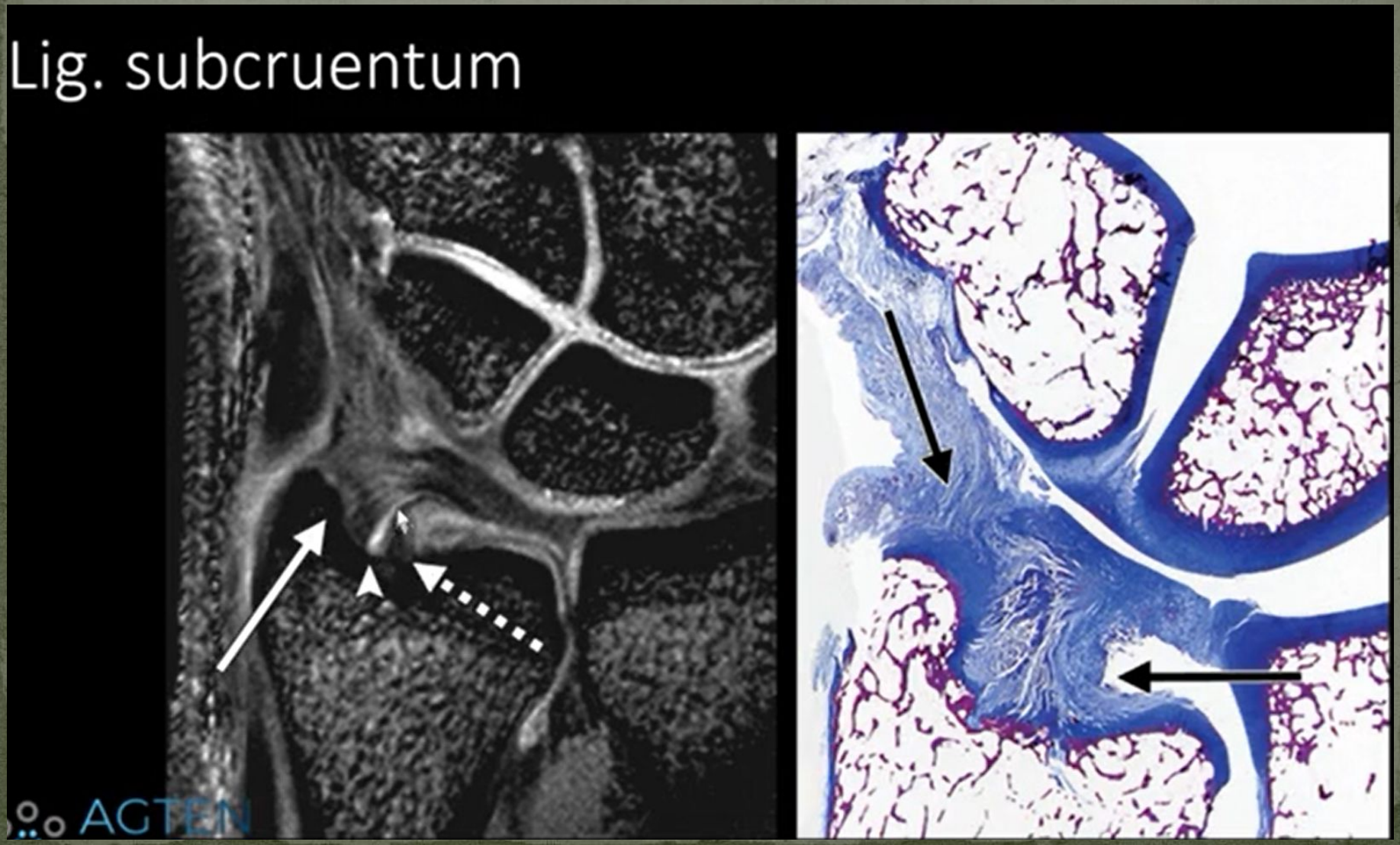

Полулуно-ладьевидная связка

- Дорзальная часть связки – самая важная!

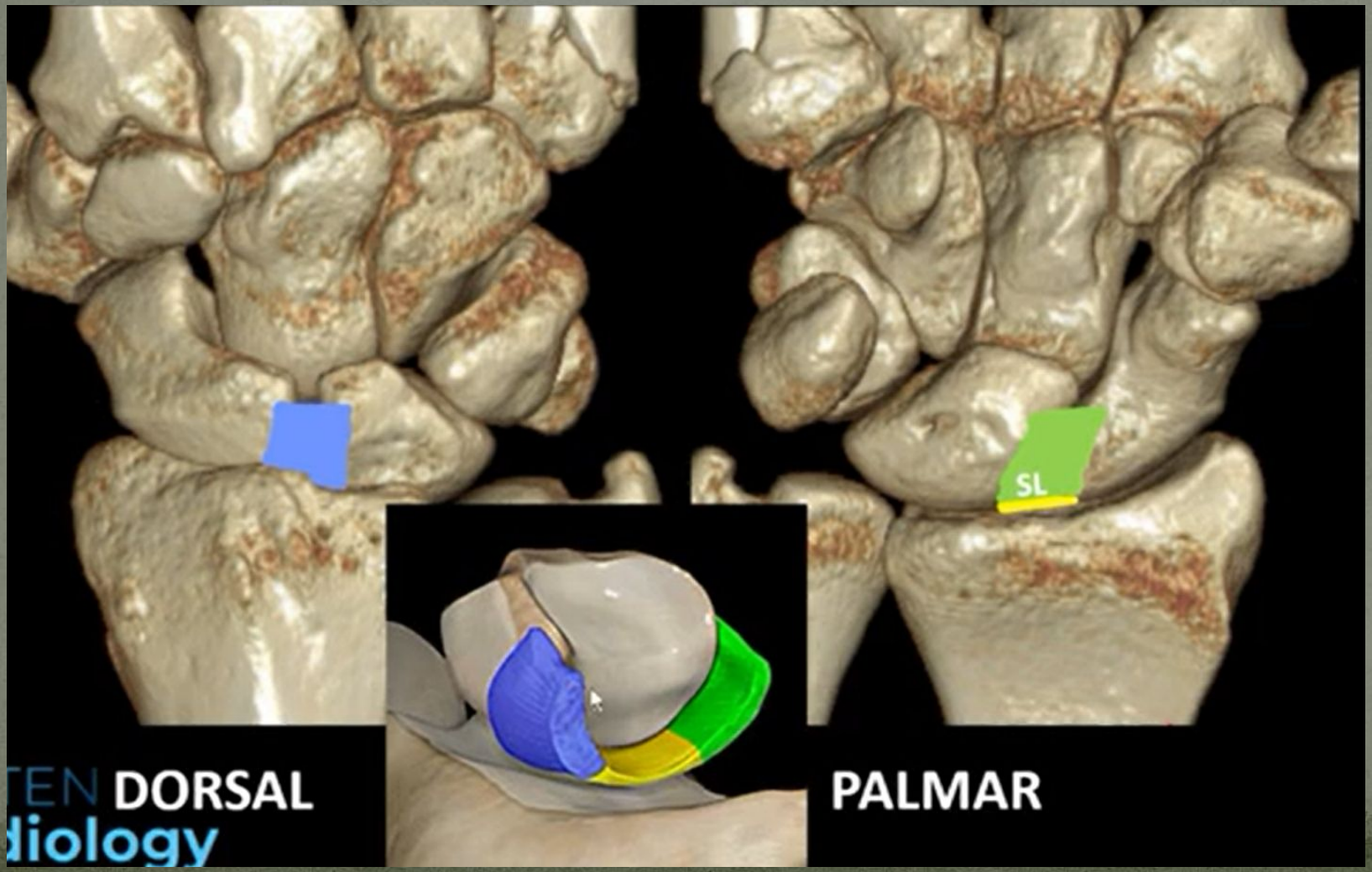

Связочный аппарат

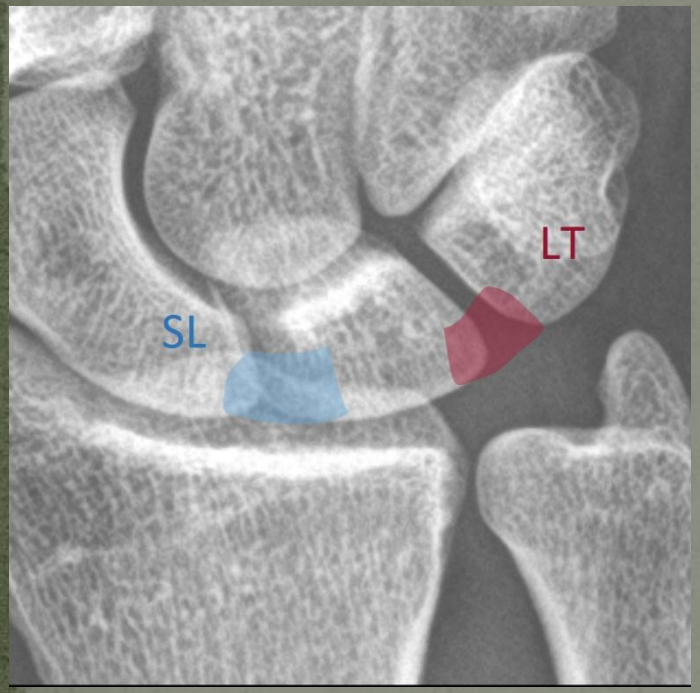

- SL- Ладьевидно-полулунная связка
- LT - Трехгранно-полулунная связка

Связочный аппарат. Ладонная поверхность

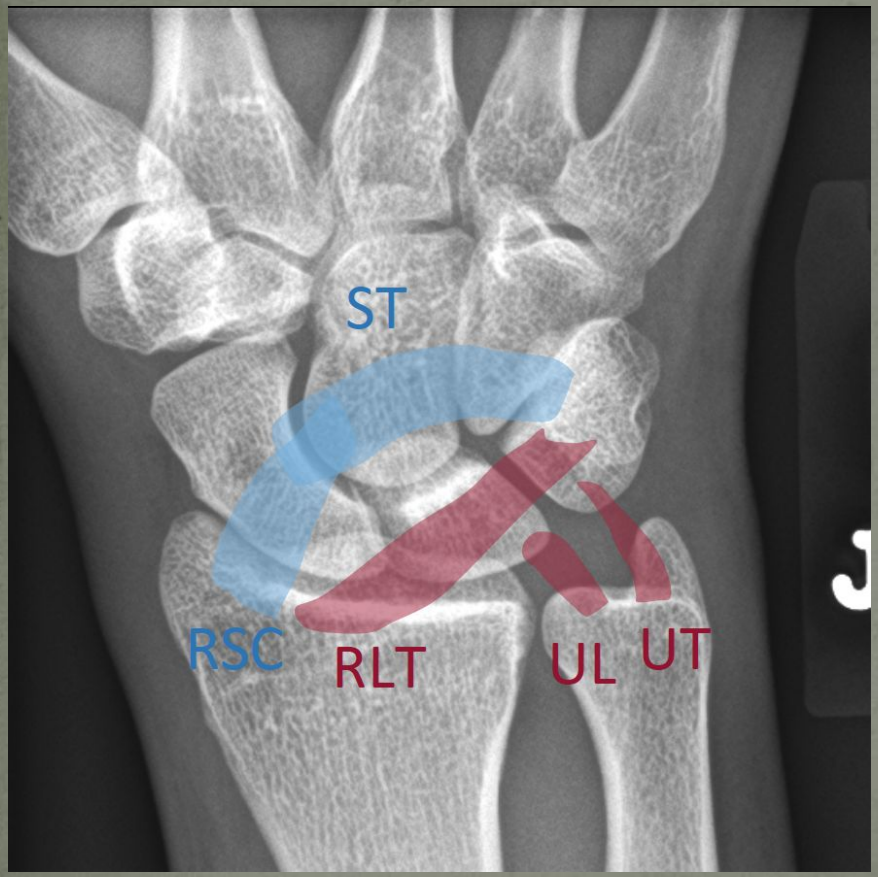

- ST – ладьевидно-трехгранная
- RSC – луче-ладьевидно-головчатая
- RLT – луче-полулунно-трехгранная
- UL- локте-полулунная связка
- UT – локте-трехгранная связка

Связочный аппарат. Тыльная поверхность

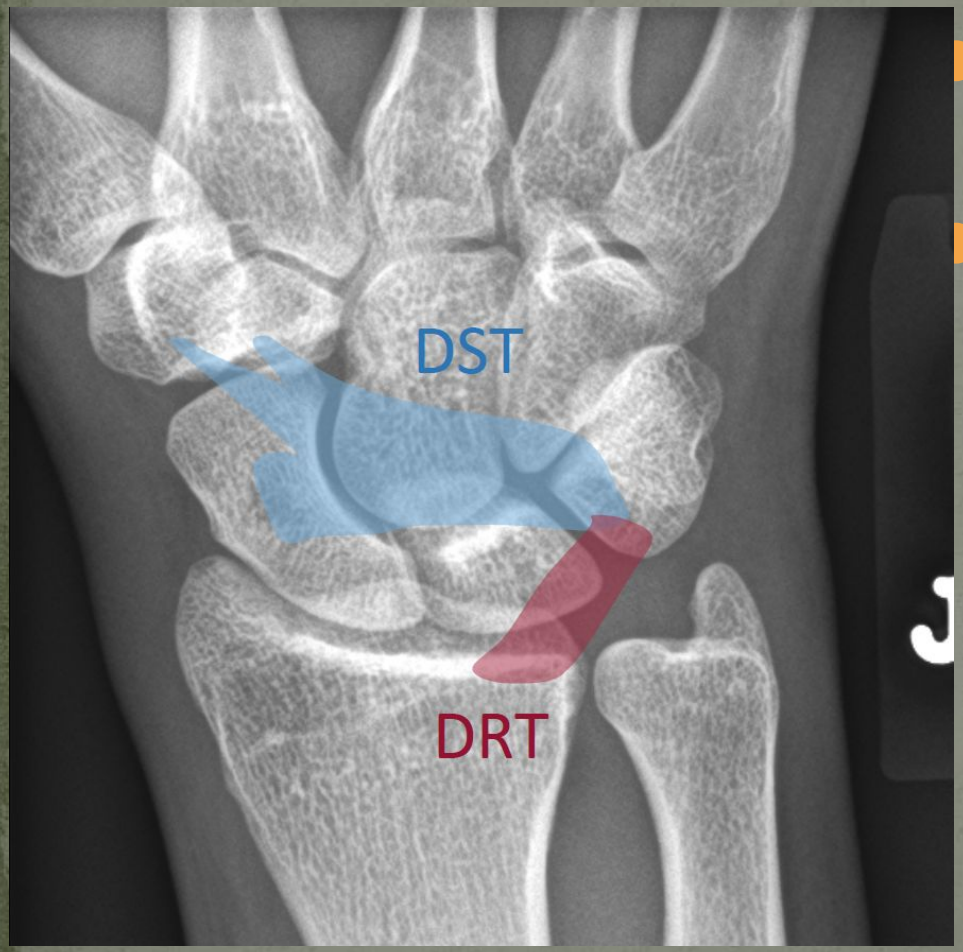

- DST – дорзальная межзапясная
- DRT – дорзальная луче-трехгранная

Связок между головчатой и полулунной костью нет – слабая часть сустава

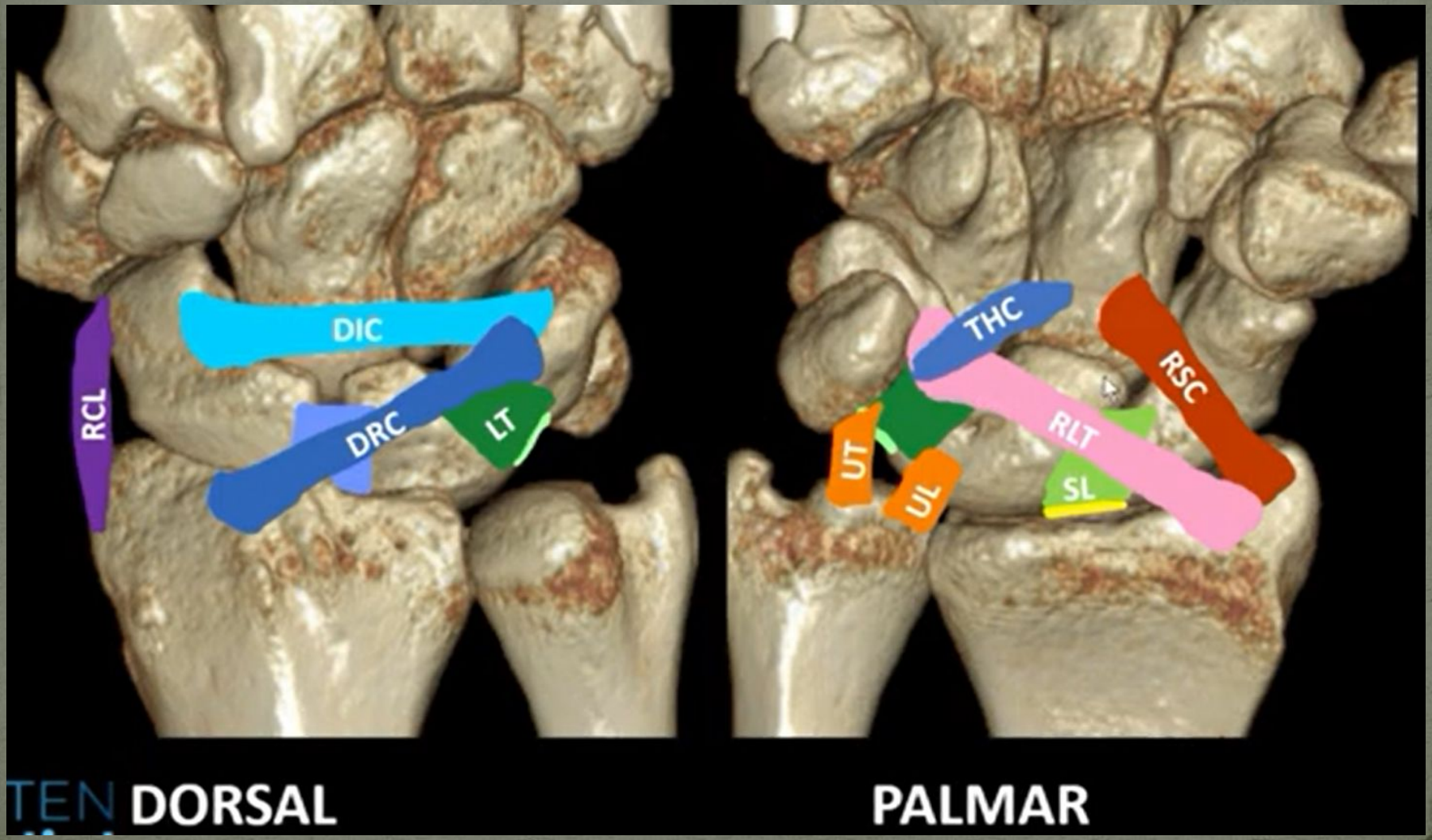

DIC
DRC

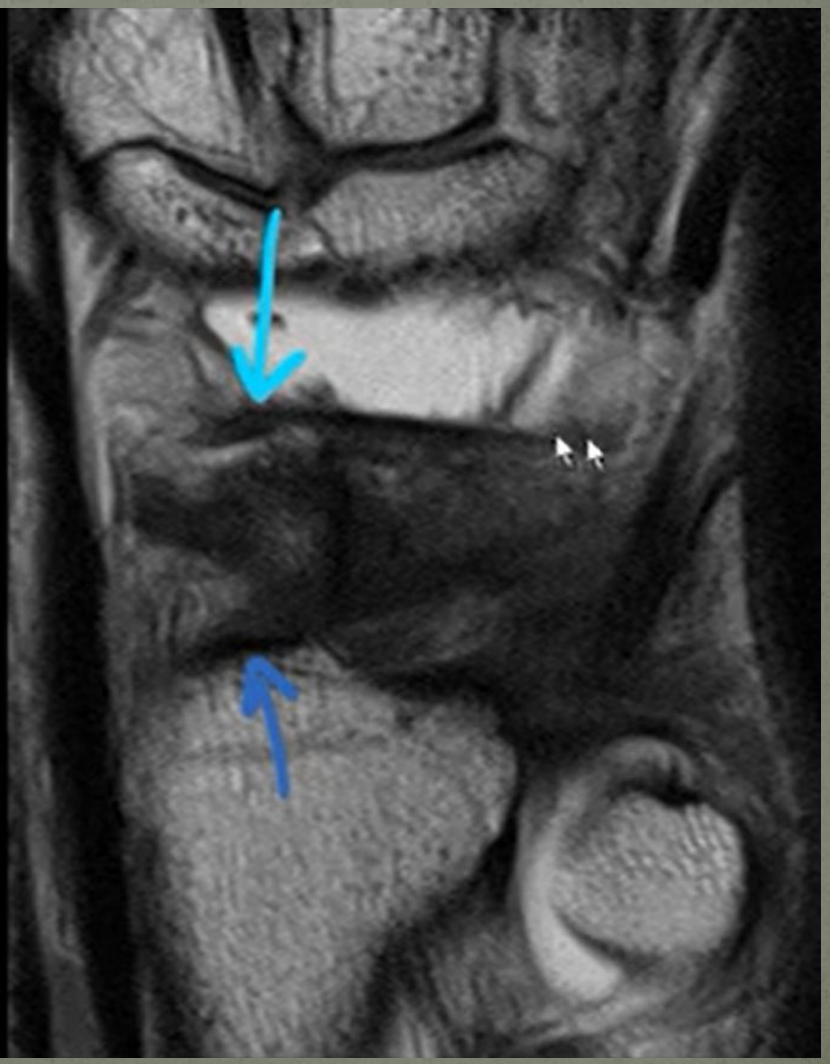

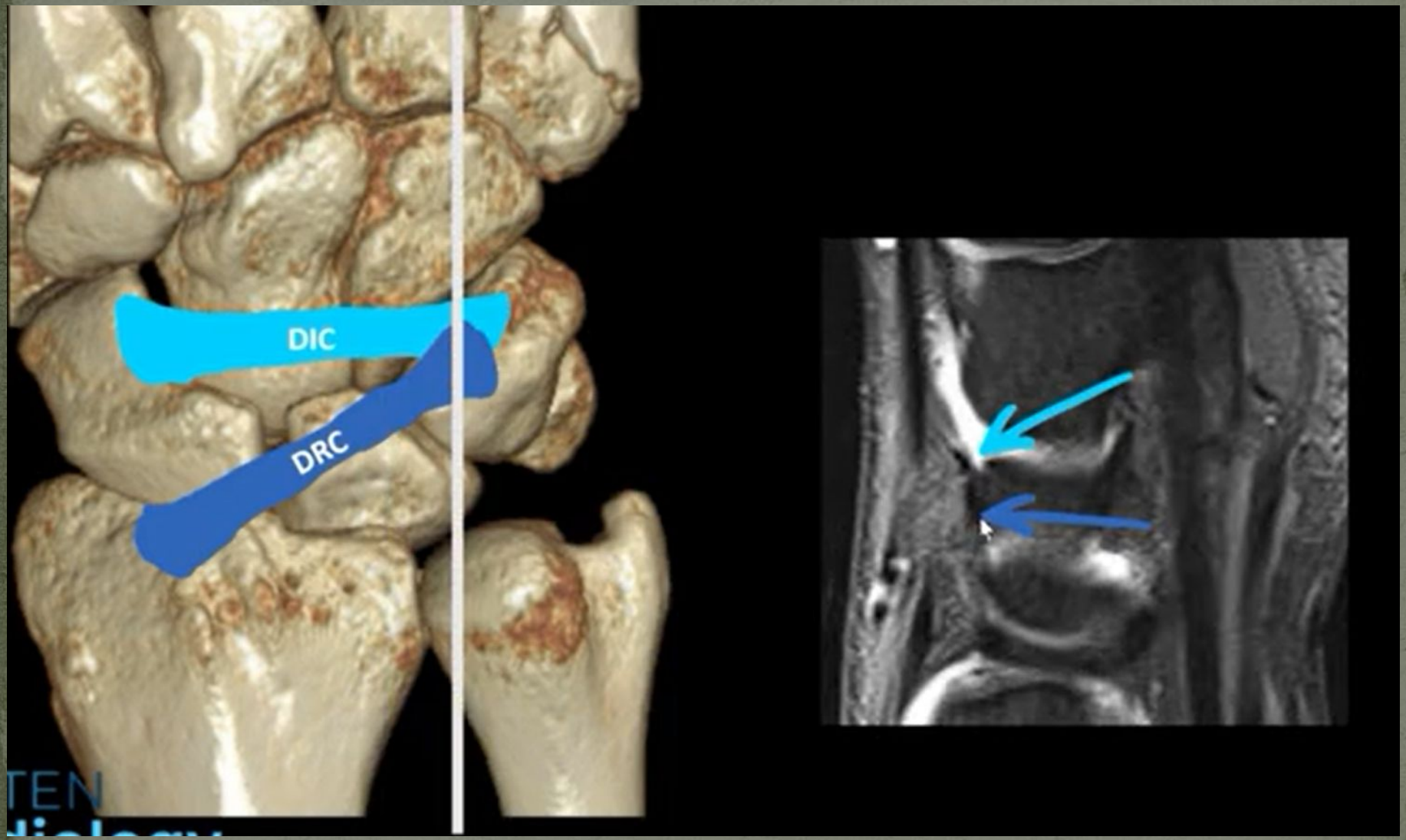
DIC
DRC

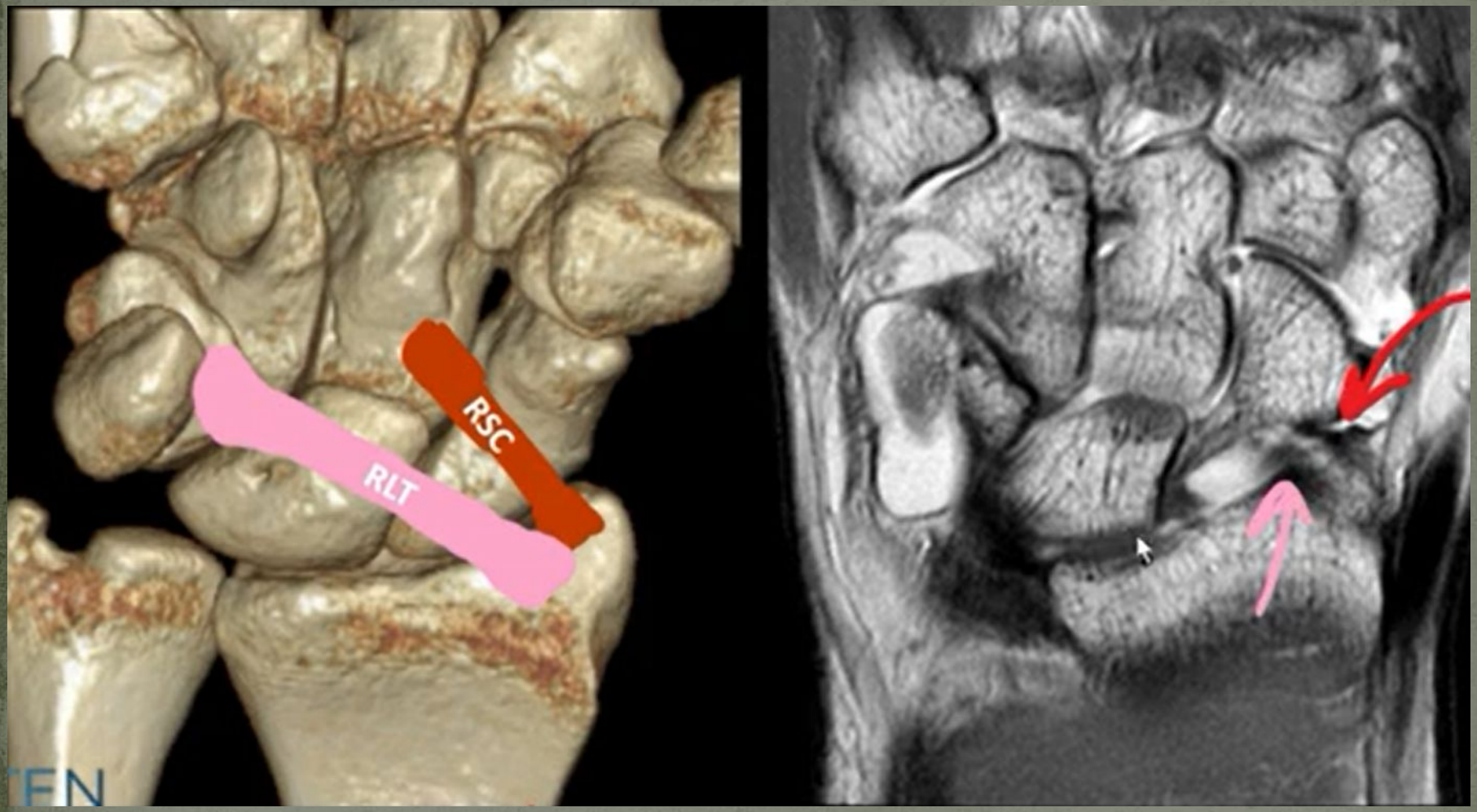
RSC
RLT

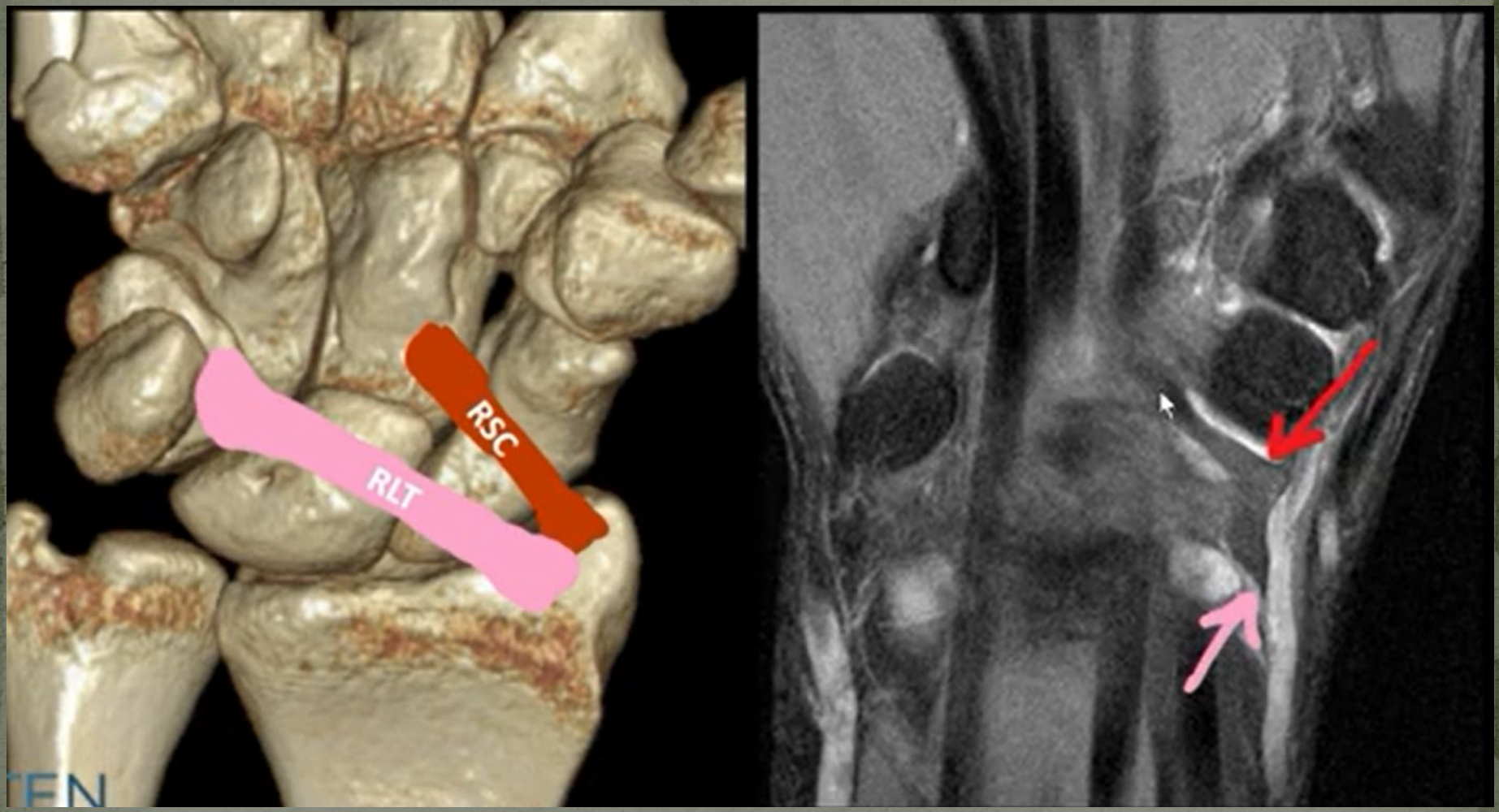
RSC
RLT

Особенности кровоснабжения

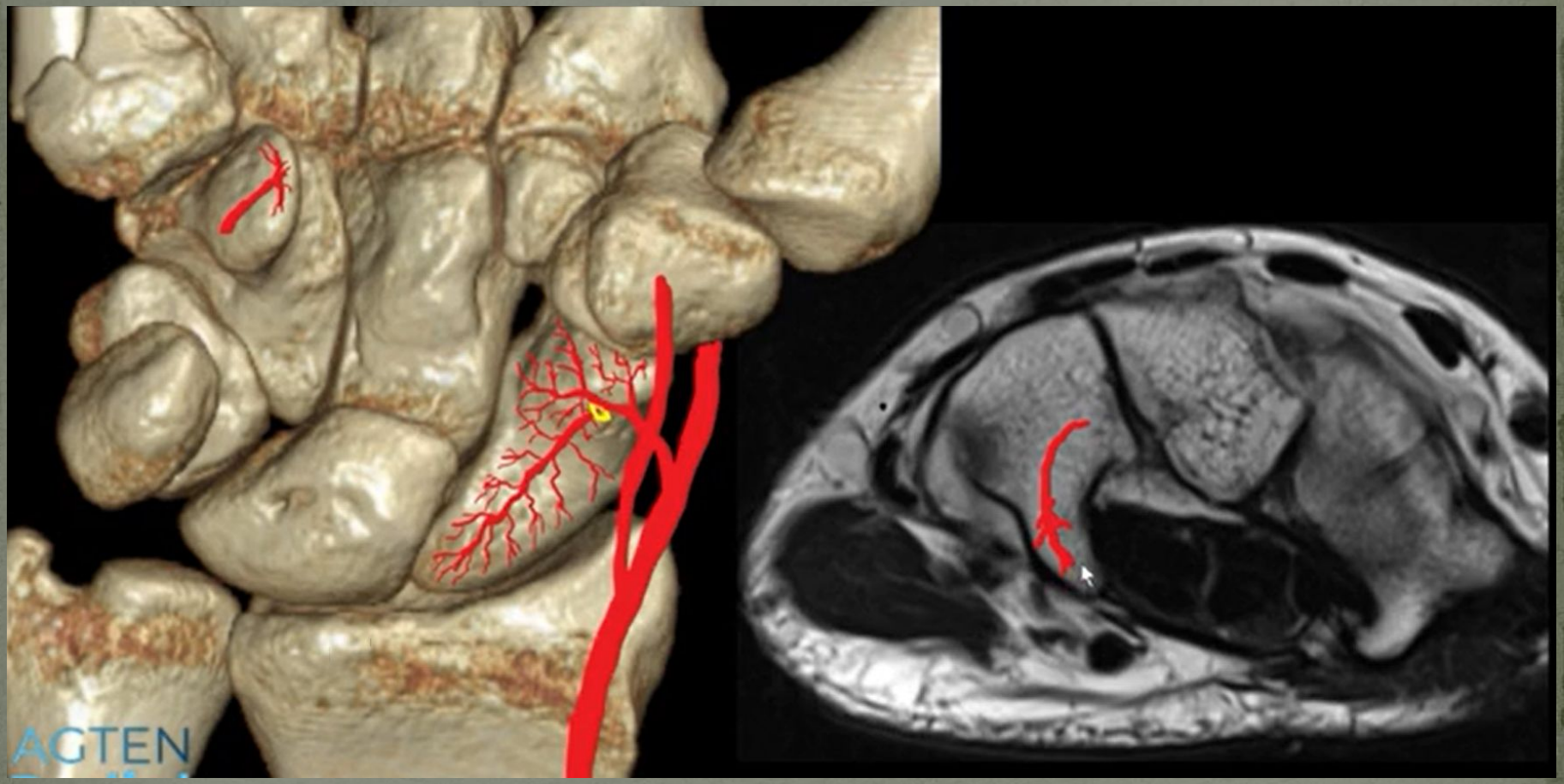

Компартменты сухожилий разгибателей

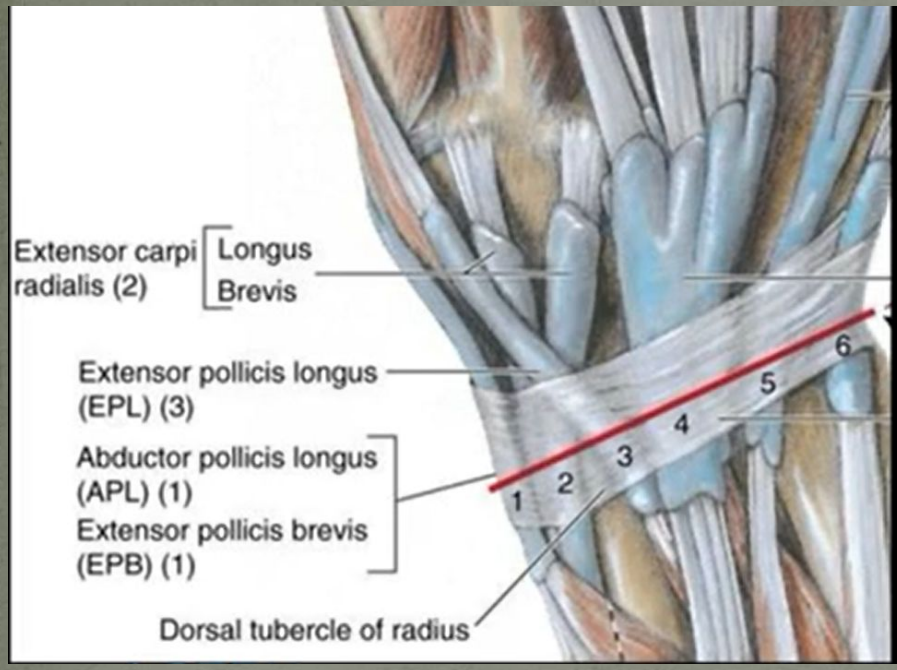

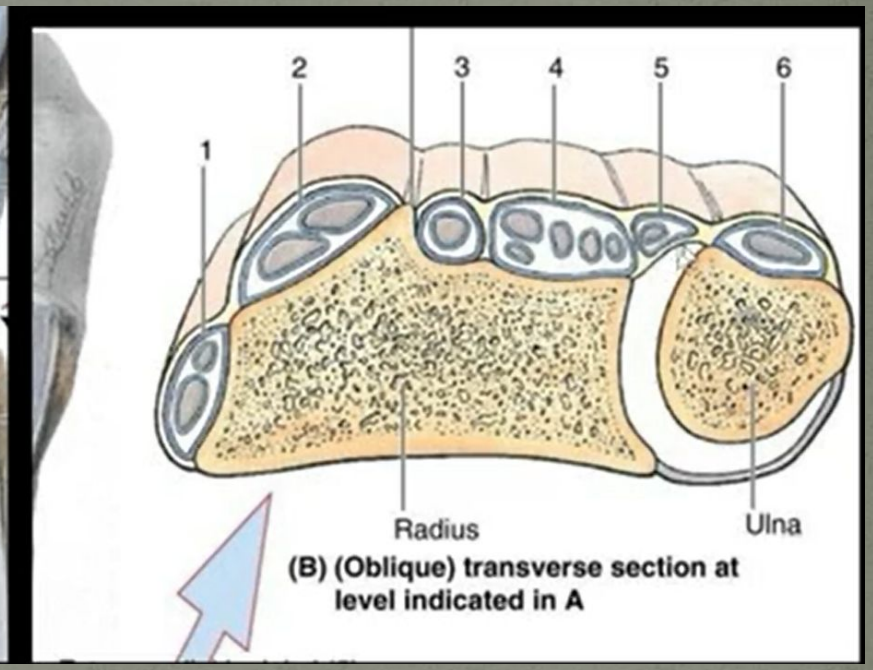

Extensor tendons

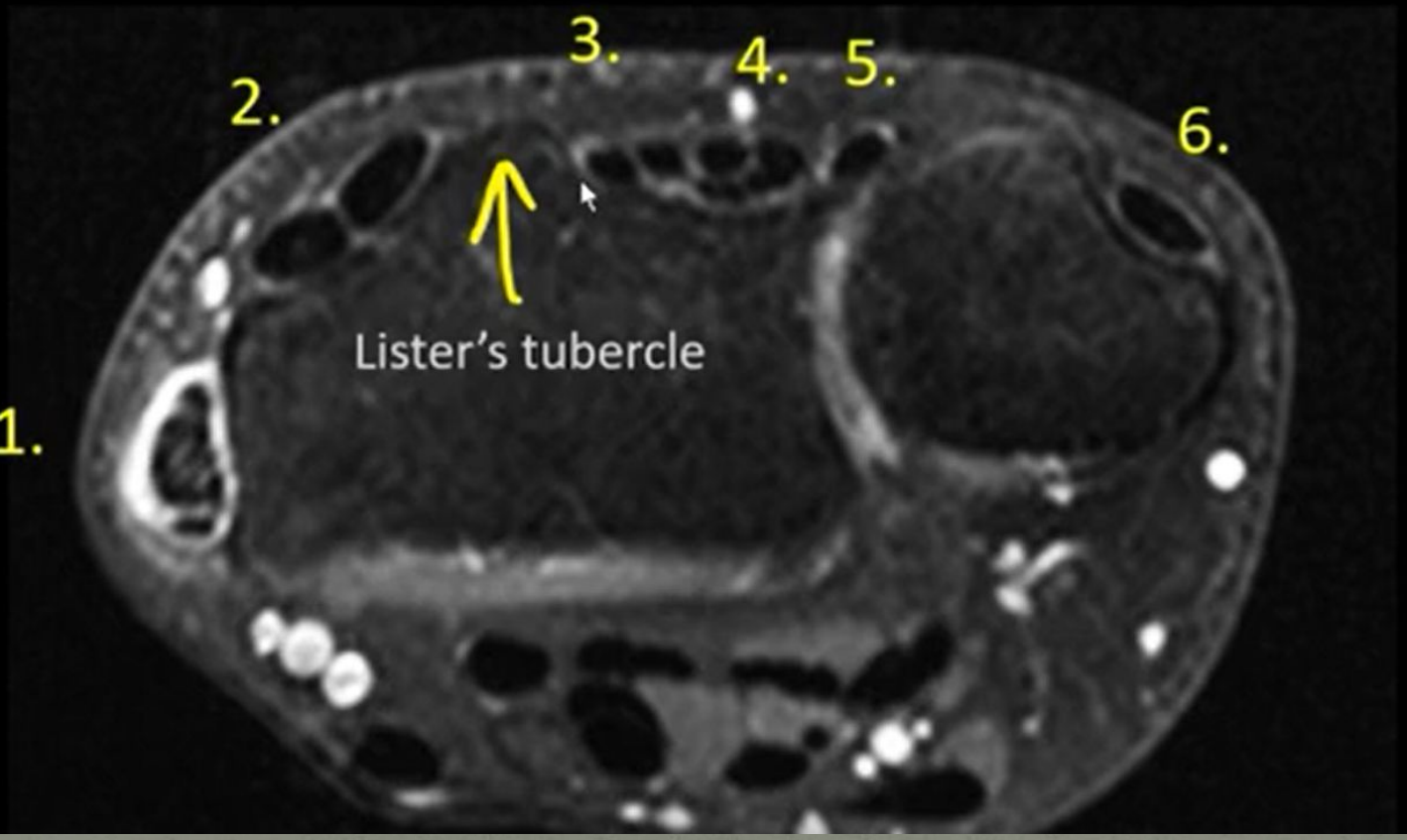

Перелом ладьевидной кости

- 70% от всех переломов костей запястья
- Минимальный отек, невыраженное ограничение подвижности

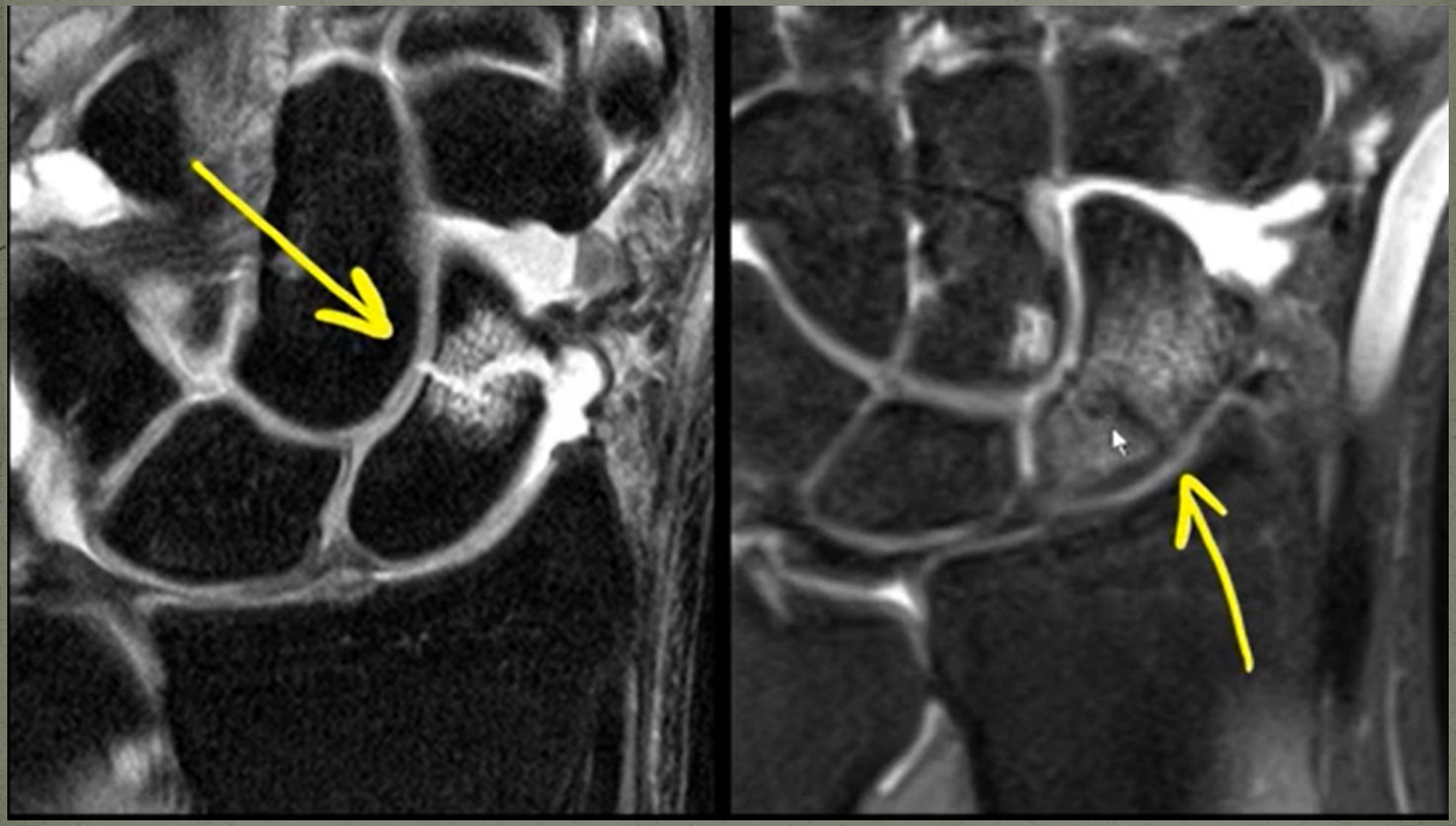

Перелом ладьевидной кости

- Нет периоста (почти полностью покрыта хрящом)
- Особенности кровоснабжения
- Авскулярный некроз в 13-50% случаев

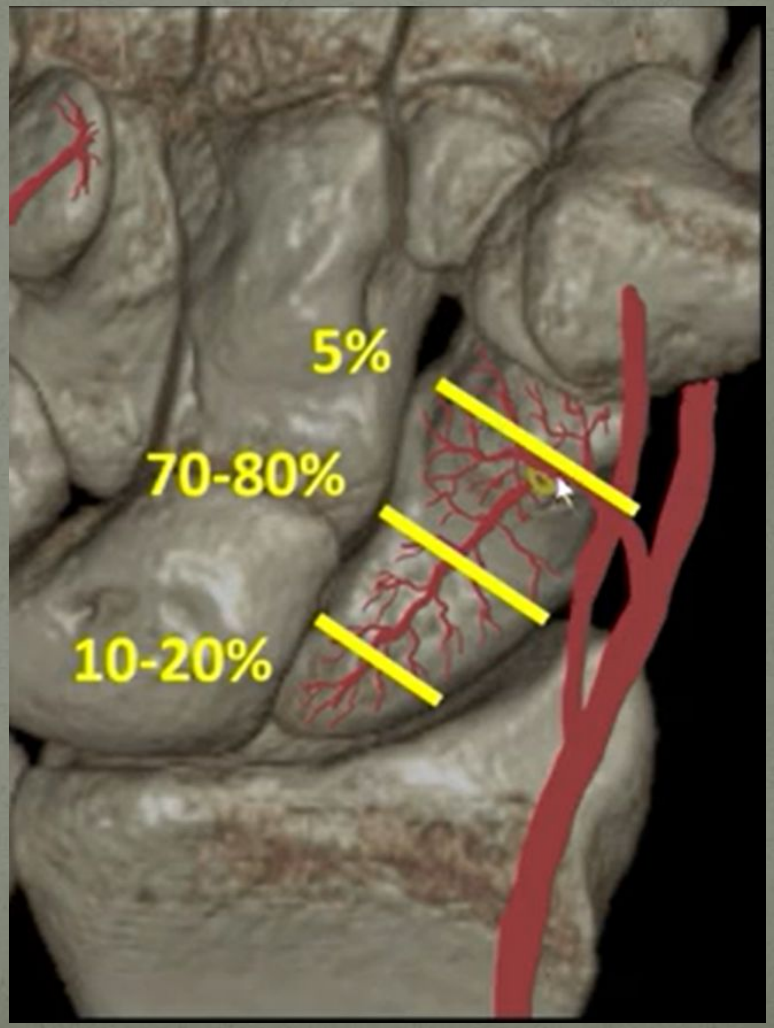

Трудности диагностики

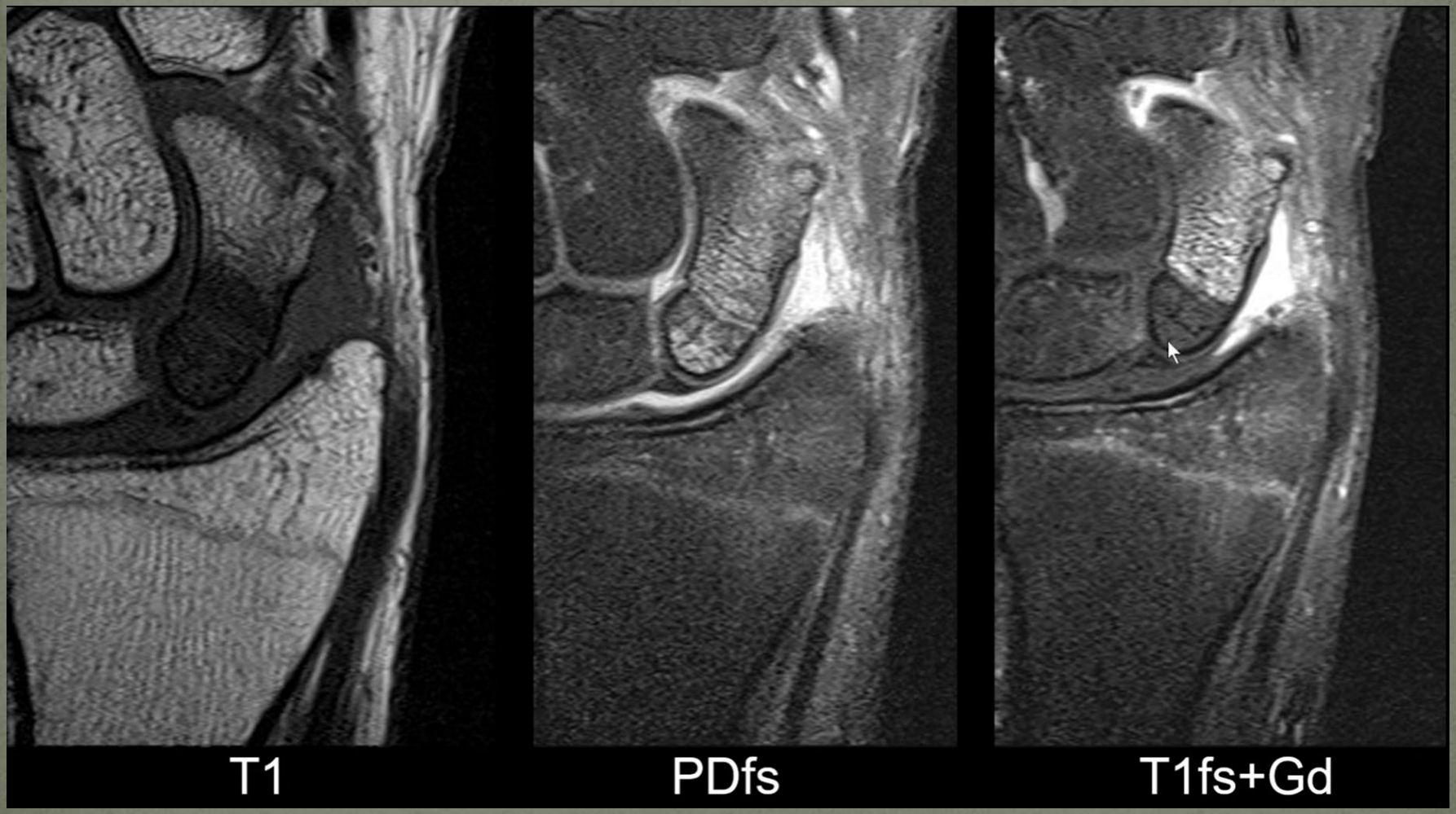

Трудности диагностики

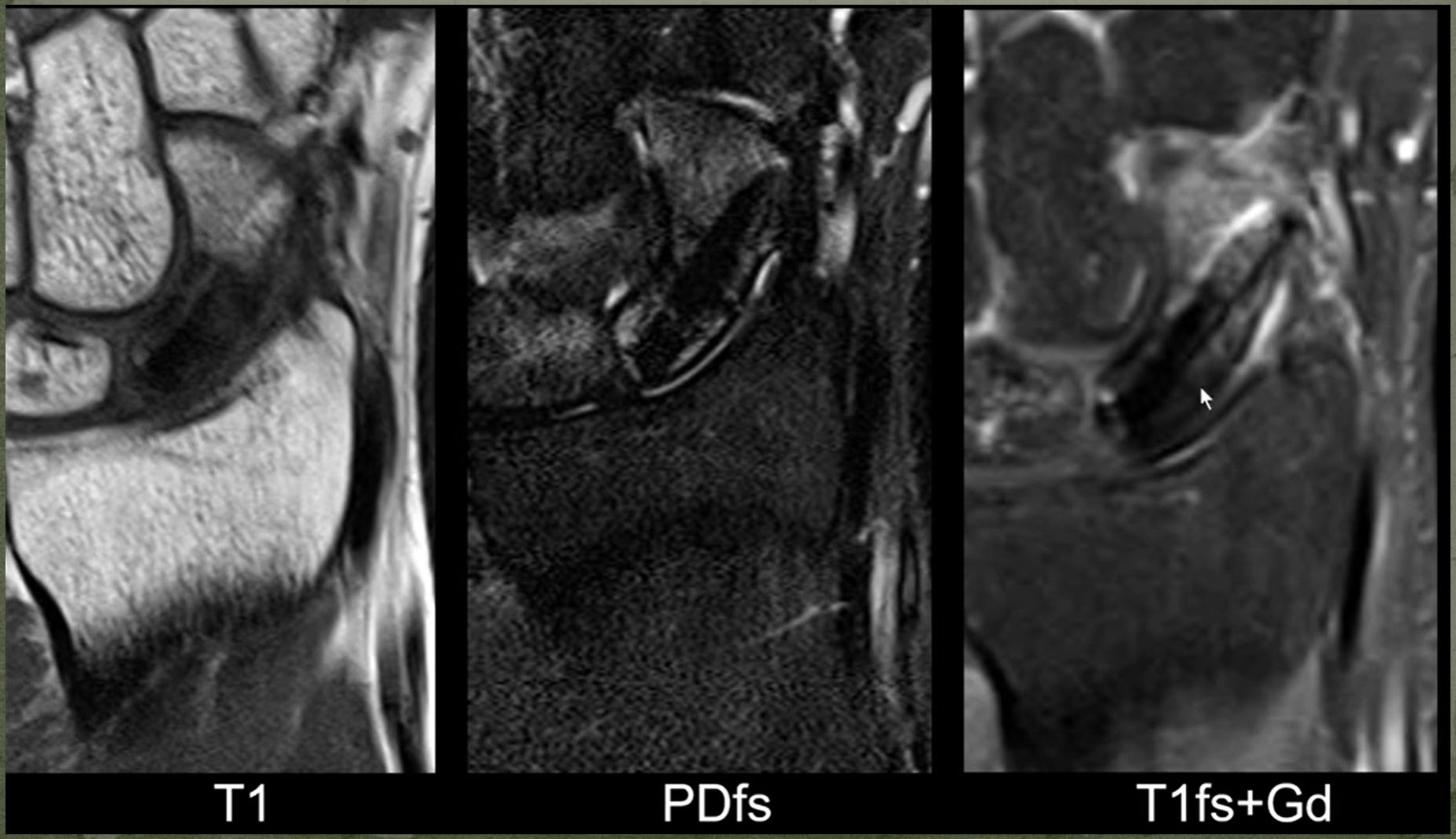

Деформация «humpBack»

- Ладонная ангуляция обоих фрагментов
- Прогрессирующий коллапс, несращение фрагментов

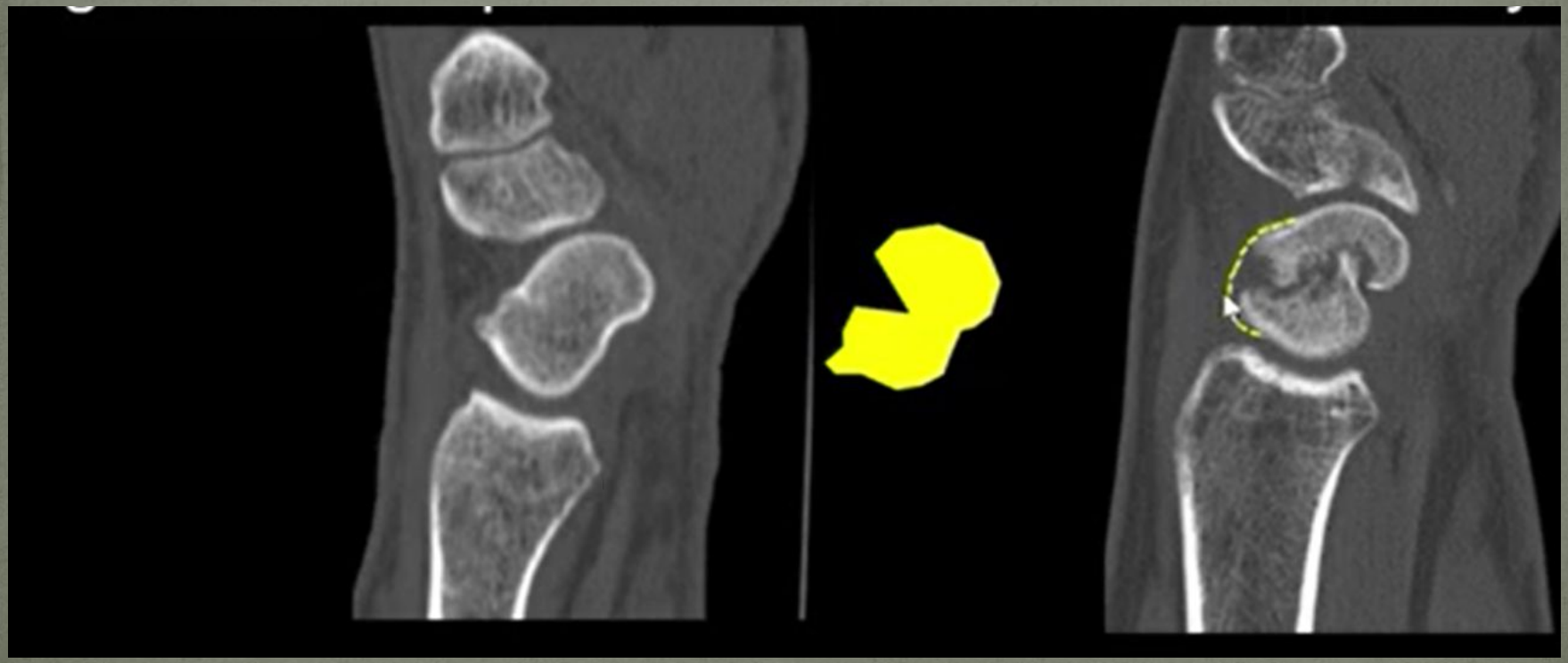

Перелом крючка крючковидной кости

- Стресс перелом
- Травма – отрывной перелом удерживателем сгибателей

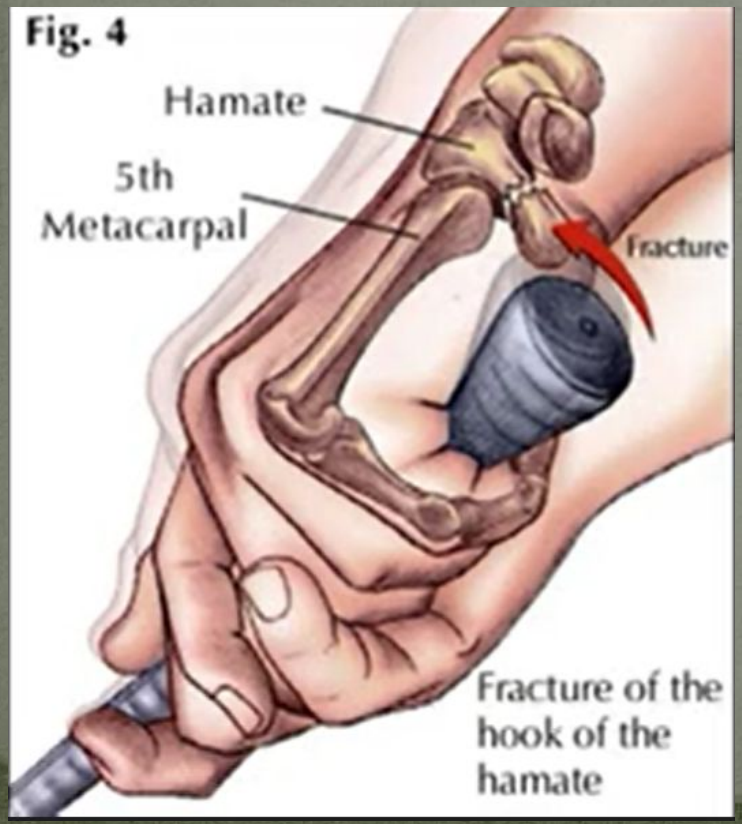

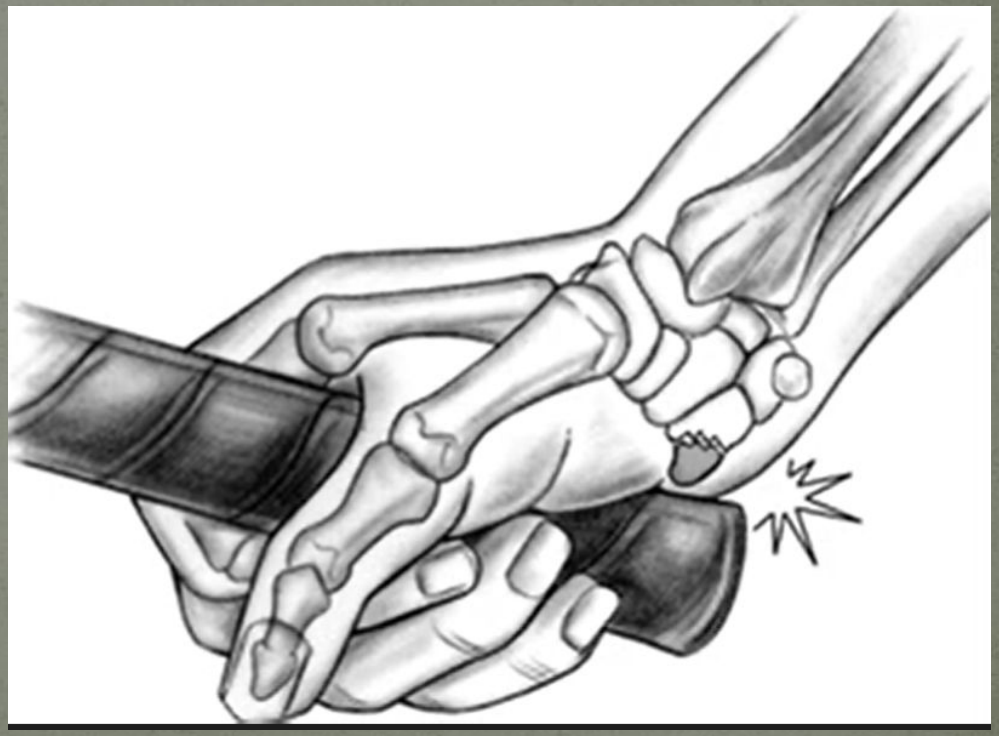

25 лет, падение на руку

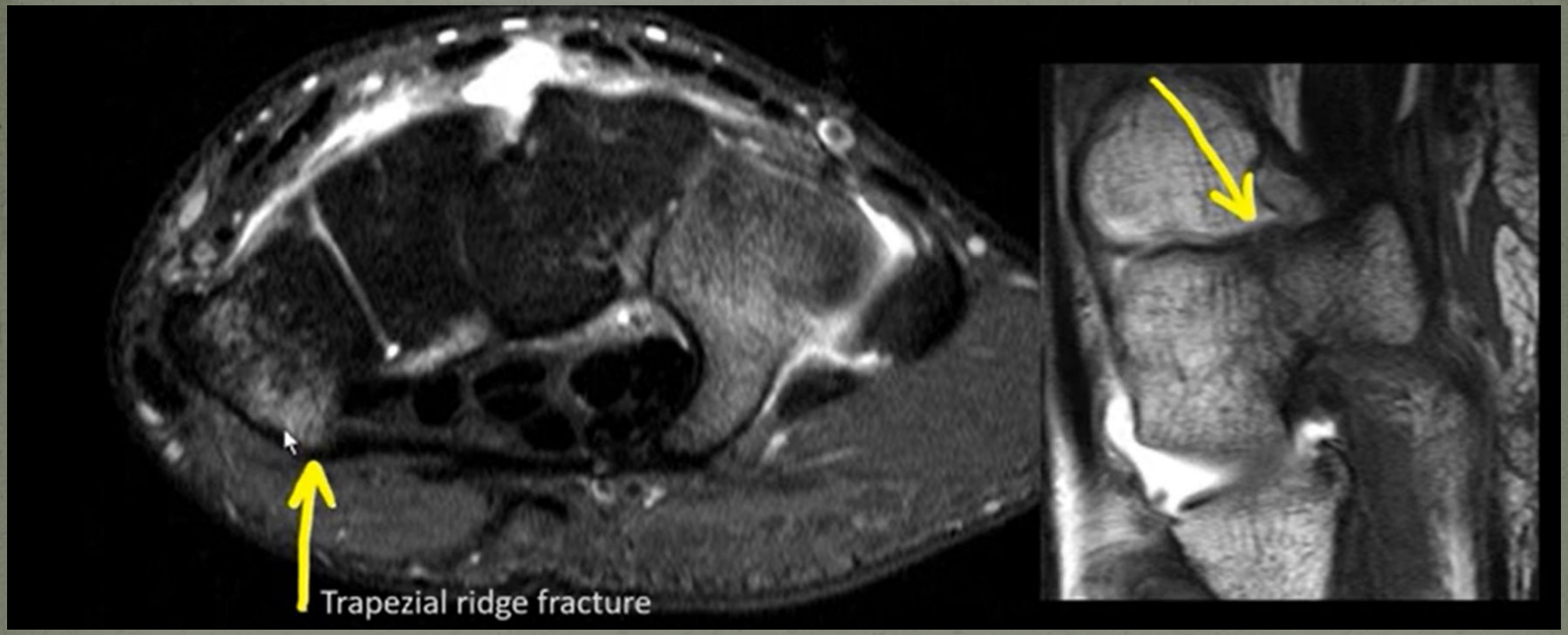

Авульсионнй перелом

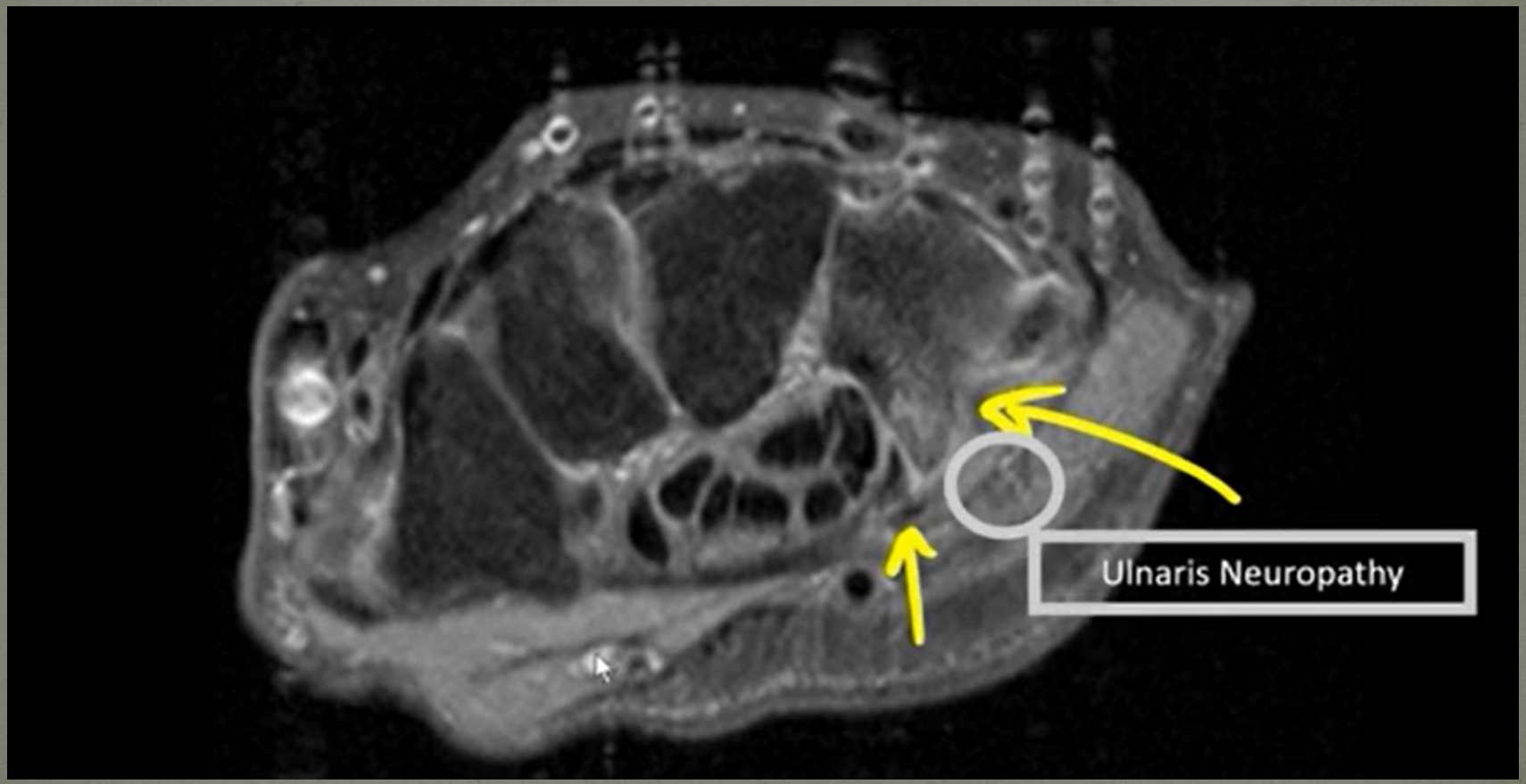

Дополнительный центр оссификации
Os hamulii proprium

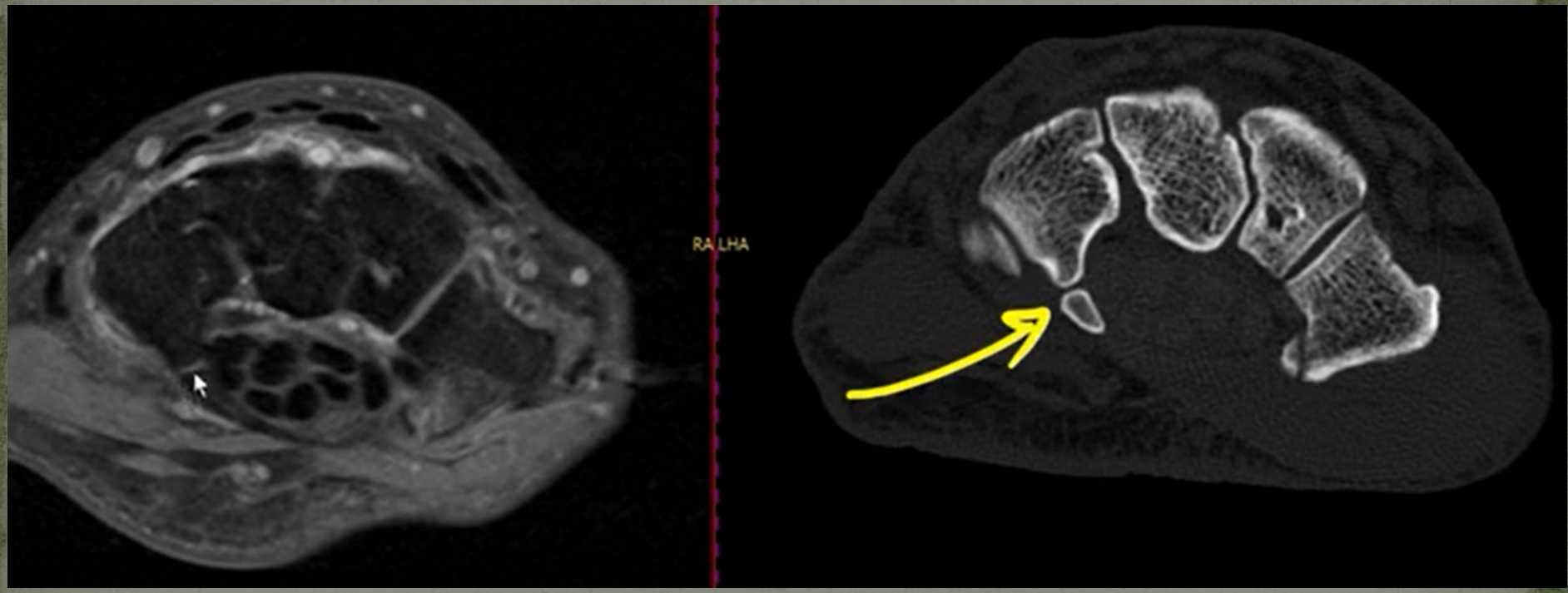

Перелом шиловидного отростка

- 65% неслияния

- Если есть повреждение прикрепления суставного диска на уровне локтевой ямки - нестабильность

«Стабильное» повреждение

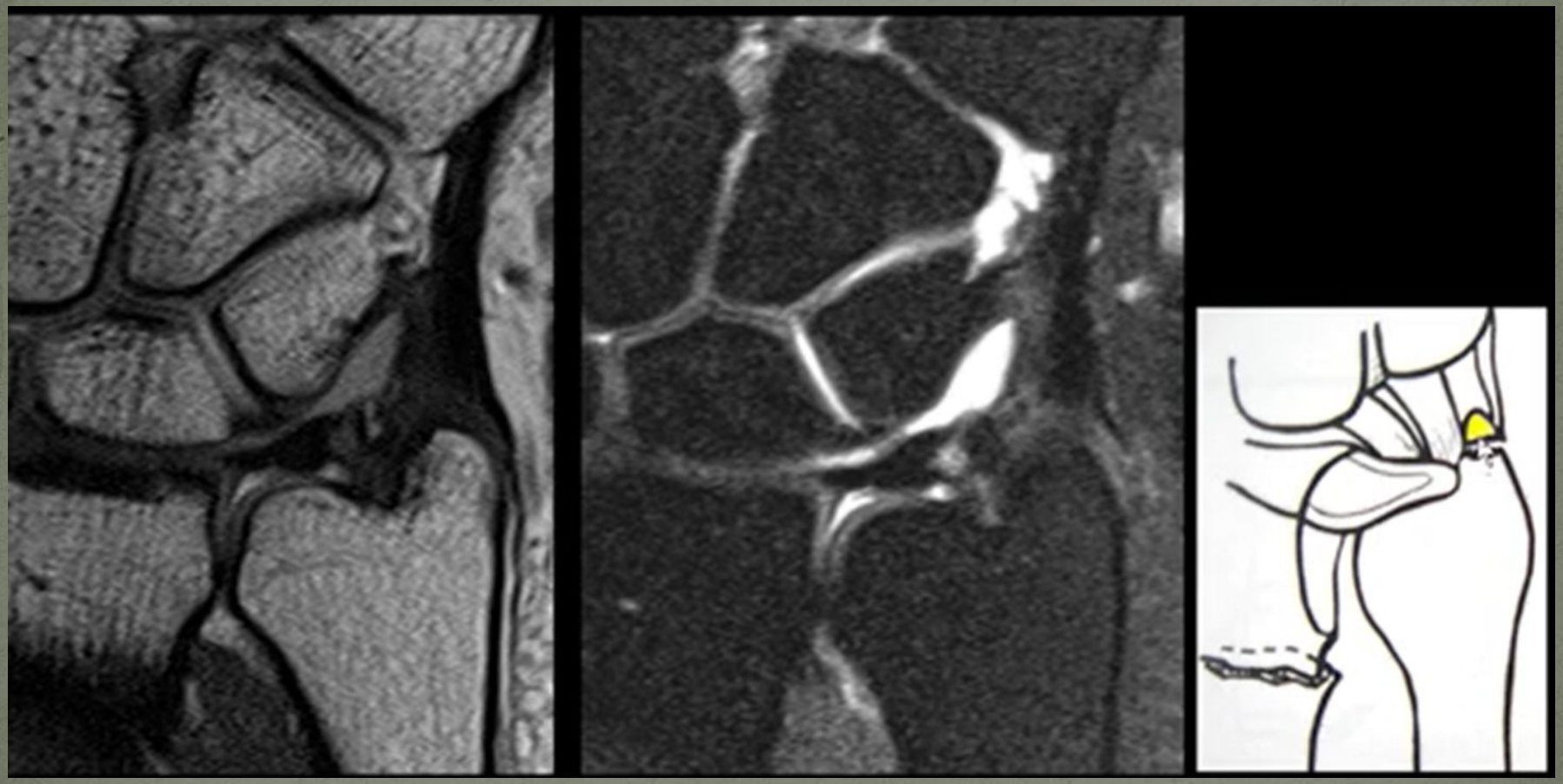

Нестабильное повреждение

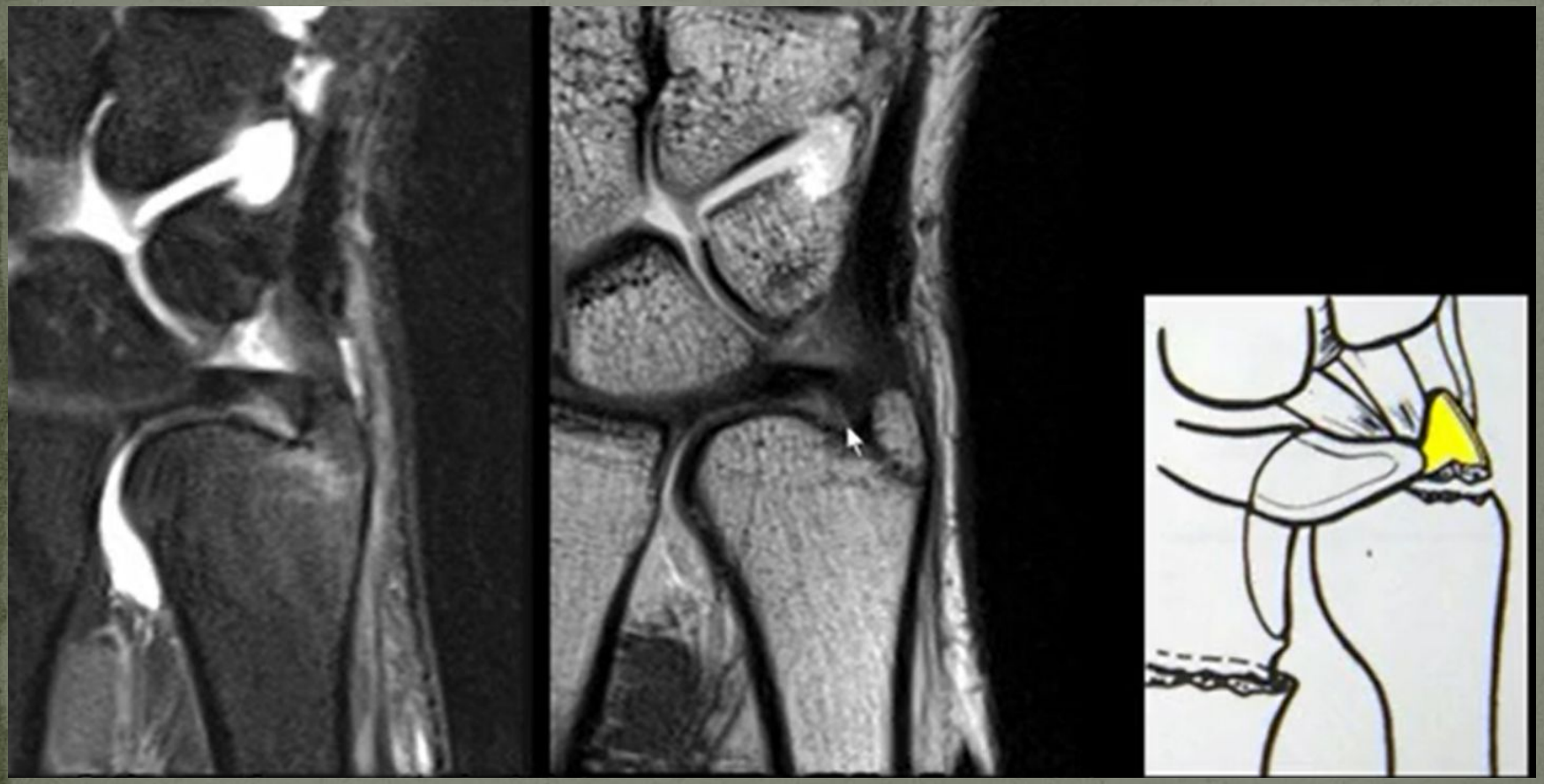

Кисть гимнаста

- Зоны роста в зоне риска

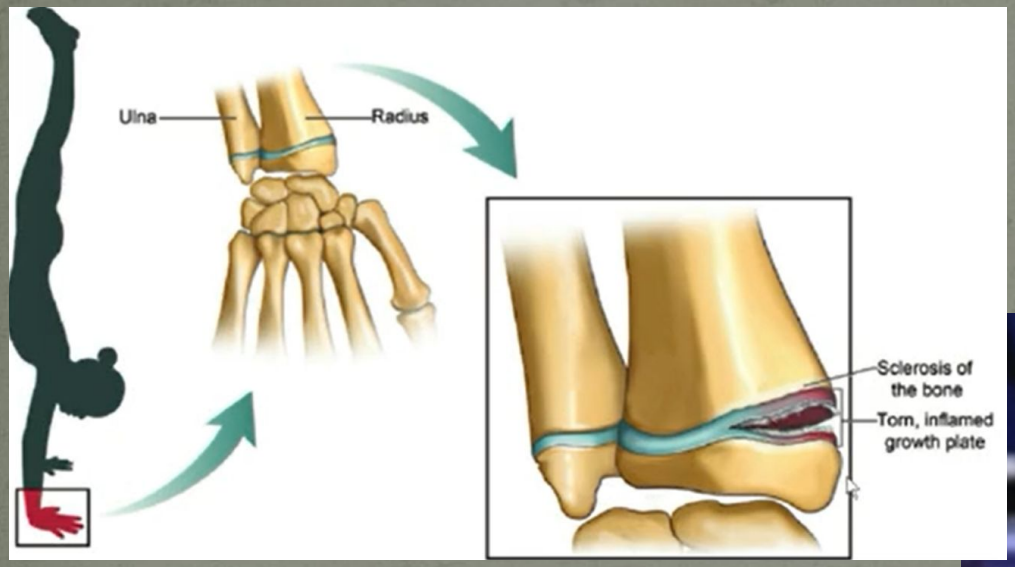

- Формирование костных мостиков на уровне зон роста
- Отек вокруг зон роста

Контроль

Аваскулярный некроз полулунной кости

- Ульна минус в 75% случаях
- Склероз
- Кистовидная перестройка
- Отек

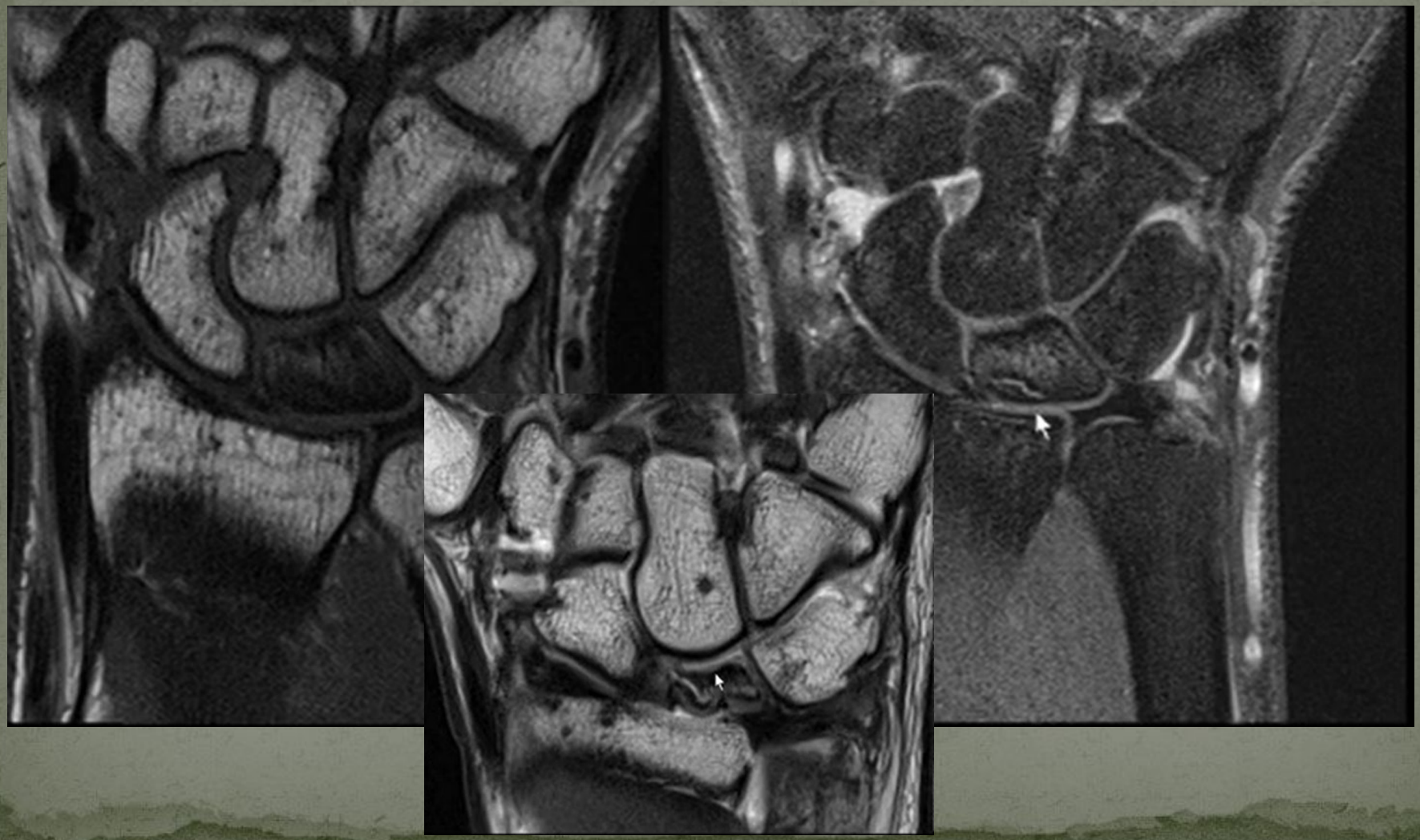

ТФХК компклекс

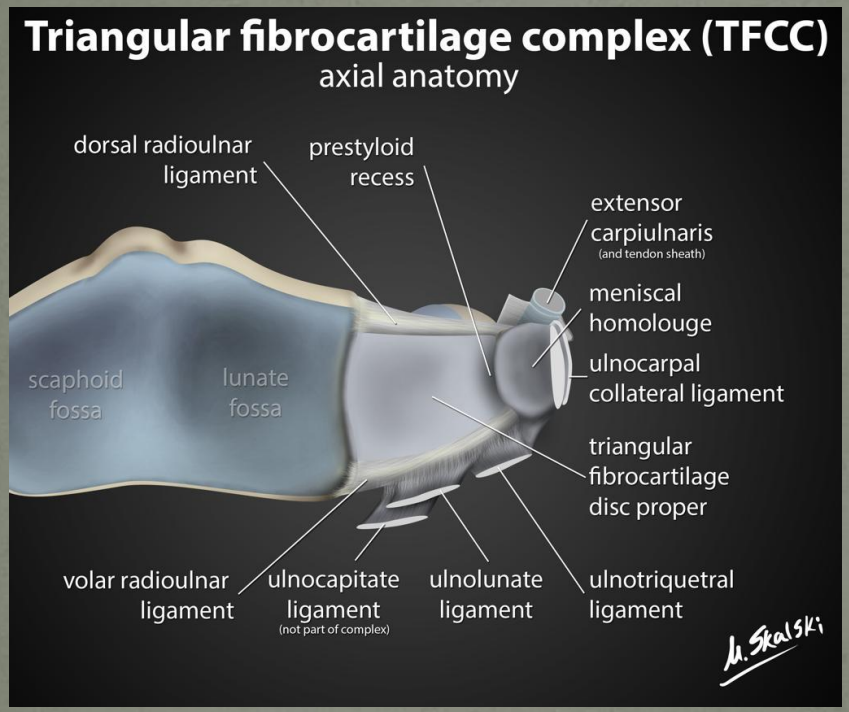

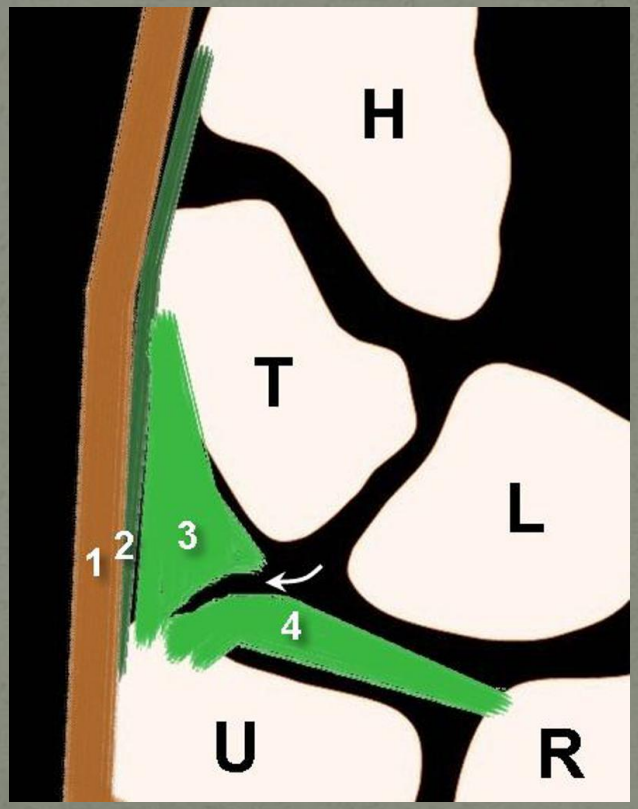

Ульна плюс, ульна минус. Нормальный вариант.

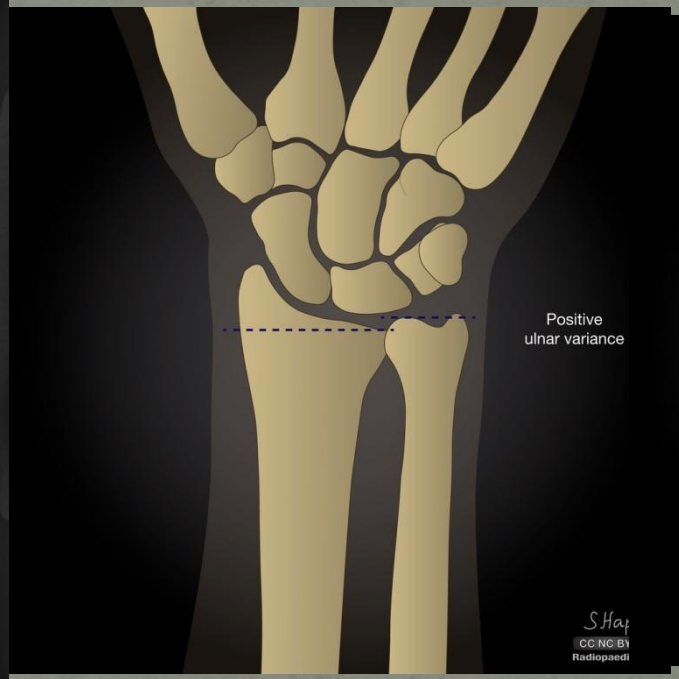

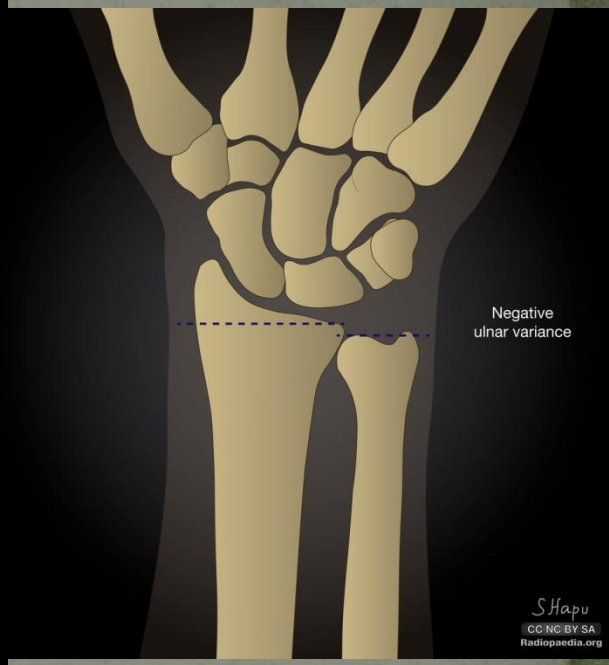

Ульна плюс. Ulnar impaction syndrome

- Ассоциирован с «ульно-карпальным синдромом???» - ulnar impaction syndrome

Ульна минус. Лучевой импиджмент синдром.

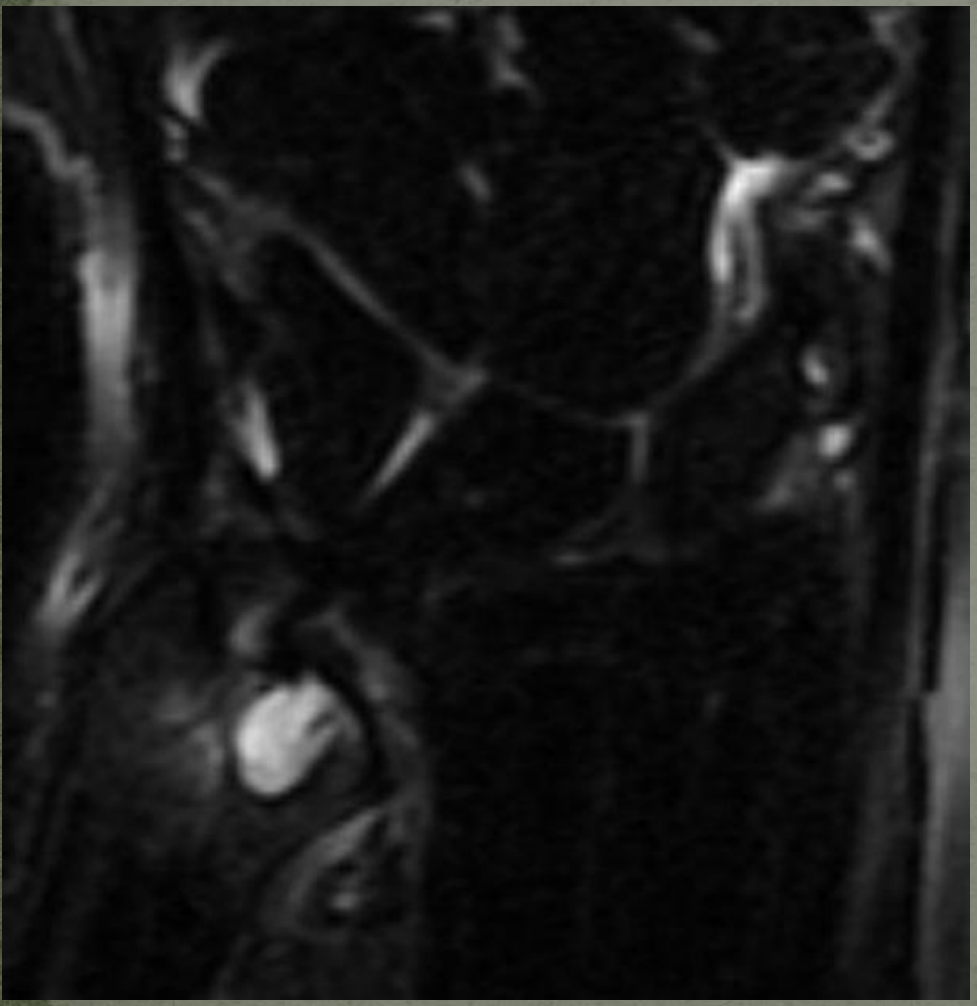

- Ассоциирован с лучевой импиджмент синдромом, Болезнью Кинбека

Болезнь Кинбека (остеонекроз полулунной кости).

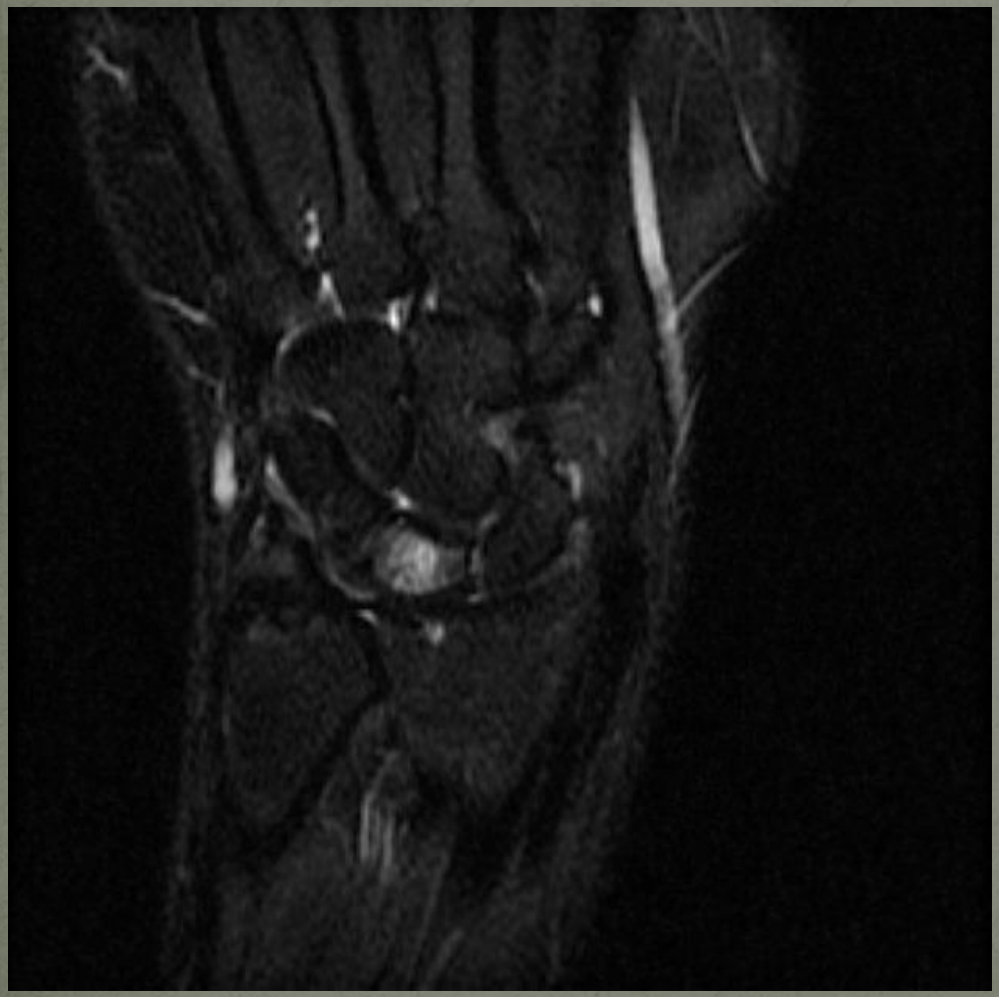

- Мужчина молодого возраста или женщина среднего возраста
- Ульна минус (75% сочетается)
- Остеослклероз, отек дифференцируется с лучевой стороны, в центральных отделах полулунной кости

Impaction syndromes

Ульнокарпальный импакш синдром

Импакш синдром шиловидного отростка

Полулунно-головчатый импакшн синдром

Локтевой импиджмент

Ульнокарпальный импакш синдром

- Ульна плюс
- Хондромаляция
- Остеоартроз
- Дистрофия ТФХК
- Отек полулунной кости

Импакш синдром шиловидного отростка

- Выраженный контакт между шиловидным отростком и трехгранной костью
- Длинный шиловидный отросток (>6 мм)
- Атроз
- Изменения ТФХК

Импакш синдром шиловидного отростка

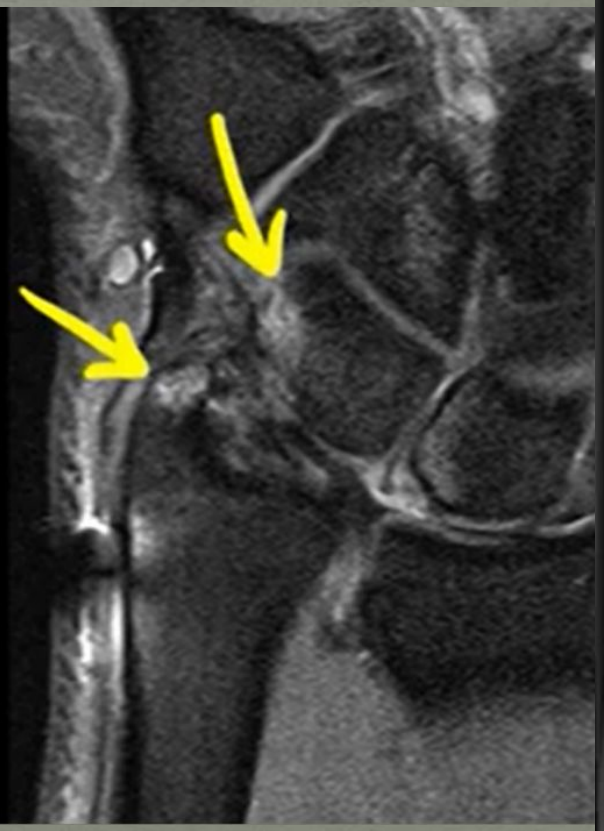

Головчато-полулунный импакшн

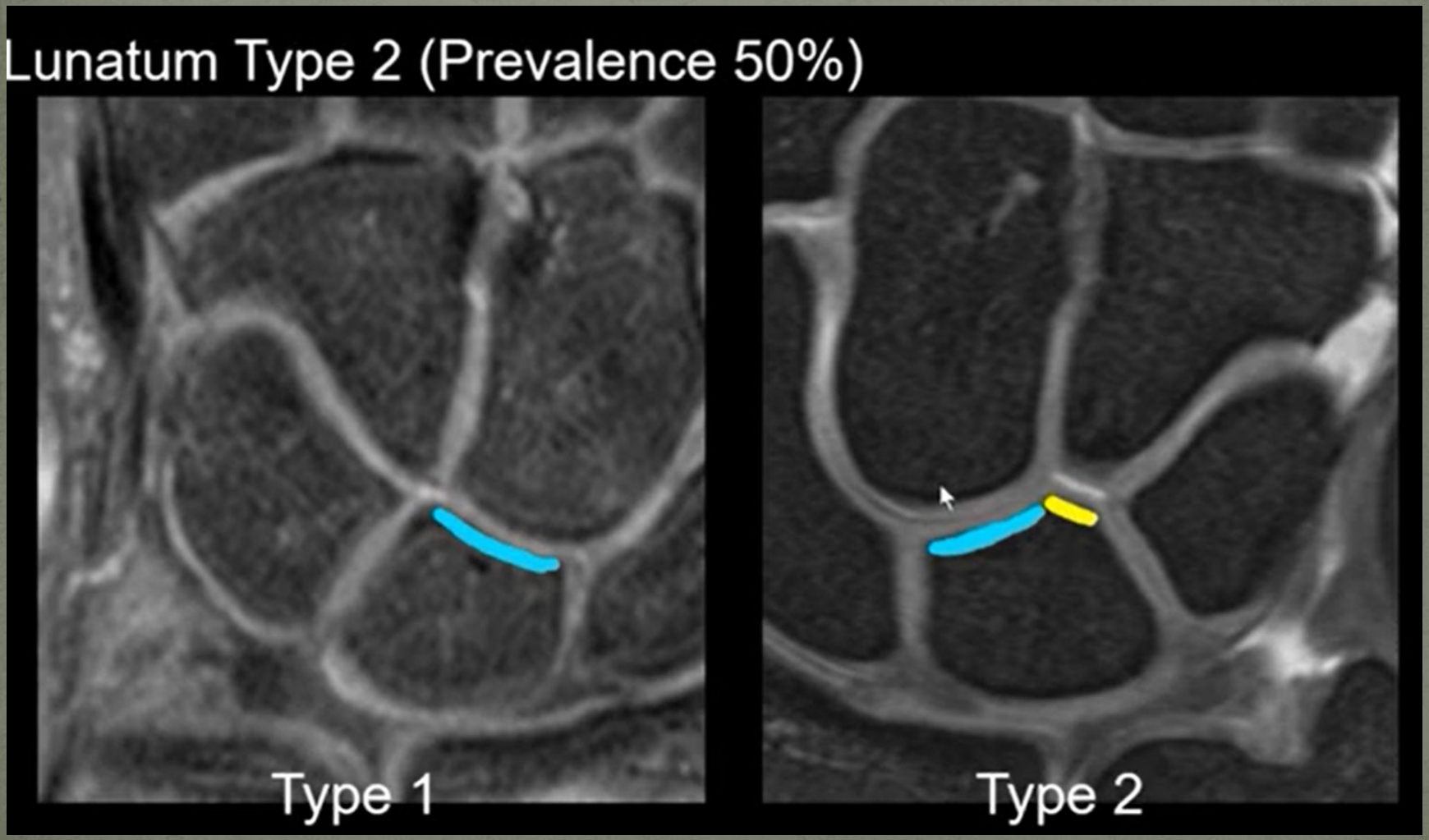

Головчато-полулунный импакшн

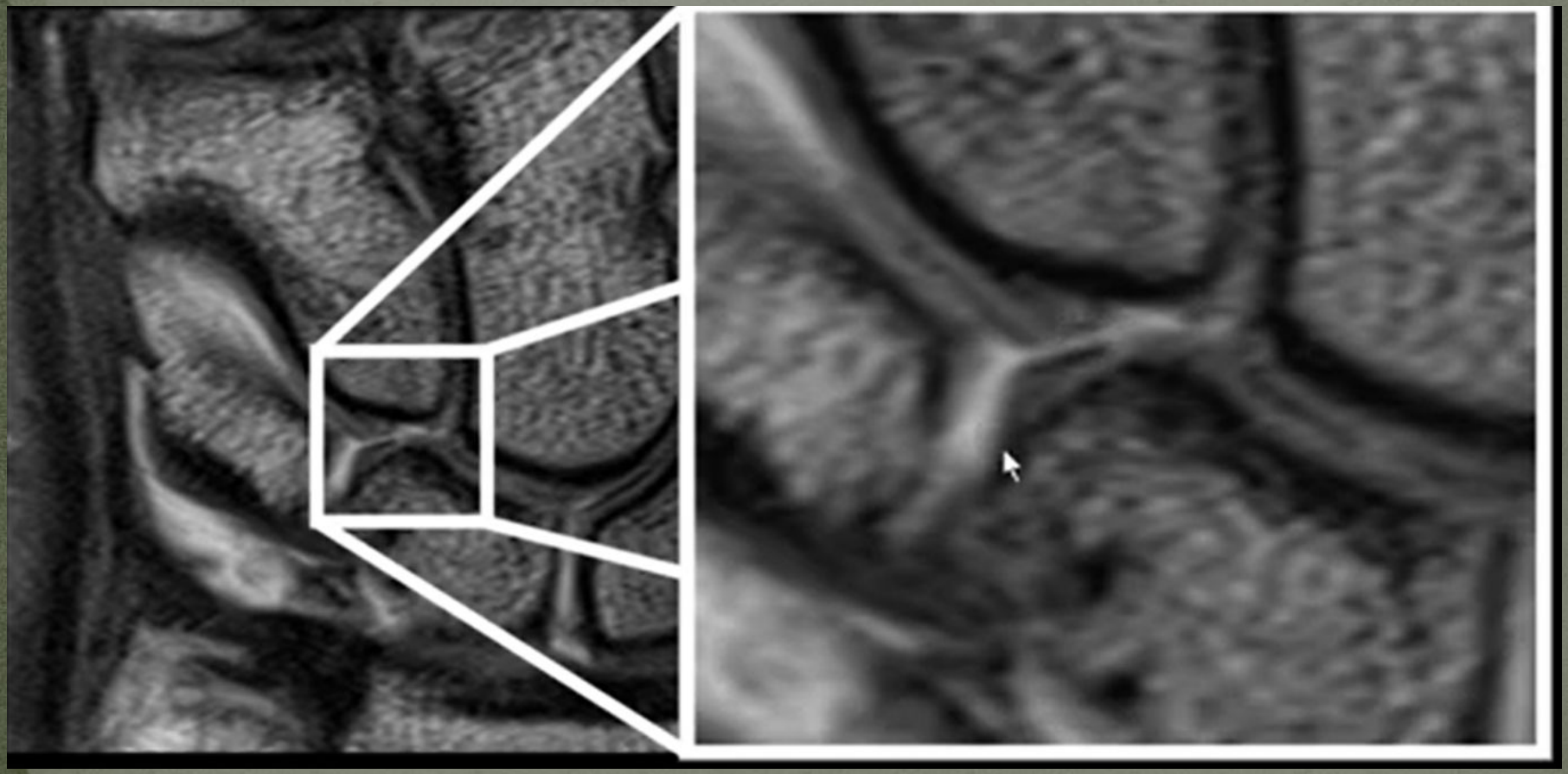

Локтевой импиджмент

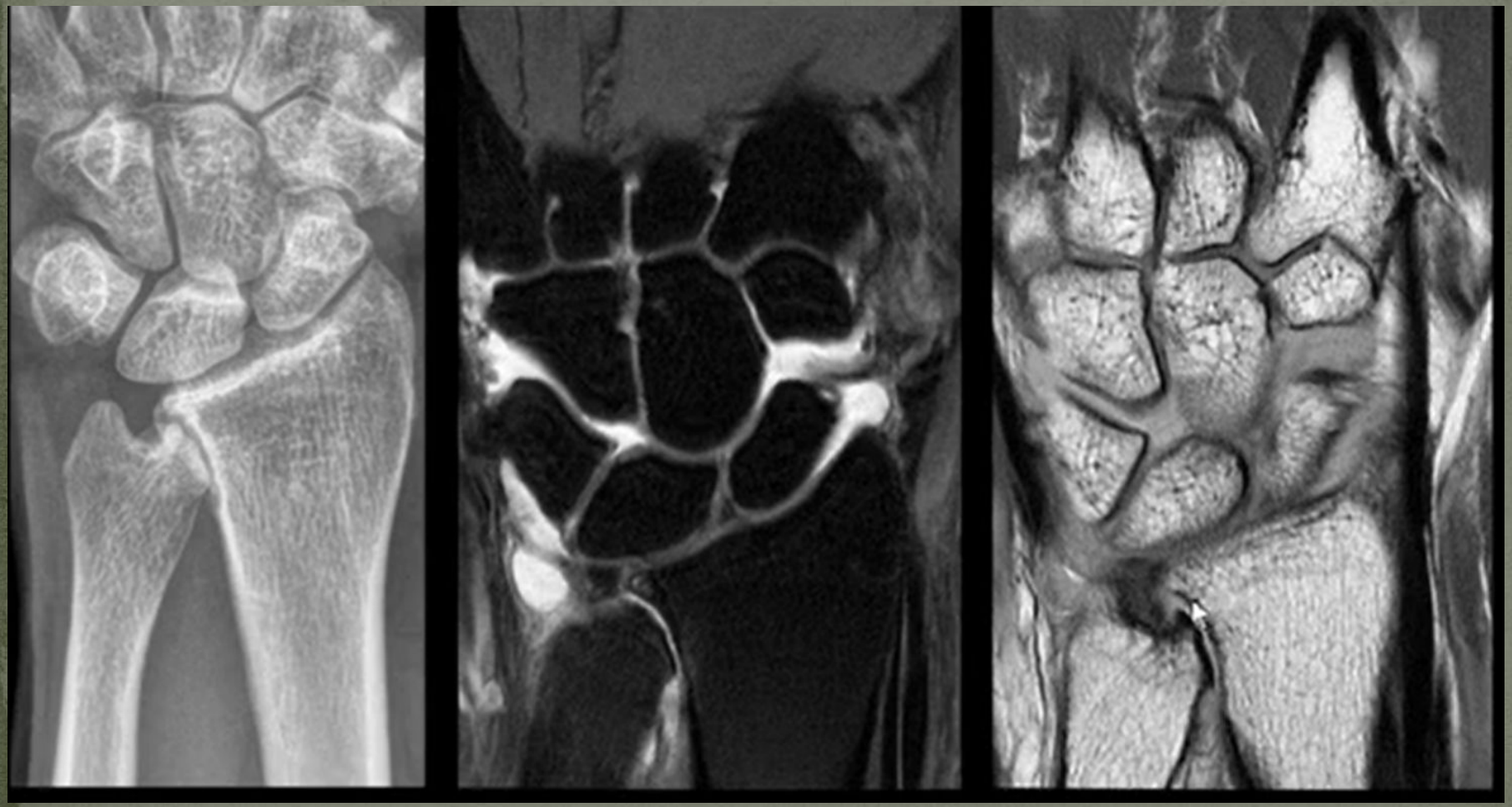

Повреждение полулунно-ладьевидной связки

- Три компонента: центральный вентральный, дорзальный.
- Самая частая причина нестабильности в суставе.

- Синовиальная (ганглиева киста)

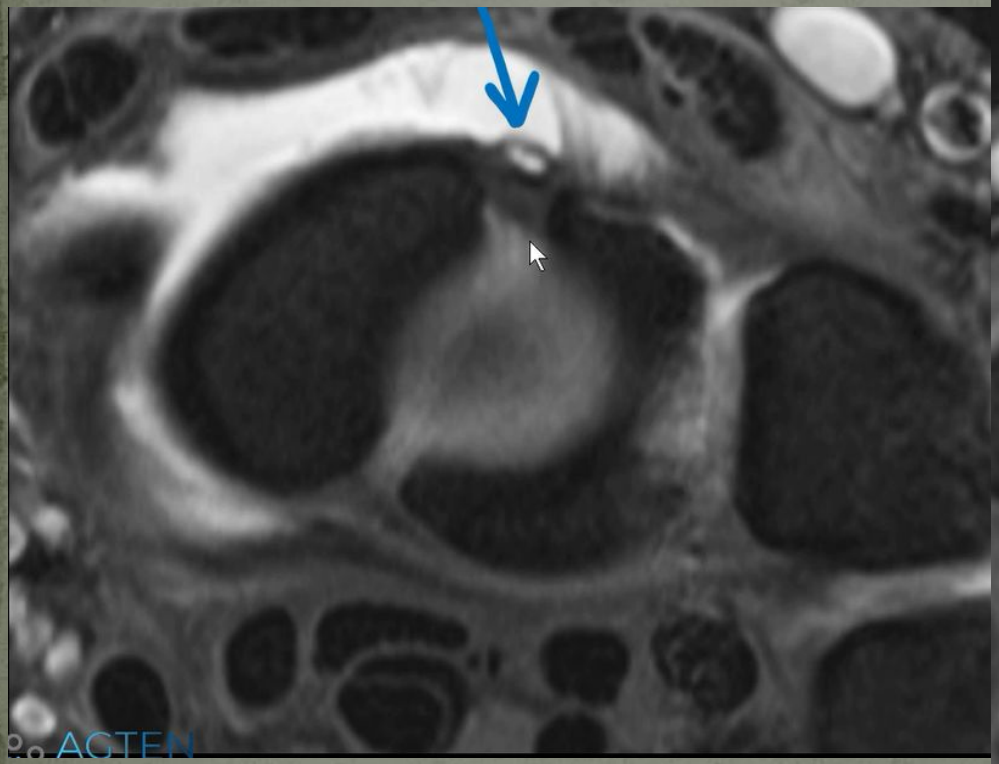

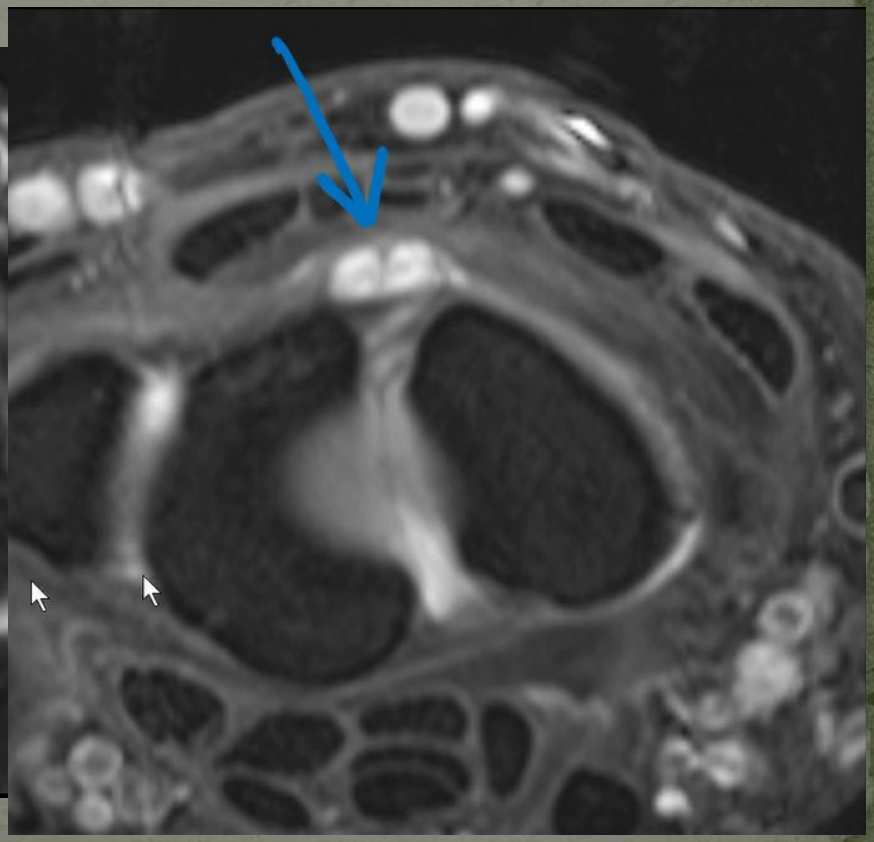

Почему эти кисты так важны?

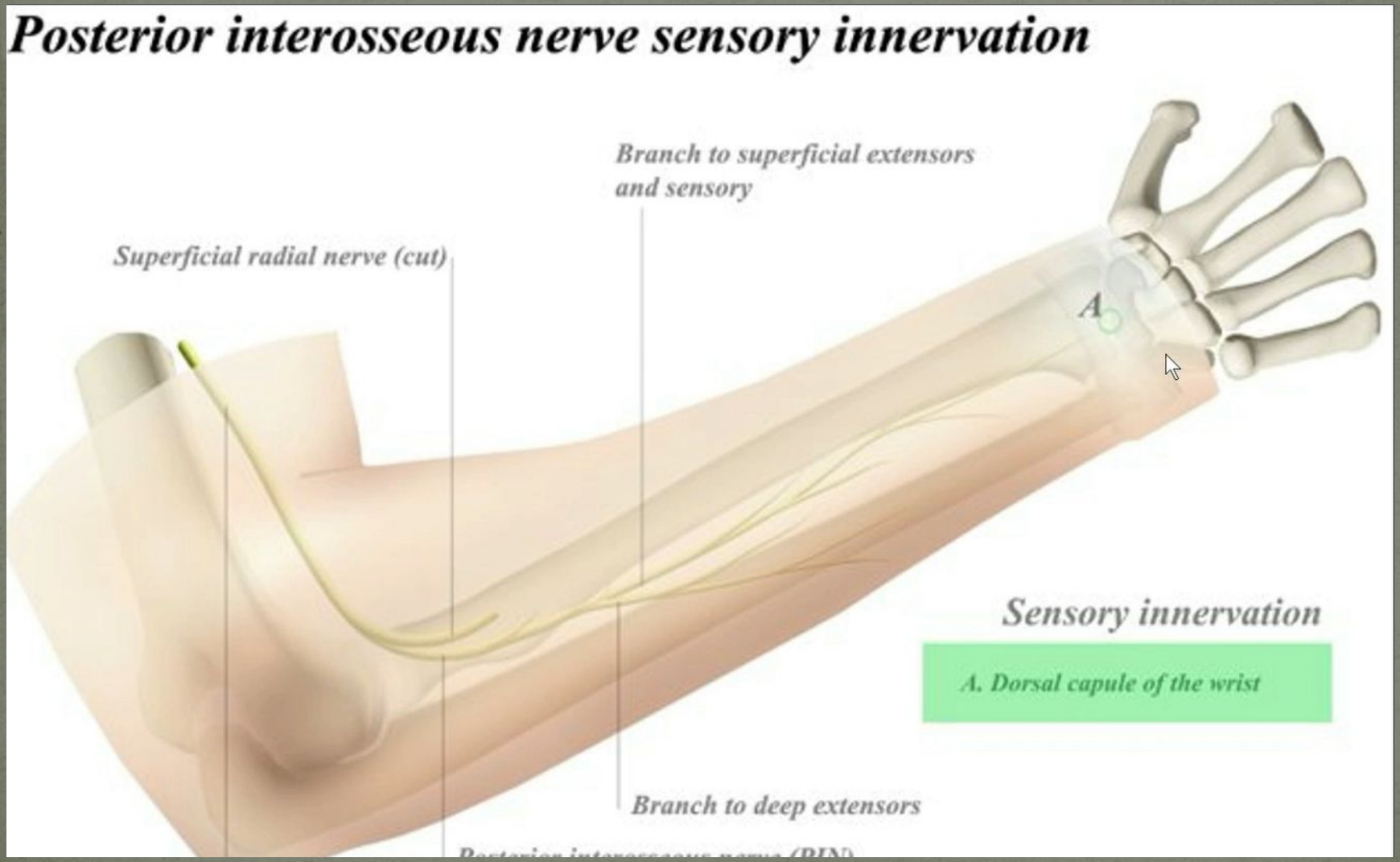

Полный разрыв

- Целотсность дорзальной лучетрехранной и межкостной связок не нарушена

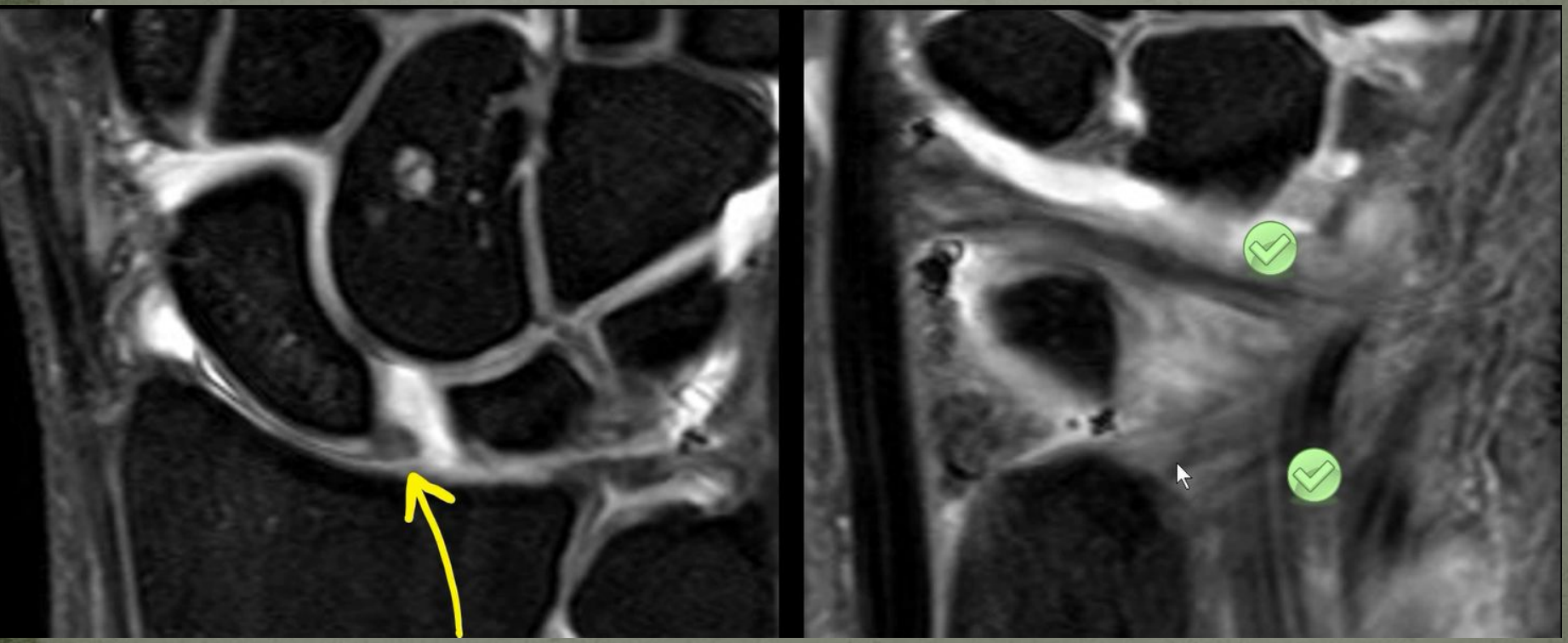

Повреждение ТФХК

- Palmer классификация:
- 1 – травматического характера
- 2 – дистрофического характера

Palmer Classification

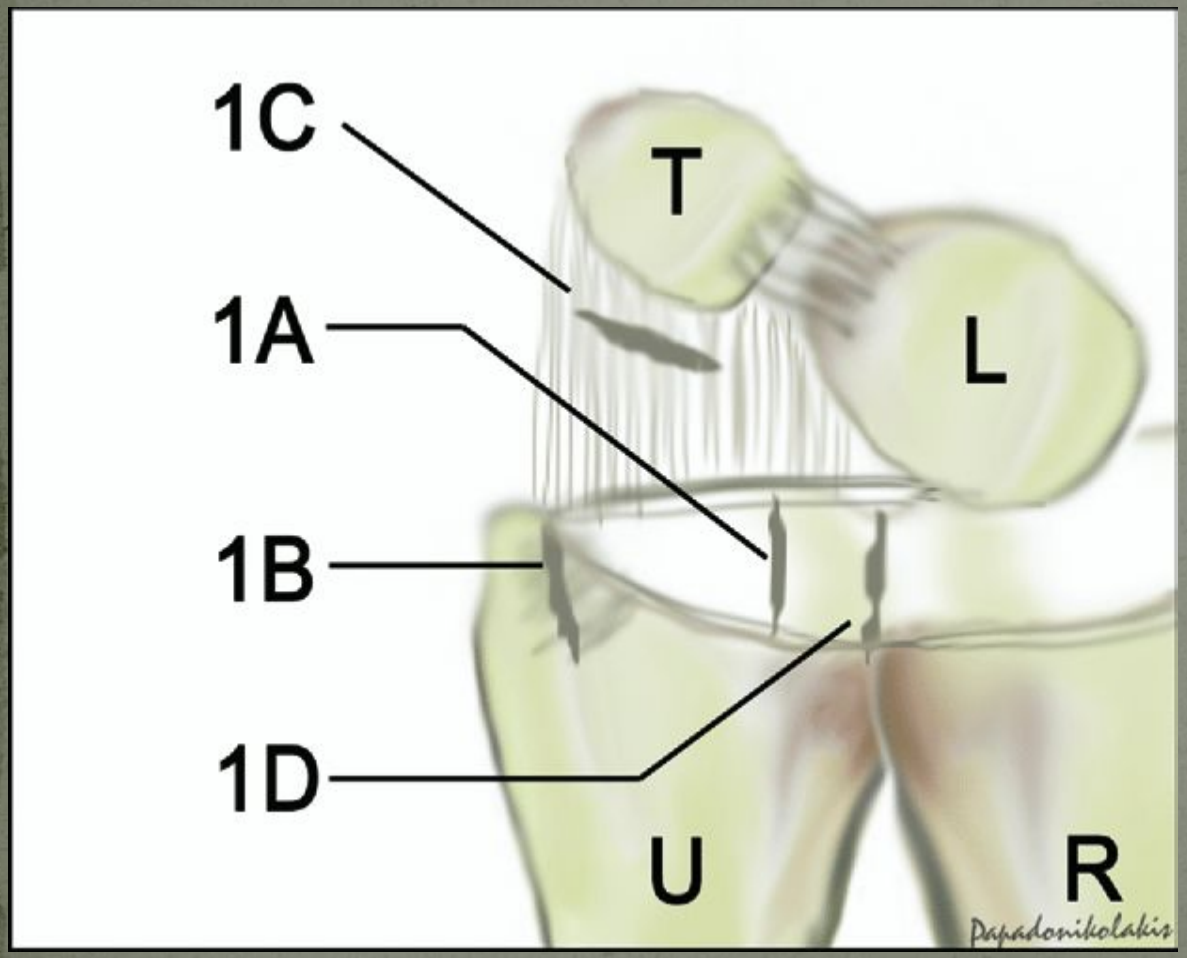

- A - центральная перфорация
- B- место прикрепления к локтевой кости (ямка и шиловидный отросток)
- C- дистальные отделы (повреждение полулуно-лучевой, трехгранно-лучевой связки
- D – место прикрепления к хрящу лучевой кости

Palmer Classification

- 2a – Истончение, неоднородный сигнал, неровность контуров ТФХК, без перфорации
- 2b – присоединение хондромаляции со стороны полулунной, трёхгранной, локтевой костей
- 2c – перфорация
- 2d- Любое вышеперечисленное сочетание + артроз лучезапястного сустава

Palmer 1a

- T1+C

Palmer 1b

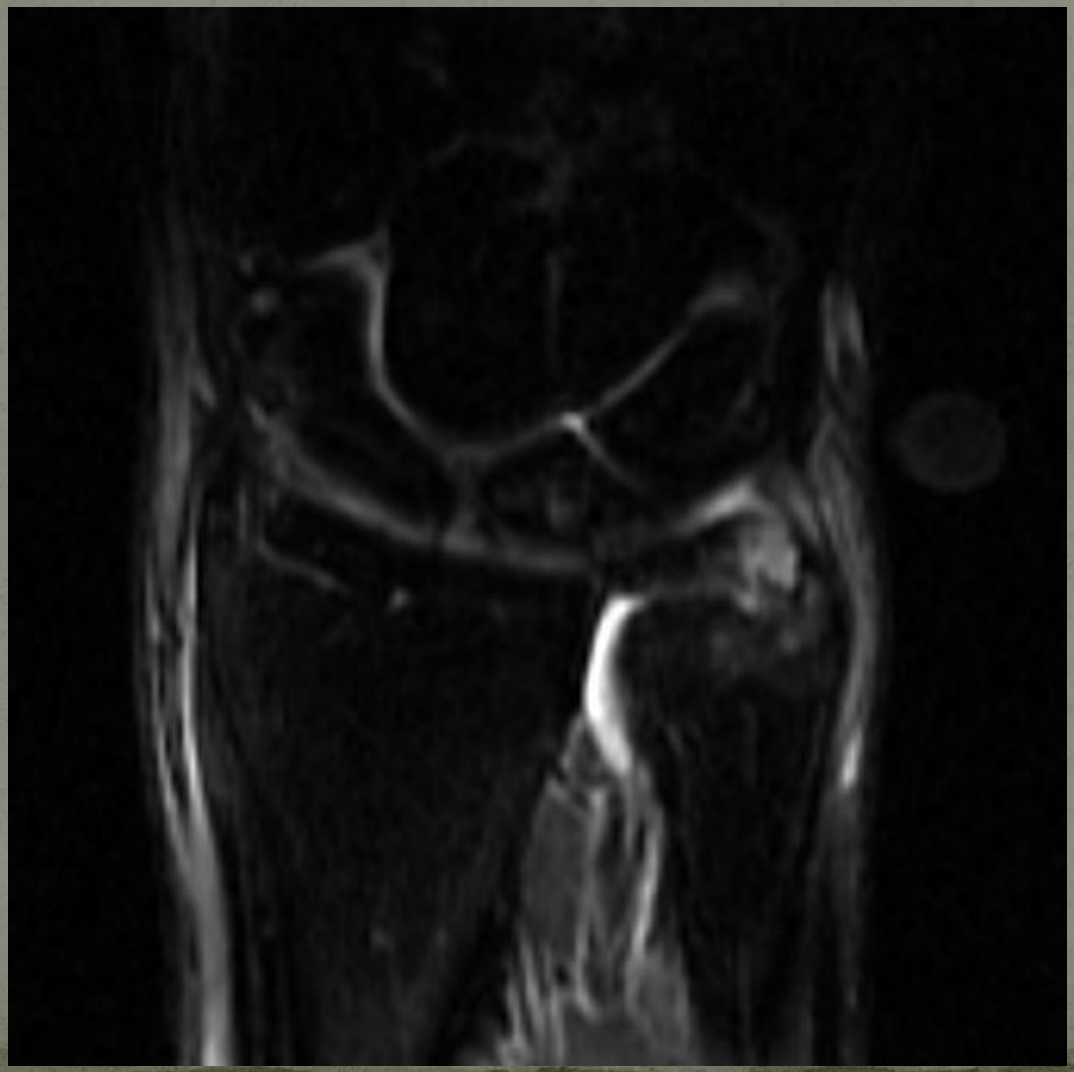

Palmer 2a

Palmer 1d

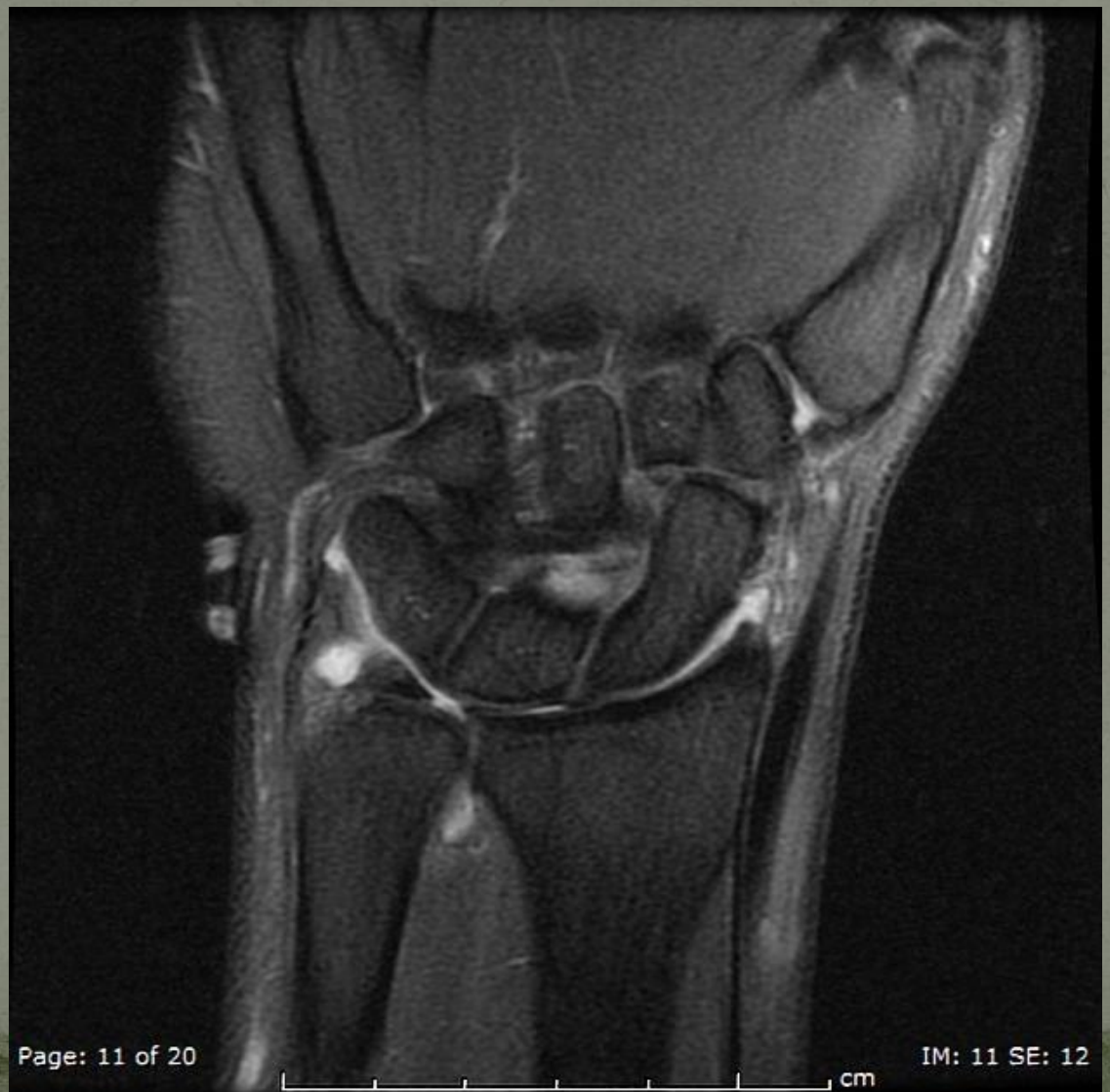

Теносиновит Де Кервена.

- Теносиновит в проекции сухожилий длинной отводящей мышцы большого пальца, короткого разгибателя большого пальца
- Женщина среднего возраста

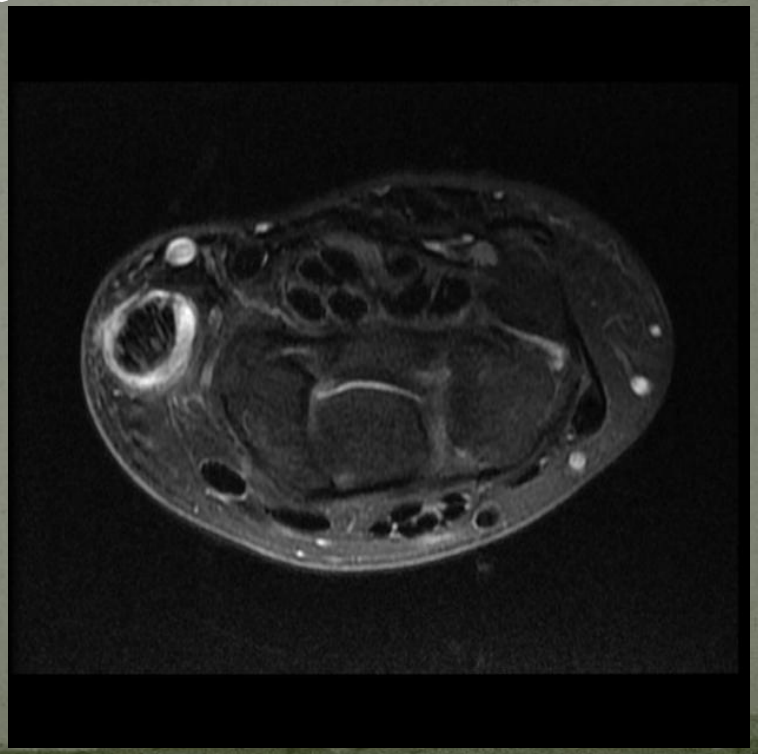

Интерсекционные синдромы

- Проксимальный интерсекционный синдром:
- Пересечение 1 и 2 компартмента сухожилий разгибателей
- 4 см проксимальнее бугорка Листера
- FOV!

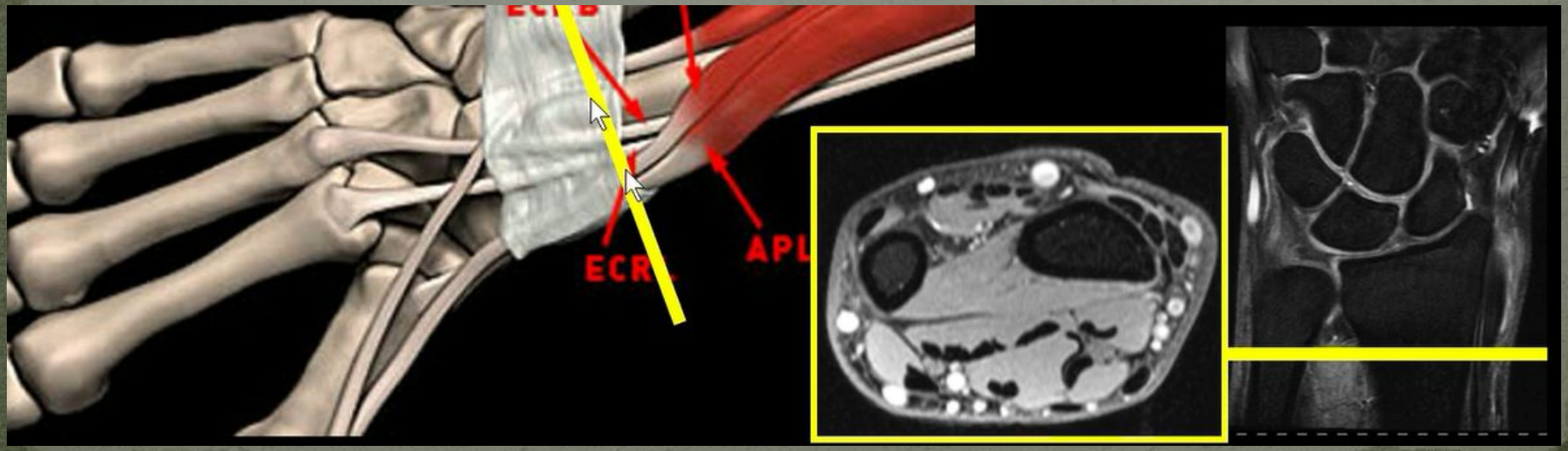

Проксимальный интерсекционный синдром

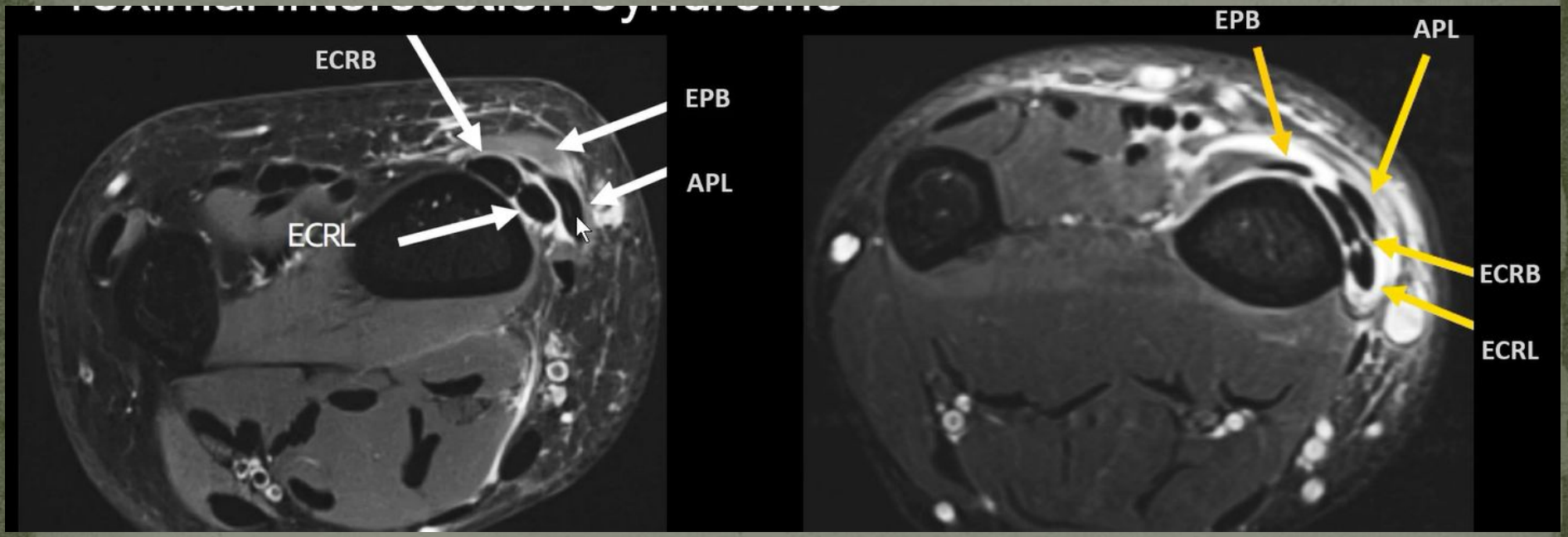

Дистальный интерсекционный синдром

- Перекрест 2 и 3 компартмента сухожилий
- Реже встречается
- Не занимайтесь гипердиагностикой! У многих на данном уровне будут минимальные изменения в виде отека, теносиновита
- Только если уверенны что боль локализована там!

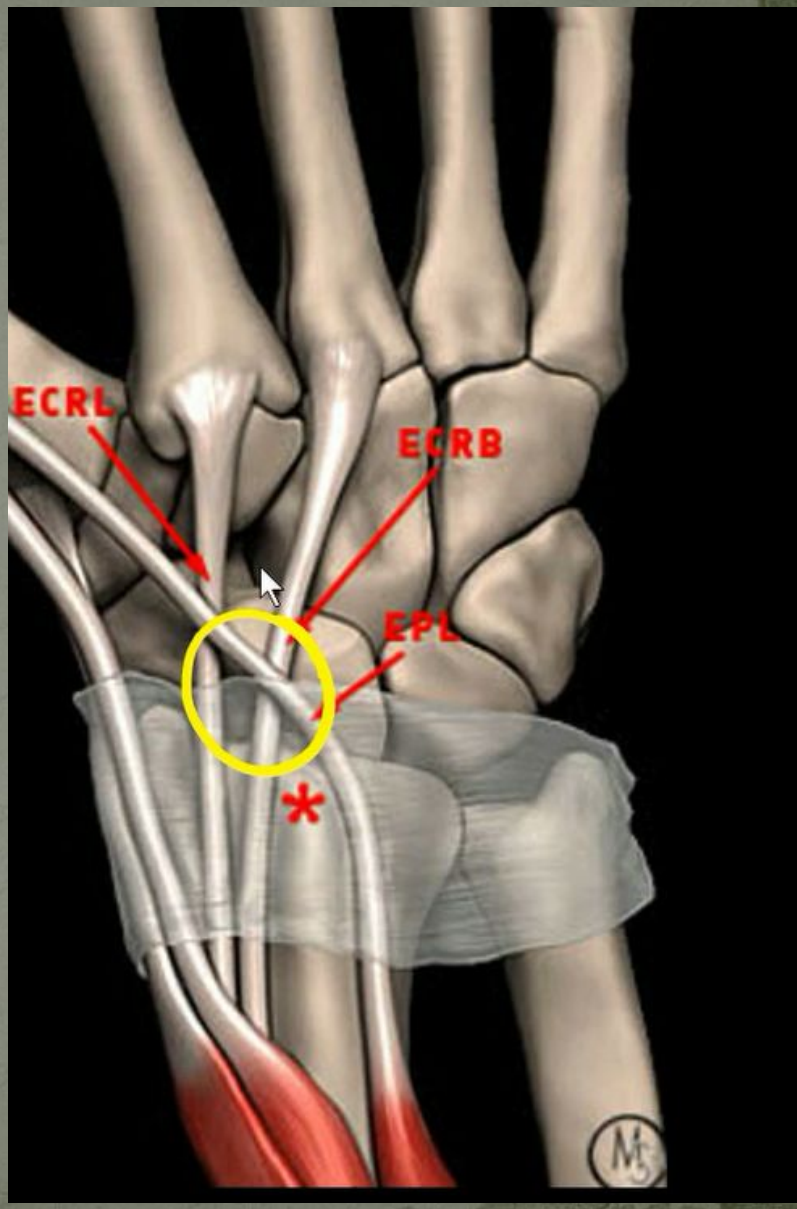

Дистальный интерсекционный синдром

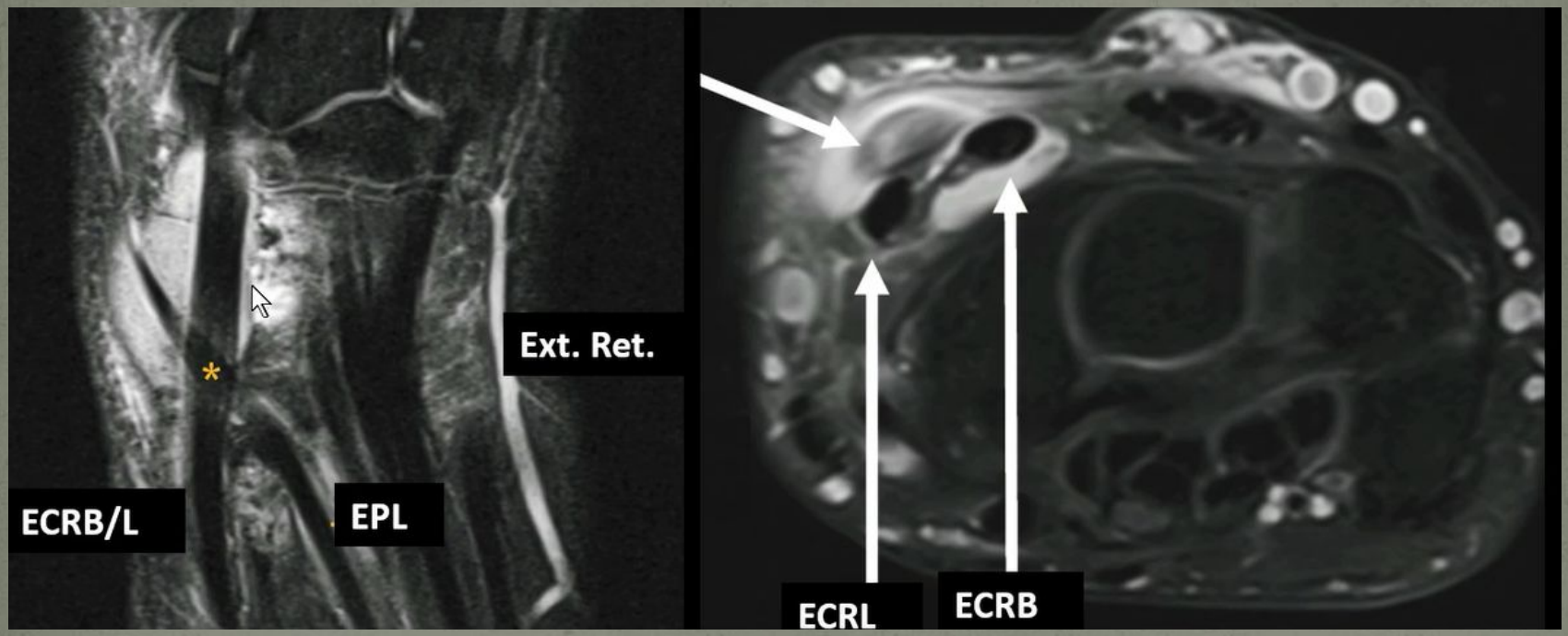

Тендинопатия локтевого разгибателя кисти

- Часто первично поражается при ревматоидном артрите!
- У атлетов 2 по частоте поражения сухожилия после «Де Кюрвена»

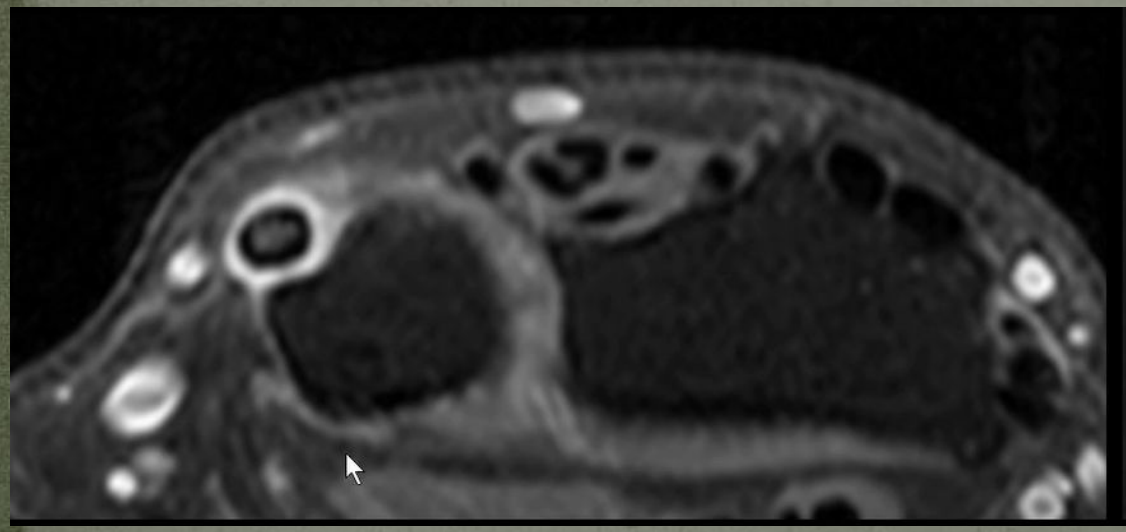

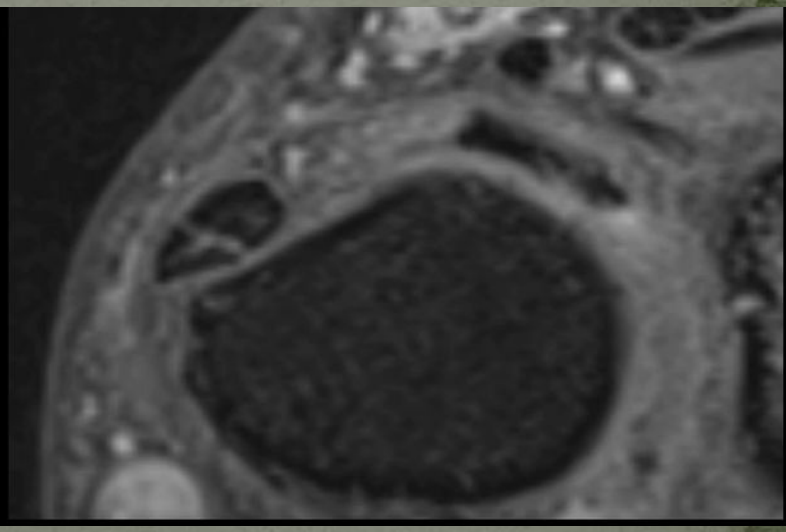

Oc

OSTEOARTHRITIS
Craig Hacking
2019 CC-BY-SA-NC
Radiopaedia.org

Pe

RHEUMATOID ARTHRITIS
Craig Hacking
2019 CC-BY-SA-NC
Radiopaedia.org

PSORIATIC ARTHRITIS
Craig Hacking
2019 CC-BY-SA-NC
Radiopaedia.org

PYROPHOSPHATE
ARTHROPATHY
Craig Hacking
2019 CC-BY-SA-NC
Radiopaedia.org

GOUT

Craig Hacking
2019 CC-BY-SA-NC
Radiopaedia.org