

ФЕДЕРАЛЬНОЕ ГОСУДАРСТВЕННОЕ БЮДЖЕТНОЕ ОБРАЗОВАТЕЛЬНОЕ УЧРЕЖДЕНИЕ
ВЫСШЕГО ОБРАЗОВАНИЯ «СТАВРОПОЛЬСКИЙ ГОСУДАРСТВЕННЫЙ МЕДИЦИНСКИЙ
УНИВЕРСИТЕТ» МИНИСТЕРСТВА ЗДРАВООХРАНЕНИЯ РОССИЙСКОЙ ФЕДЕРАЦИИ

КАФЕДРА ХИРУРГИЧЕСКОЙ СТОМАТОЛОГИИ И ЧЕЛЮСТНО-ЛИЦЕВОЙ ХИРУРГИИ

РЕФЕРАТ

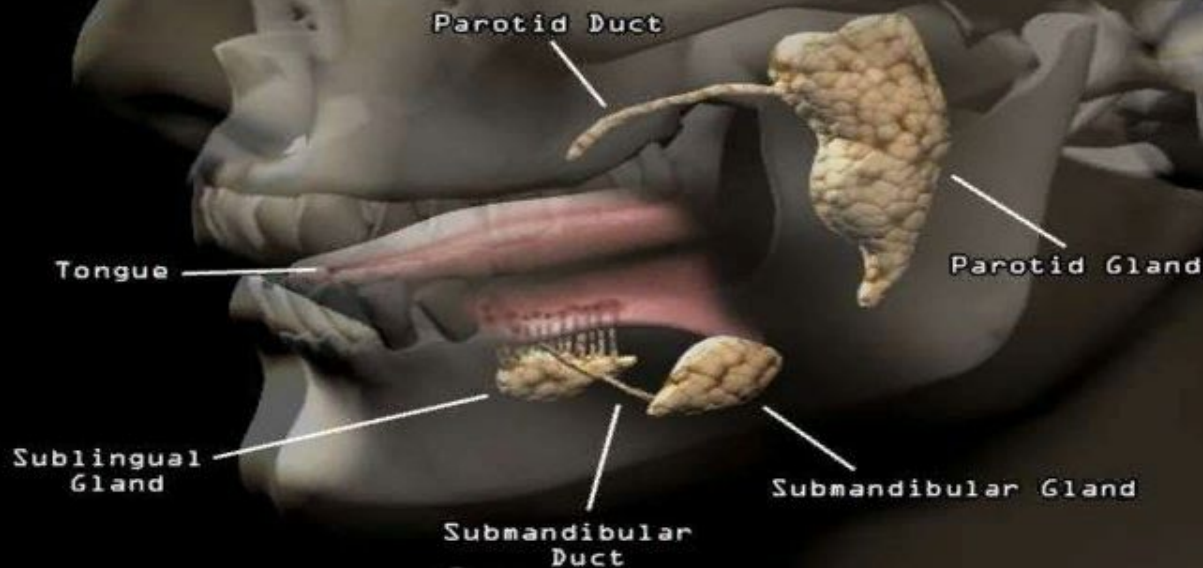
НА ТЕМУ:

«ВОСПАЛИТЕЛЬНЫЕ ЗАБОЛЕВАНИЯ СЛЮННЫХ ЖЕЛЁЗ»

ВЫПОЛНИЛА: СТУДЕНТКА 435 ГРУППЫ
ХУБИЕВА А. Д.

СТАВРОПОЛЬ, 2019Г

ВОСПАЛИТЕЛЬНЫЕ ЗАБОЛЕВАНИЯ СЛЮННЫХ ЖЕЛЕЗ



Воспалительные заболевания слюнных желез носят названия сиаладенитов. Сиаладениты по течению бывают

- острые
- Хронические

Этиология и патогенез.

- Острые сиаладениты вызываются
- вирусами (фильтрующийся вирус при эпидемическом паротите - "свинке": вирусы гриппа, герпеса)
- бактериальной флорой (стрептококки, стафилококки, кишечная палочка и др.).

Распространение возбудителей может происходить

- гематогенно,
- лимфогенно,
- контактным путем при флегмонах околоушно-жевательной, подчелюстной и подъязычной областей),
- восходящим путем через проток. Острый воспалительный процесс в слюнной железе может развиваться при попадании в выводной проток инородного тела.

Классификация.

Острые сиападениты классифицируются:

I. *По этиологии:*

- Вирусные
- Неспецифические (бактериальные)

II. *По локализации:*

- Паротит (околоушная слюнная железа)
- Субмандибулит (подчелюстная)
- Сублингвит (подъязычная)

III. *По характеру воспалительного процесса:*

- Серозные (вирусные)
- Гнойные (бактериальные)
- Гнойно-некротические (бактериальные)

Клиника

Основные клинические признаки острого сиаладенита:

- Болезненность в области железы
- Увеличение слюнной железы в размере и как следствие припухлость в соответствующей области, асимметрия лица
- Гиперемия и напряженность кожи над железой (при гнойных сиаладенитах)
- Уменьшение слюноотделения
- Отделение экссудата из протока (серозного при вирусных поражениях и гнойного при бактериальных)
- Ухудшение общего состояния

Дифференциальная диагностика

Вирусный сиаладенит

- ⊙ Характерны двусторонние поражения
- ⊙ Характерен инкубационный период
- ⊙ Сиаладенит носит серозный характер, из протока - серозное отделяемое
- ⊙ Кожа над железой, как правило, не изменена

Бактериальный сиаладенит

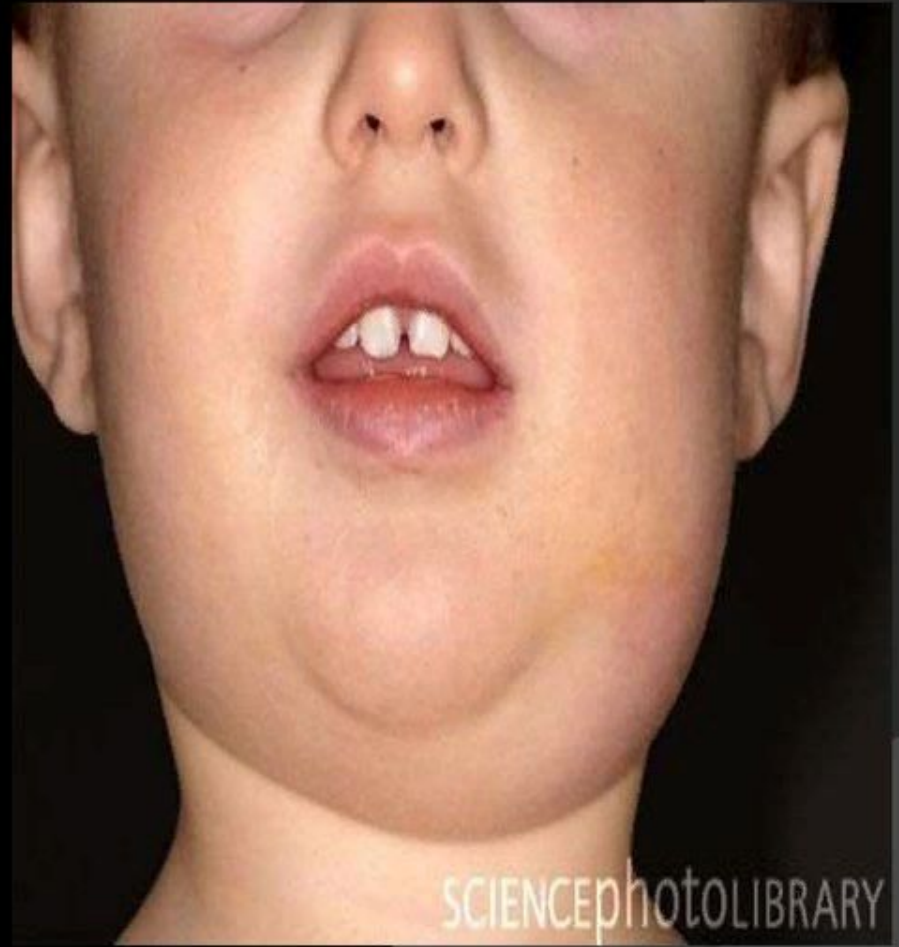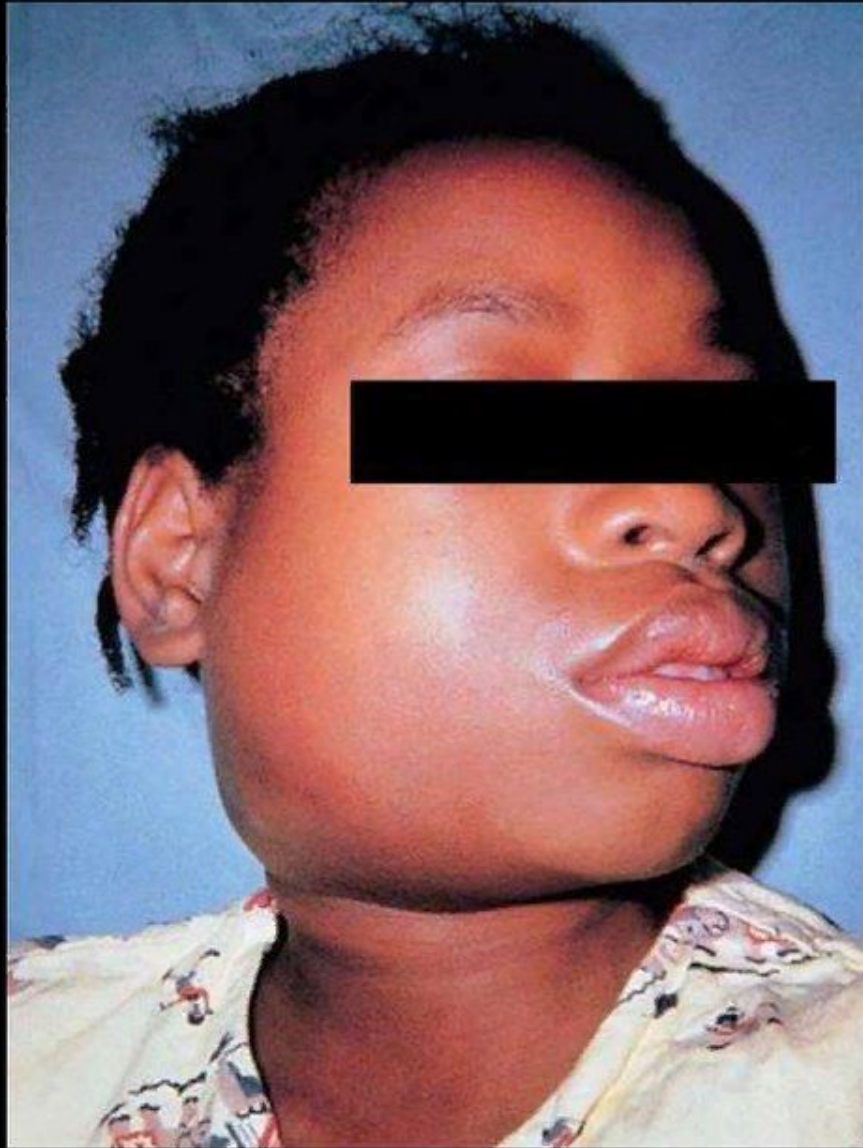
- ⊙ Обычно поражается одна железа
- ⊙ Инкубационный период отсутствует
- ⊙ Сиаладенит носит гнойный характер, из протока - гнойное отделяемое
- ⊙ Кожа над железой гиперемирована, напряжена

Лечение

- 1) *Этиотропная терапия:*
 - Антибиотики, сульфаниламиды при бактериальных сиаладенитах (введение в выводной проток, применение внутрь и внутримышечно при прогрессировании процесса)
 - Интерферон, рибонуклеаза при вирусных сиаладенитах (полоскание рта, введение в проток, закапывание в нос)
- 2) *Увеличение слюноотделения:* пилокарпина гидрохлорид по 5-6 капель 3-4 раза в день, продукты, повышающие слюноотделение (кислые)
- 3) При серозном воспалении грелки, УВЧ, масляные компрессы
- 4) Компрессы с 30 % раствором димексида на 20-30 минут 1 раз в день
- 5) Нестероидные противовоспалительные средства, десенсибилизирующая терапия, витаминотерапия
- 6) Бужирование протока слюнной железы для улучшения оттока слюны и экссудата
- 7) При гнойно-некротическом процессе производят вскрытие капсулы железы

ЭПИДЕМИЧЕСКИЙ ПАРОТИТ

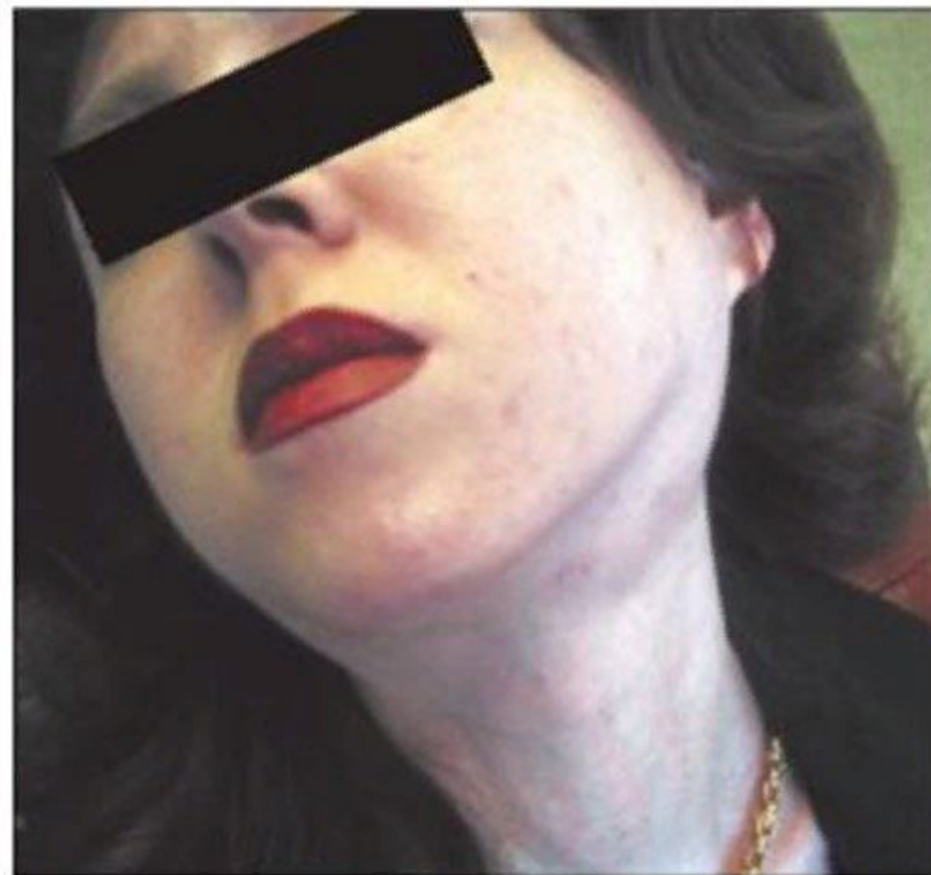
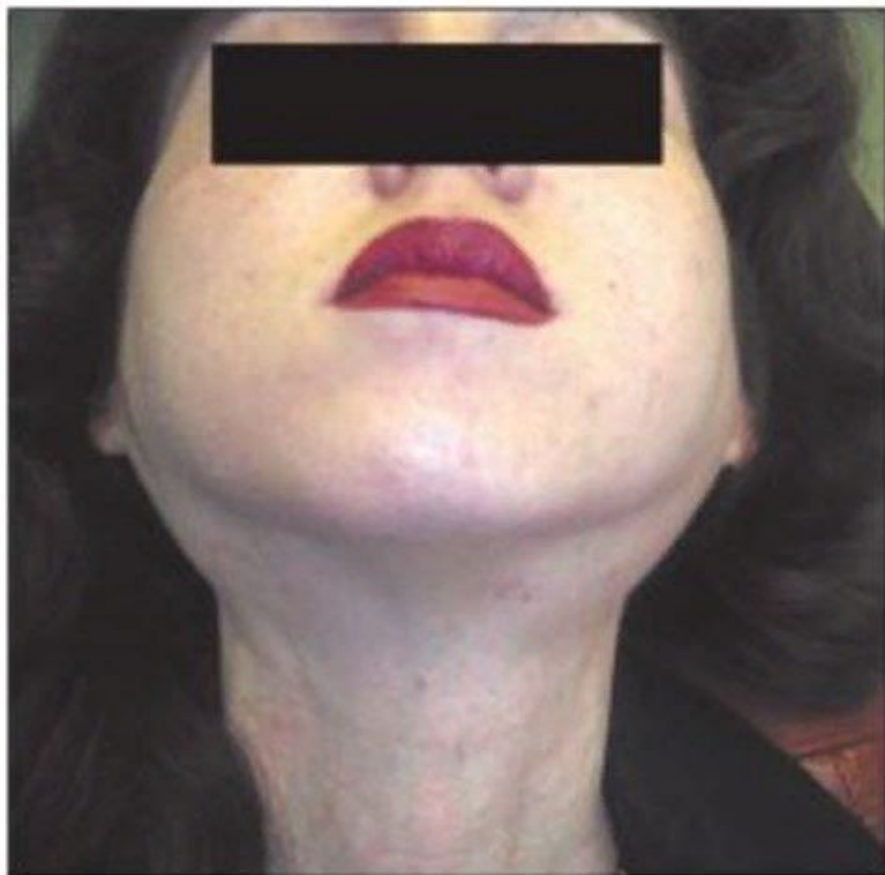
Это острое инфекционное вирусное заболевание, характеризующееся воспалением больших слюнных желез. Обычно поражаются околоушные, редко поднижнечелюстные (2,1%) и подъязычные (4,9%) слюнные железы. В основном болеют дети. Наибольший процент заболеваний приходится на возраст от 7 до 10 лет. Среди взрослых чаще болеют женщины.



SCIENCEPHOTOLIBRARY

ГРИППОЗНЫЙ СИАЛАДЕНИТ

В период эпидемии гриппа в стоматологические учреждения нередко обращаются больные с признаками острого сиаладенита какой-либо одной слюнной железы или нескольких больших и малых слюнных желез. Острый сиаладенит чаще начинается в одной железе, но очень быстро в процесс вовлекается парная. Воспалительные явления нарастают быстро, на протяжении 1–2 дней наступает гнойное расплавление железы, затем последовательно могут некротизироваться одна за другой большие и малые слюнные железы. У большинства больных сиаладенит при гриппозной инфекции возникает в околоушной железе, реже в поднижнечелюстной, подъязычной и малых слюнных железах. Часто поражаются обе парные слюнные железы, иногда наблюдают одновременное поражение околоушных и поднижнечелюстных желез.



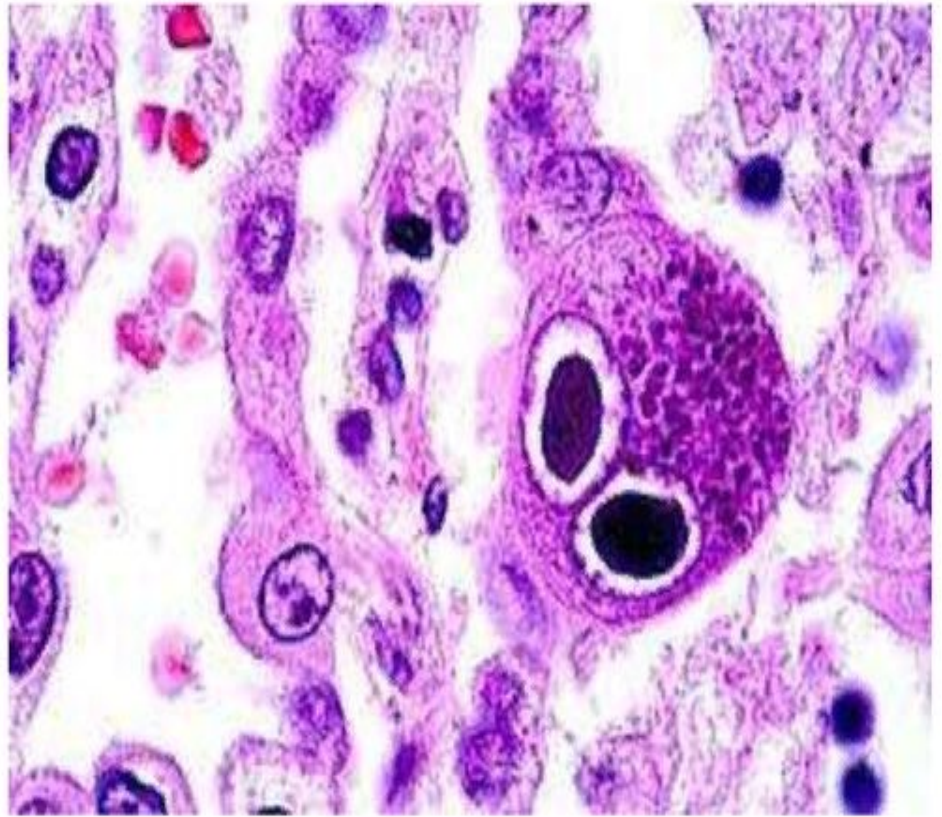
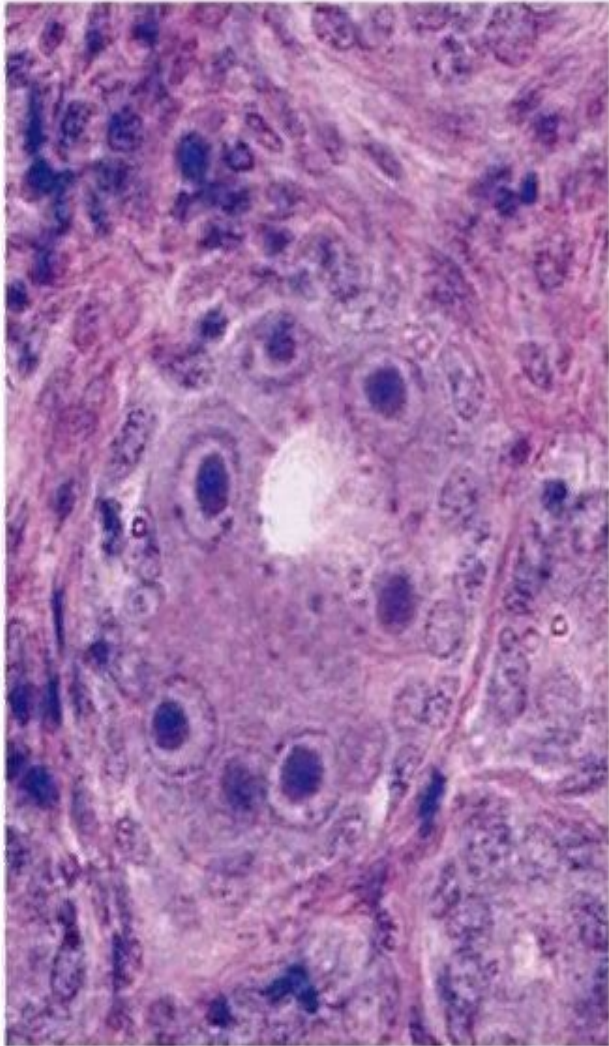
Острый гриппозный сиаденит
поднижнечелюстных слюнных желез

Цитомегалия слюнных желез



- вирусное заболевание (вирус проникает в организм ребенка через плаценту), которое поражает преимущественно новорожденных и детей грудного возраста. Проявляться поражением только слюнных желез или с преобладанием в клинической картине общих изменений (со стороны легких, почек, печени и желудочно - кишечного тракта). Проявляется воспалением и образованием мелких кист (из-за закупорки мелких слюнных протоков гигантскими эпителиальными клетками). Прогноз неблагоприятный. Больные погибают от последствий вирусной токсемии.

Цитомегаловирусный сиалоаденит

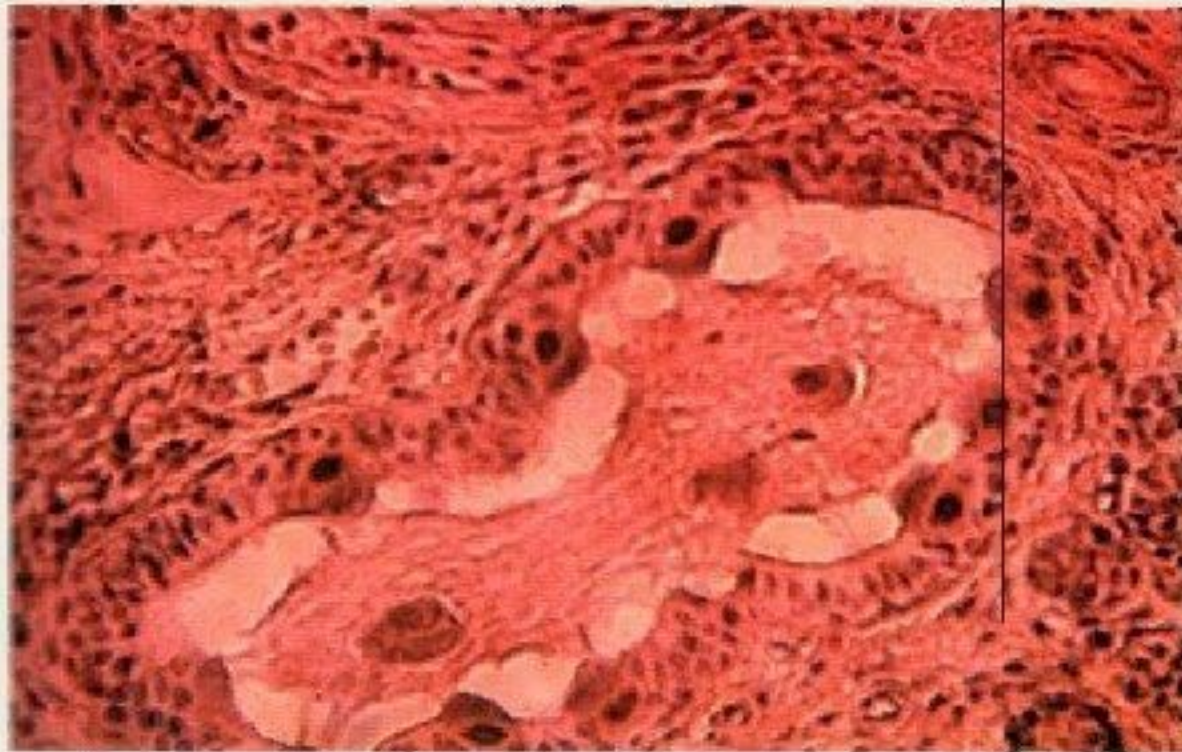


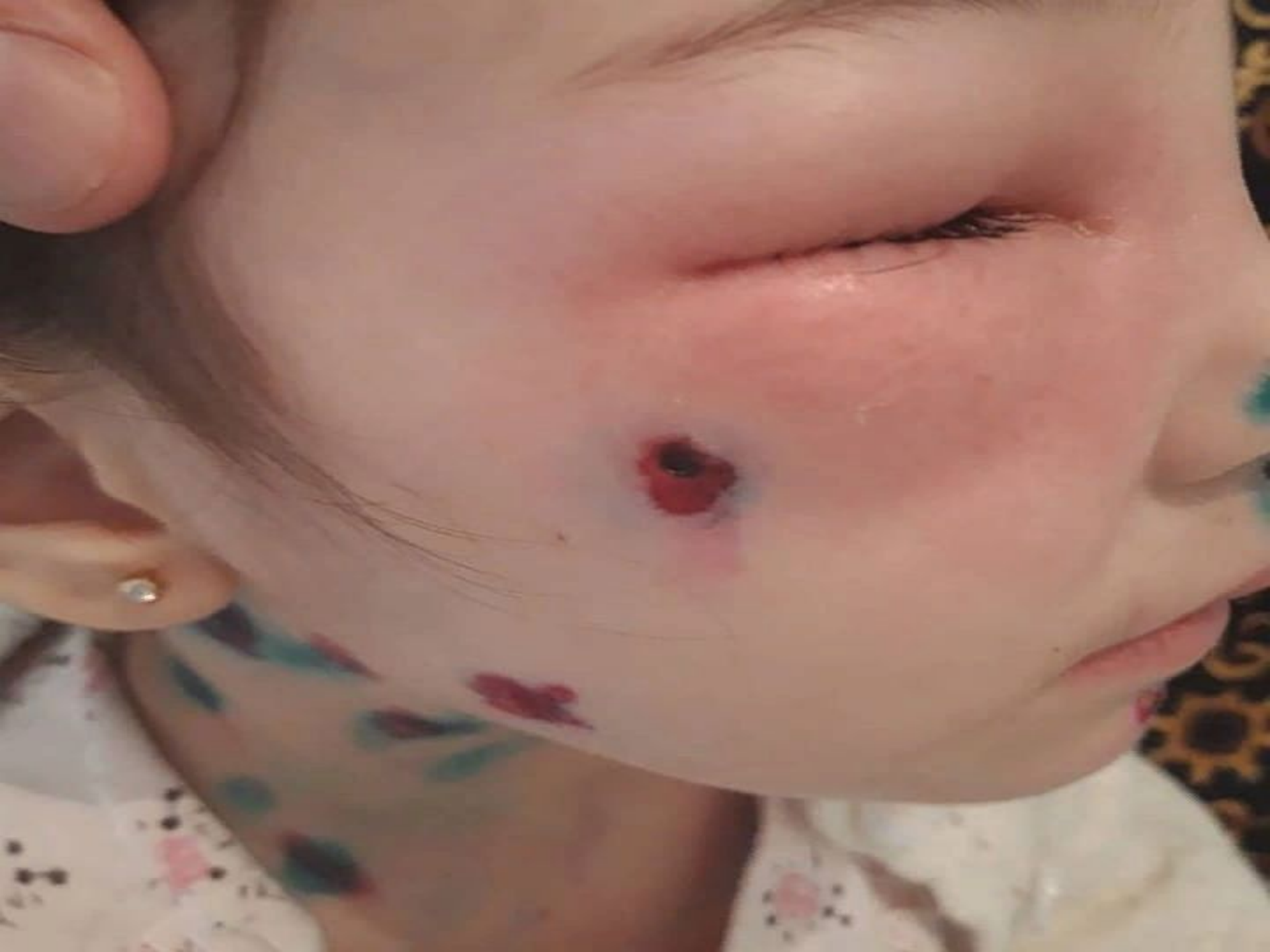Слюнная железа новорожденных с ВУИ ЦМВ

Крупные цитомегаловирусные клетки в эпителии и в просвете железы

Окраска гематоксилином и эозином

Увеличение x 400

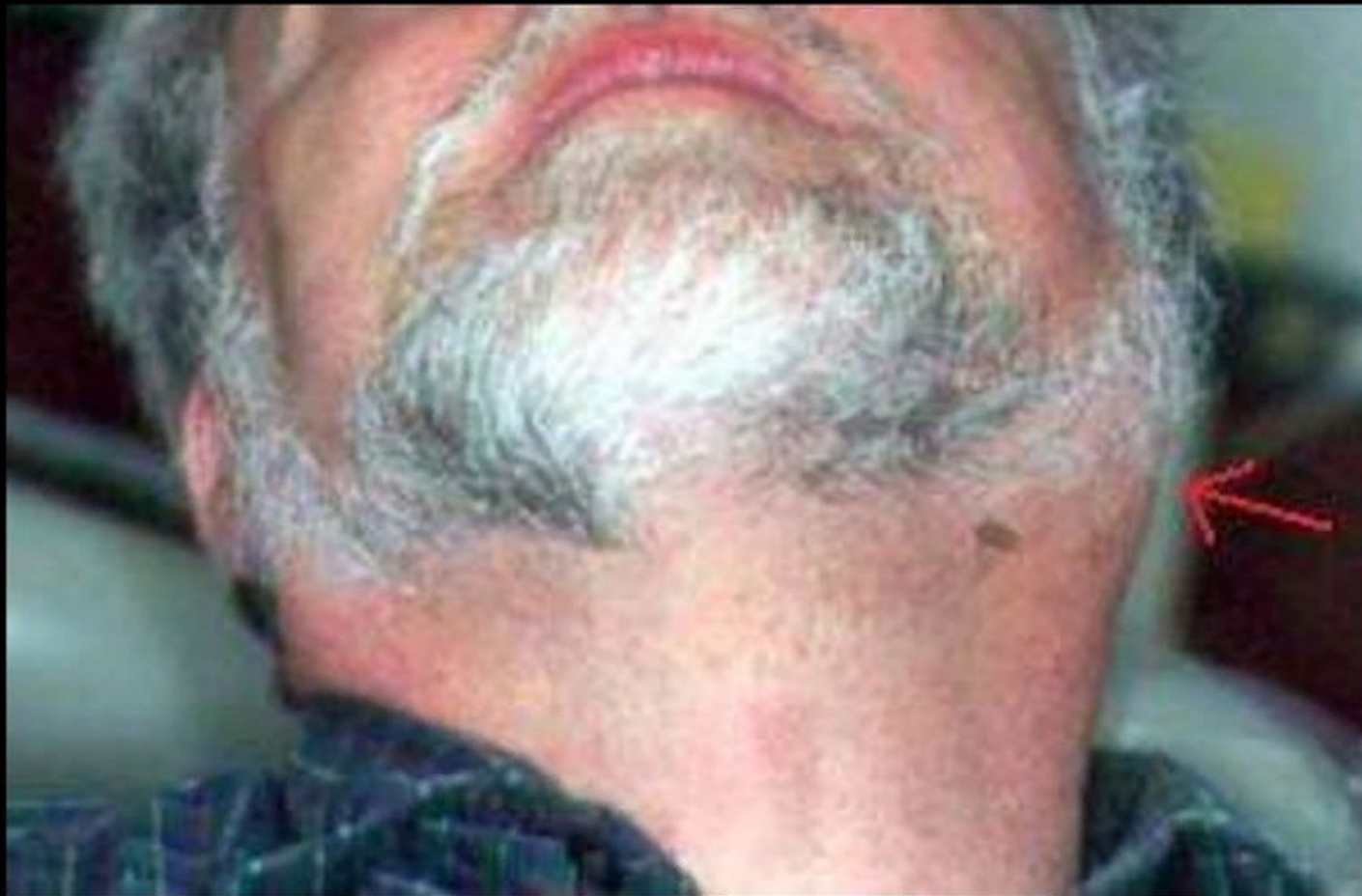



ПОСТИНФЕКЦИОННЫЙ И ПОСЛЕОПЕРАЦИОННЫЙ СИАЛАДЕНИТЫ (ОСТРЫЙ БАКТЕРИАЛЬНЫЙ СИАЛАДЕНИТ)

Острый сиаладенит может развиваться при любом тяжелом заболевании. Наиболее часто он возникает при тифах. Существуют стоматогенный, гематогенный и лимфогенный пути распространения инфекции. В протоках железы обычно обнаруживают смешанную микрофлору: стафилококки, пневмококки, кишечную палочку и др. Инфекция чаще проникает через устье протока железы. Гипосаливация рефлекторного характера, наблюдающаяся при этих заболеваниях и в послеоперационном периоде при хирургических вмешательствах на брюшной полости, способствует инфекционному воспалению.

ОСТРЫЙ БАКТЕРИАЛЬНЫЙ СИАЛАДЕНИТ



ЛИМФОГЕННЫЙ СИАЛАДЕНИТ

При лимфогенном распространении инфекции нередко отмечают поражение лимфатического аппарата околоушной железы. Источником инфекции могут быть воспалительные процессы в зеве, носоглотке, языке, периапикальных тканях зуба, коже лба и виска, ухе, носу, веках.

КОНТАКТНЫЙ СИАЛАДЕНИТ

Заболевание возникает в случаях распространения воспалительного процесса при флегмонах околоушно-жевательной, поднижнечелюстной или подъязычной областей одонтогенного происхождения. После стихания воспалительного процесса в клетчаточном пространстве и вскрытия флегмоны развивается воспаление в слюнных железах, чаще одностороннее.

СИАЛАДЕНИТ, ВЫЗВАННЫЙ ВНЕДРЕНИЕМ ИНОРОДНЫХ ТЕЛ В ВЫВОДНЫЕ ПРОТОКИ ЖЕЛЕЗ

После попадания инородного тела в проток железы больные обращаются к врачу в разные сроки, поэтому жалобы не бывают одинаковыми. В одних случаях их беспокоит периодически возникающее увеличение железы. Иногда может развиваться абсцесс или (редко) флегмона в окружности железы или ее протока.

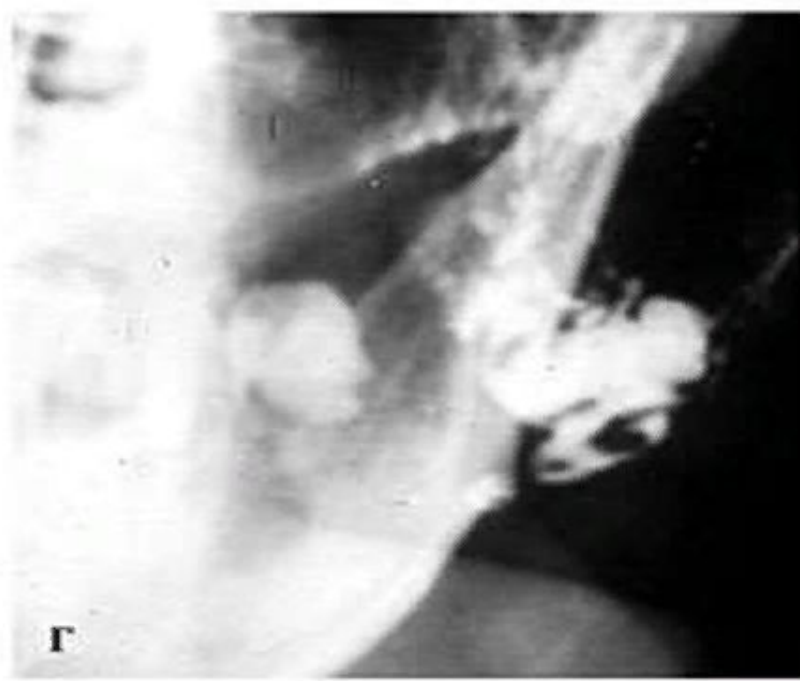
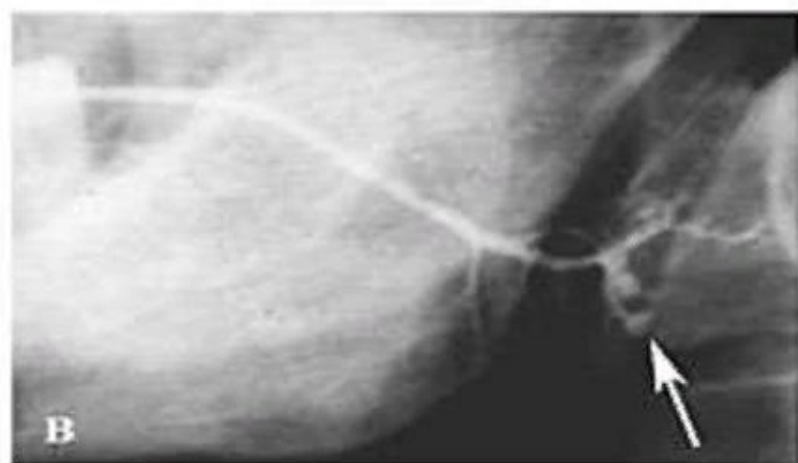
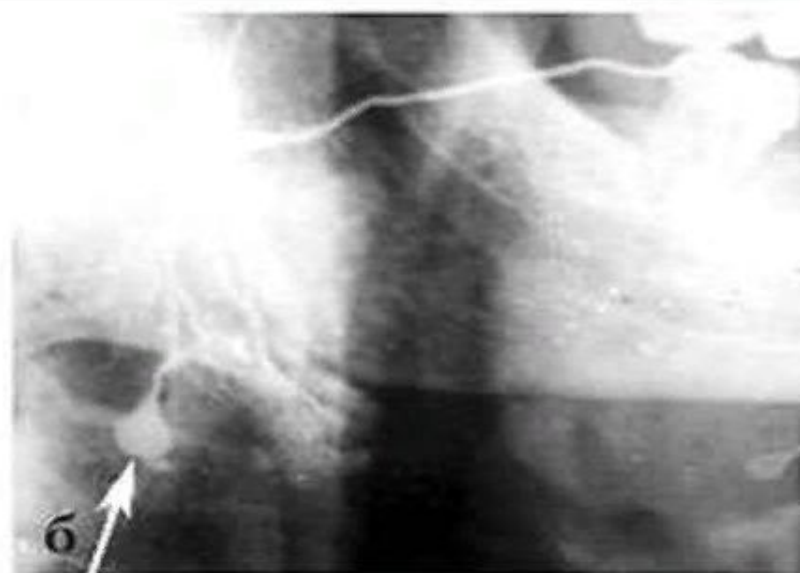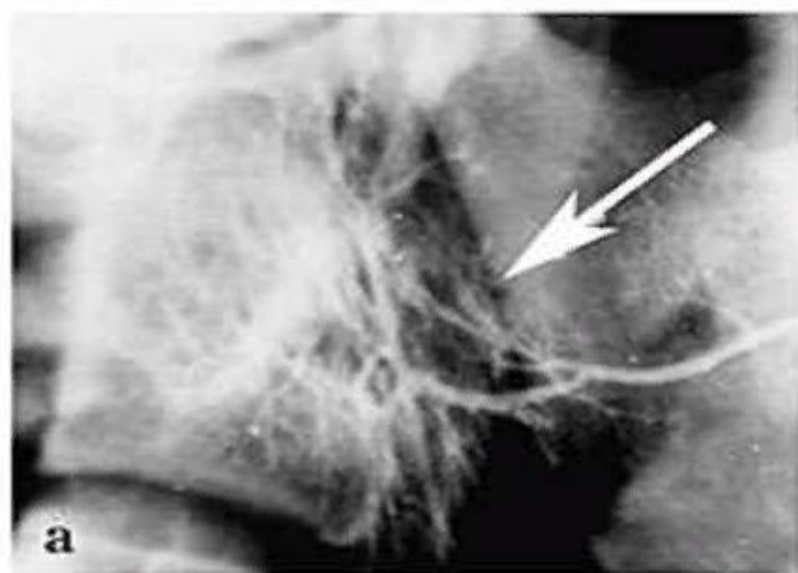

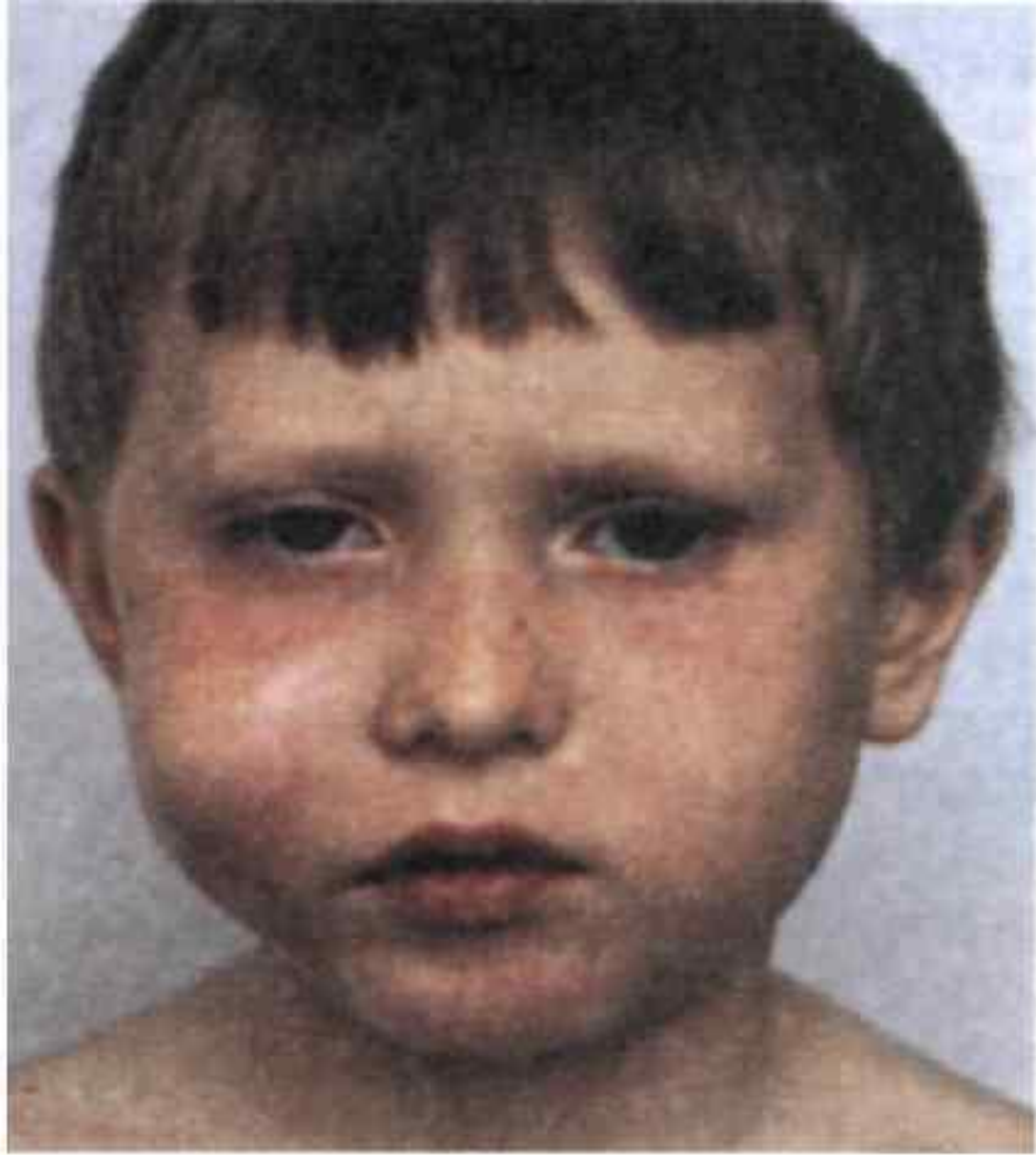
Рис. 2. Ложный паротит Герценберга (а), лимфогенный паротит (б, в). Патологический очаг указан стрелкой. Контактный сиаденит околоушной железы (г).

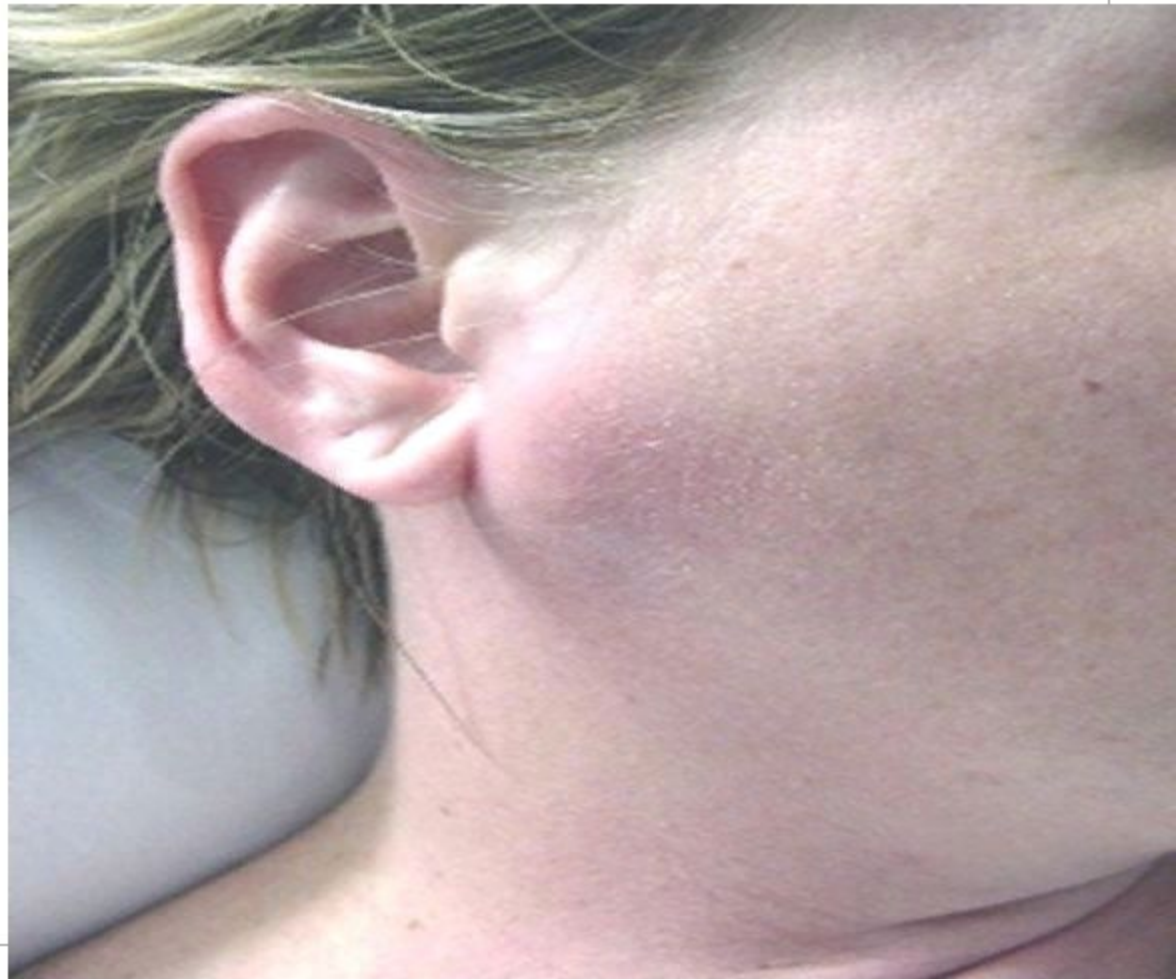

Лимфогенный паротит

Sialadenitis

Acute infection

- Allergic sialadenitis
- Post-irradiation
- Sarcoidosis
- Sialadenitis of minor glands



Хронические воспалительные заболевания слюнных желез

Этиопатогенез

- Основной путь проникновения инфекции при данных заболеваниях, также как и при острых, *восходящий из полости рта на фоне снижения слюноотделения.*
- Чаще эти заболевания вторичны и возникают на фоне общих патологических состояний организма.
- Наиболее часто они встречаются:
- У женщин, страдающих эндокринными нарушениями (нарушения менструального цикла, аменорея, патологический климакс и др.)
- При патологии щитовидной железы (гипотиреозы)
- При патологии поджелудочной железы (сахарный диабет) и др.
- У больных гипертонической болезнью II - III стадии на фоне гипотензивной терапии и др.

- ◎ Сопутствующие заболевания помимо угнетения функции слюноотделения, приводят также к снижению иммунного барьера организма. Поэтому воспалительный процесс в слюнных железах развивается, в основном, по *гипоэргическому типу*, без выраженной симптоматики и протекает, как правило, исподволь, незаметно для больного.
- ◎ Определенную роль в этиопатогенезе хронических воспалительных заболеваний слюнных желез играют перенесенные ранее острые эпидемические и неэпидемические сialoadenиты, описаны случаи врожденных изменений системы протоков слюнных желез, дисплазии ее ткани с образованием полостей и пр.

Клиника.

- Различные формы хронических воспалительных заболеваний слюнных желез имеют много сходных черт, а именно:
- Эти заболевания характеризуются длительным рецидивирующим течением, чередованием периодов ремиссии и обострения.
- Периоды обострения провоцируются чаще всего такими факторами как переохлаждение организма, вирусные респираторные заболевания, полостные операции, патологические процессы в полости рта (одонтогенные воспалительные заболевания) и др.

Жалобы

- На периодическое припухание слюнных желез
- снижение слюноотделения
- нарастающую сухость полости рта.

Классификация.

- 1) По этиологическому фактору различают хронические сиаладениты
 - Неспецифические
 - Специфические (туберкулез, актиномикоз, сифилис)
- 2) В зависимости от выявляемой сиалографической картины выделяют следующие клинико-рентгенологические формы заболеваний слюнных желез неопухолевой природы
 - интерстициальную
 - паренхиматозную
 - сиалодохит
 - смешанную
 - выраженные нарушения архитектоники железы.
- 3) По течению (стадии) выделяют следующие формы
 - начальную
 - выраженных признаков
 - позднюю
 - хроническую
 - обострение хронической формы заболевания

Схематическое изображение сиалограмм слюнных желез:

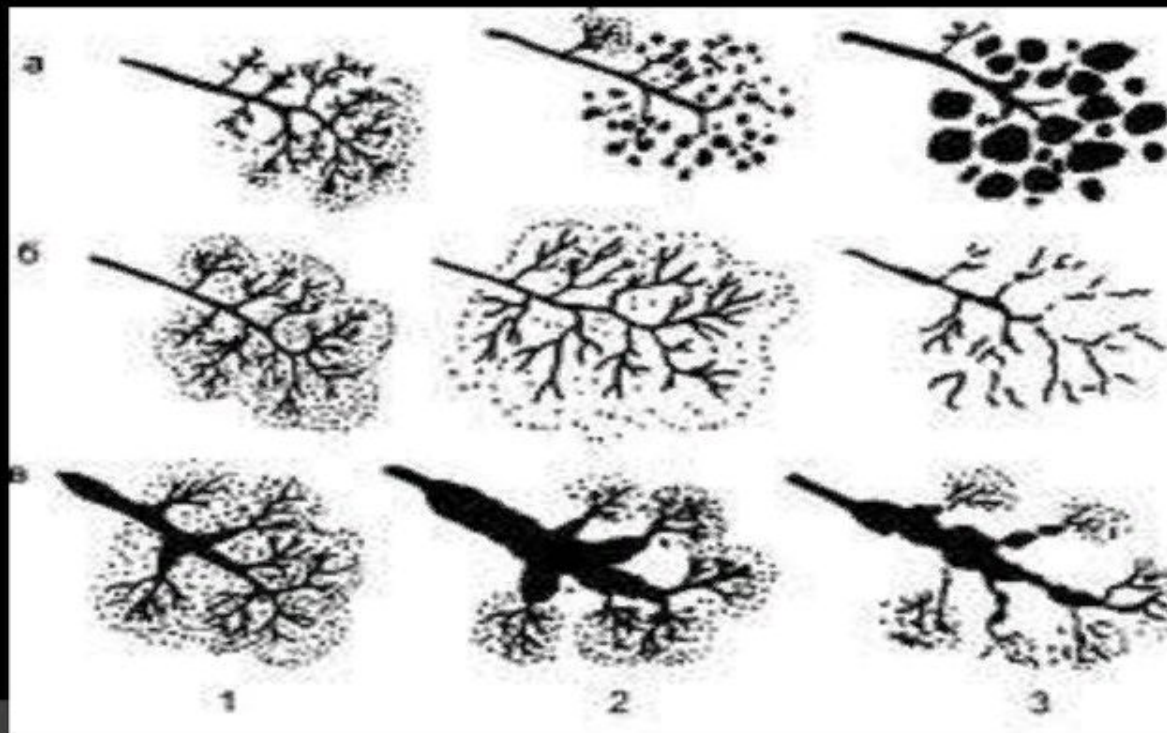
б) интерстициальная форма (сужение протоков)

в) паренхиматозная форма (шаровидные периферические эктазии)

г) сиалодохит (расширение протоков)

а - хронический паренхиматозный паротит; б - хронический интерстициальный паротит; в - хронический сиалодохит.

Стадии: 1 - начальная; 2 - клинически выраженная; 3 - поздняя.



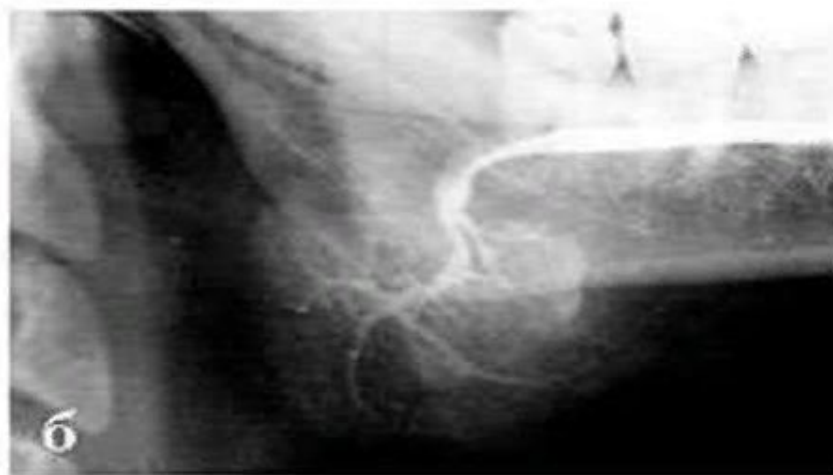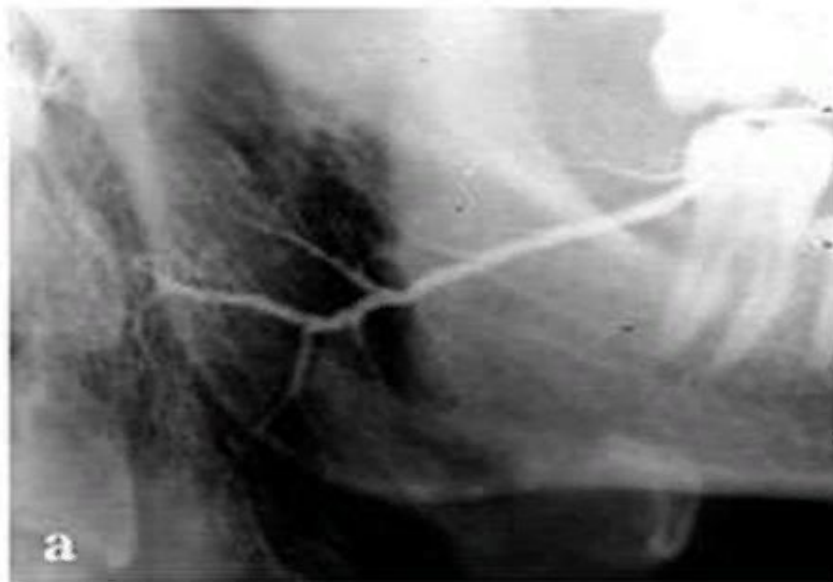

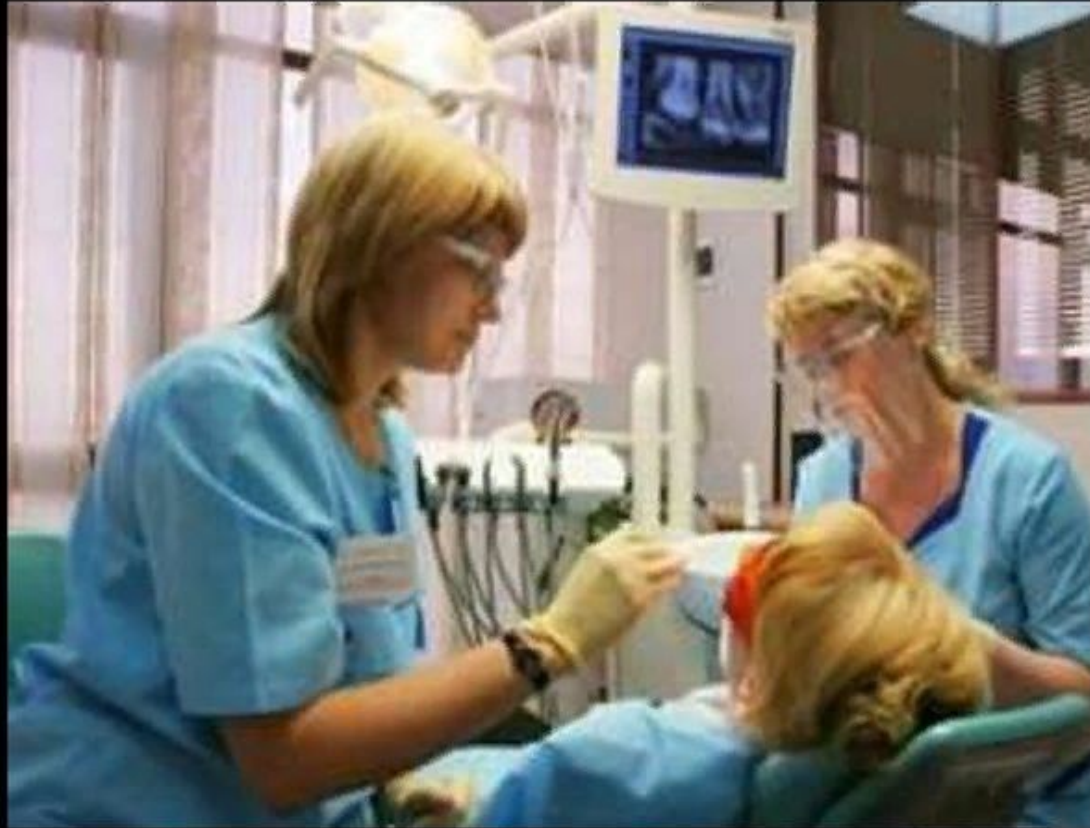
Рис. 1. Сialogраммы в норме (околоушная железа – а, поднижнечелюстная железа – б).

Хронические неспецифические сипоадениты



Хронический интерстициальный сиалоаденит

Клиника:

Больные предъявляют *жалобы* на периодическое припухание слюнных желез, сухость полости рта.

При *объективном исследовании* определяется

Увеличение мягких тканей в проекции слюнных желез

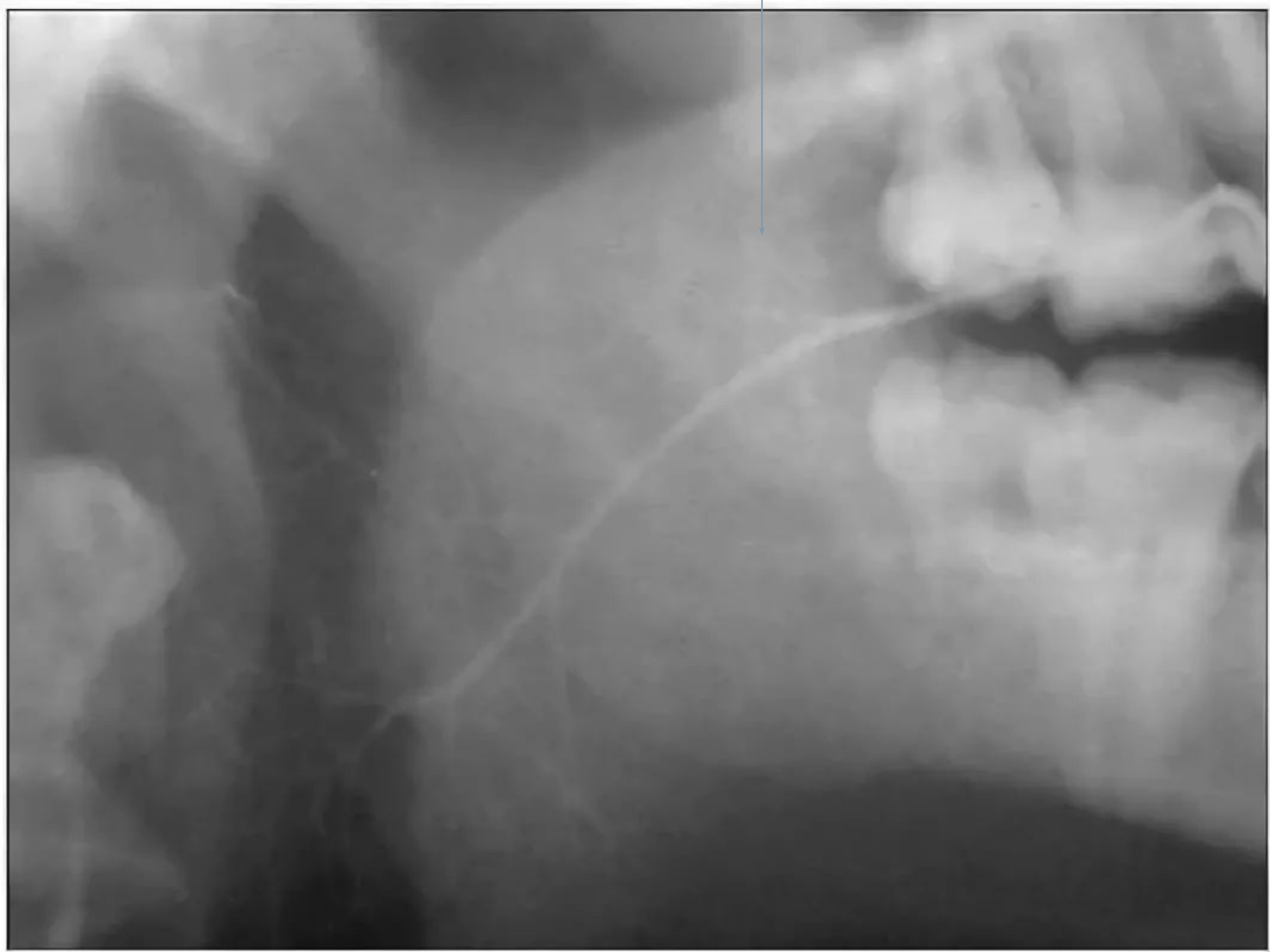При пальпации - инфильтрация тканей железы, болезненности вне обострения пальпации не вызывает.

Устье протоков не изменено, слюноотделение резко снижено, слюна прозрачная, иногда слюноотделение отсутствует.

При сиалографическом исследовании определяется истончение протоков, протоки раздвинуты, заполняются не все протоки.

В начальной стадии больные обращаются редко, обострения процесса бывают кратковременным. В период ремиссии слюнные железы, обычно нормализуются в размерах, слюноотделение улучшается.

В период выраженных признаков, после обострения железы уменьшаются в размерах, но остаются несколько увеличенными, слюноотделение снижено, в поздних стадиях определяется стабильное увеличение, нарастающая сухость полости рта, слюноотделение резко снижено или отсутствует полностью



Хронический паренхиматозный

сиалоаденит

Клиника:

Жалобы на

- ⦿ припухлость слюнных желез
- ⦿ сухость полости рта

Заболевание длительно протекает, не причиняя каких-либо неудобств, больные не обращаются или лечатся у терапевтов, ЛОР-врачей и др.

Характеризуется периодическими обострениями, которые в начале заболевания бывают редко, а по мере развития патологического процесса они возникают чаще и бывают более длительными.

В период обострения, появляется

- ⦿ боль
- ⦿ значительное увеличение слюнных желез в объеме
- ⦿ гноетечение из протоков.

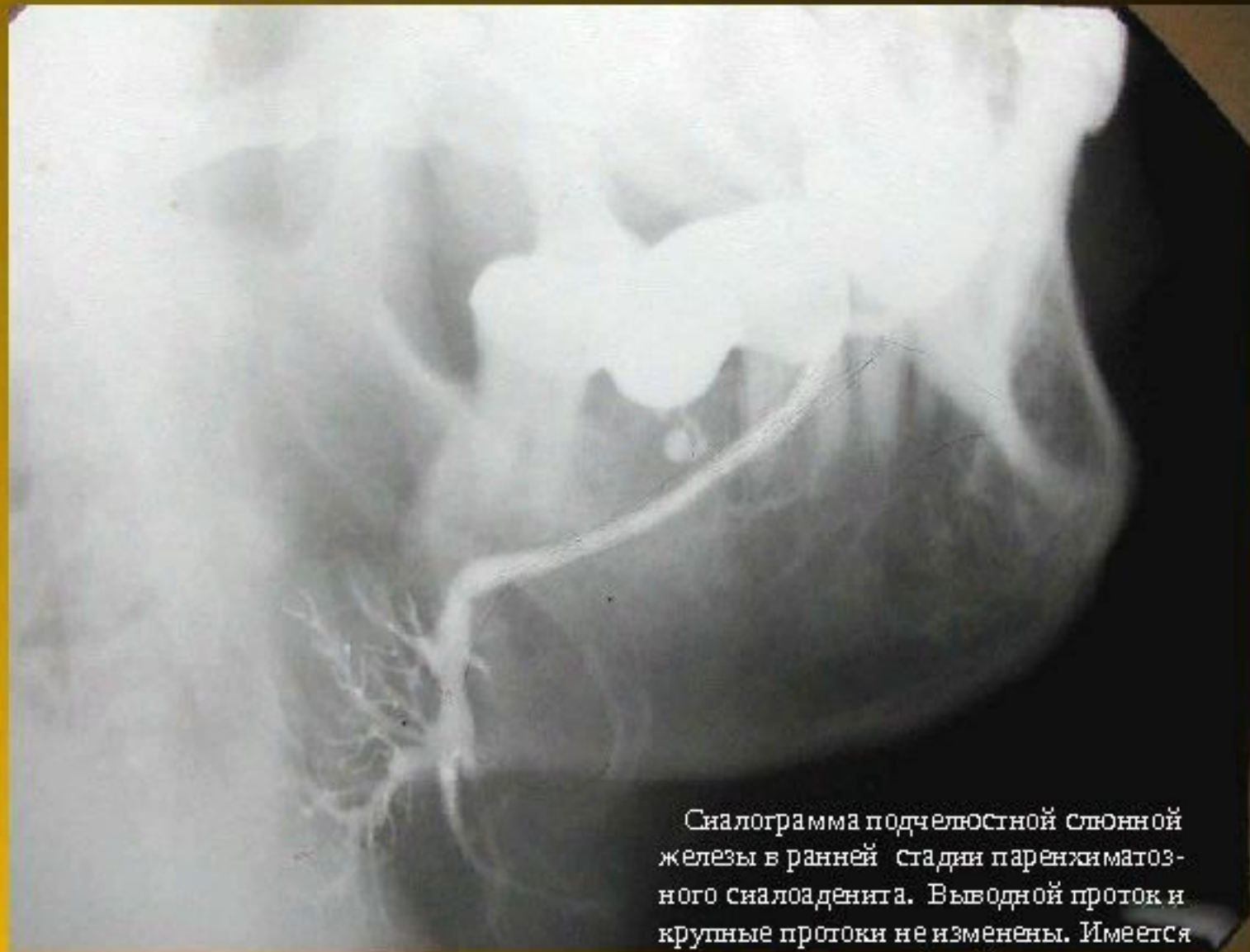
Различают :

- ⦿ начальную стадию, но она, как правило, протекает незаметно для больного, стадию выраженных признаков
- ⦿ позднюю

По мере развития процесса увеличение желез сохраняется и в период ремиссии, сухость полости рта является постоянным симптомом и причиняет основное беспокойство больным.

На сиалограммах определяется расширение концевых протоков, внутрижелезистые протоки не выявляются, сиалозктазии по периферии железы, диаметр их может колебаться от 0,1 до 0,5 см. и более).

Хронический паренхиматозный сиалоаденит подчелюстной слюнной железы



Сиалограмма подчелюстной слюнной железы в ранней стадии паренхиматозного сиалоаденита. Выводной проток и крупные протоки не изменены. Имеется ряд мелких полостей в области паренхимы железы.

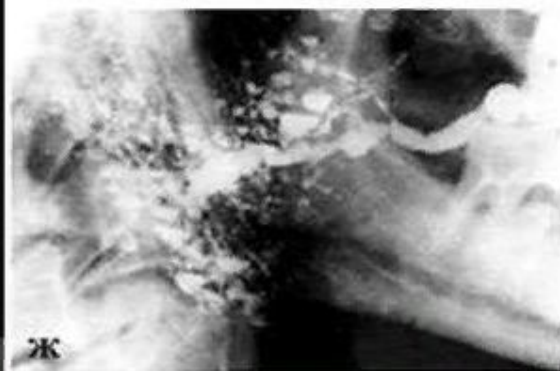
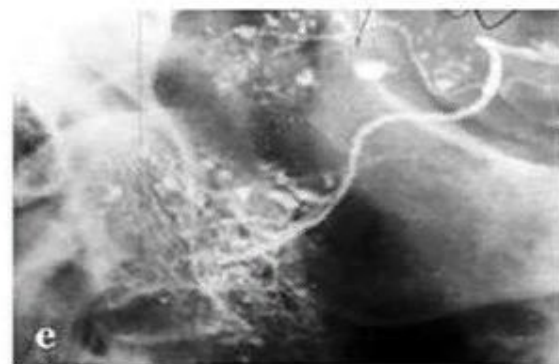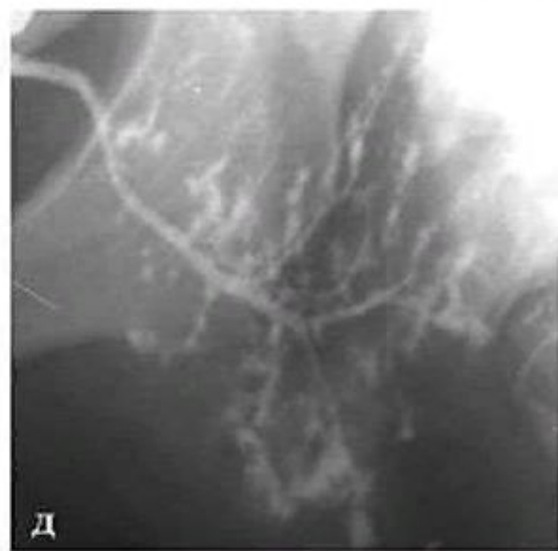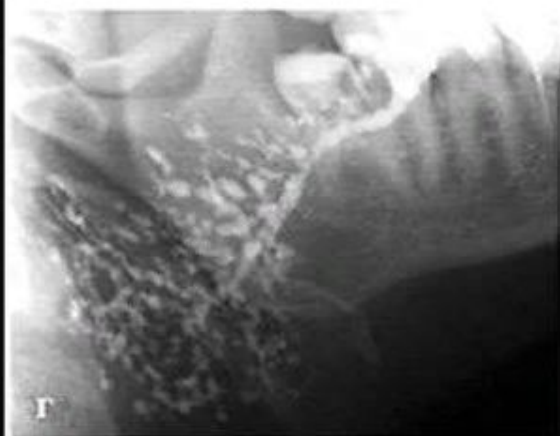
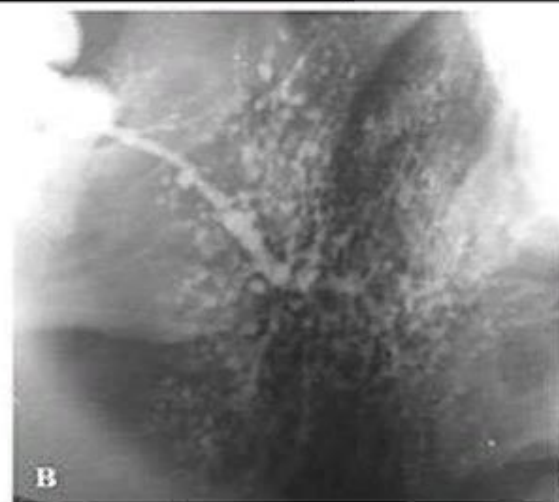


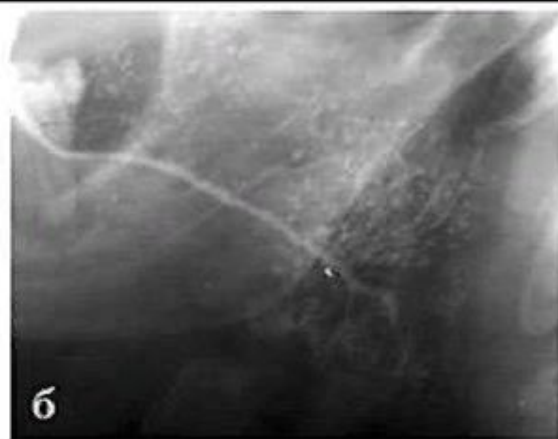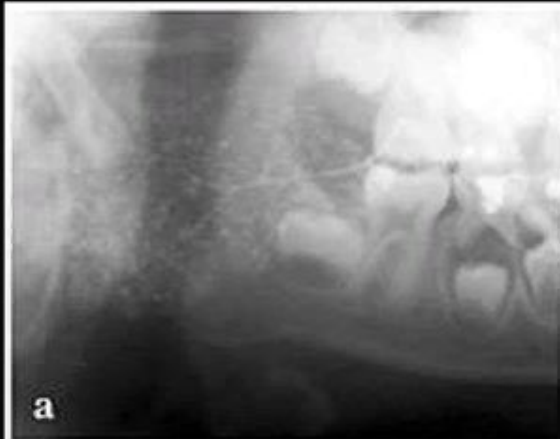Рис. 3.
Сиалогаммы
больных
с хроническим
паренхиматозным
паротитом (а, б,
в, г, д, е, ж).

Сиалодохиты

Клиника:

Жалобы на

- периодическое припухание слюнных желез, иногда связанные с приемом пищи или жеванием жевательной резинки
- боли, возникающие в момент увеличения слюнных желез. При обострении появляется гноетечение из выводных протоков.

В начальной стадии клинические симптомы выражены слабо, поэтому больные могут не обращаться.

В стадии выраженных признаков клинические проявления носят постоянный характер, появляются изменения по ходу главных выводных протоков: инфильтрация клетчатки, отек, иногда гиперемия слизистой вокруг протоков, устья выводного протока, уплотнение и деформация самих протоков.

На сиалограммах определяется расширение главных выводных протоков в начальных стадиях и расширение протоков более мелких в стадии выраженных признаков и поздних стадиях.

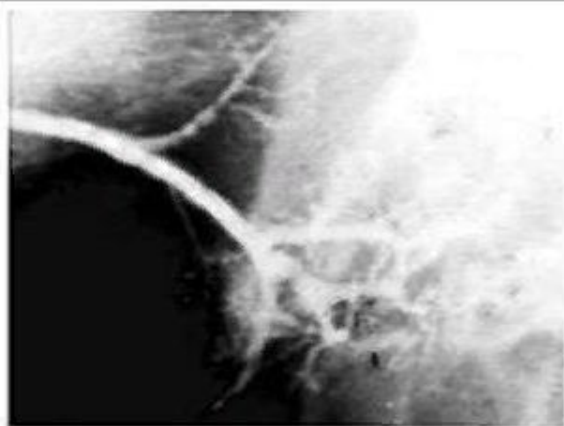

Рис. 9. Сialogрафия главного и внутри-
железистых выводных протоков
околоушной железы.

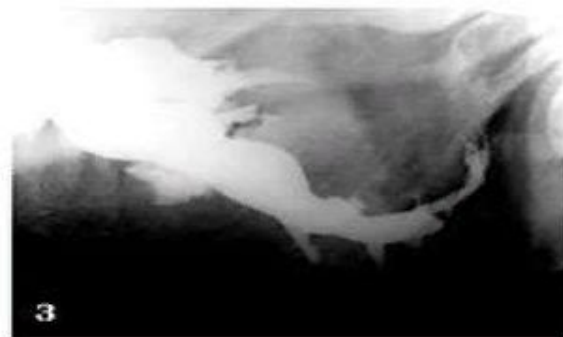
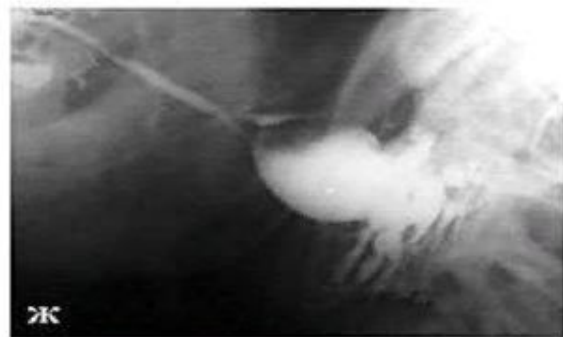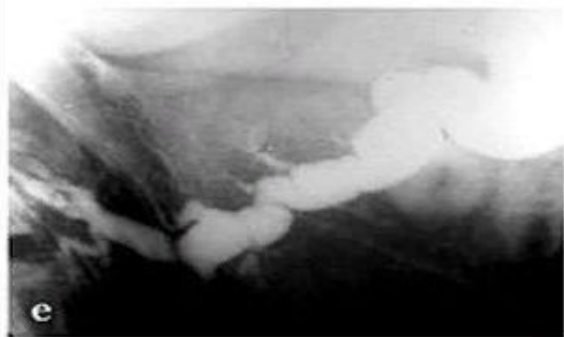
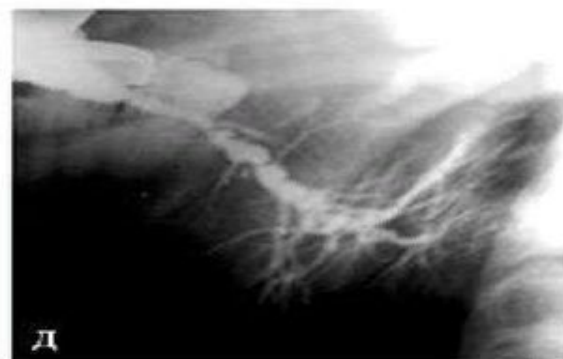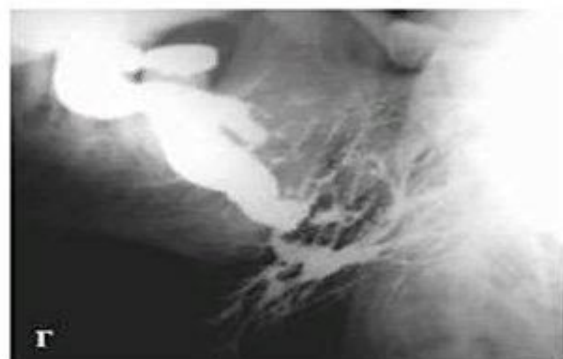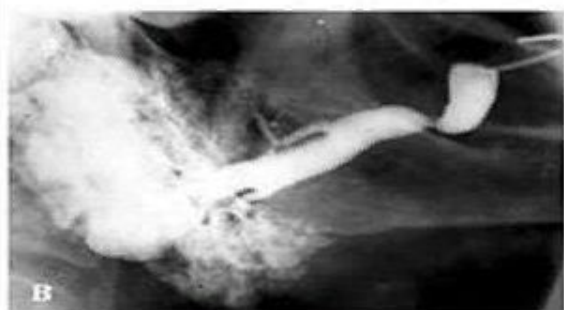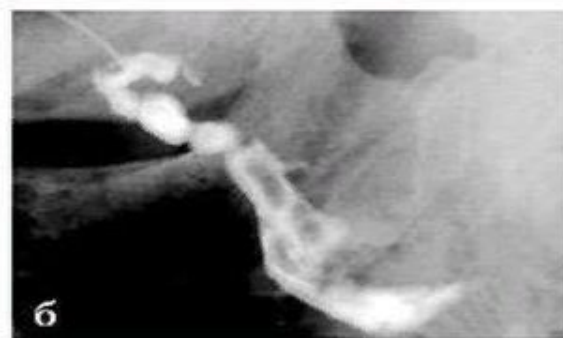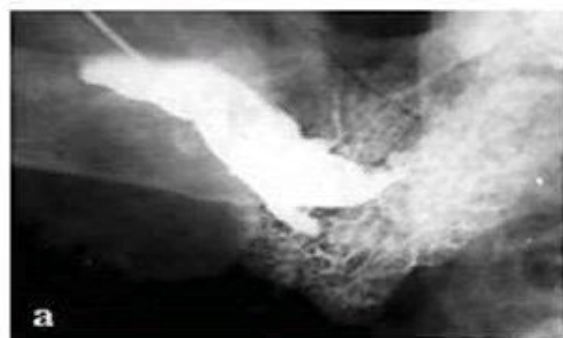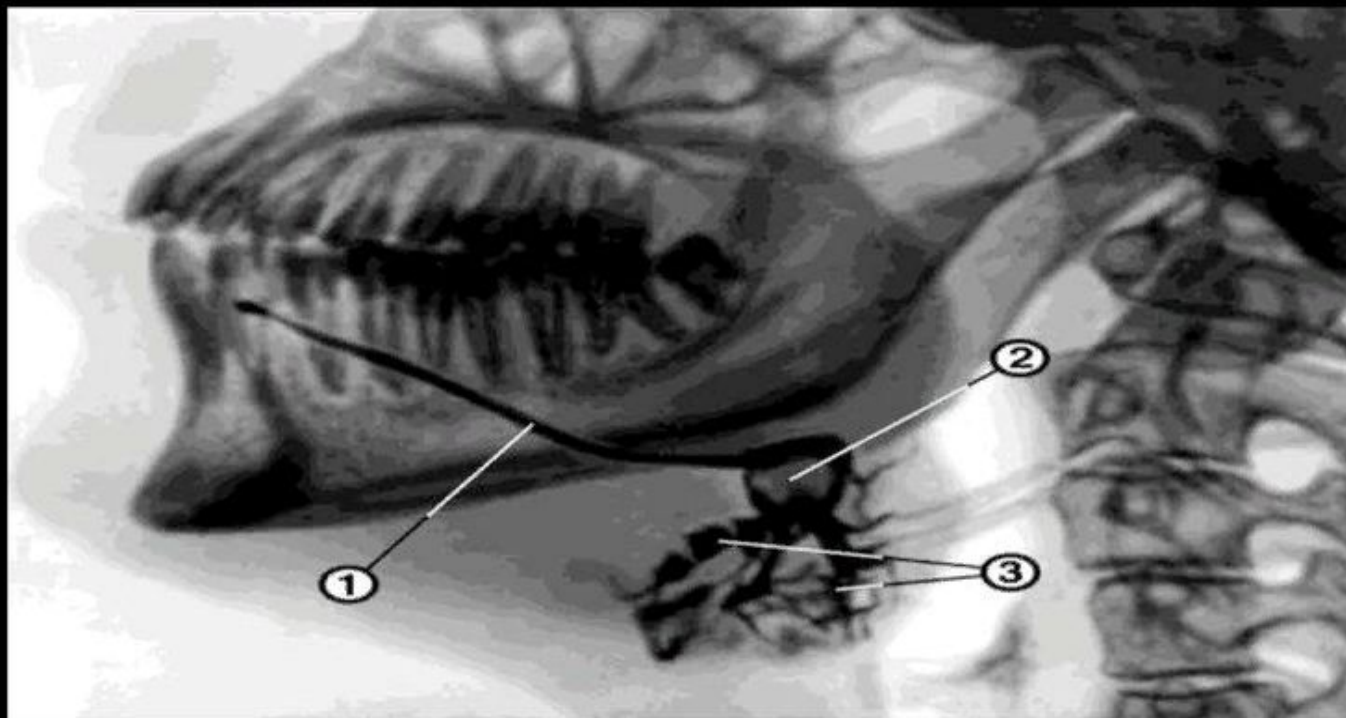


Рис. 10. Разнообразные варианты сialogрафий главных и внутрижелезистых выводных протоков околоушных желез (а, б, в, г, д, е, ж, з).

Хронические специфические сиалоадениты



Рентгенограмма левой поднижнечелюстной железы при сиалолитиазе: 1 — поднижнечелюстной проток; 2 — дефект заполнения в расширенной проксимальной части поднижнечелюстного протока, обусловленный наличием крупного конкремента; 3 — протоки второго-третьего порядка, расширенные из-за нарушения оттока слюны.

Сиалография — рентгенография слюнной железы после заполнения ее протоков контрастным веществом.

Туберкулез

Первичное поражение слюнных желез бывает крайне редко. Чаще происходит диссеминация туберкулезных палочек из первичного очага, прежде всего из легких.

Клиническое течение, напоминает хронические сиаденоиты неспецифические - увеличение слюнных желез в объеме, снижение слюноотделения - при продуктивной (склерозирующей) форме и обострение хронического сиаденоита - боль, припухлость, гиперемия кожи, флюктуация - при экссудативной (абсцедирующей форме). *Дифференциальная диагностика* сложна. На сиалограммах при диффузном поражении определяются округлой формы полости, при очаговой - наблюдается одна неправильной формы полость (каверна). Морфологическое исследование выявляет милиарные бугорки, в центре которых определяется грануляционная ткань и казеозный распад. Это исследование позволяет поставить окончательный диагноз.

Лечение специфическое, осуществляется фтизиатрами.

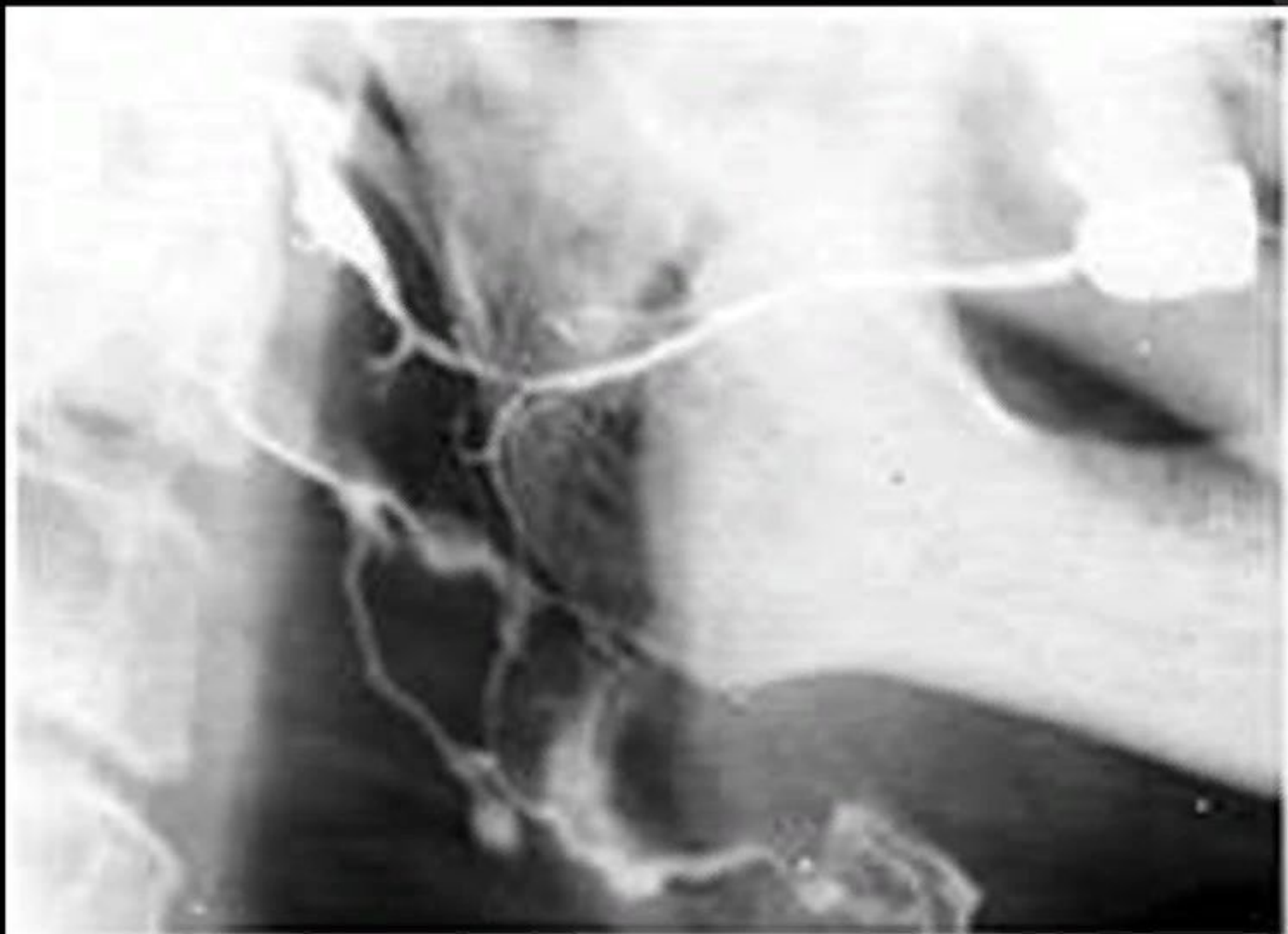


Рис. 17. Сialogрамма околоушной железы больного туберкулезом.

АКТИНОМИКОЗ.

Возбудителем является лучистый грибок - актиномицет. Основной путь проникновения через проток из полости рта. Различают актиномикоз собственно слюнных желез и лимфатических узлов в ткани слюнных желез.

Актиномикоз собственно слюнных желез протекает в основном, в виде продуктивного воспаления, реже экссудативного.

Клинически определяется припухлость слюнных желез без четких границ, кожа в цвете, как правило не изменена, слюноотделение снижено. При экссудативной форме определяется напряжение кожи, синюшность, в центре постепенно происходит размягчение, образуется абсцесс, который если не вскрывается хирургически, может прорваться. Содержимое: жидкий гной с более плотными слизистыми комочками.

Дифференциальная диагностика сложна, должна проводиться с неопухолевыми поражениями и опухолевыми процессами.

Сиалографическое исследование позволяет увидеть при абсцедирующей (экссудативной форме) полости различной величины и формы, деформацию протоков.

При морфологическом исследовании редко удается найти друзы гриба, изменения в ткани слюнных желез сходны с хроническим воспалением.

Диагноз ставится, в основном, на основании клинического течения, серологического, цитологического исследования.

Лечение - комплексное:

Местно - сухое тепло компрессы, бужирование, антибактериальная терапия. Обязательным является включение в комплексную терапию актинолизата, препаратов йодистого калия, актиномицетной поливалентной вакцины. По показаниям - хирургическое лечение, редко рентгенотерапия.

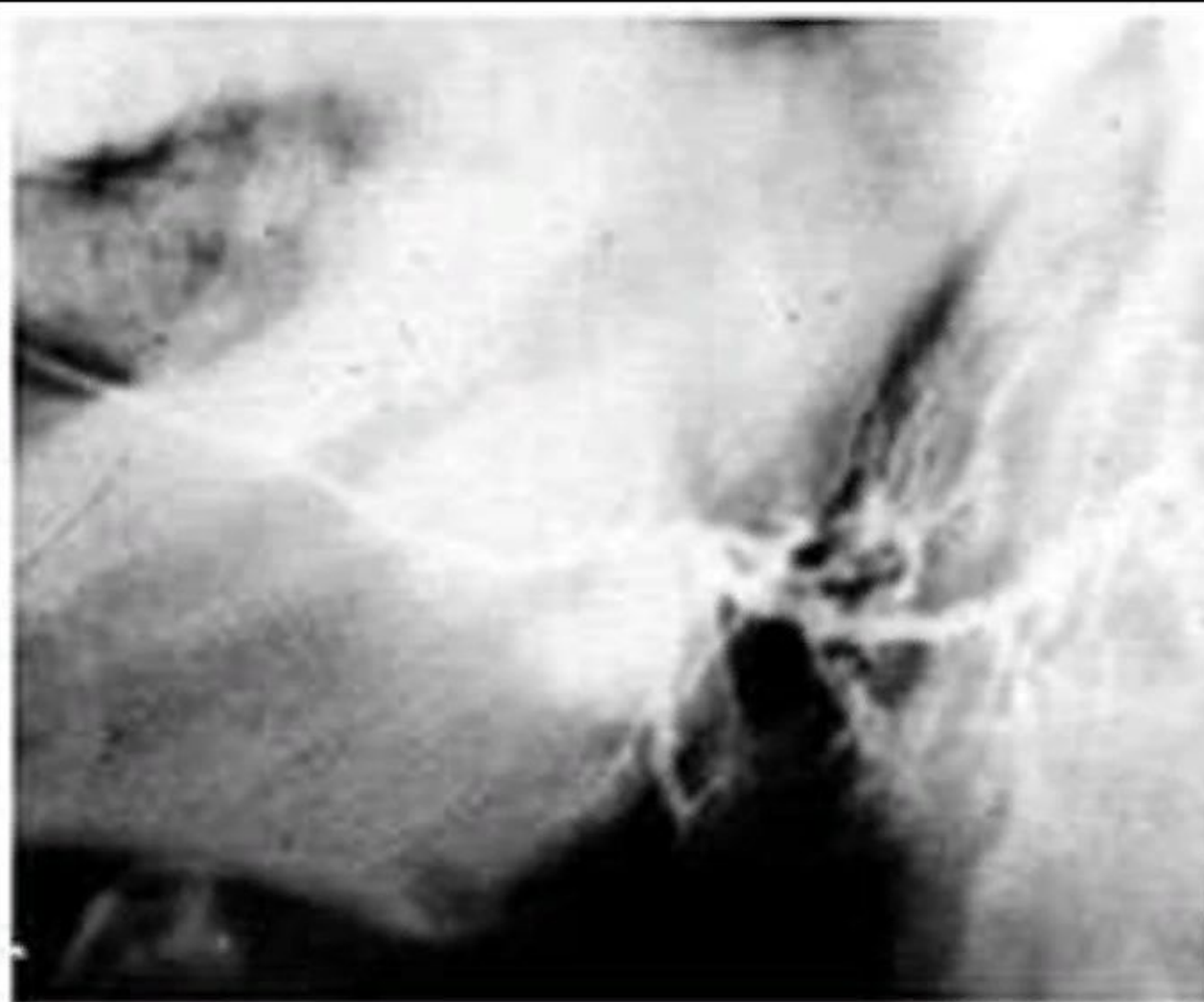

Рис. 16. Сиалограмма околоушной железы больного с актиномикозом.

Сифилис

Возбудителем заболевания является бледная трепонема. Встречается крайне редко, в литературе описаны лишь случаи поражения околоушных слюнных желез во вторичном периоде сифилиса. Течение заболевания напоминает хронический неспецифический паротит, иногда двусторонний. Железы увеличиваются, уплотняются, отмечается регионарный лимфаденит.

При сиалографическом исследовании определяют деформацию протоков, полости с нечеткими краями. При морфологическом исследовании - картина специфического воспаления - гуммы, что позволяет поставить окончательный диагноз.

Лечение проводится совместно с дерматовенерологами. Хирургическое лечение по устранению рубцовых деформаций проводится после проведенного курса лечения (курс бициллина, препараты висмута и др.).

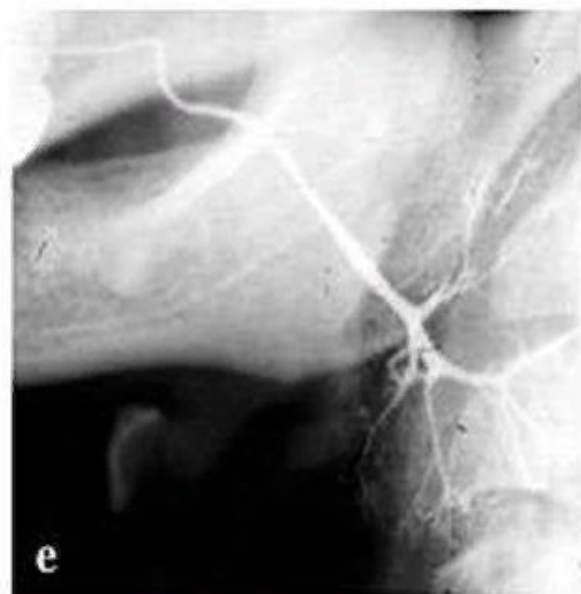
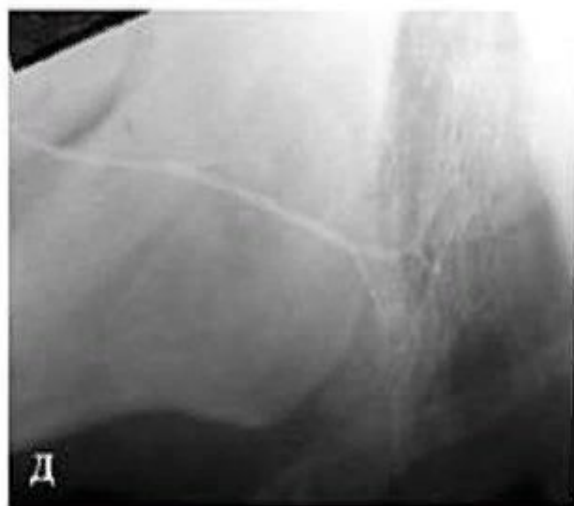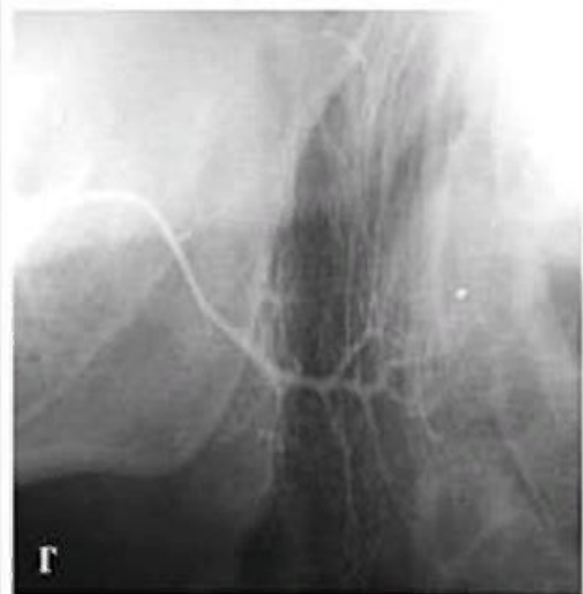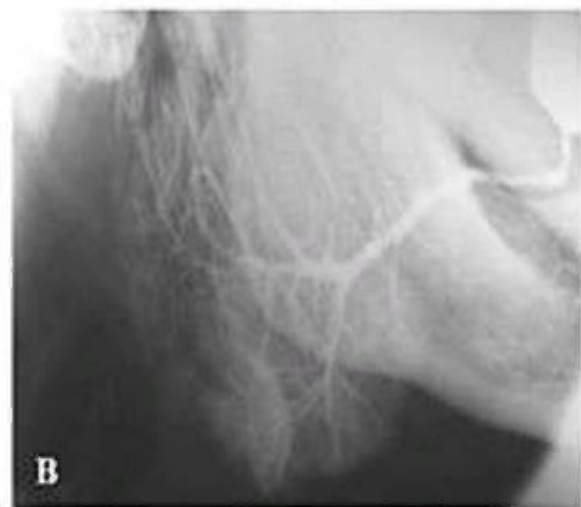


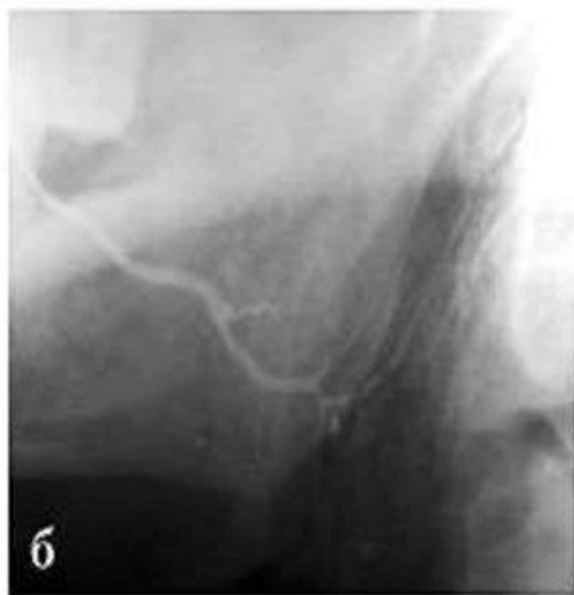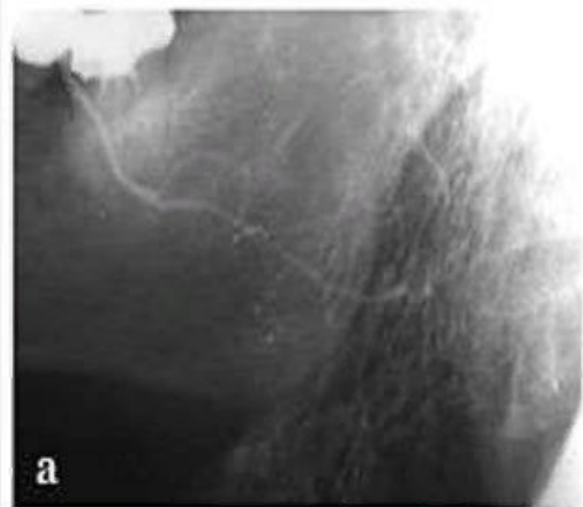Рис. 4. Сialogраммы больных сialозом (а, б, в, г, д, е).



Спасибо за внимание!