Закрытый травматизм грудной клетки

Филипп Шерперель

Отделение Анестезиологии и реанимации 2
Госпитальный университетский центр
Лилль, Франция

Механизм повреждения грудной клетки

- Направленный удар

  удар (быстрый и короткий)

  компрессия, сдавление(пролонгированное)

- Обнаружение

  контузия

  разрыв

- Волна шока

  контузия

Догоспитальный этап
первичная медицинская помощь

Осмотр

2. Анализ повреждения
   - тяжесть повреждения грудной клетки
   - поиск сопутствующих повреждений (черепа, позвоночника, живота, конечностей)
5. Анализ функции
   - вентиляция
   - циркуляция
   - сознание

Лечение

10. реанимация: экстренная помощь
11. Оценка состояния на месте травмы до эвакуации пострадавшего

Этап госпитальный

1. Если есть риск для жизни реанимация экстренное оперативное вмешательство
4. Если наступила временная стабидизация диагностические исследования
6. Вторичные проявления Ранения прошли незамеченными отсроченное проявление

Осложнения связанные с ранением с общим состоянием

Встречающиеся повреждения

- Париетальные
- Плевральные кровоизлияния
- Трахеального дерева
- Паренхимы легкого
- Перикарда
- Контузия миокарда
- Клапанов, перегородок, сосудов
- Травматический гемомедиастенит
- Повреждения пищевода

Частота встречающихся повреждений

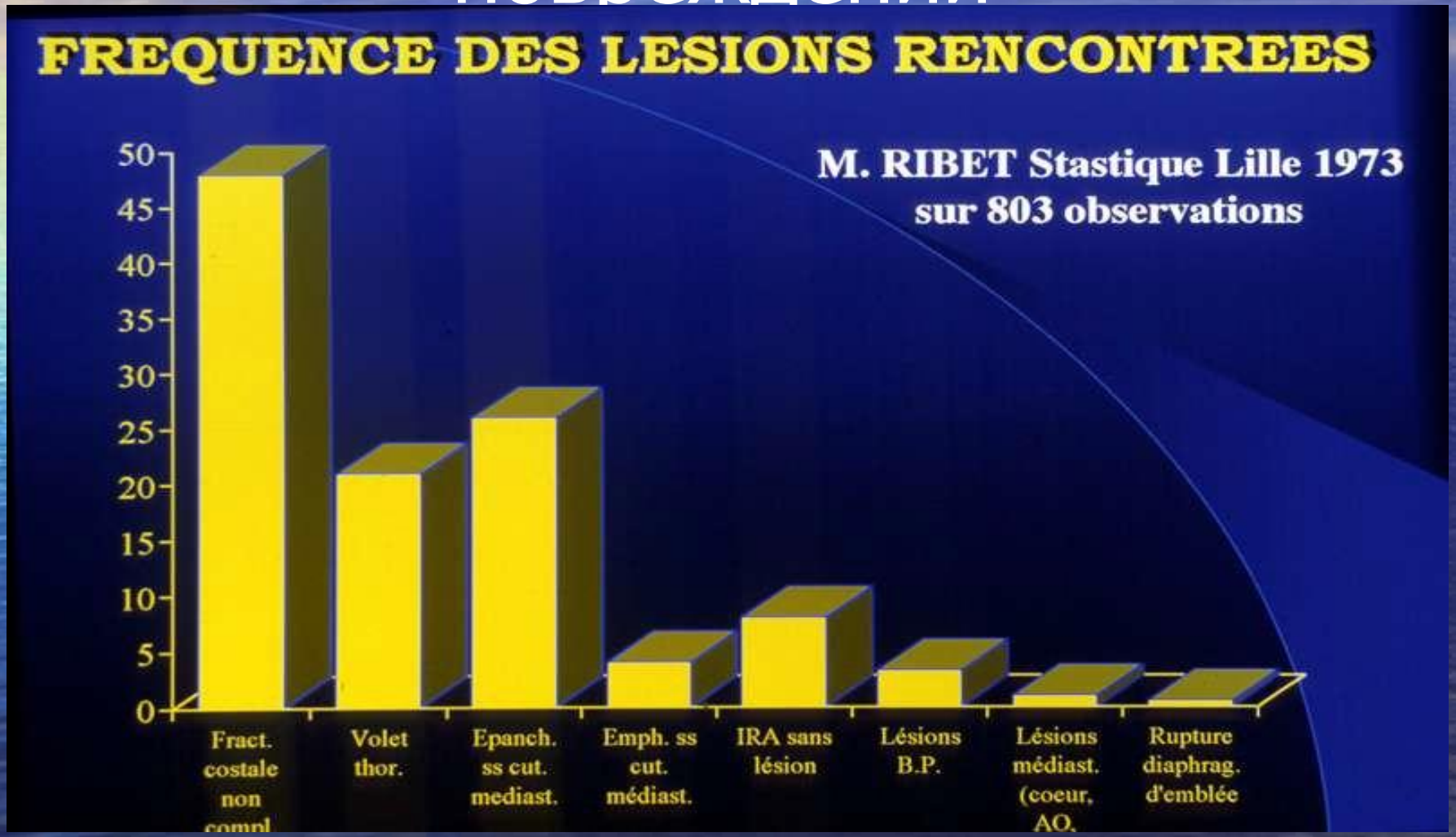

Париетальные повреждения

1. Перелом ребер
2. Волет грудной клетки
3. Разрыв диафрагмы

Парадоксальные движения сегмента стенки грудной клетки

А. Во время вдоха В.

Во время выдоха

Волет грудной клетки

- Как разрешить проблему по улучшению механической вентиляции

Анальгезия посредством установки эпидурального катетера на грудном уровне

CPAP (неинвазивная искуственная вентиляция легких)

Уход среднего медицинского персонала

Физиотерапия

Стабилизация внутренней пневматики

Вентиляция с применением постоянного положительного давления

- Не хирургическое лечение

(скрепление ребер металлическими скобами Judet, наружнай фиксация при помощи “стремя” Van der Potten)

Кроме остеосинтеза грудины

Разрывы диафрагмы (1)

Повреждения

- Механизм: сдавливающая травма

  грудной клетки

  живота

- Ассоциации:

  2/3: переломы ребер + волет;

  ½: повреждения абдоминальных органов (селезенка, печень, перфорация кишечника);

  <5%: тяжелые повреждения внутри грудной клетки;

  политравматизм

- Место нахождения

  слева в 5 раз чаще, чем справа

  центральное или парамедиальное (редко)

  лучеобразные повреждения, одна сторона

  отрыв диафрагмы по периферии

Разрывы диафрагмы (2)

Клиника

- Отсутствие патогномических признаков
- Значительные признаки
  боль в плечах
  патологическое дыхание животом
  шумы гидроаэрогенные в грудной клетке
- Признаки тяжелого состояния респираторные: острая асфиксия

ESTOMAC

RATE

COLON TRANSVERSE

GRELE

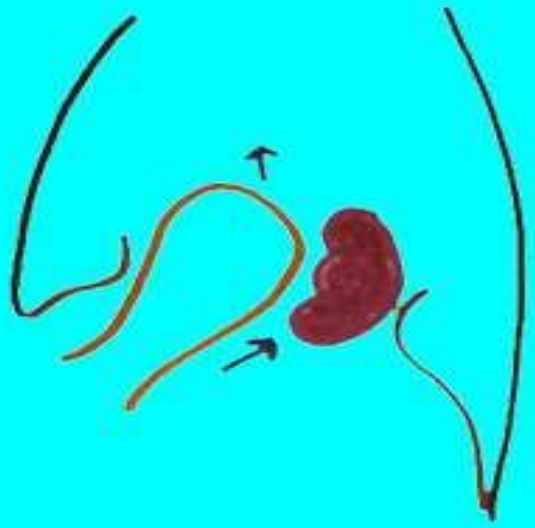

HERNIE DIAPHRAGMATIQUE DROITE

FOIE

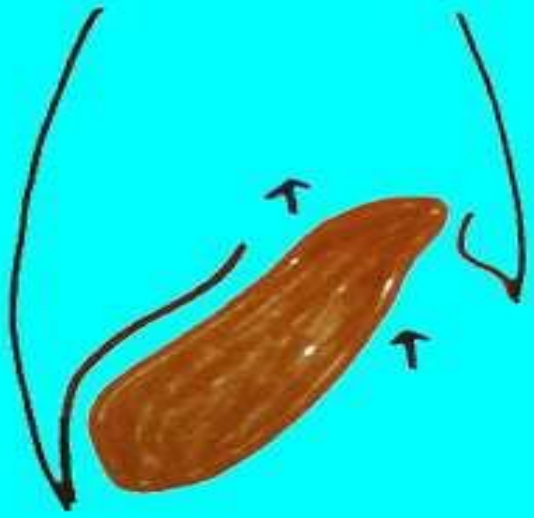

LA HERNIE EST IMMEDIATE OU RETARDEE

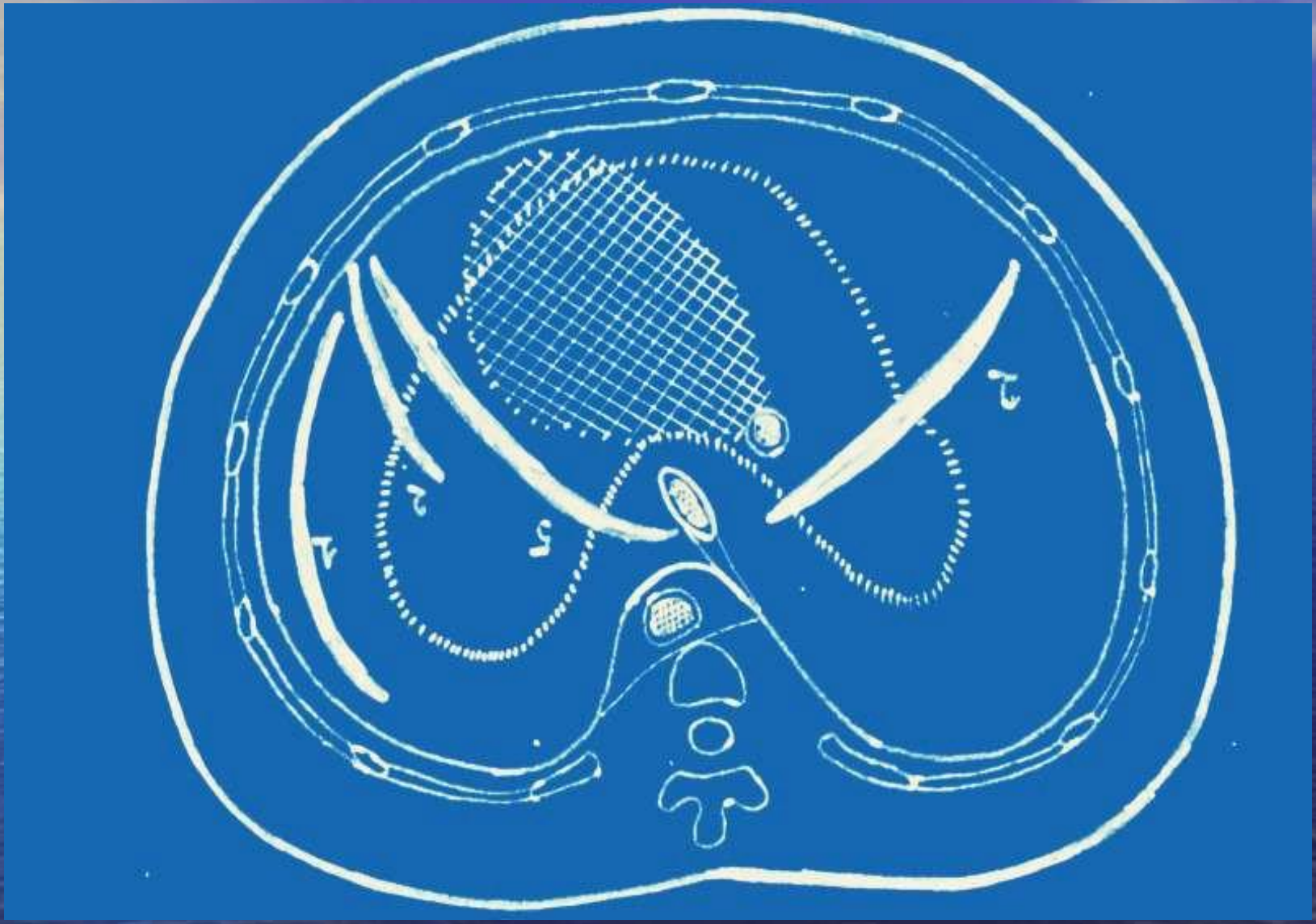

Разрыв диафрагмы (3)

рентгенологические исследования

- Очевидное повреждение диафрагмы

  картина повышенной гидроаэрогенности внутри грудной клетки

  грыжа с содержимым из полых органов

  установка зонда;

  ввести водорастворимый контраст;

  картина затемненная: органы паренхимы

- Повреждения с трудной интерпретацией

  поднят купол диафрагмы плохо визуализируется;

  ателектазы;

  гемо- или пневмоторакс;

  затемнения базы легких

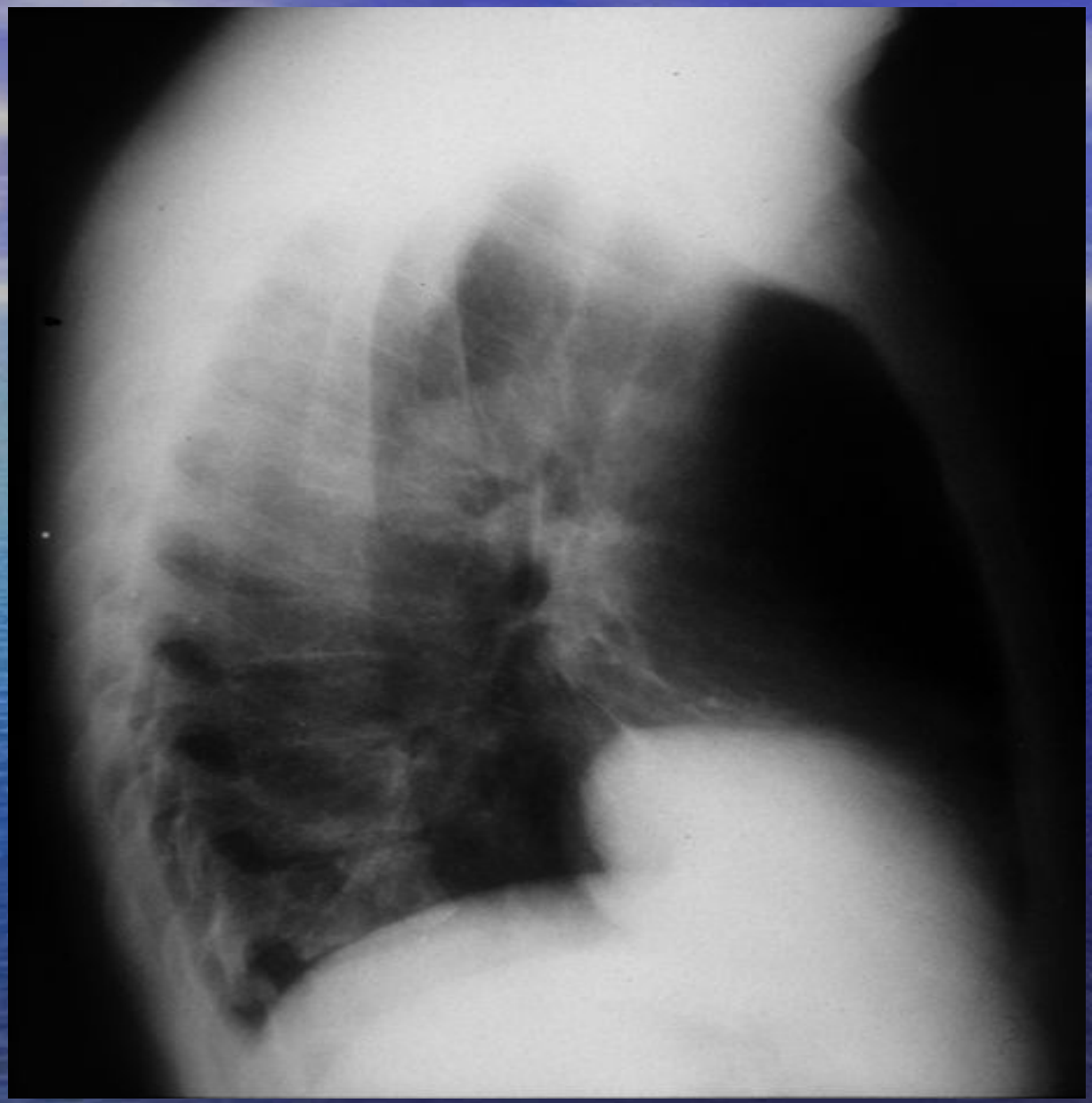

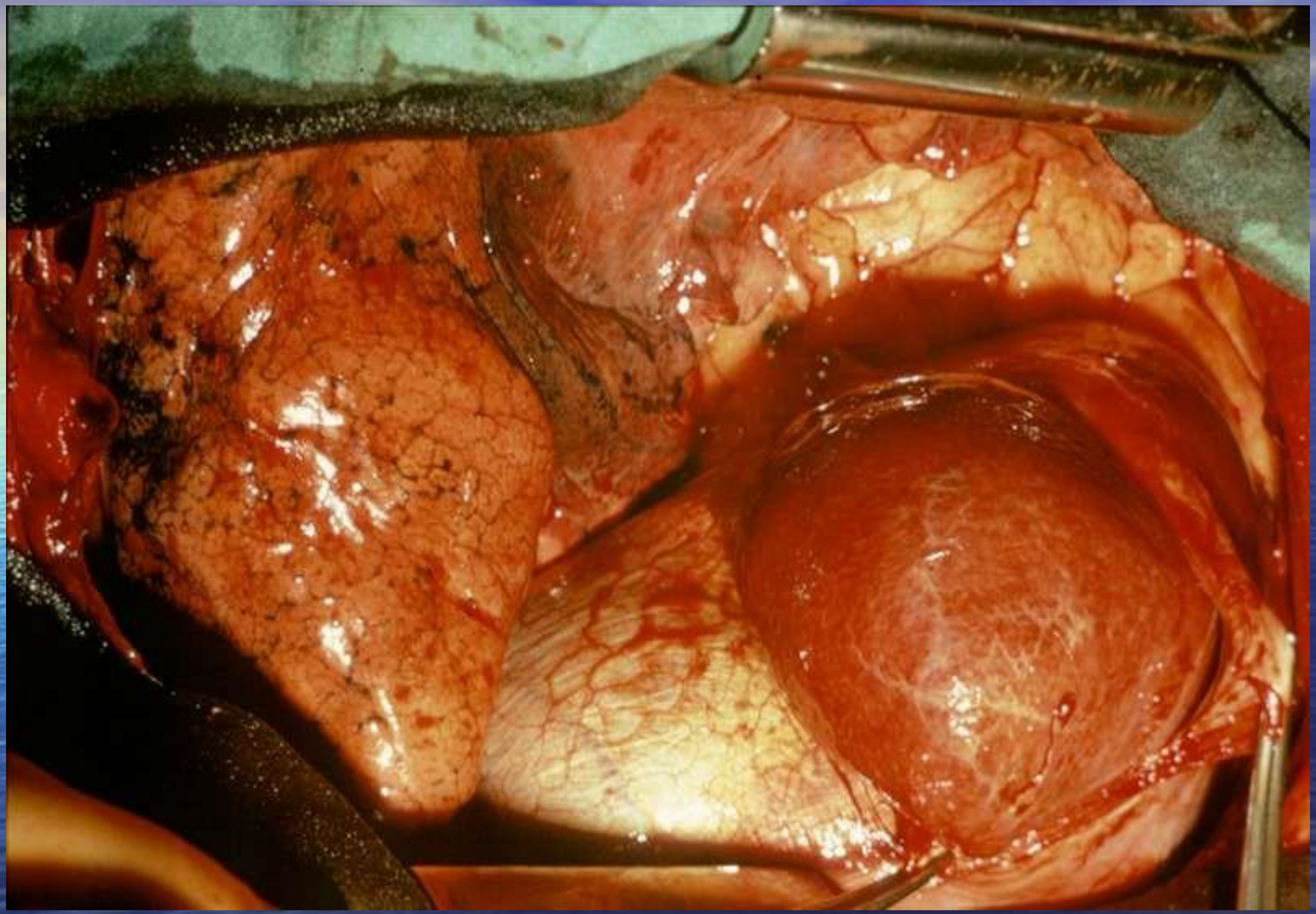

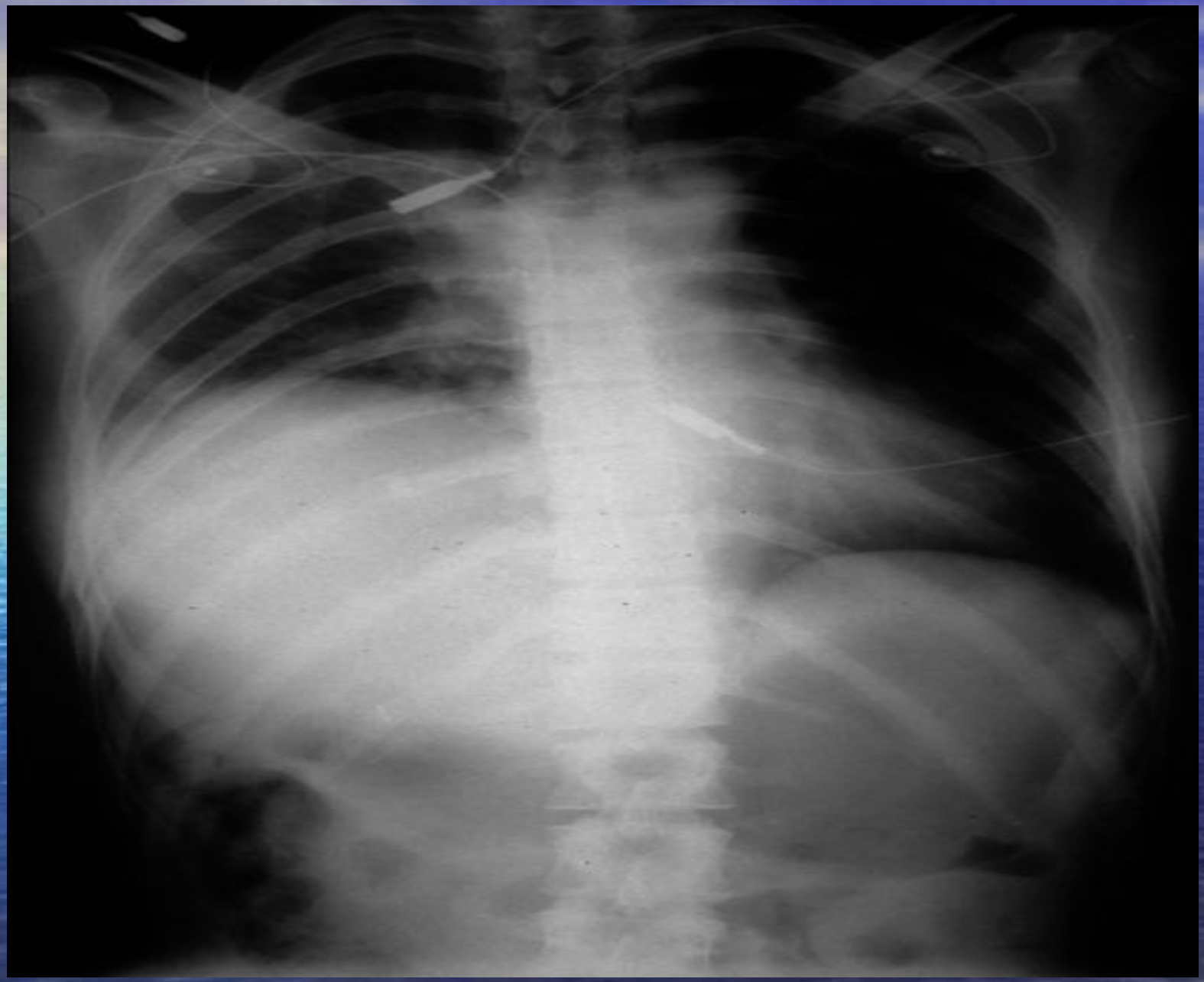

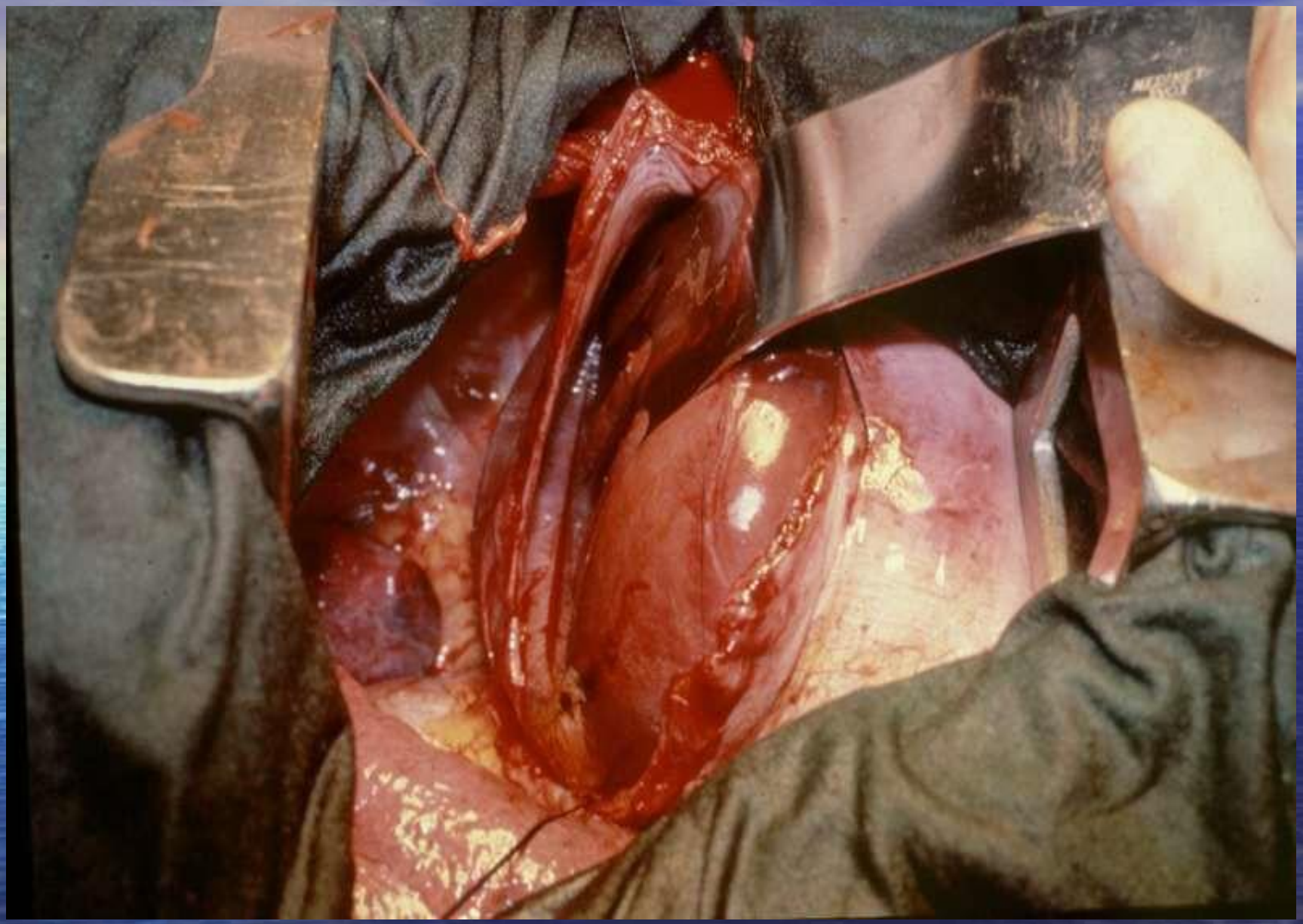

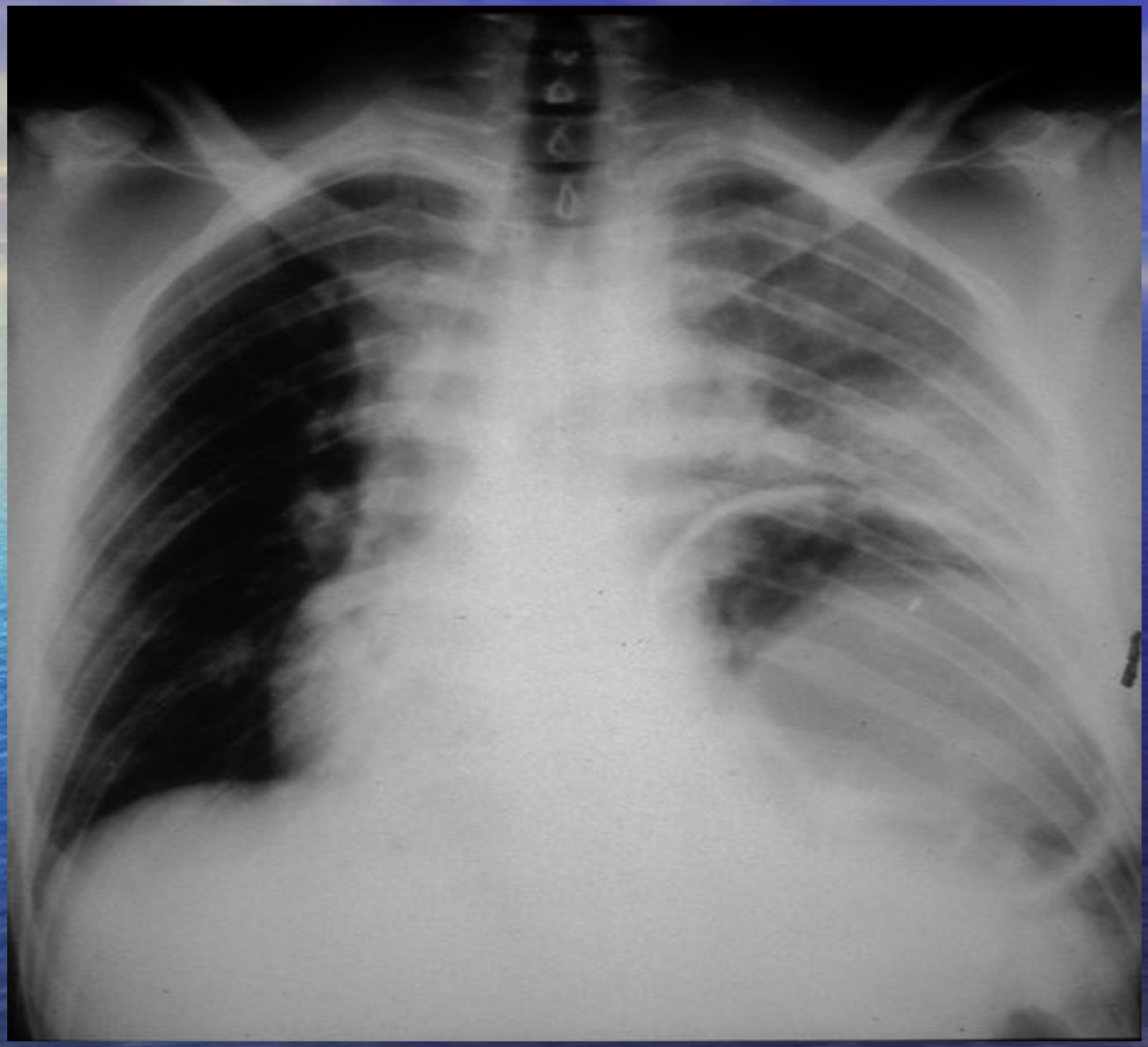

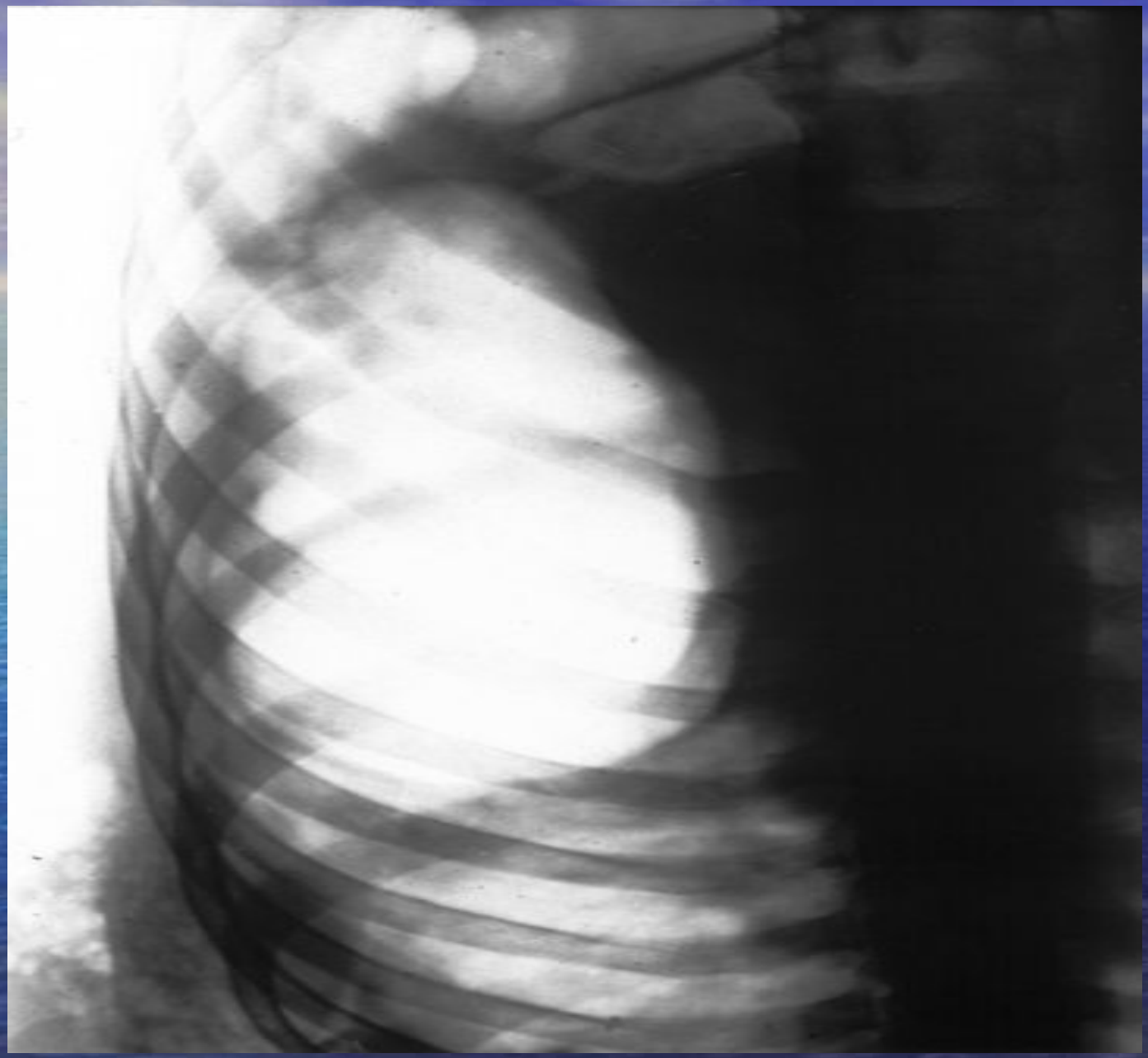

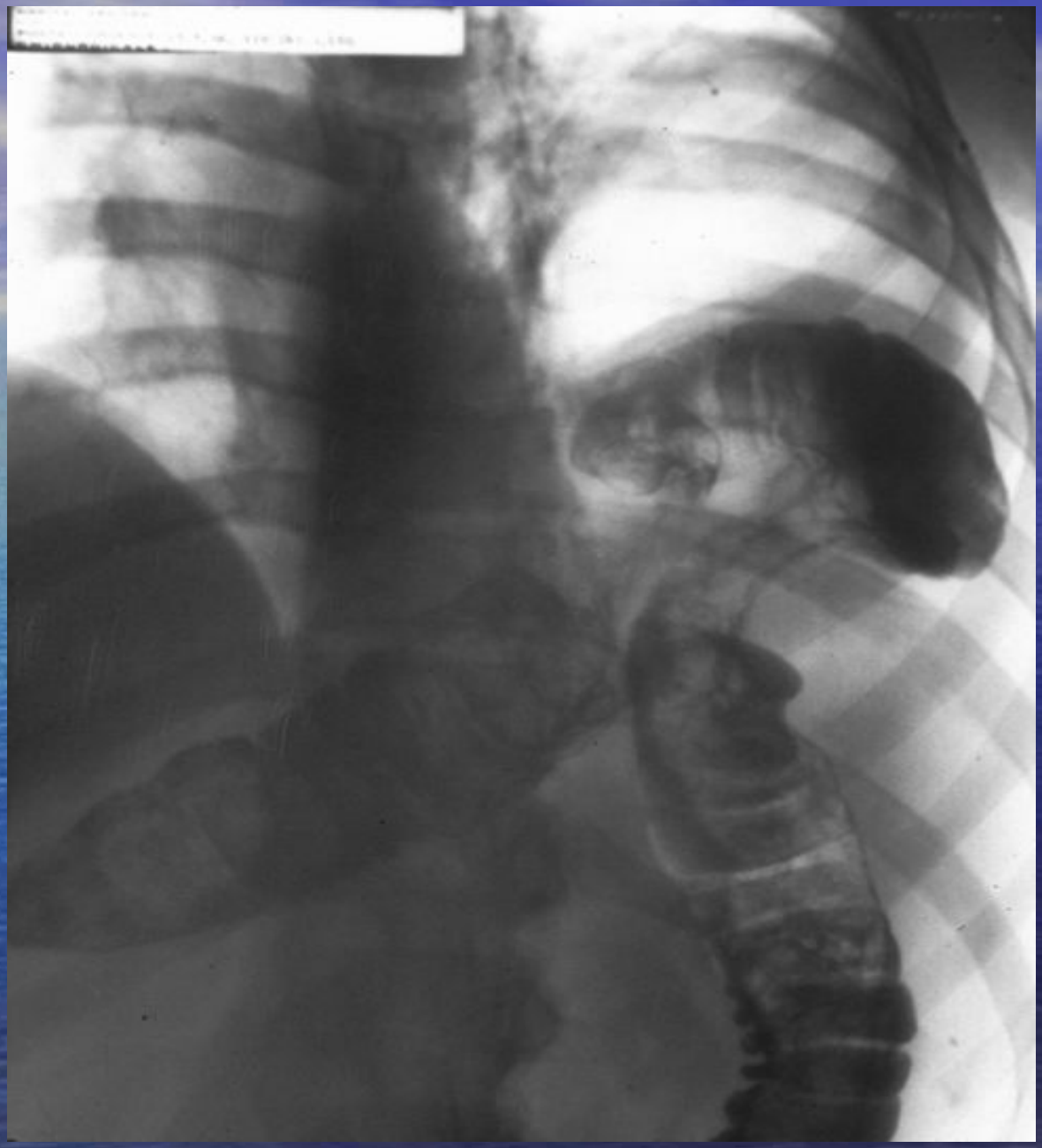

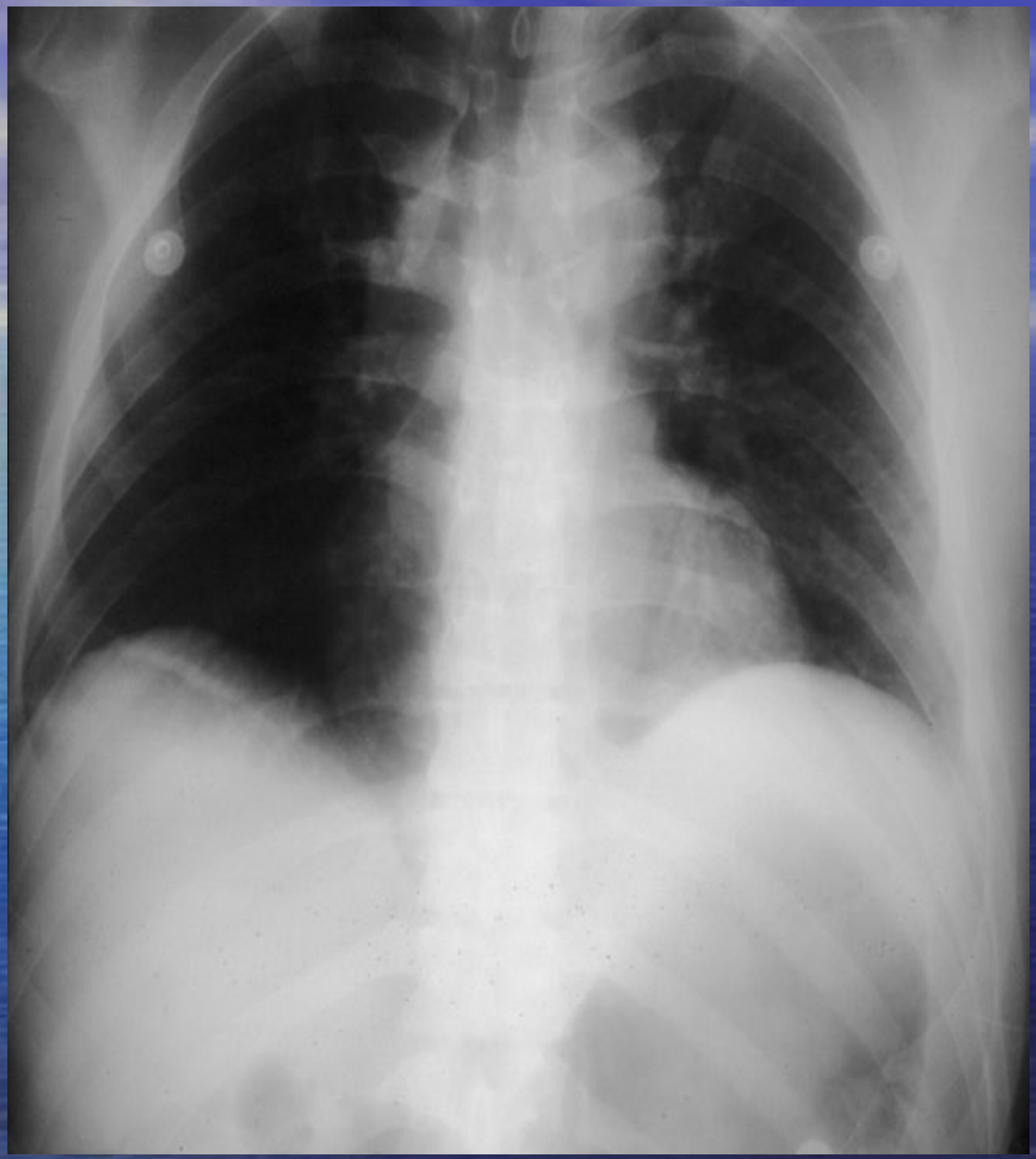

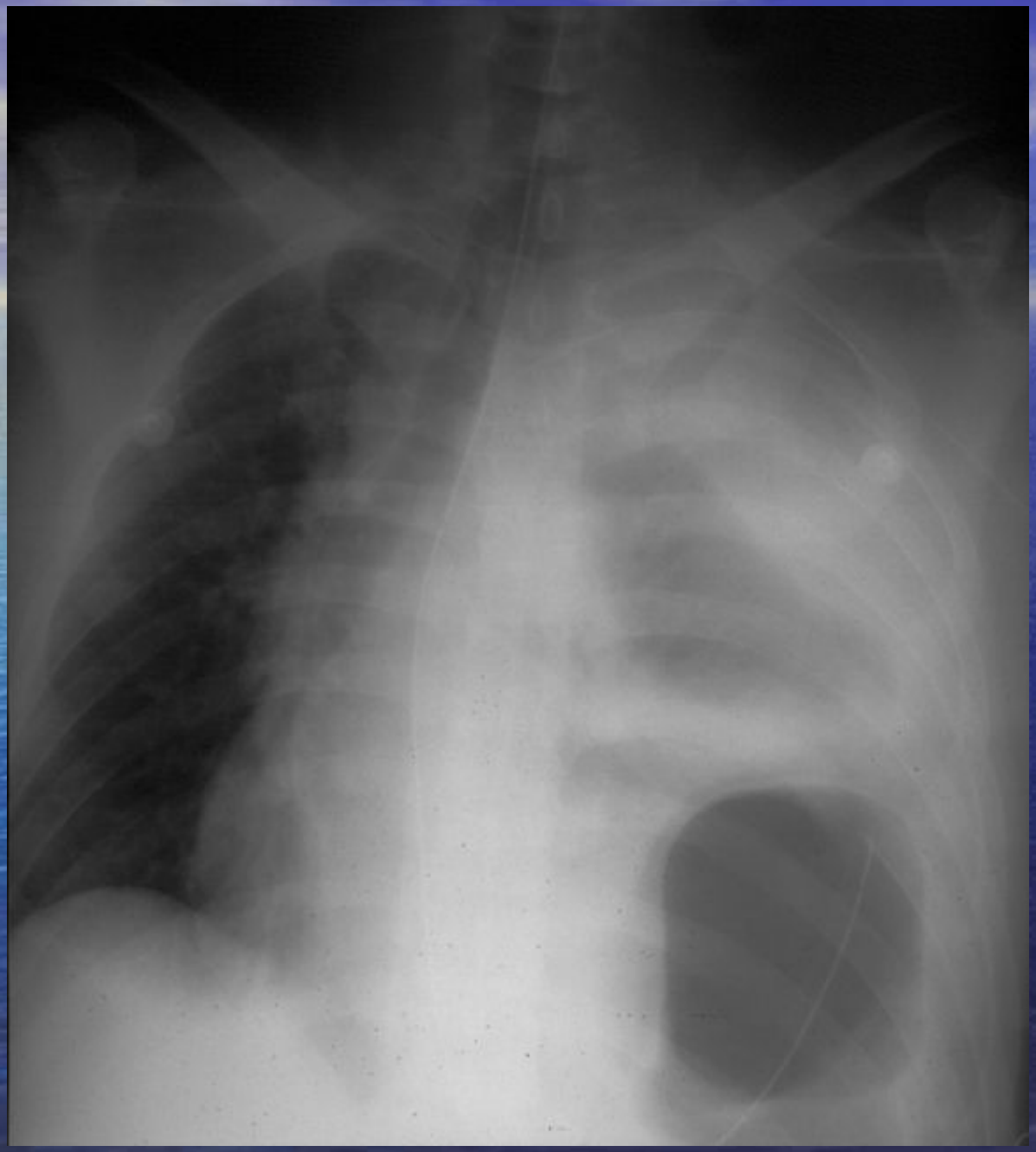

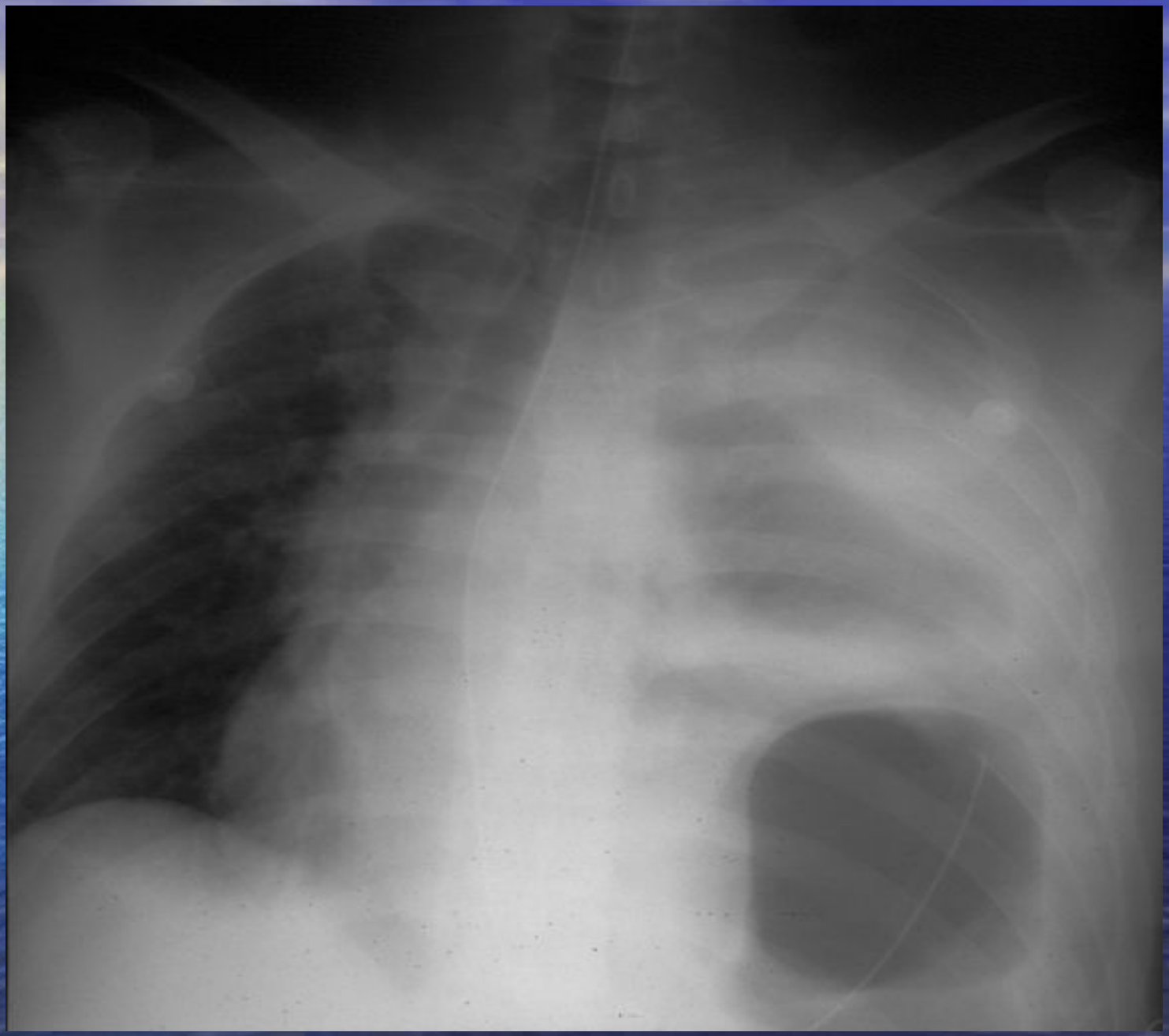

Излияния в плевральное пространство

- Гемоторакс
- Пневмоторак

  с простой

  под напряжением

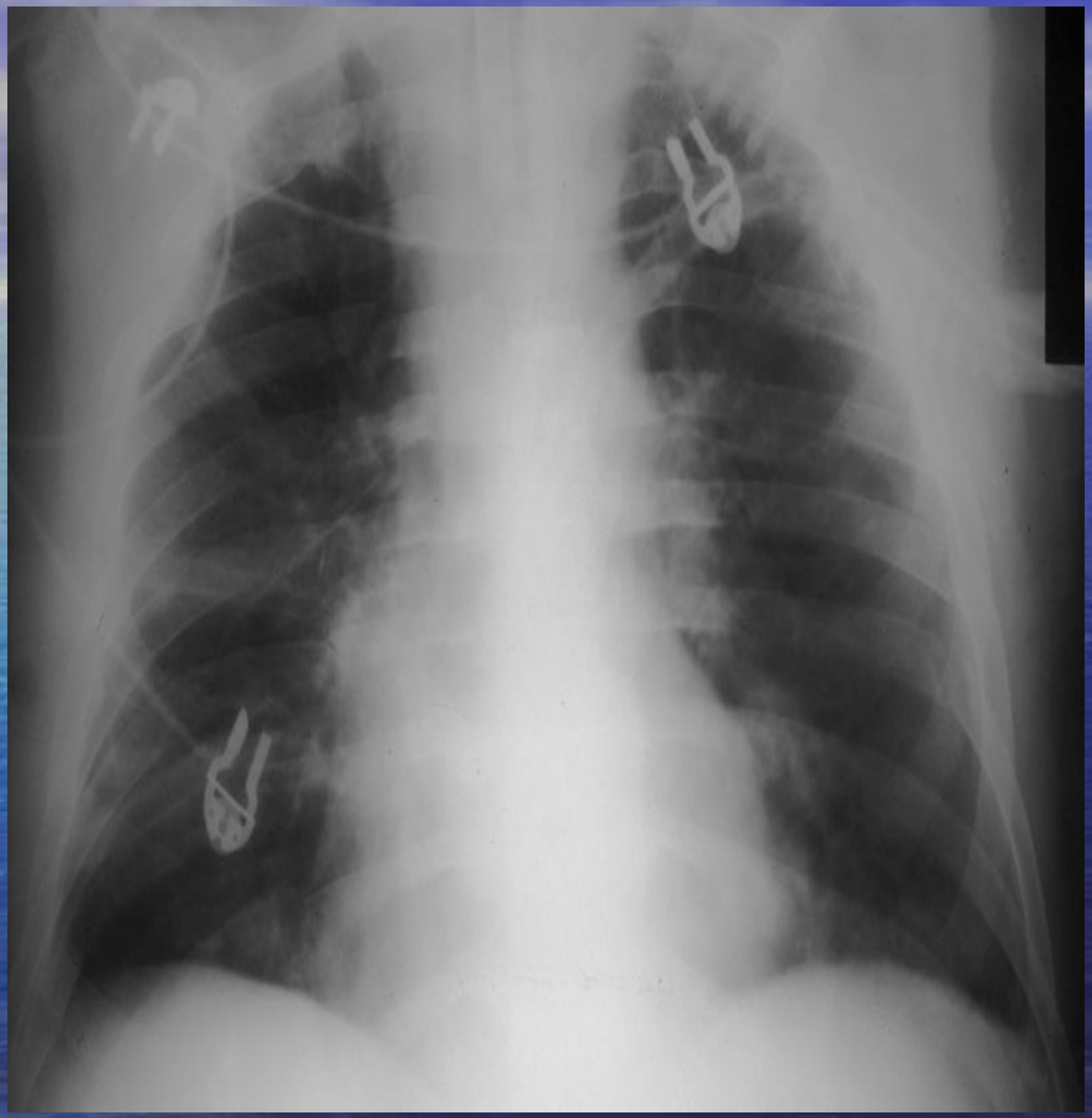

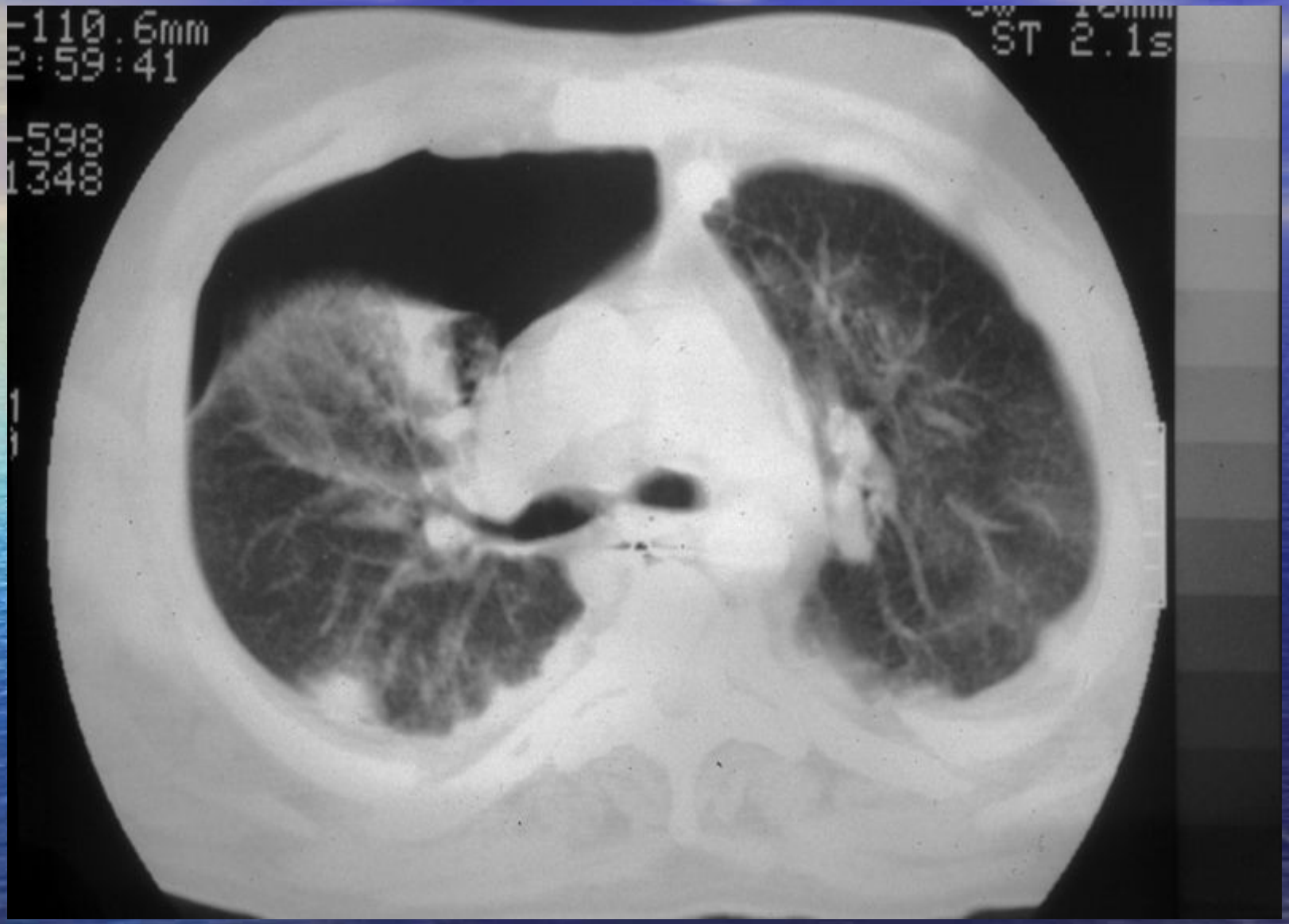
-110.6mm
2:59:41
-598
1348
ST 2.1s

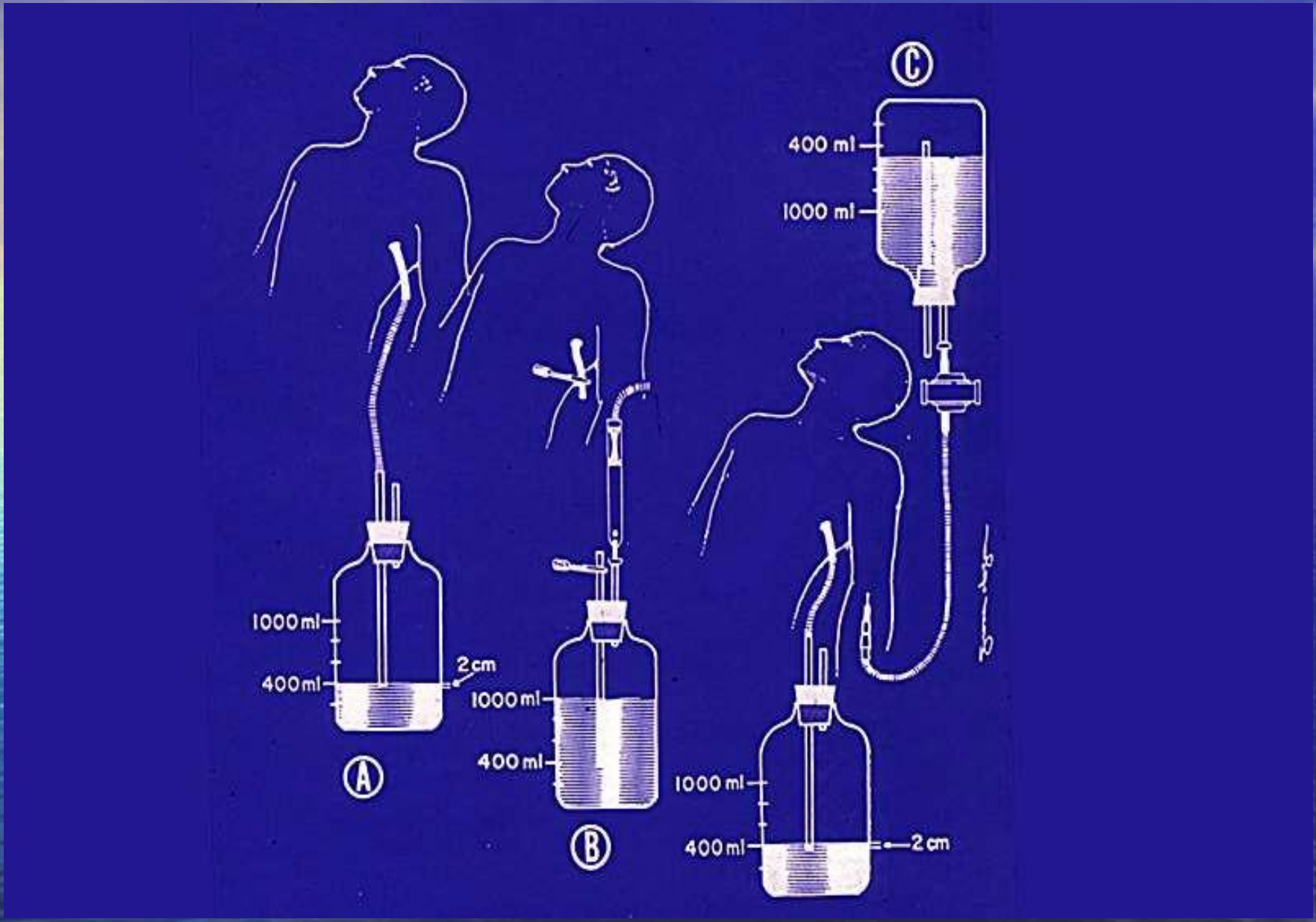
C
400 ml
1000 ml
1000 ml
400 ml
2 cm
A
1000 ml
400 ml
B
1000 ml
400 ml
2 cm

Повреждения трахео-бронхиальные (1)

- Повреждени
  я щели
  переломы
  разрывы

Повреждения трахео-бронхиальные (2)

Клиника

- Пневмоторакс компрессивный одно/двухсторонний
- Эмфизема подкожная шейно-лицевого отдела генерализованная
- Эмфизема медиастенальная

Повреждения трахео-бронхиальные (3)

Клиника

- Эмфизема подкожная разрывающая подкожные ткани и мышцы

  диапазон большой грудной мышцы

- Характерные признаки

  вид глубокой колотой раны

  разрыв ствола трахеи (бронхов)

  перибронхиальная кайма прсветления

  опущение легкого по направлению к низу или коллабирование легкого вокруг бронхов

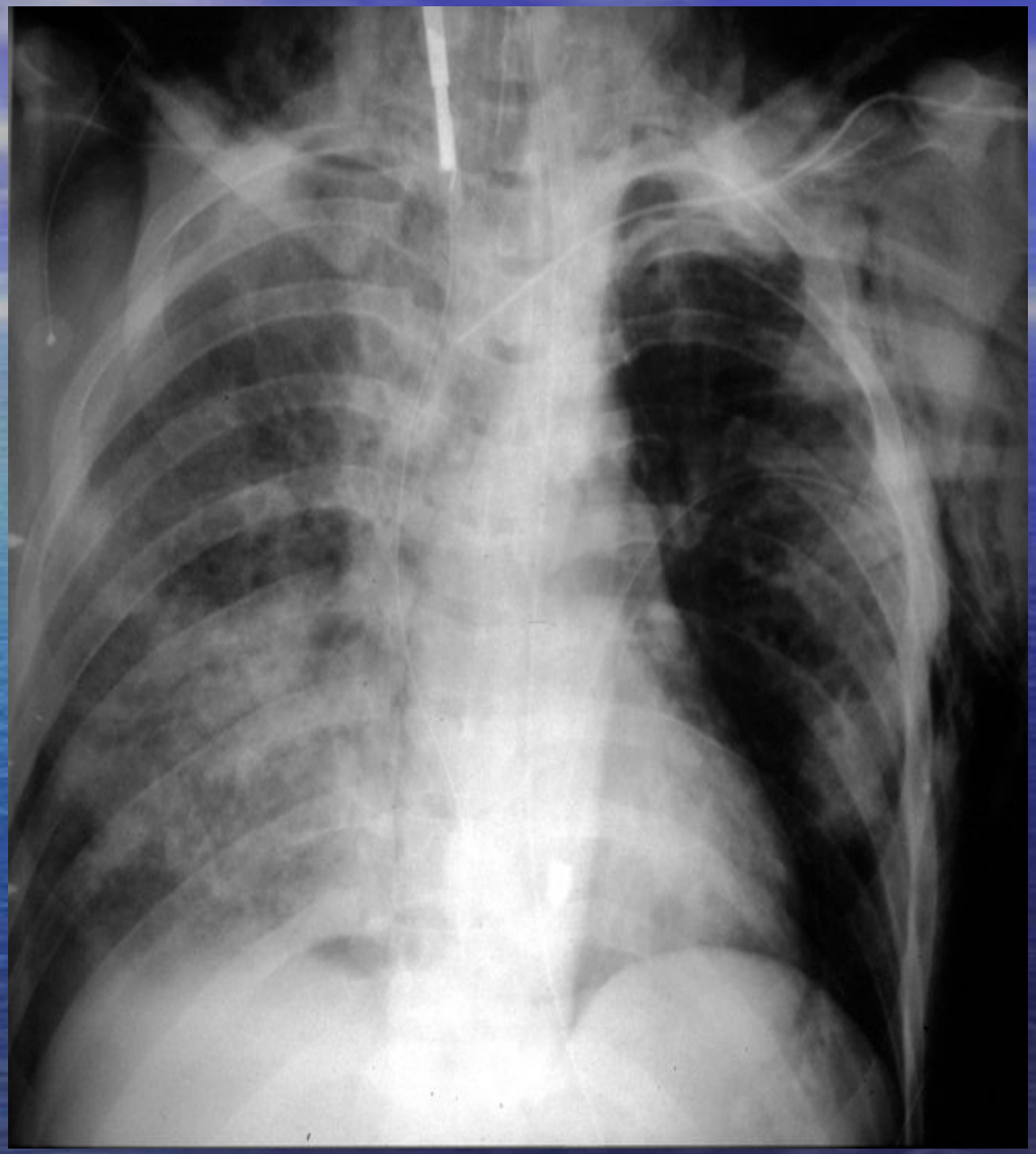

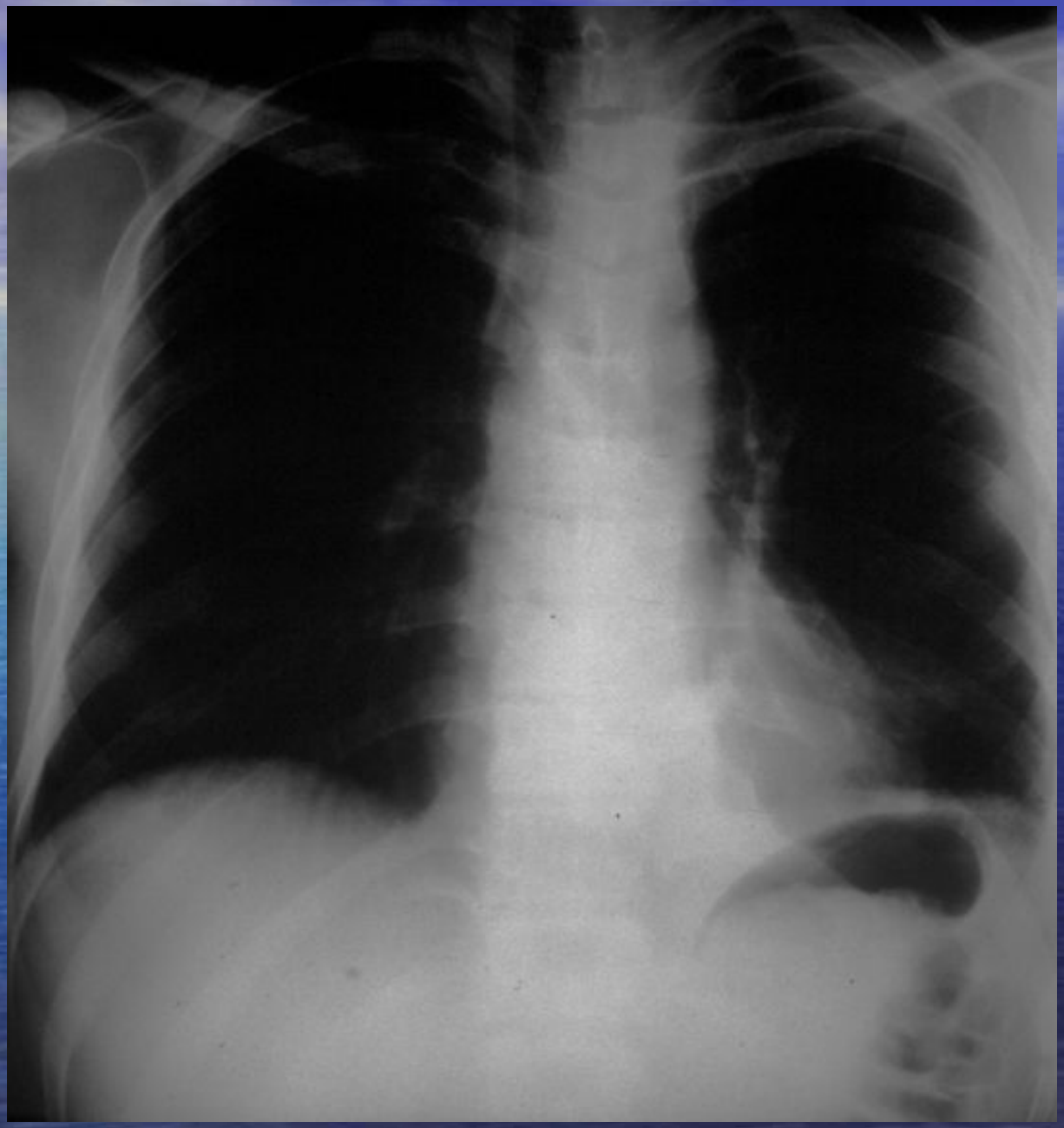

Повреждения трахео – бронхиальные (4)

Эндоскопия

- Показана, если:
  устойчивая утечка воздуха
  изолированный пневмомедиастенум
  кровохаркание
  рано развившиеся проблемы с вентиляцией
- Выполняется у реанимированных больных:
  гемодинамика стабильная
  дренированная плевра
  по близости от блока экстренной грудной хирургии
- Реализуется у:
  раненых с нестабильным состоянием
  поражения шейно-лицевые
  раненых с поражение бронхов долевых и сегментарных

Повреждения трахео-бронхиальные (5)

Лечение

- Торакотомия

  разрывы, переломы трахеи и долевых бронхов

- Воздержание

  дистальные повреждения
  простые трещины
  неполные разрывы
  слежение за развитием симптоматики

Травматизм грудной клетки

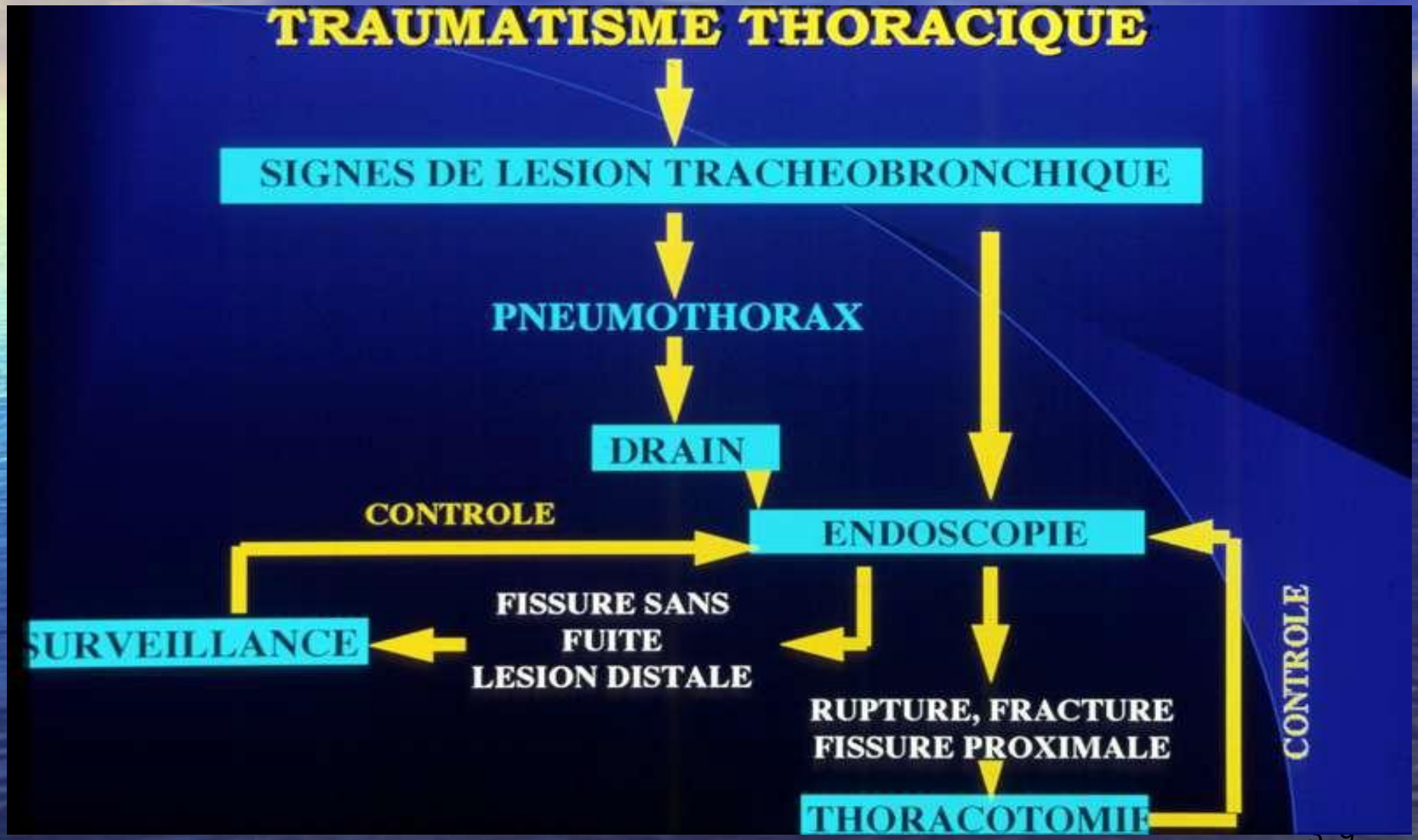

Повреждение паренхимы легких

1. Разрывы паренхимы
   подплевральные → гемопневмоторакс
   глубокие → гематома
   внутрилегочная
4. Контузия легочная
   отек поврежденного легкого

Котузия легкого

Клиника

- Кровохаркание, отек легкого

Рентгенологическая картина

- Негомогенные затемнения

  точечные или узловые

  бронхограмма повышенной воздушности

Газы крови

- Гипоксемия

Гемостаз

- ДВС синдром

Развитие

- Спонтанное разрешение процесса в 24-72 часа
- Осложнения

  инфекция бронхиальная, легочная

  утечка воздуха

  фиброз легких

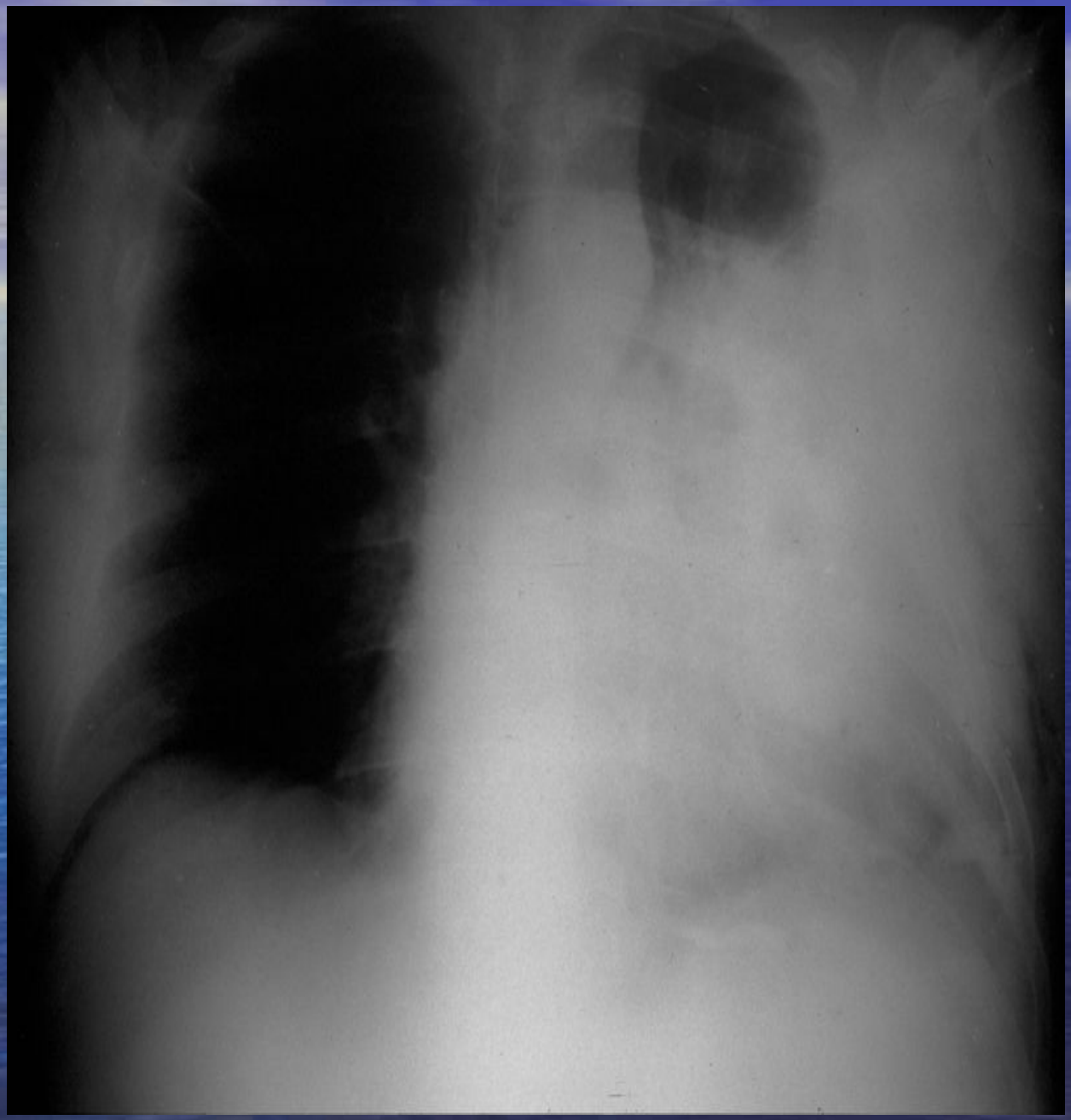

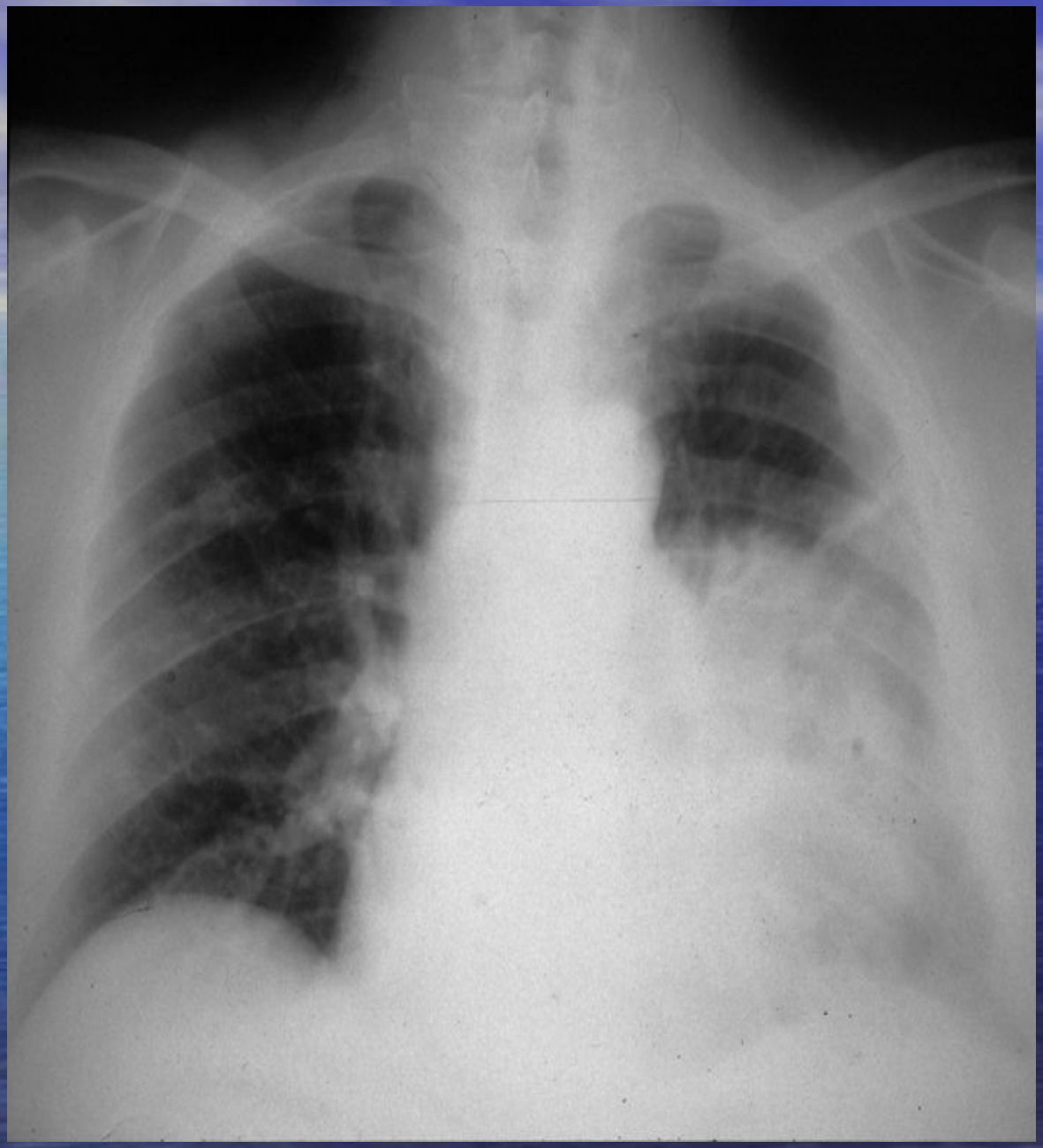

Повреждения перикарда

1. Разрывы перикарда
- бреш перикарда
- разрыв:

  перикардо-диафрагмальный

  перикардо-плевральный

- Риск смещения сердца

2. Гемоперикардит с тампонадой

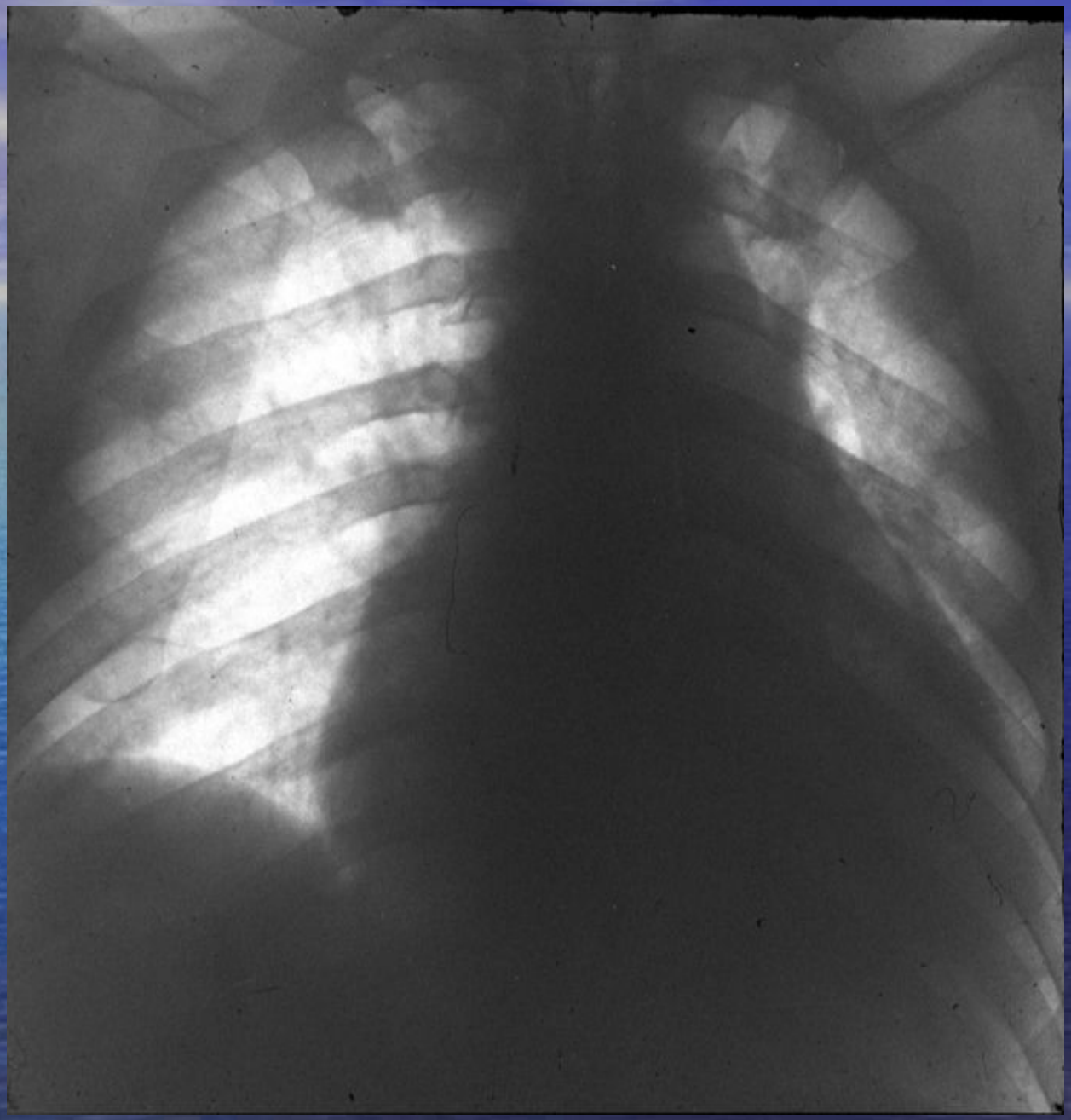

Контузия миокарда (1)

Диагностика базируется на основании следующих аргументов:

- Клиника
- ЭКГ
- Биохимия: СРК – МВ, тропонин
- ЭхоКГ
- Ангиокардиограмма с контрастом
- Сцинтиграфия с Thalium 201
- Ангиография с изотопами Technecium

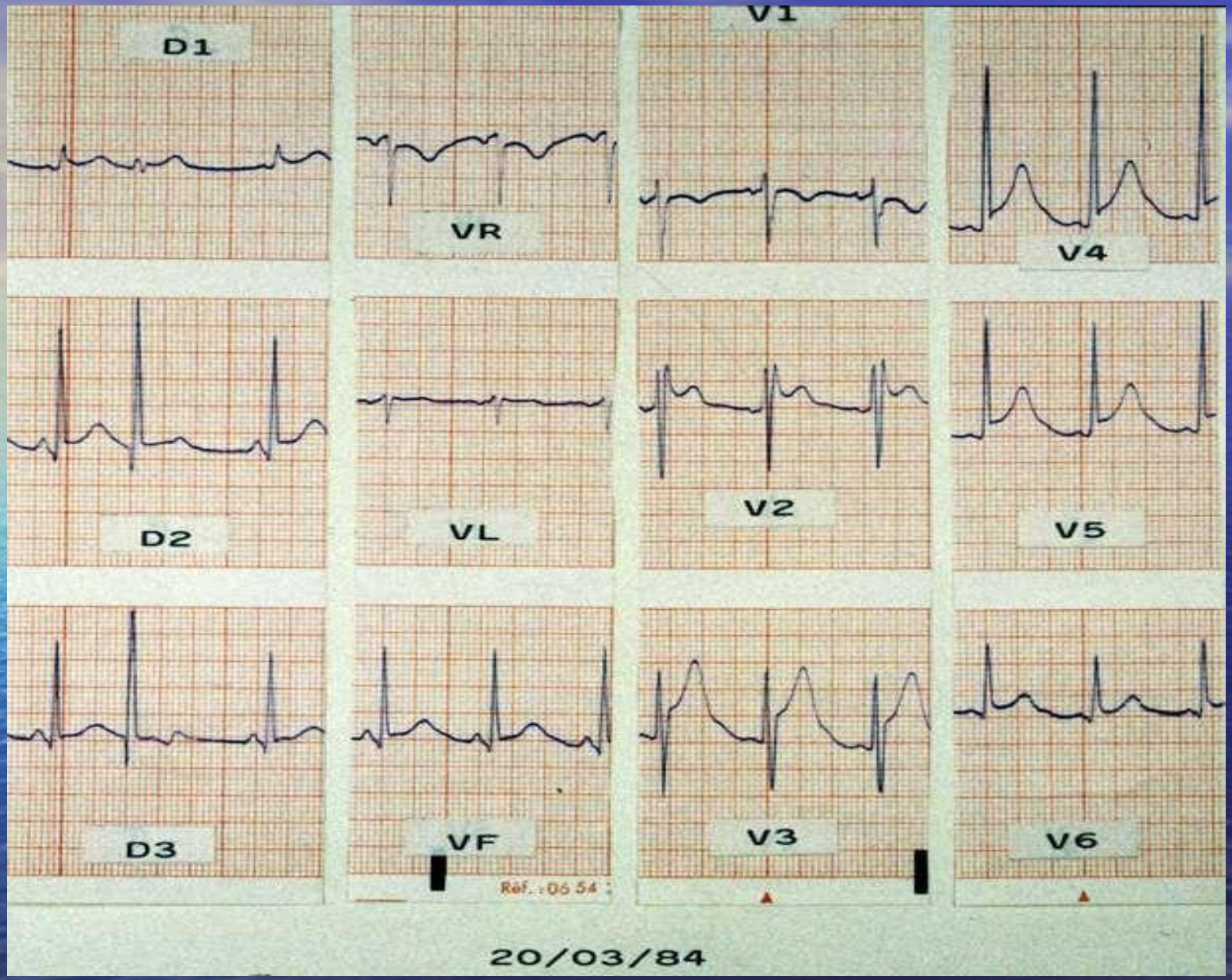
D1
VR
V1
V4
D2
VL
V2
V5
D3
VF
V3
V6
Réf. : 06 54
20/03/84

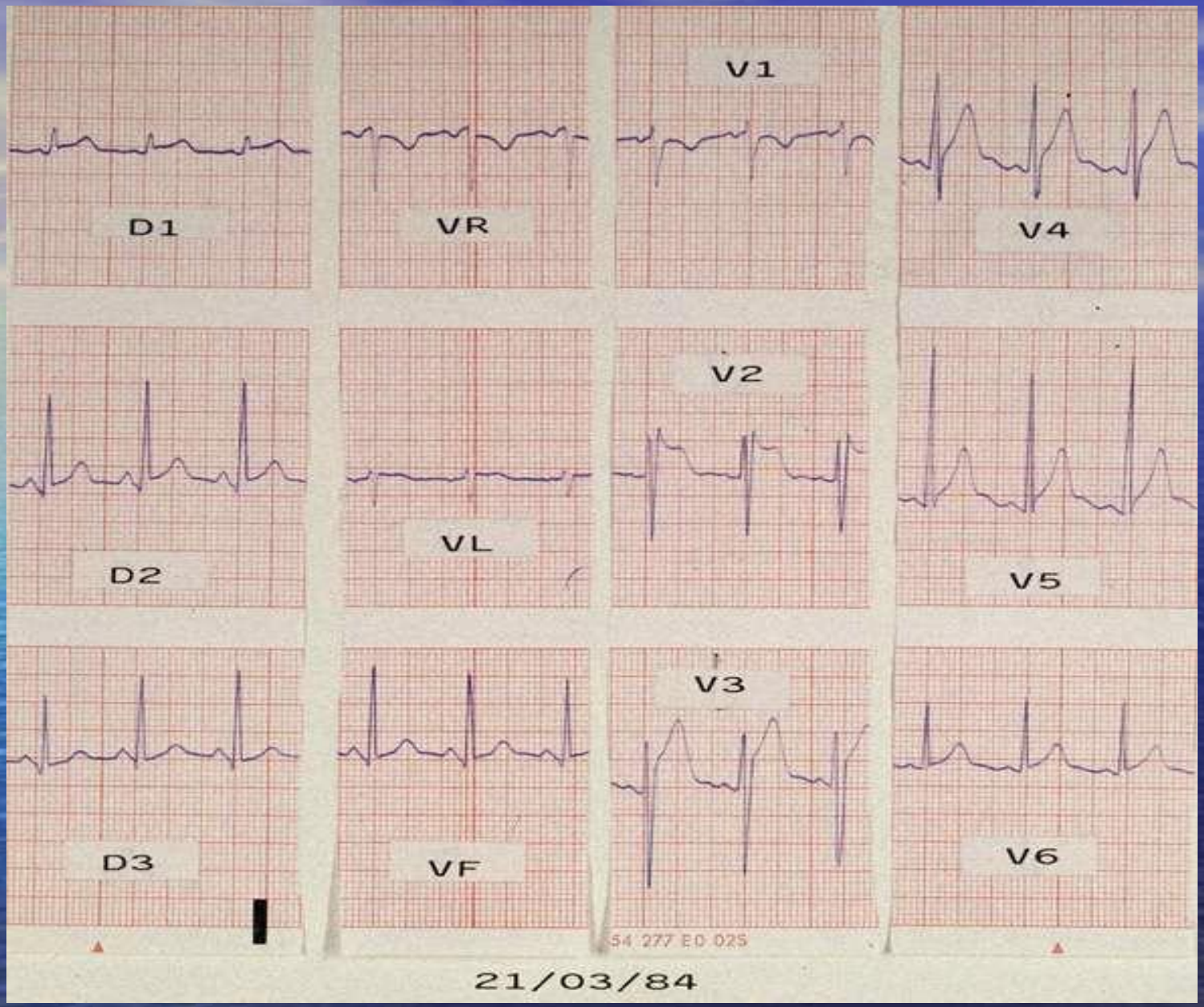
D1
VR
V1
V4
D2
VL
V2
V5
D3
VF
V3
V6
54 277 ED 025
21/03/84

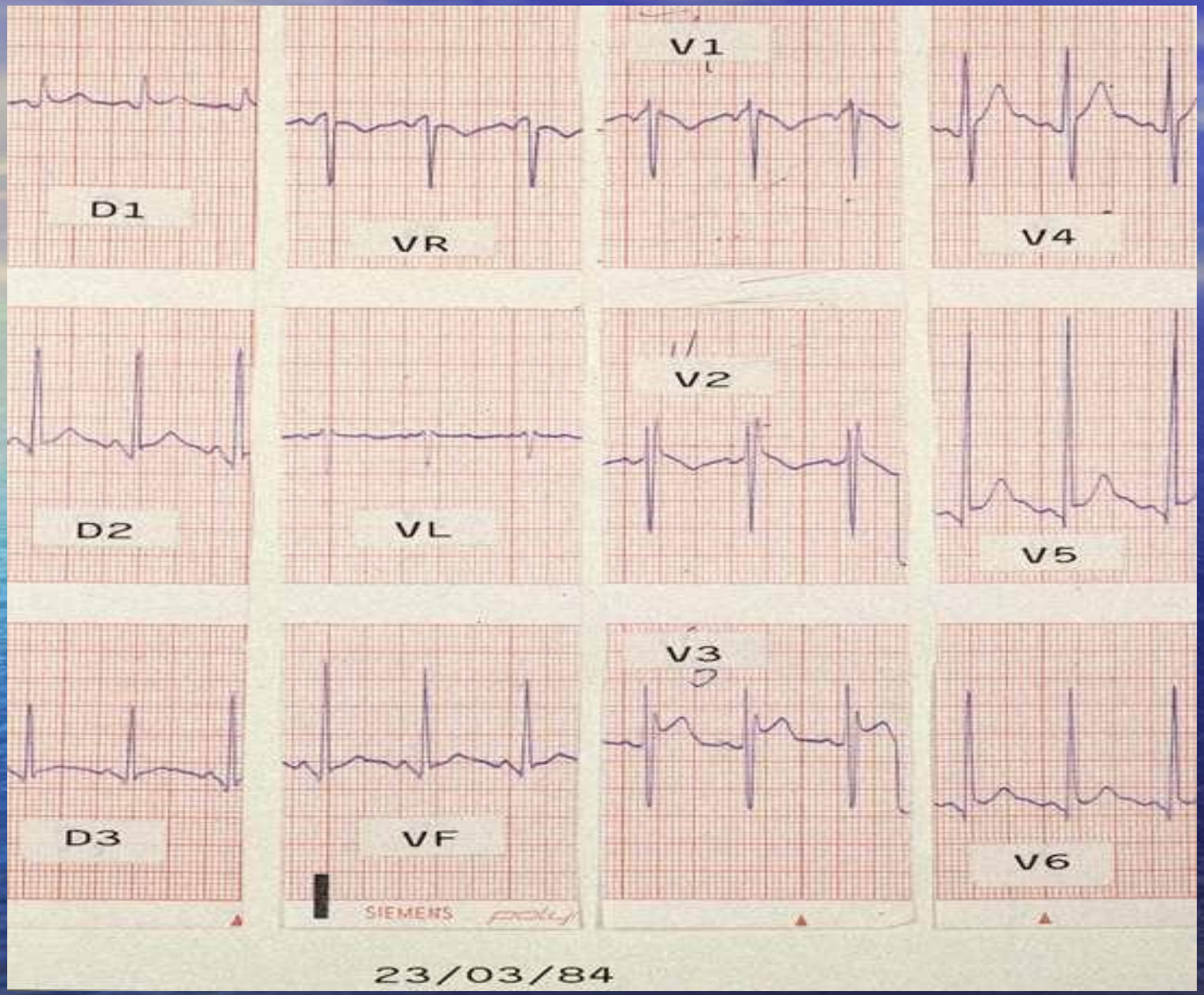
D1
VR
V1
V4
D2
VL
V2
V5
D3
VF
V3
V6
SIEMENS
23/03/84

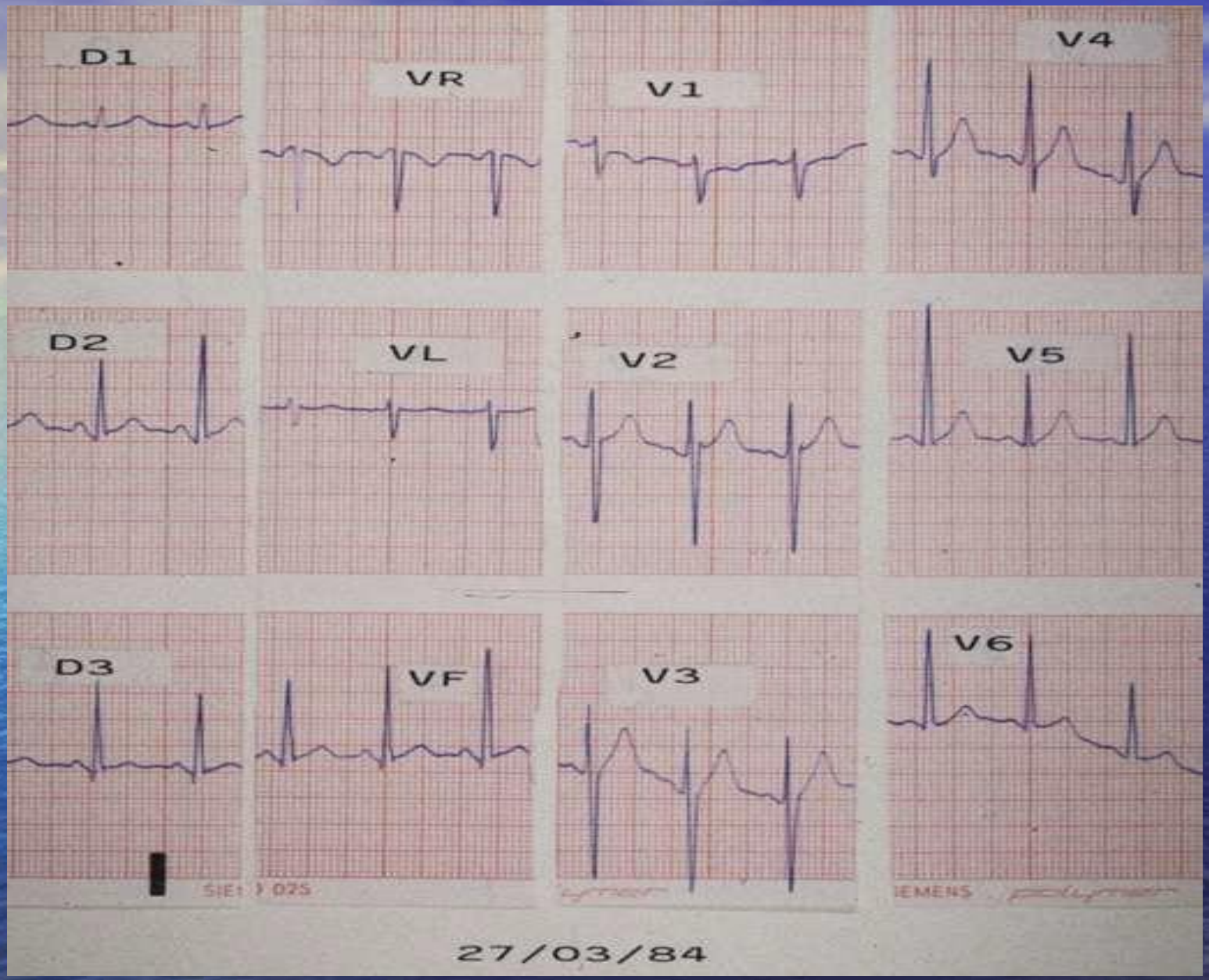
D1
VR
V1
V4
D2
VL
V2
V5
D3
VF
V3
V6
27/03/84

V1
V2
V3
19/03
20/03
21/03
23/03
24/03
27/03

Изменения СРК и СРК-МВ у одного пациента

Mars s.	20	21	22	23	24	25
Cpk u.i.	9700	5850	2860	4353	2738	2260
Cpk-mb %	2,35	2,57	2,18	0	0	0

Контузия миокарда (4)

3. Признаки биохимические

- Повышение показателей изоэнзимов СРК-МВ:
  раннее появление – в течение 12 часов;
  быстрое уменьшение, тогда как СРК остается повышенным;
  не специфичные -
  тахикардия суправентрикулярная, перикардит, кардиоверсия;
  другие источники – мышцы
- Повышение тропонина

Изменение показателей у аналогичных

EVOLUTION DES CPK et CPK-MB DU MEME PATIENT

MARS J.	20	21	22	23	24	25
CPK U.I.	9 700	5 850	2 860	4 353	2 738	2 260
CPK-MB %	2,35	2,57	2,18	0	0	0

Контузия миокарда (5)

4. Показатели ЭХОКГ

- оценка размера и кинетики желудочков

гипо- или акинезия септальная, апикальная

- поиски:

повреждения сердца ассоциированные;

кровоизления перикарда.

- следуя показателям

аневризмы

Контузия миокарда (5)

1. Показатели ЭХОКГ

- Оценка размера и кинетики желудочков

  гипо- и акенезия септальная, апикальная

- Поиски:

  ассоциированных повреждений сердца,

  кровоизлияния

- Следуя показателям

  аневризмы

Котузия миокарда (6)

5. Контрастная ангиография – коронарография

- Отсутствие обструкции коронарных стволов
- Околораневая неоваскуляризация
- Состояние желудочков: вентрикулография

Контузия миокарда (7)

6. Сцинтиграфия талиумом 201

- Морфология миокарда
  маркирование здоровых зон,
  гипофиксация пораженных зон
  (лакуны),
- Функция миокарда: измерение
  дебит сердца (МОС, УОС),
  фракция сердечного выброса

Корреляция – ЭКГ и сцинтиграфии

пациенты	ЭКГ +		ЭКГ -
n + 36	Одна зона	Другая зона	
Сцинтиграфия + n = 29	26	1	2
Сцинтиграфия + n = 7	2		5

Развитие контузий миокарда

1. Наиболее часто без какой-либо клиники и электрических проявлений
2. Осложнения:

- Ранне развитие

шок кардиогенный – редко, но тяжелый,
проблемы ритма и проводимости,
тромбоэмболия,
гемоперикардит,
разрывы сердца или перегородки

- Позднее развитие

сердечная недостаточность,
желудочковая аневризма

Поражения сердца

1. Клапаны
- Аорты
- Митральные
- Трикуспидальные

6. Септальные

8. Коронарные

Гемомедиастенит травматический (1)

1. Клинические признаки

- Не специфические: загрудинная боль или межлопаточная, диспное, коллапс
- Значительные:

неравномерный пульс,
прекардиальный систолический шум :
диффузный,
межлопаточнопозвоночный,
надключичный,
дефицит неврологический – моментальная параплегия,

- анурия

Отсроченные – признаки компрессии

пищевод – диафрагма,

трахеобронхиальное дерево - диспное

Гемомедиастенит травматический (2)

1. Признаки рентгенологические

- Стандартный снимок грудной клетки

увеличение медиастинума +++ (камин),
понижение ствола корня легкого,
смещение трахеи вправо,
левосторонний гемоторакс,
исчезновение просветления аорто-легочного пространства,
переломы грудины и/или 1-2 ребер

- Ангиография

разрывы аорты: перешейка +++
аорты восходящей
аорты нисходящей
трещины или расслоение ствола брахеоцефального

Иллюстрация сил, ответственных за разрывы в результате слепой травмы

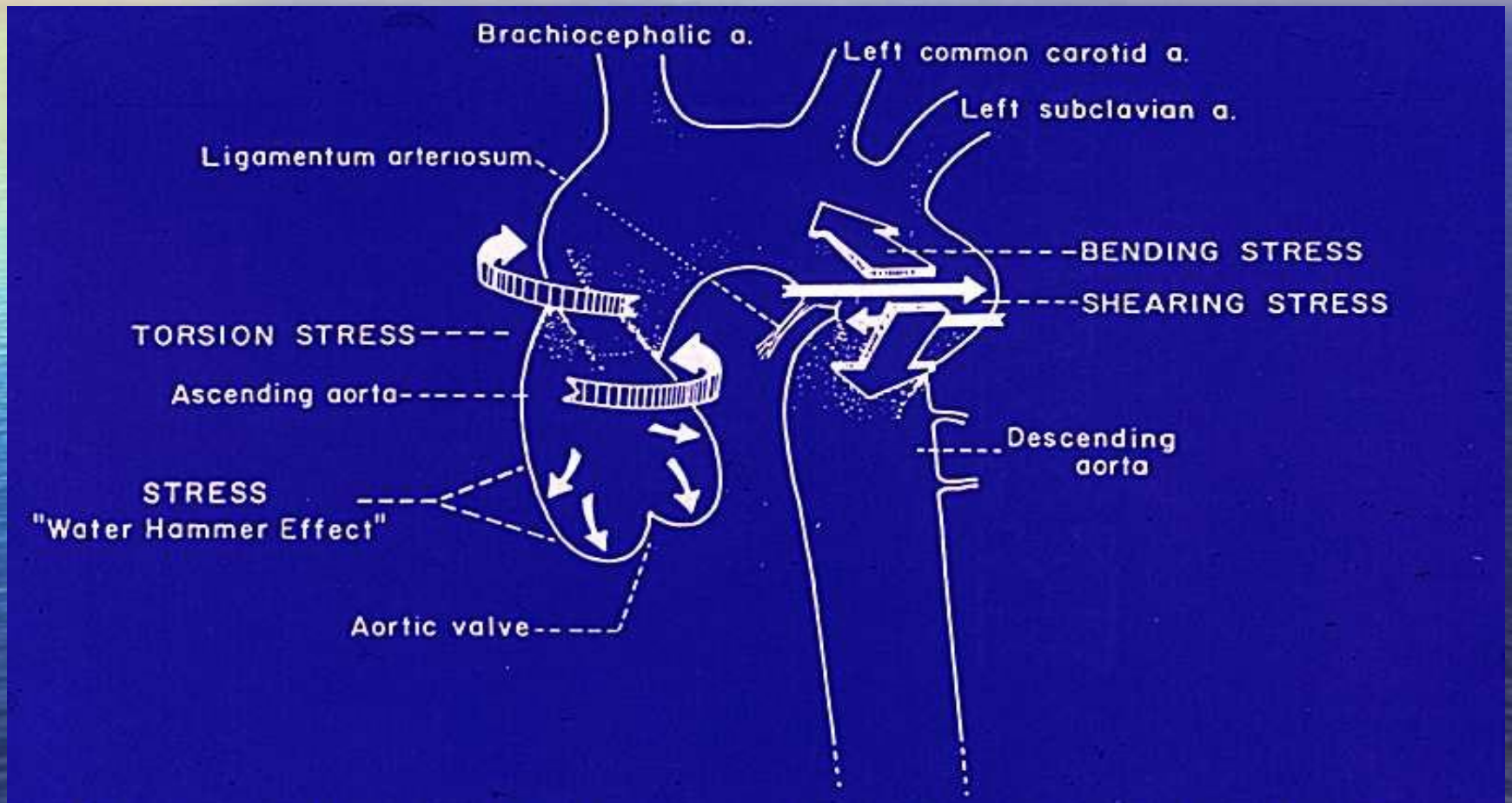

Diagrammatic illustration of the forces responsible for the aortic rupture from blunt trauma.

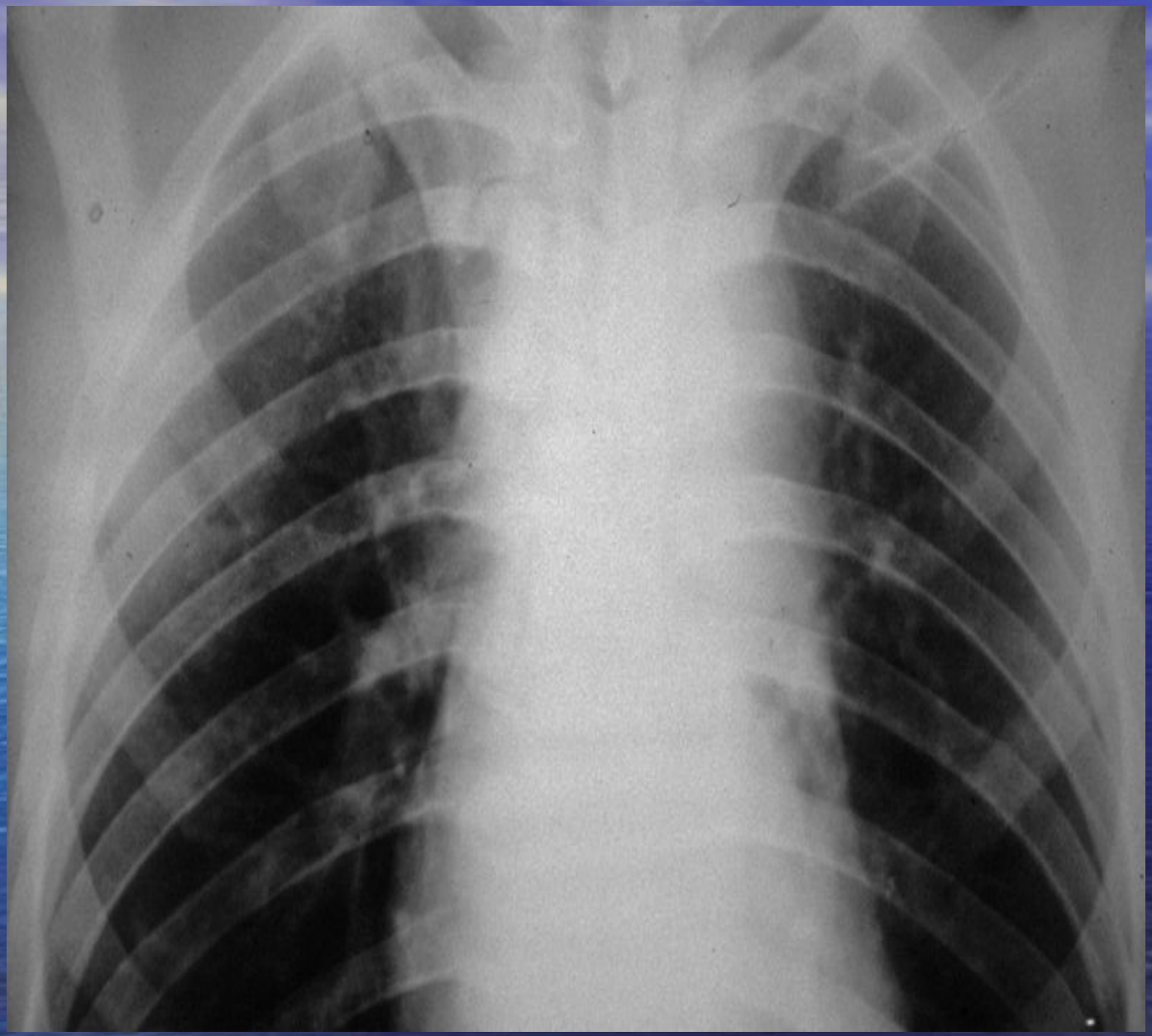

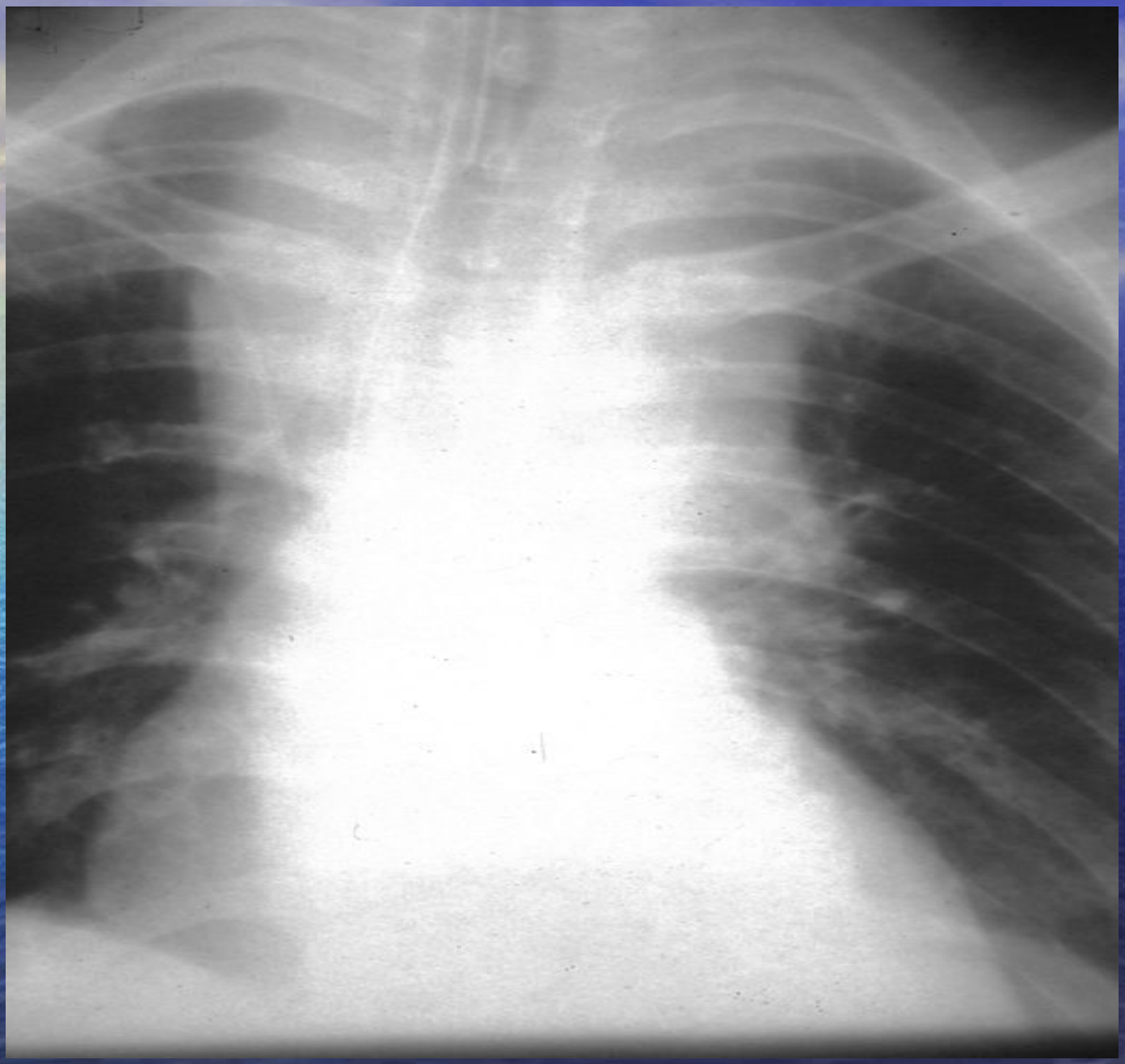

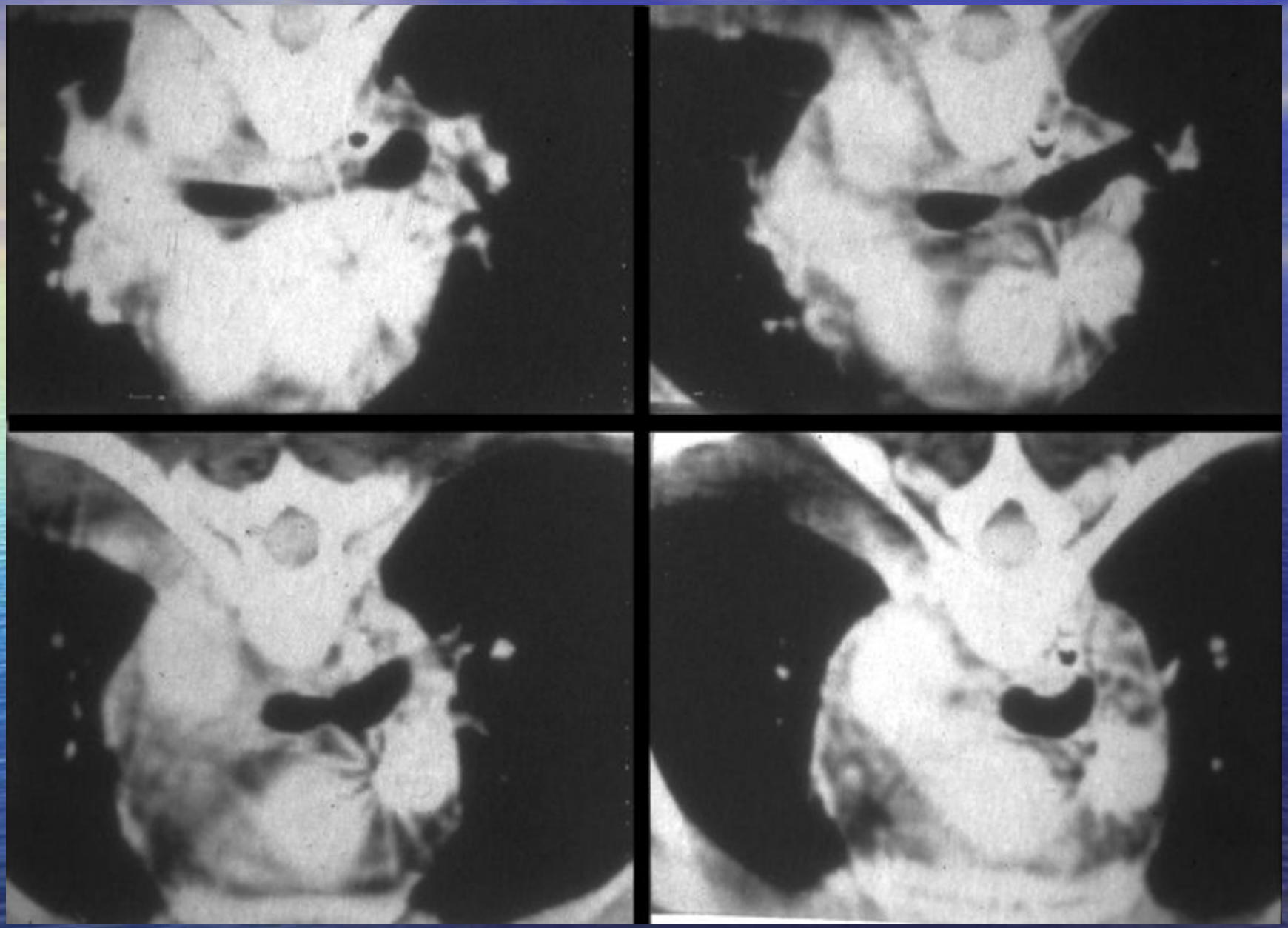

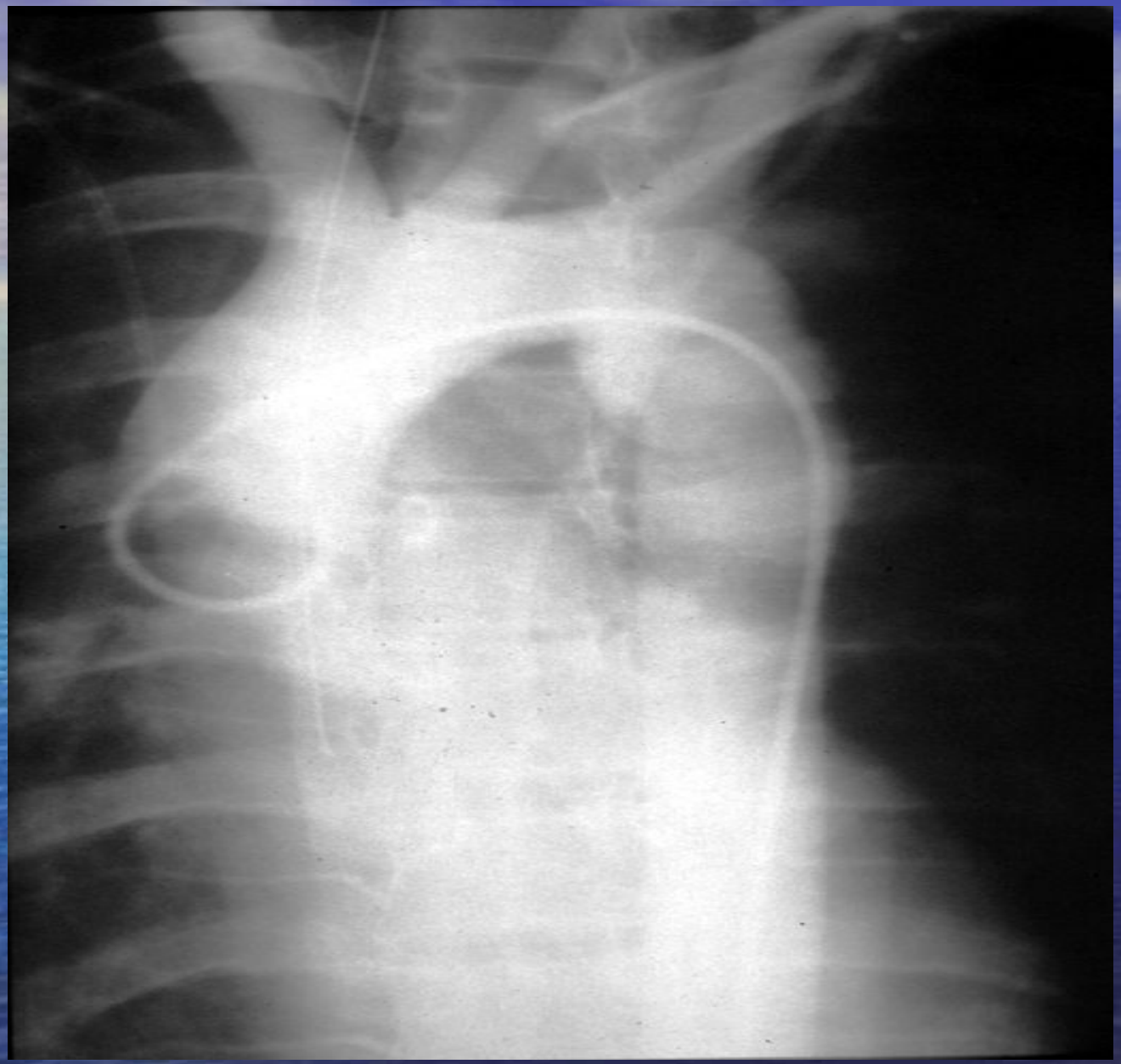



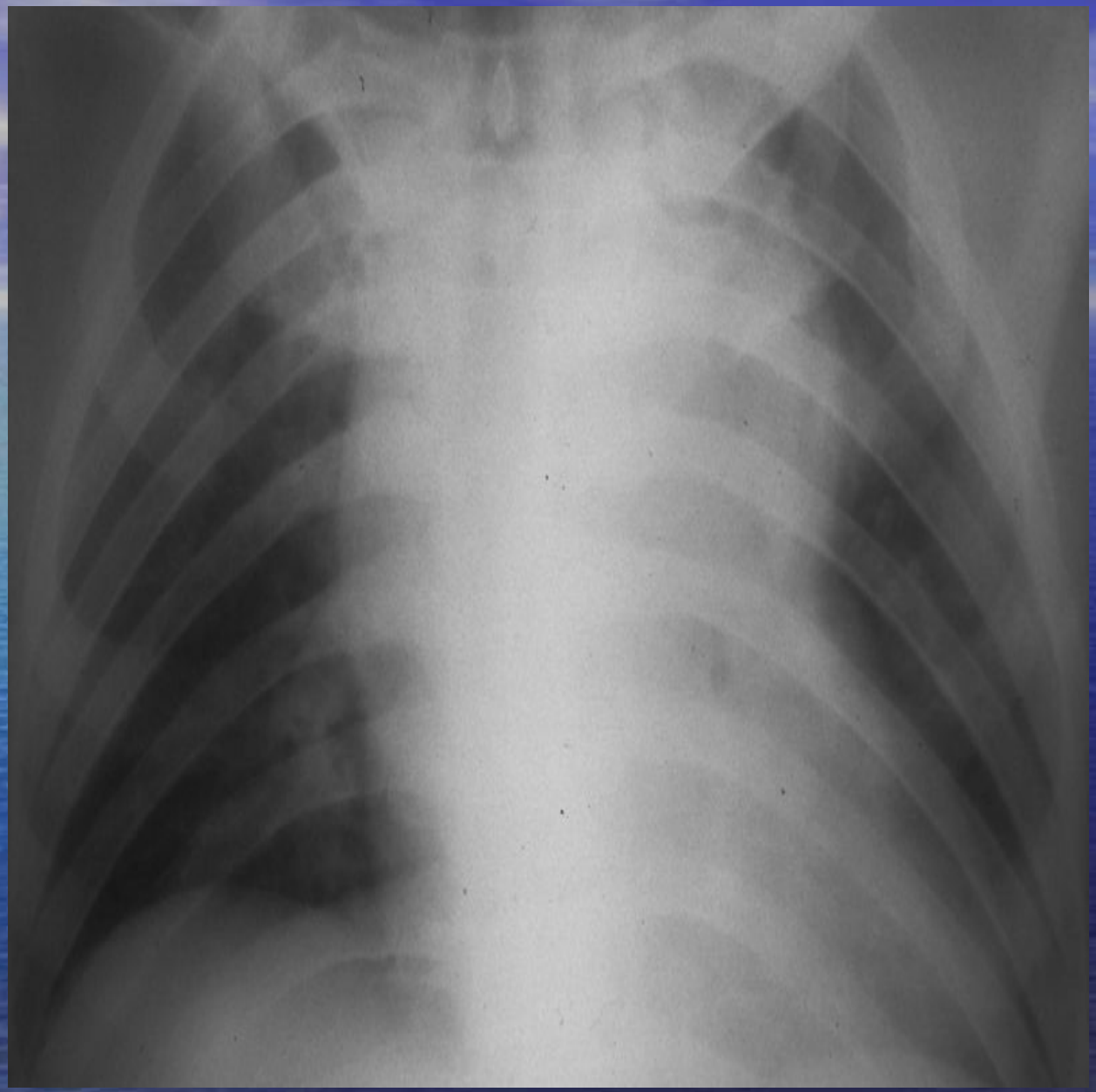

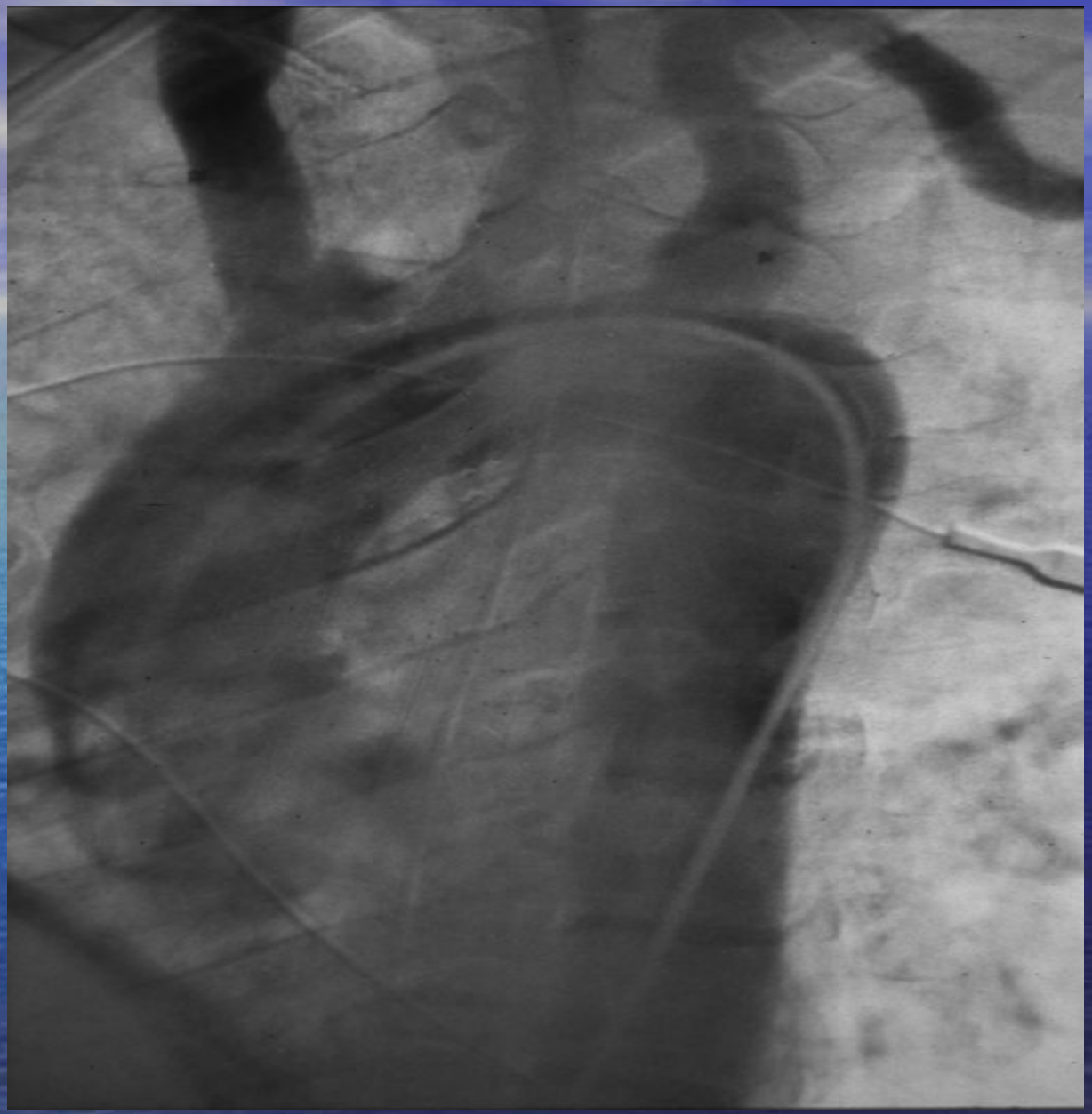

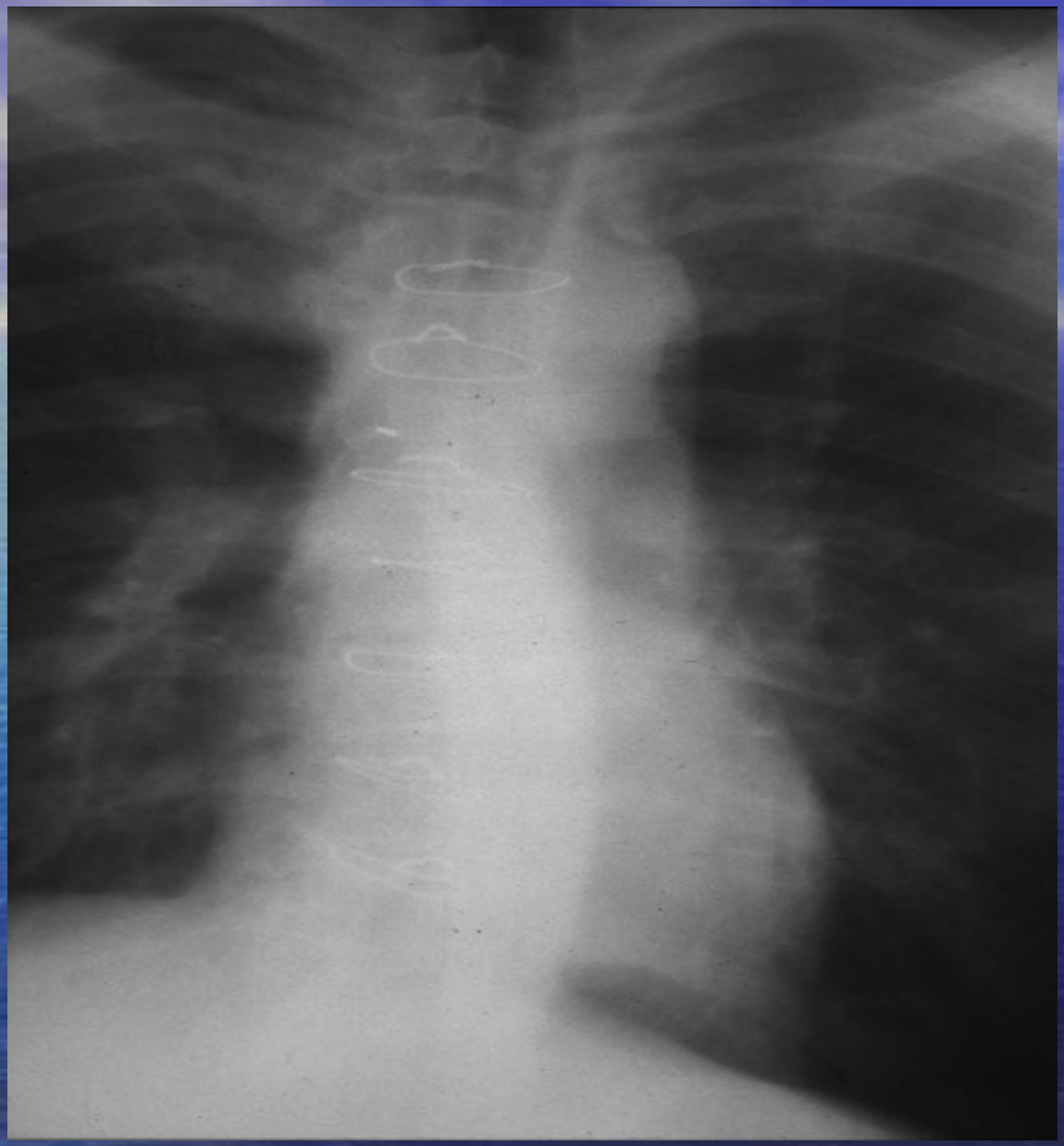

Торакальный отдел пищевода

1. Верхний отдел

открытие в результате травмы

- Немедленно – хирургический подход
- Вторичное, в связи с

проблемами глотания,
фистулой трахеопищеводной,
медиастинитом

9. Нижний отдел

- Боль в спине, дисфагия, кровавая рвота, эмфизема медиастиноцервикальная
- Медиастинит + перитонит
- пиоторакс

ВЫВОДЫ

1. Наиболее часто травматизм грудной клетки

- Не представляет проблем с диагностикой
- Не нуждается даже в простом лечении

  50% переломов ребер

  дренаж плевры

2. Опасность становится более большой:

- Если во время не распознаны наименнее часто встречаемые повреждения, такие как
- – разрыв диафрагмы, гемомедистинум, контузия миокарда

  Если имеются повреждения пищевода – своевременно не распознанные и вовремя