АНАТОМИЯ ЧЕЛОВЕКА

OSTEOLOGY
BONES OF THE TRUNK
ВВЕДЕНИЕ В ОСТЕОЛОГИЮ
КОСТИ ТУЛОВИЩА

Зимина М.А.
Zimina M.A/
2021

АНАТОМИЧЕСКАЯ ТЕРМИНОЛОГИЯ

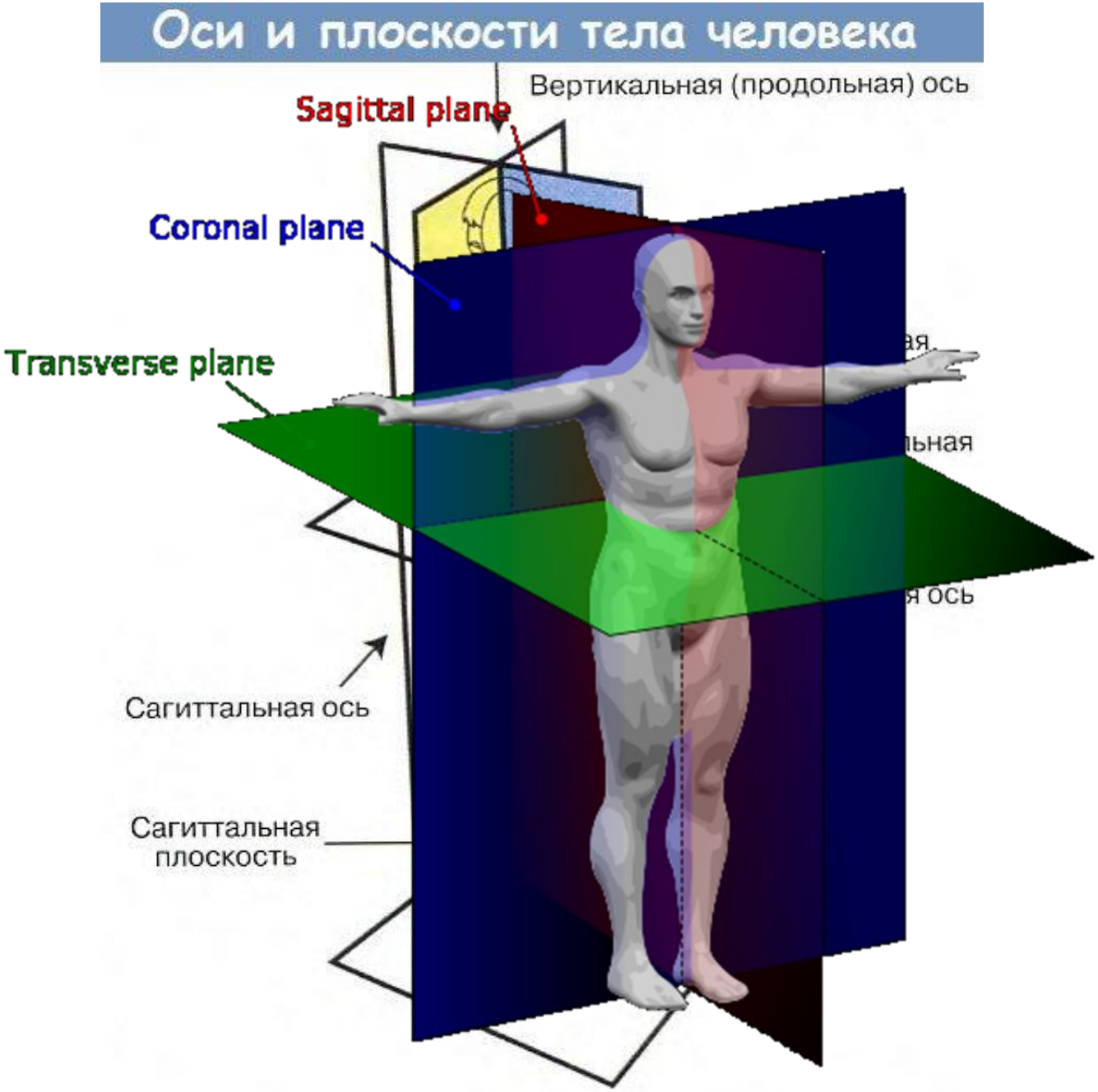

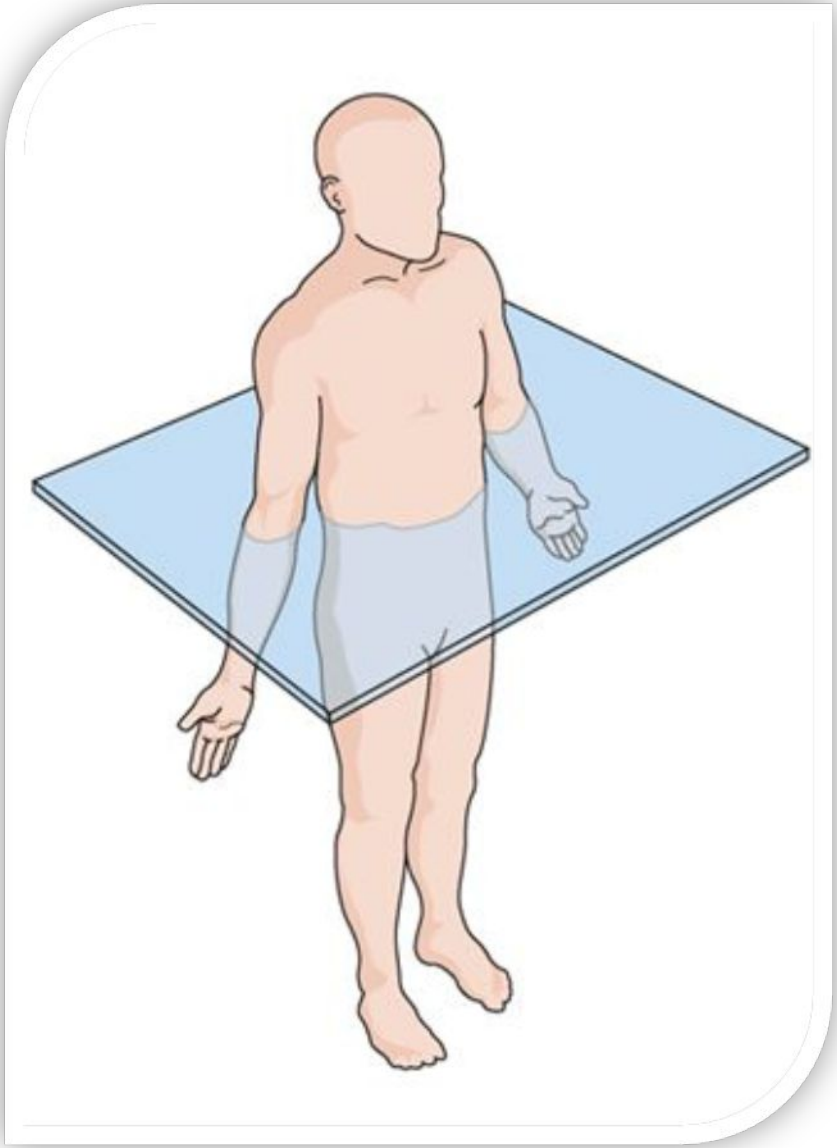

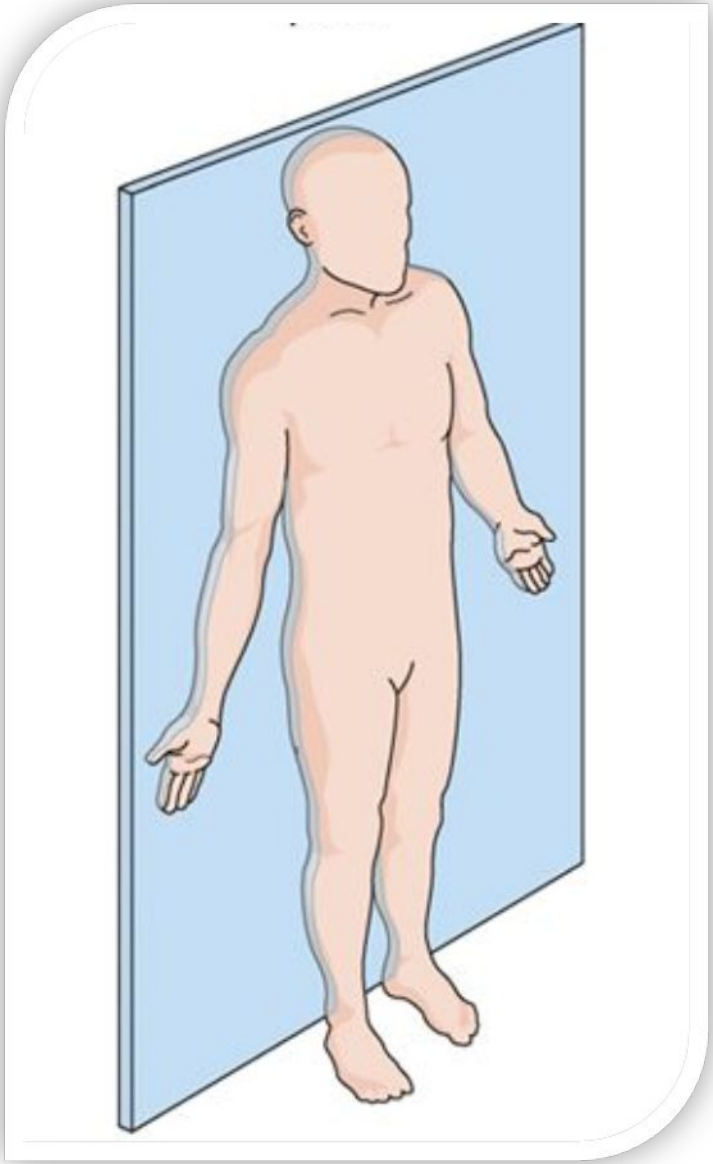

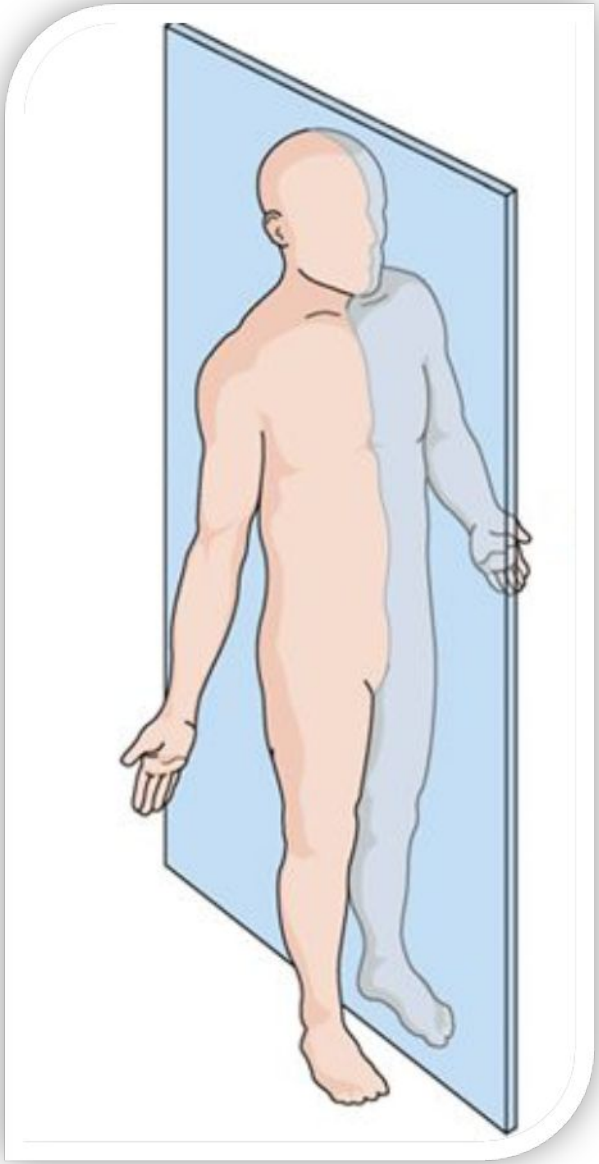

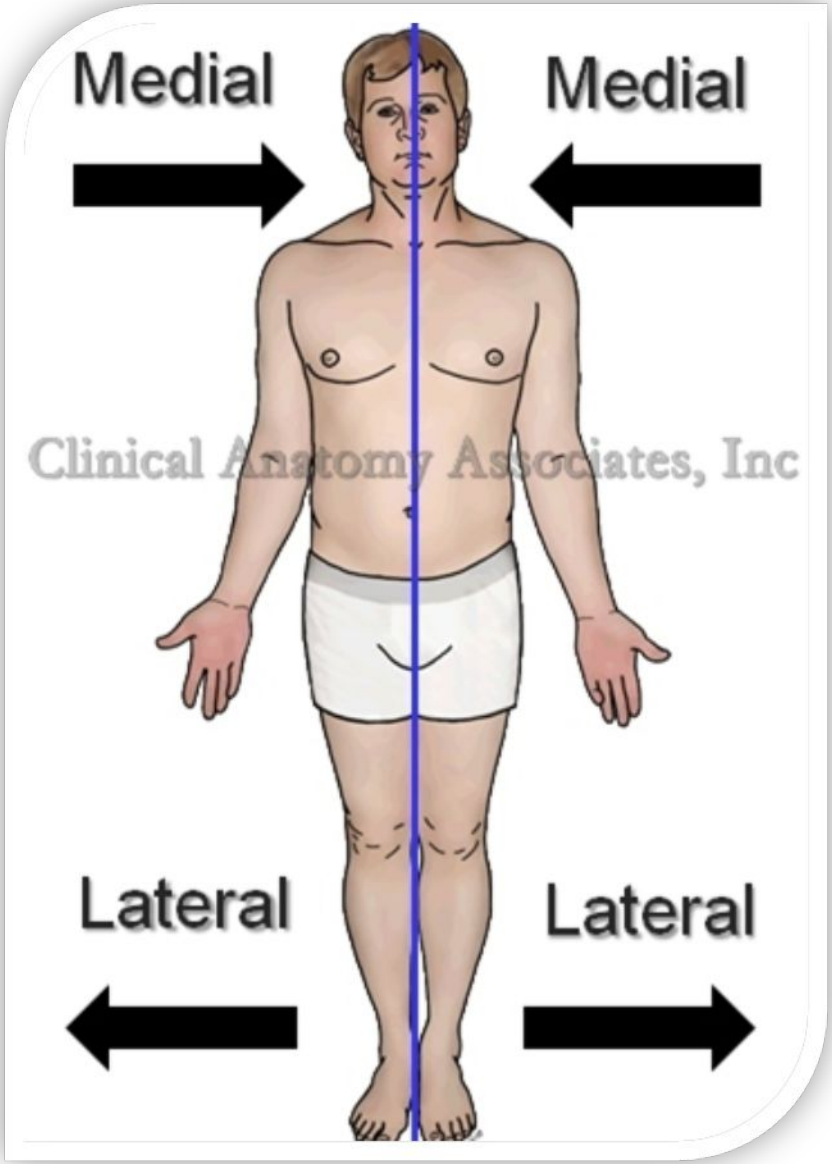
Medial
Medial
Clinical Anatomy Associates, Inc
Lateral
Lateral

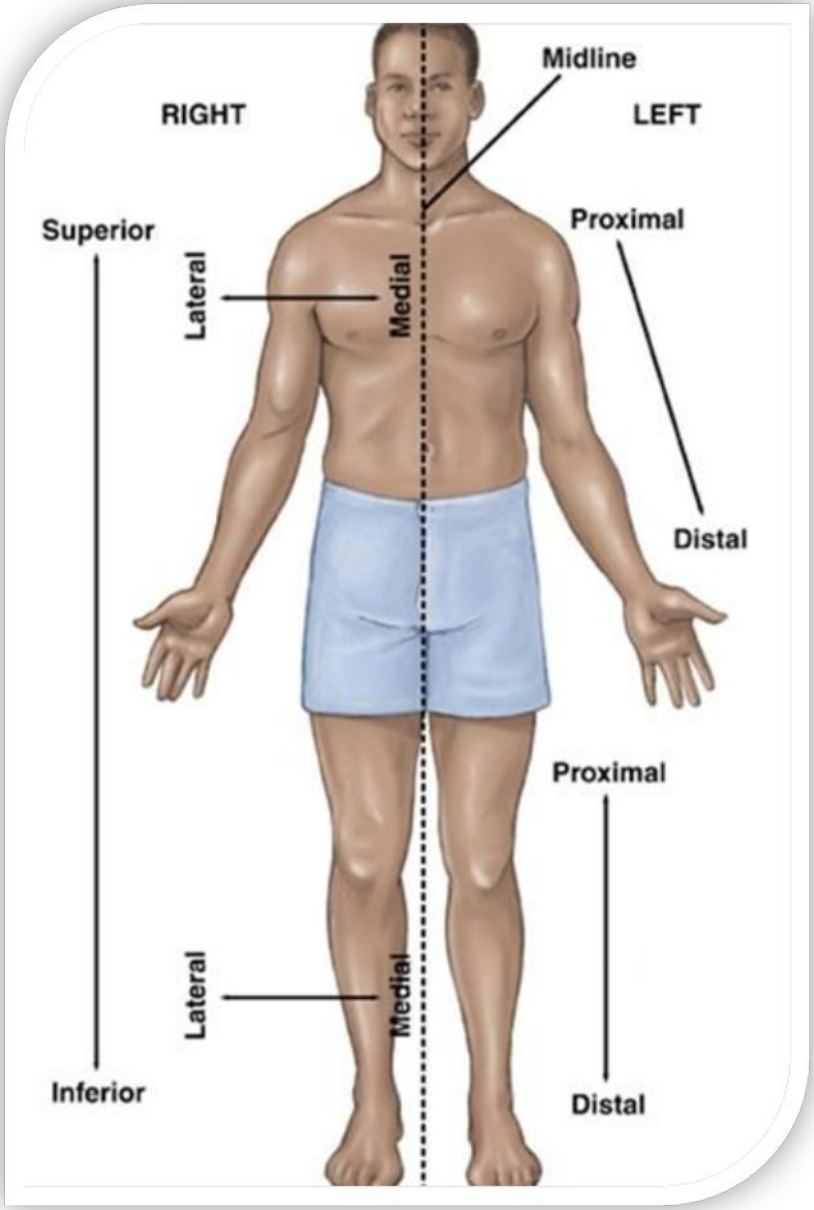
Midline
RIGHT
LEFT
Superior
Proximal
Lateral
Medial
Distal
Proximal
Lateral
Medial
Inferior
Distal

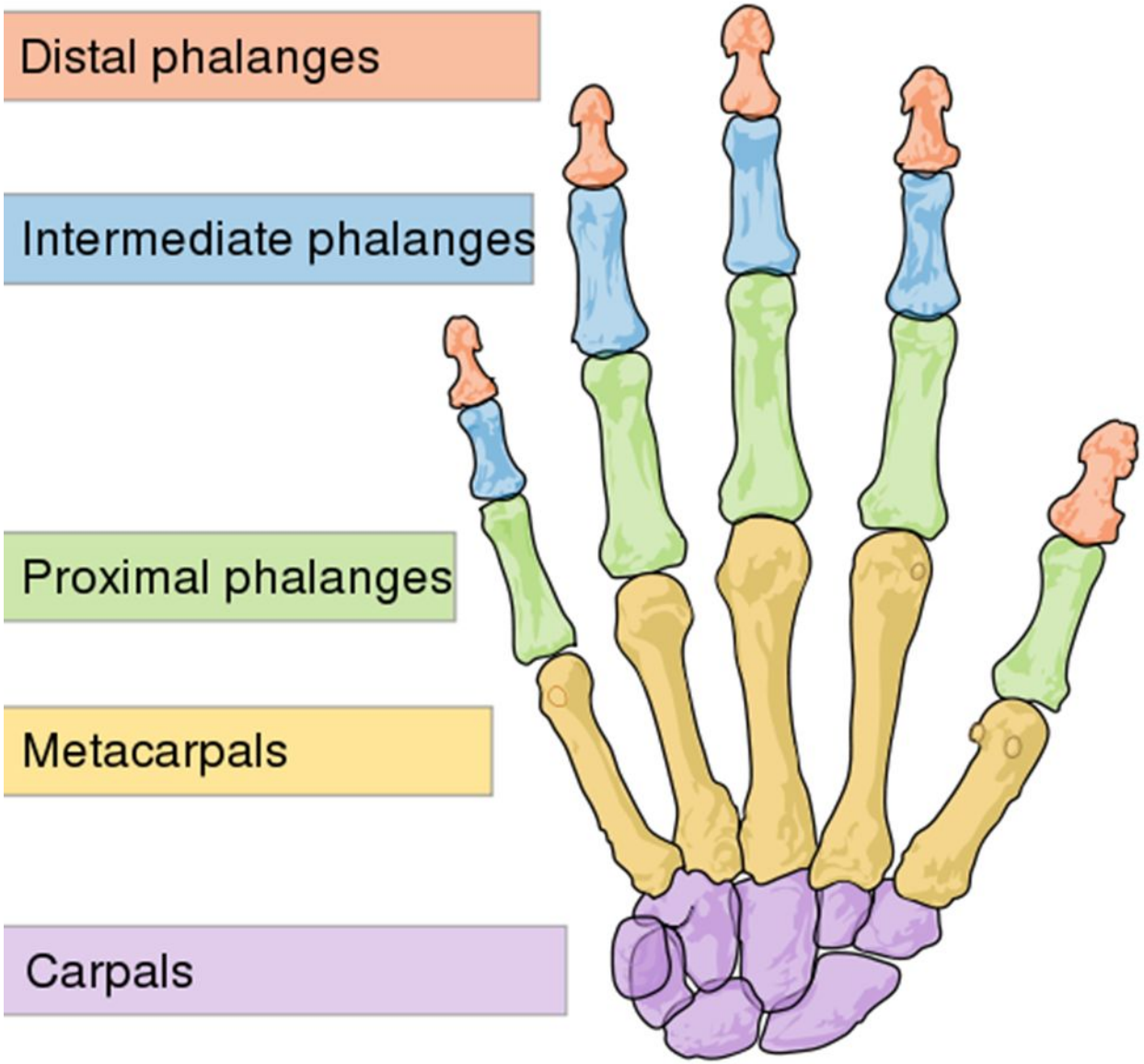
Distal phalanges
Intermediate phalanges
Proximal phalanges
Metacarpals
Carpals

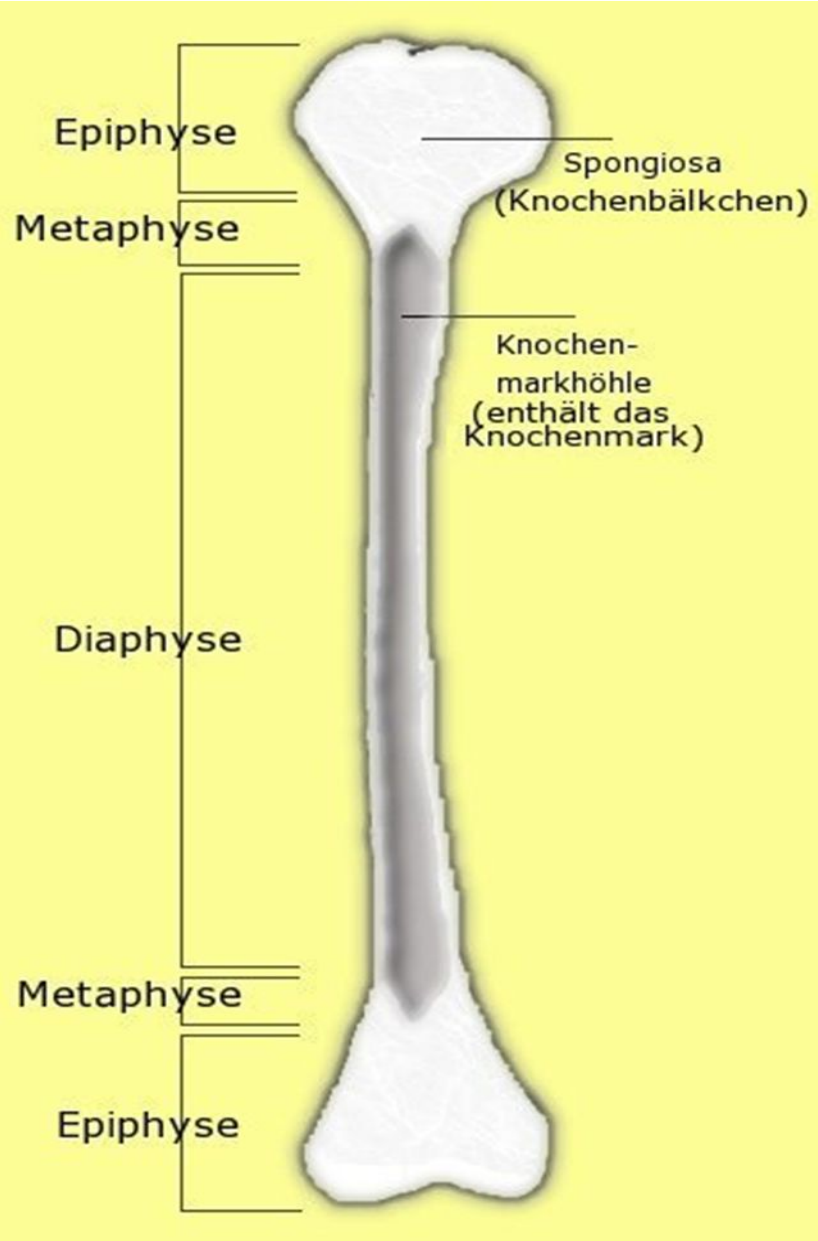
Epiphyse
Metaphyse
Diaphyse
Metaphyse
Epiphyse
Spongiosa
(Knochenbälkchen)
Knochen-
markhöhle
(enthält das
Knochenmark)

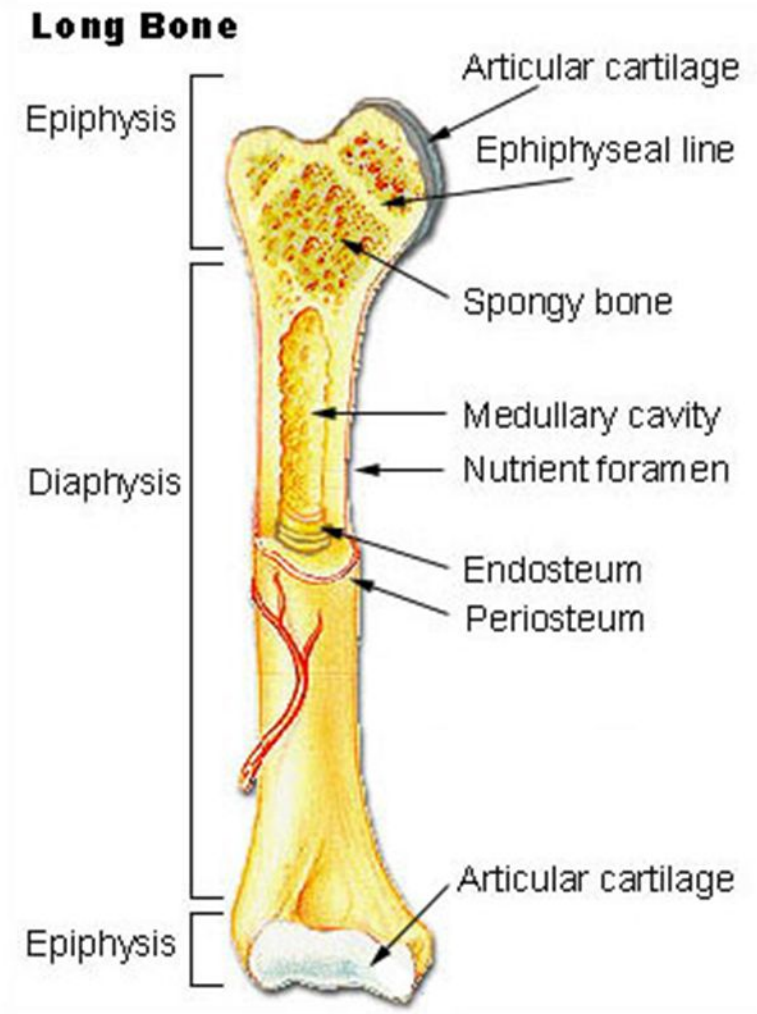
Long Bone
Articular cartilage
Epiphysis
Ephiphyseal line
Spongy bone
Medullary cavity
Nutrient foramen
Diaphysis
Endosteum
Periosteum
Articular cartilage
Epiphysis

Spongy bone
Compact bone

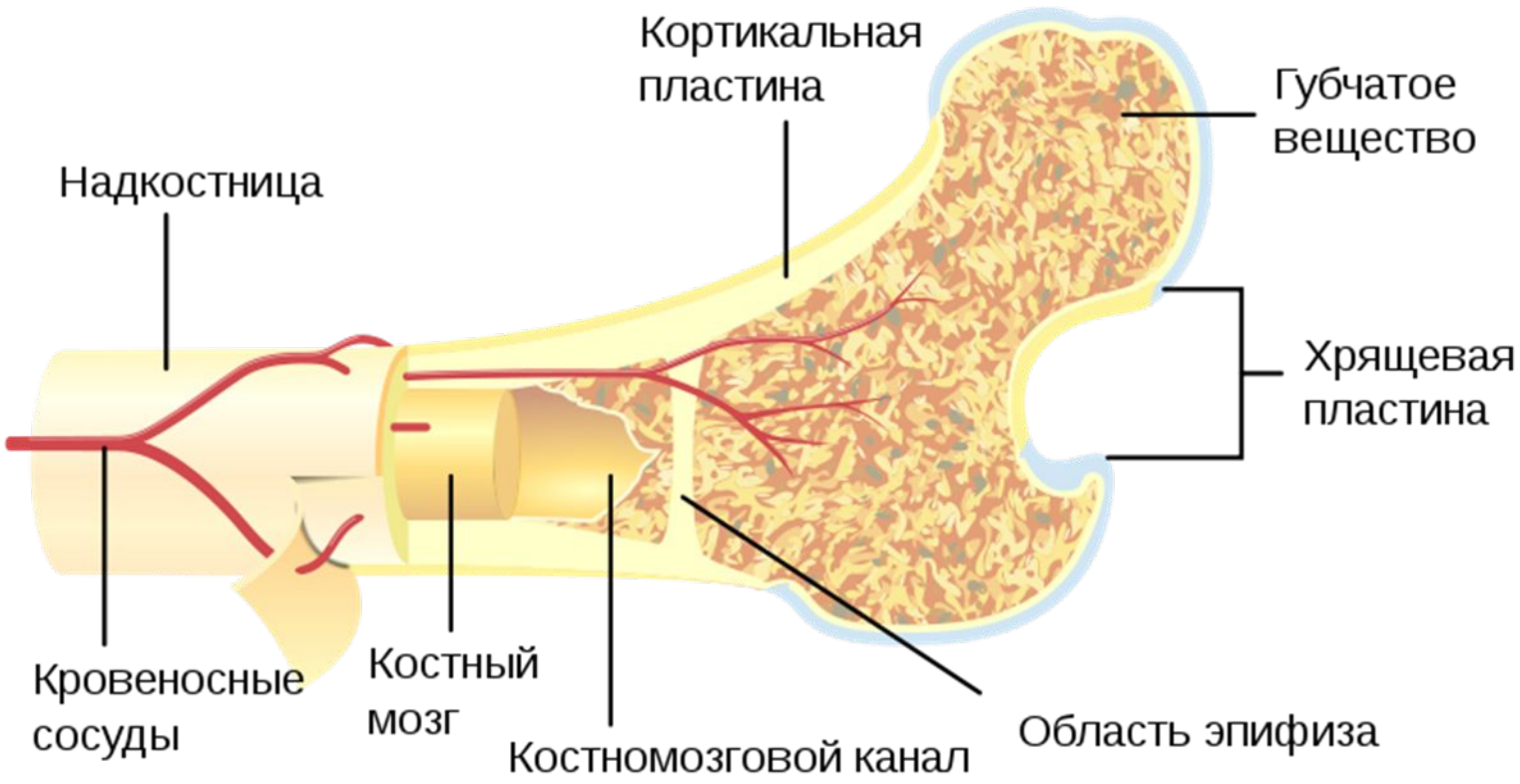
Кортикальная пластина
Губчатое вещество
Надкостница
Хрящевая пластина
Кровеносные сосуды
Костный мозг
Костномозговой канал
Область эпифиза

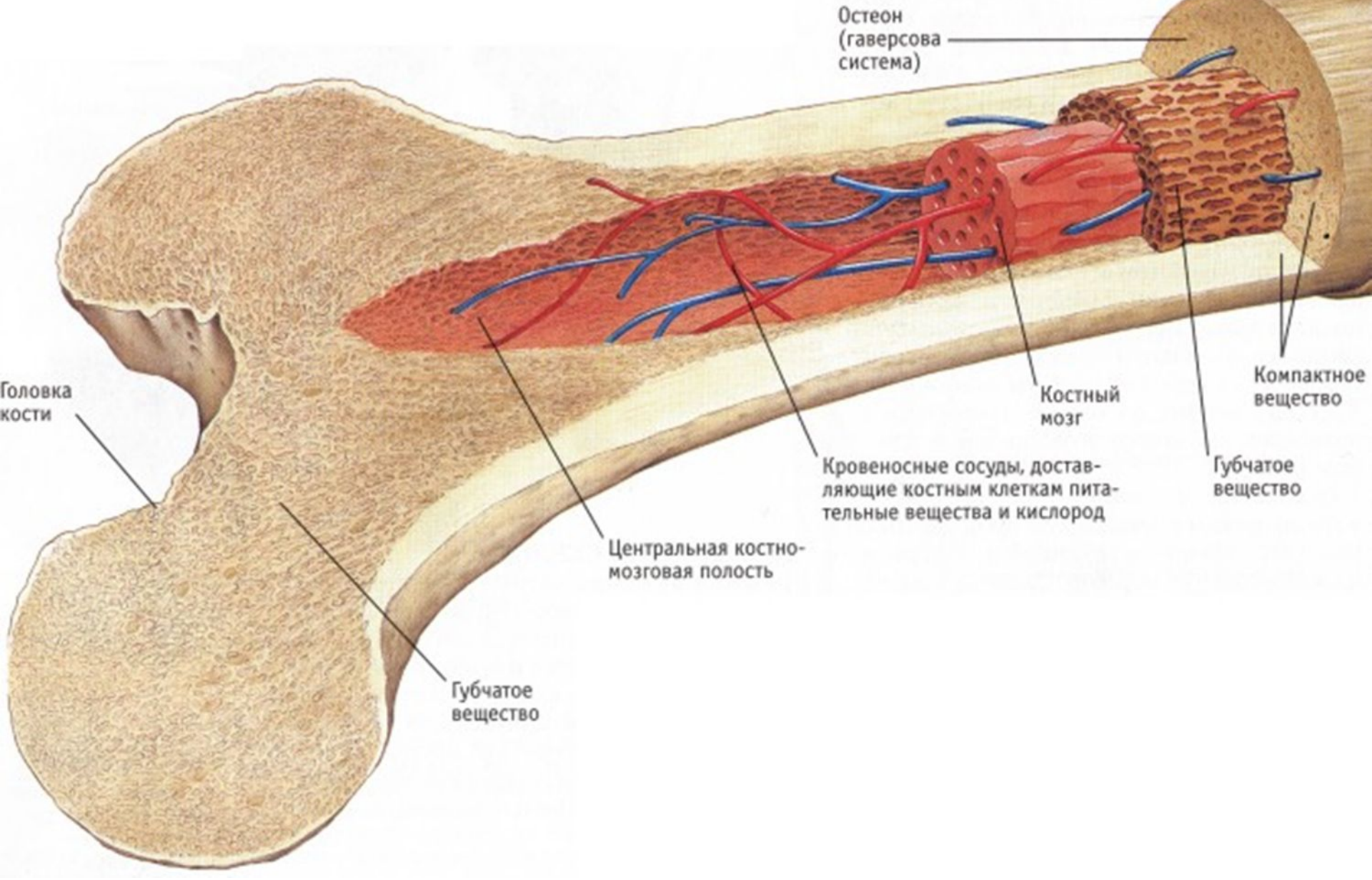
Остеон
(гаверсова
система)
Головка
кости
Костный
мозг
Компактное
вещество
Кровеносные сосуды, доставляющие костным клеткам питательные вещества и кислород
Губчатое
вещество
Центральная костно-мозговая полость
Губчатое
вещество

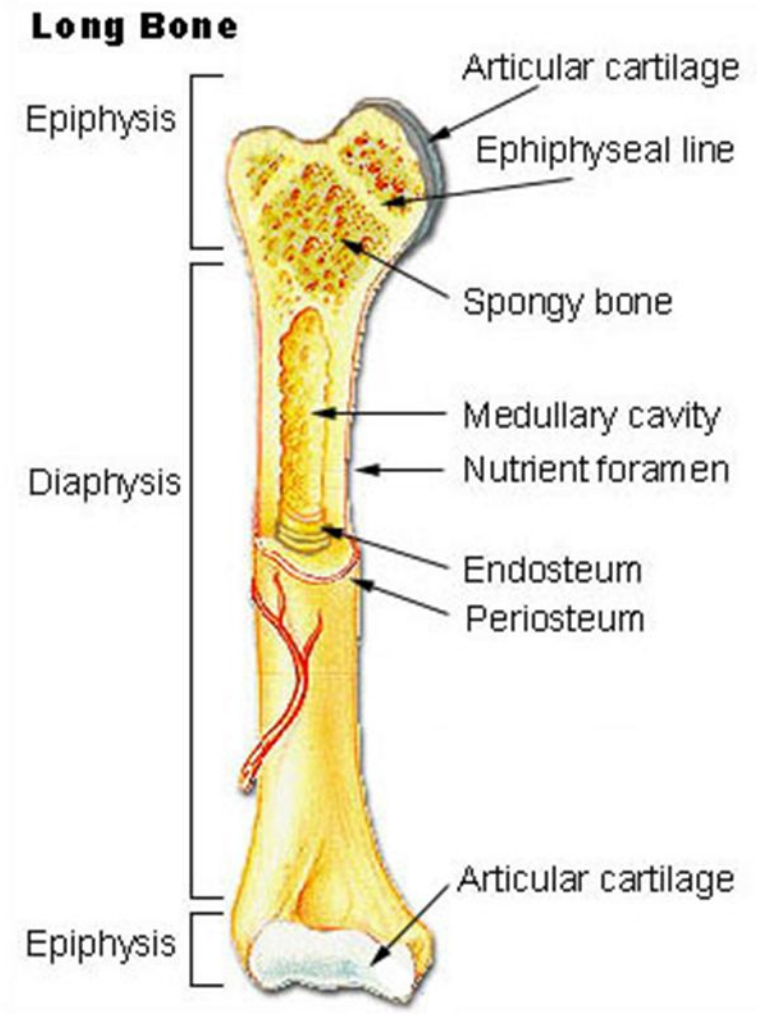
Long Bone
Articular cartilage
Epiphysis
Ephiphyseal line
Spongy bone
Medullary cavity
Nutrient foramen
Diaphysis
Endosteum
Periosteum
Articular cartilage
Epiphysis

Строение кости

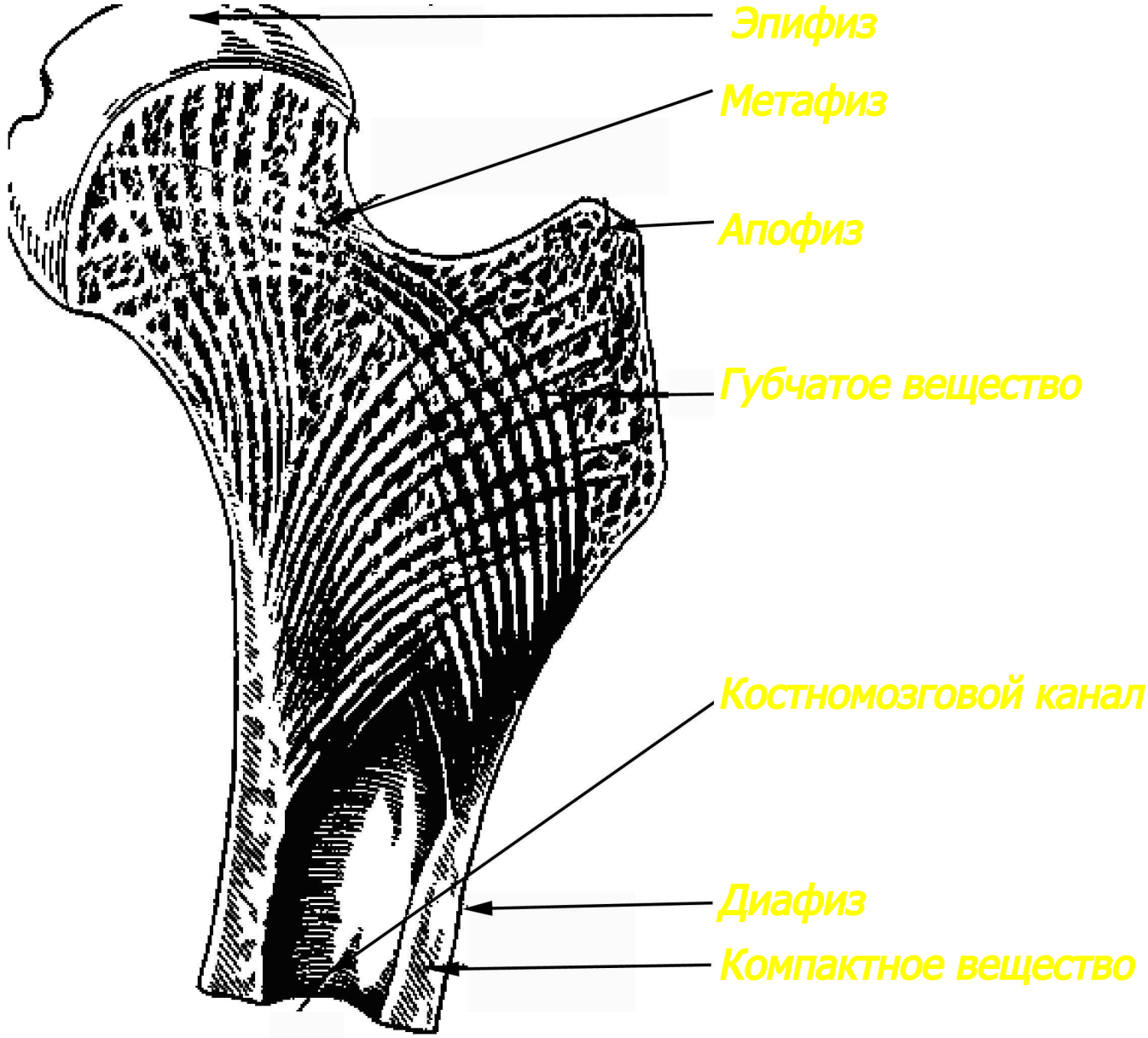

декальцинированная кость
нормальная кость

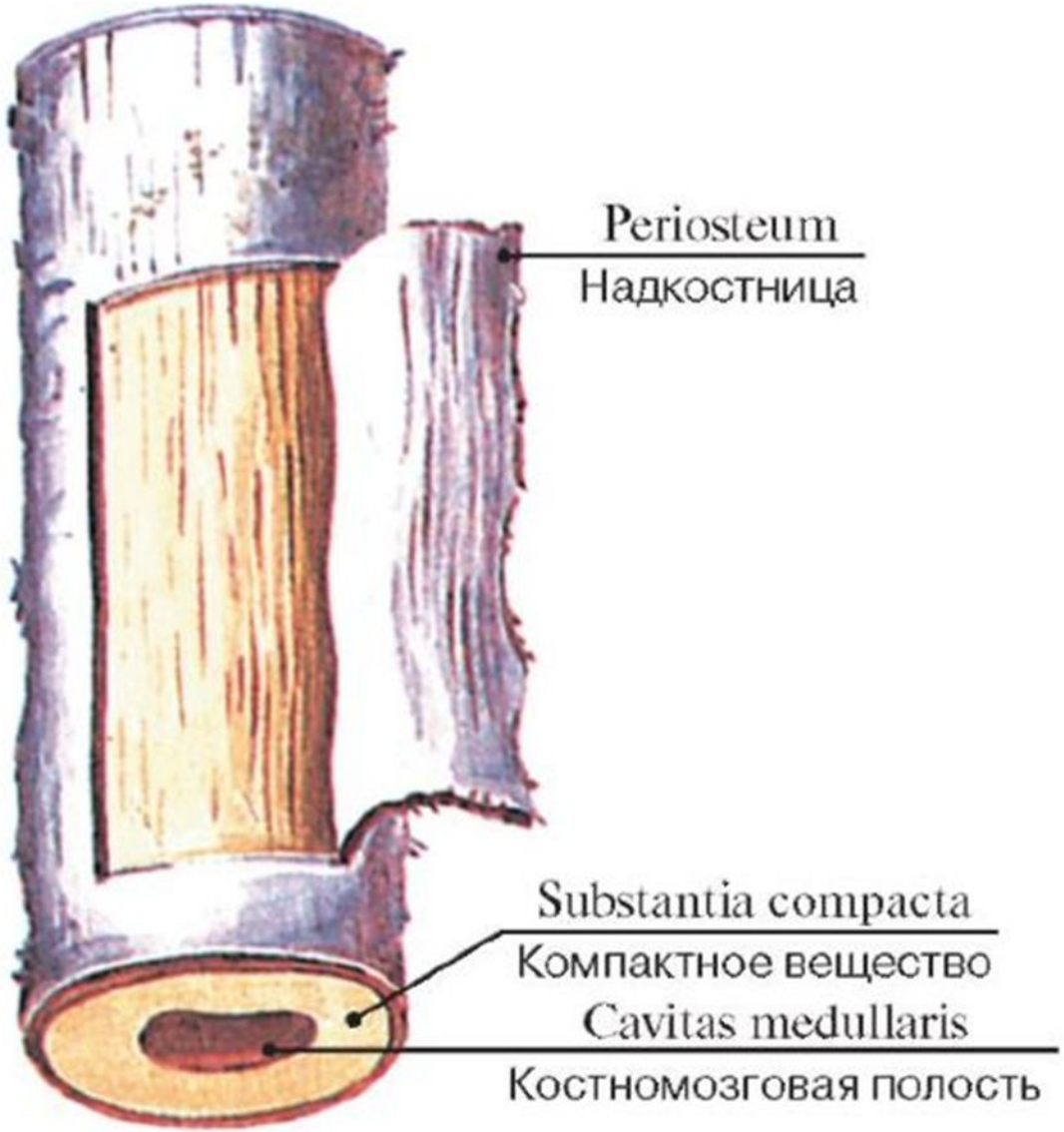
Periosteum
Надкостница
Substantia compacta
Компактное вещество
Cavitas medullaris
Костномозговая полость

СТРОЕНИЕ КОСТИ КАК ОРГАНА

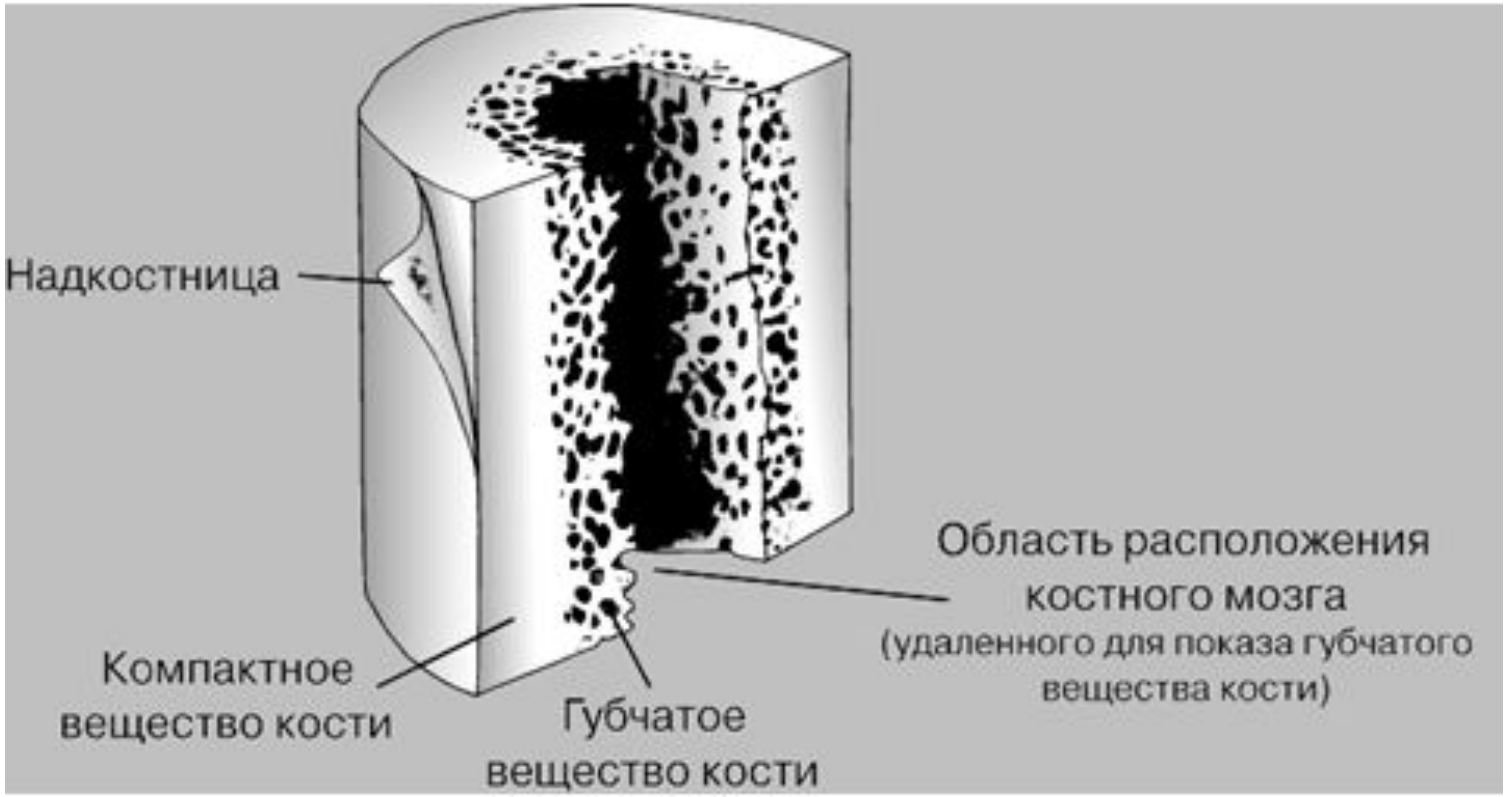

Bone as an organ

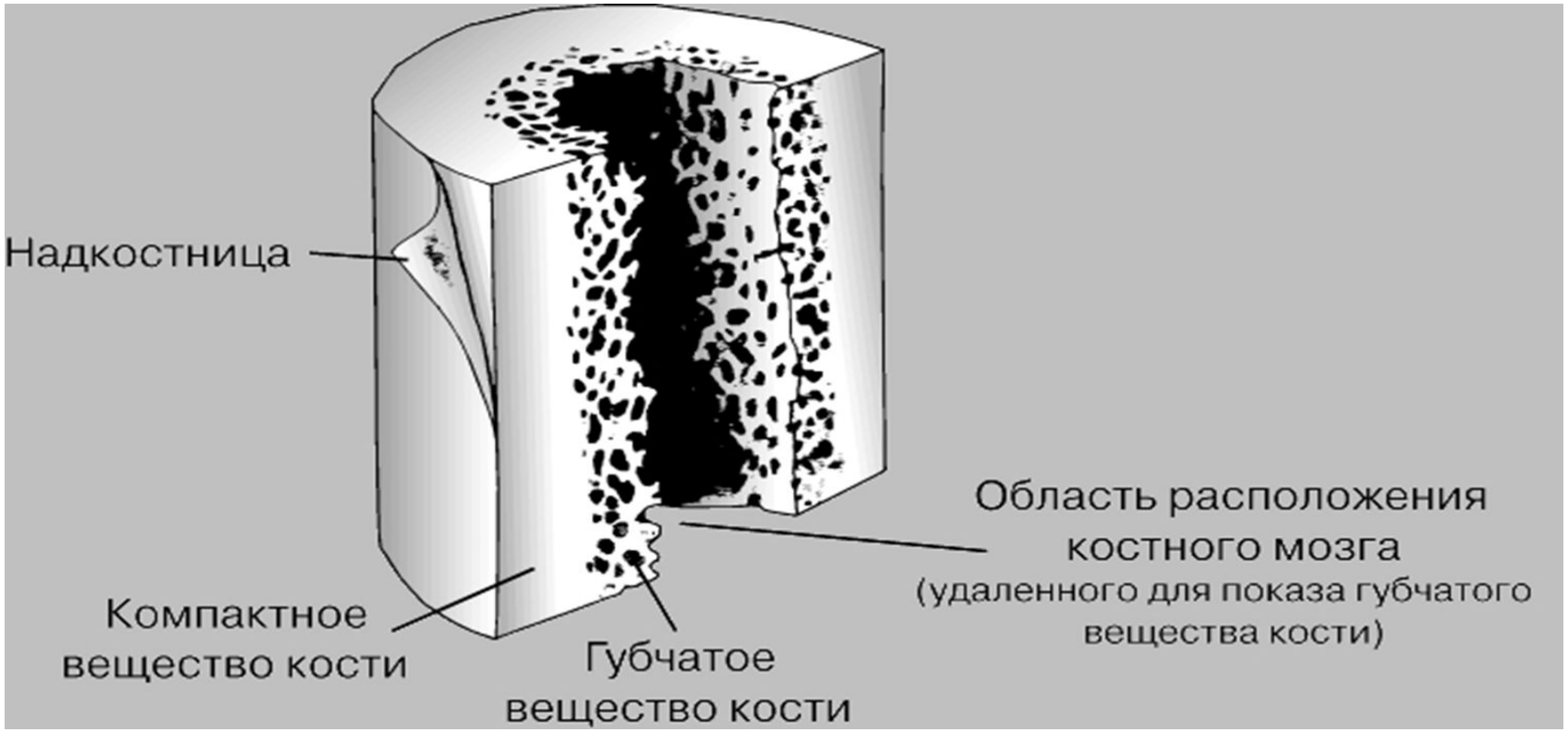

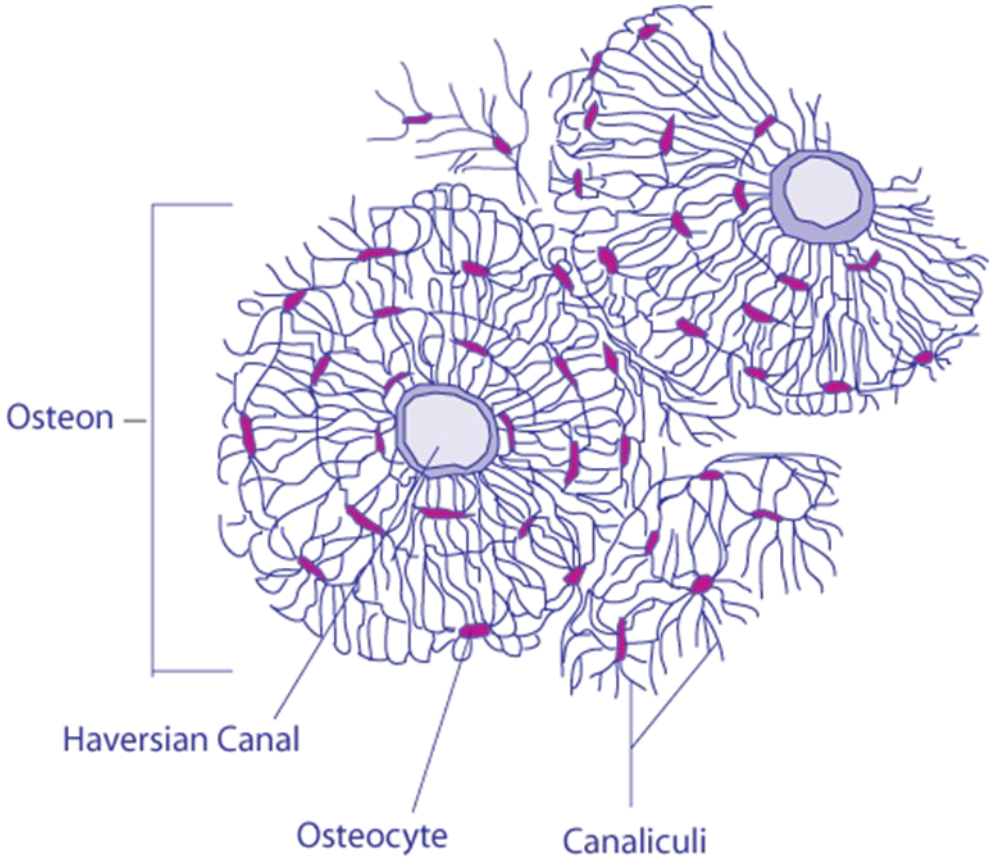
Osteon
Haversian Canal
Osteocyte
Canaliculi

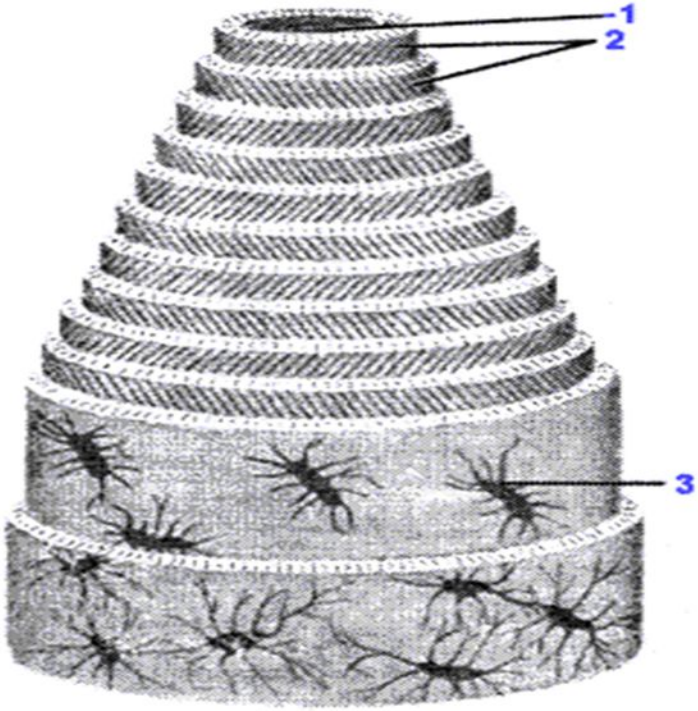

Рис. 121. *Строение остеона в разрезе:*
1 – центральный канал (канал остеона); 2 – пластинки остеона; 3 – костная клетка (остеоцит)

Строение трубчатой кости

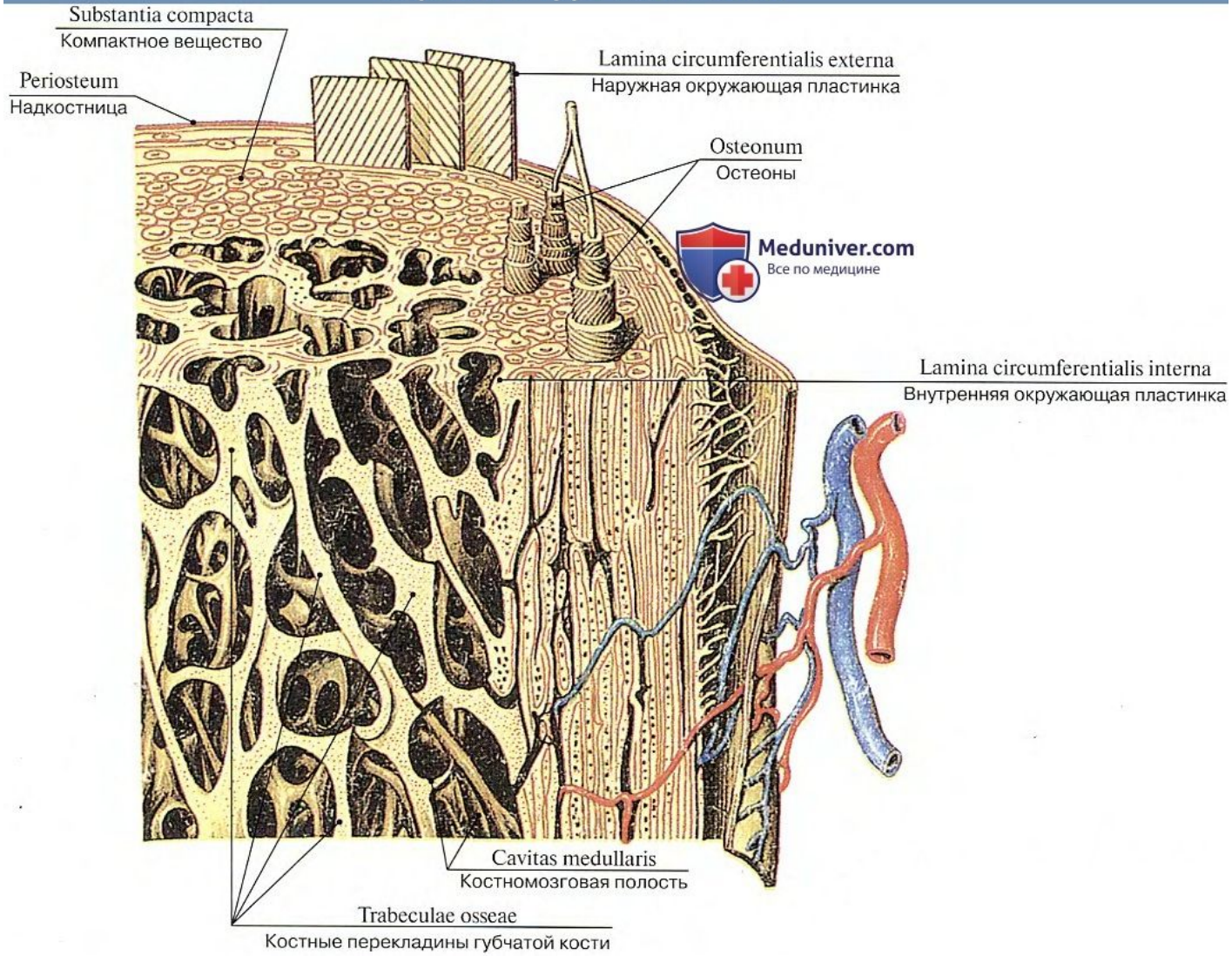

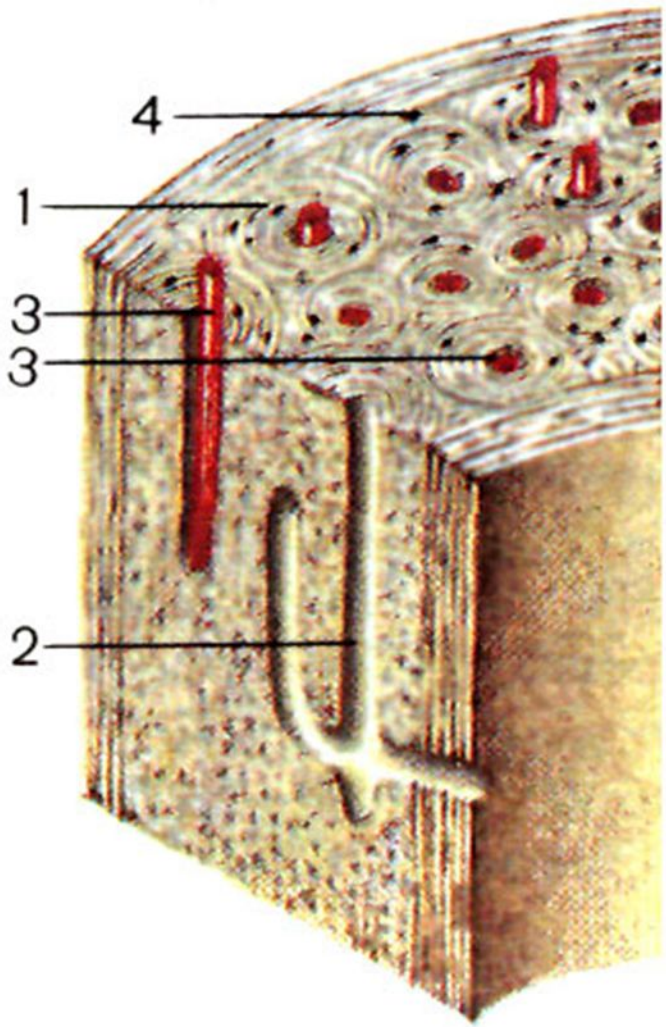
4
1
3
3
2

Строение кости

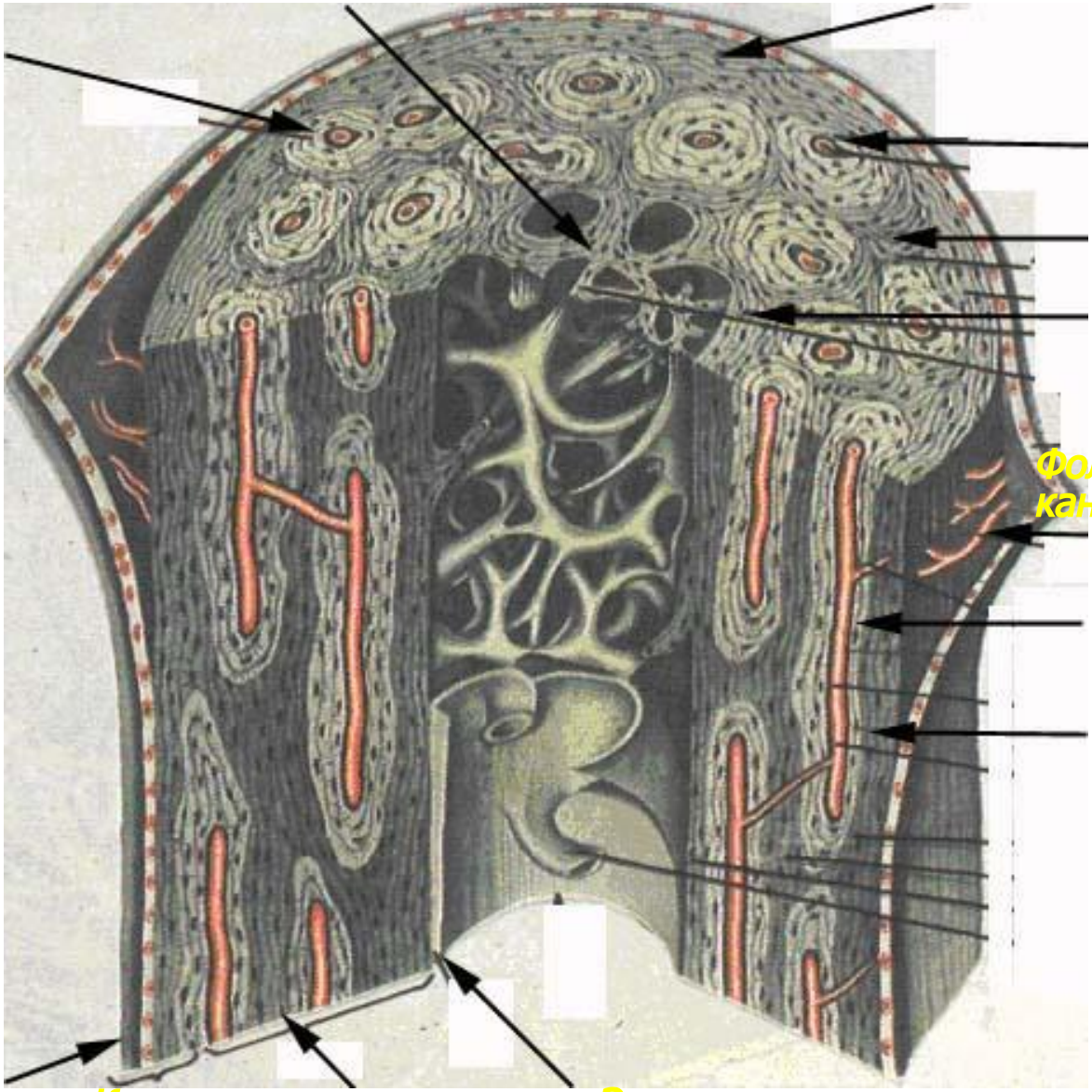

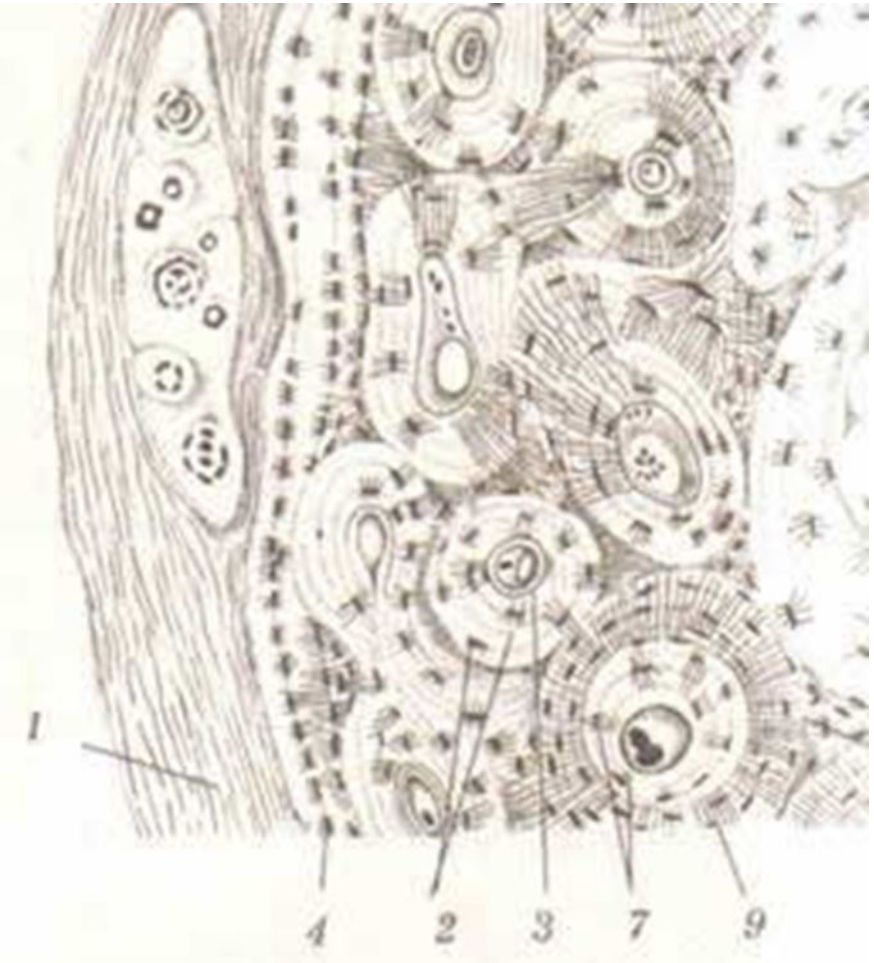

1-periosteum, 2-osteon plates, 3-osteon channel (haversov channel), 4-external main plates, 7-osteocytes, 9-osteon.

РАЗВИТИЕ СКЕЛЕТА

I. Перепончатая стадия (~ до 4-5 недели)

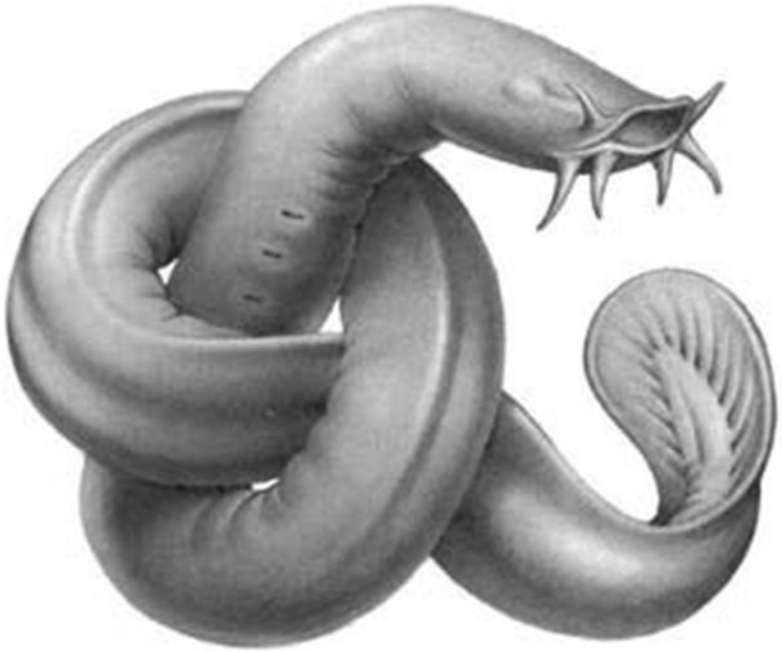

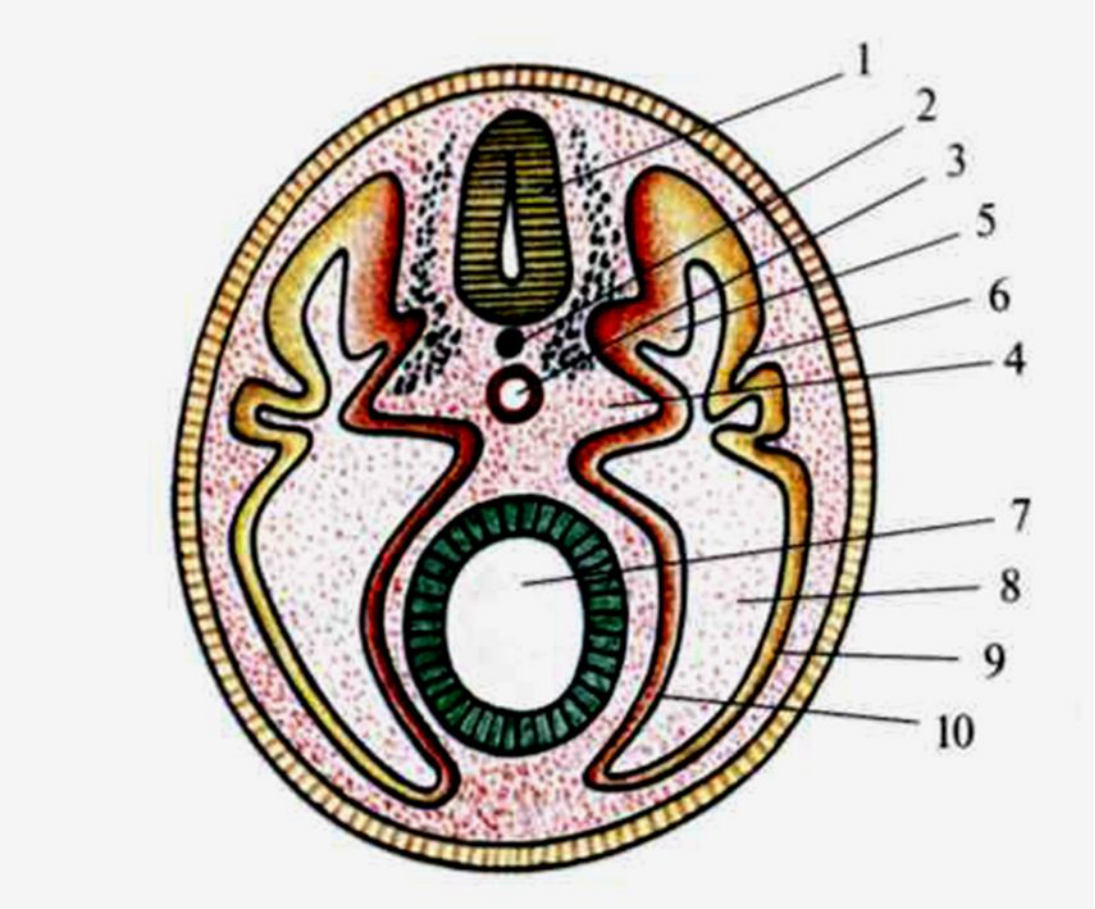

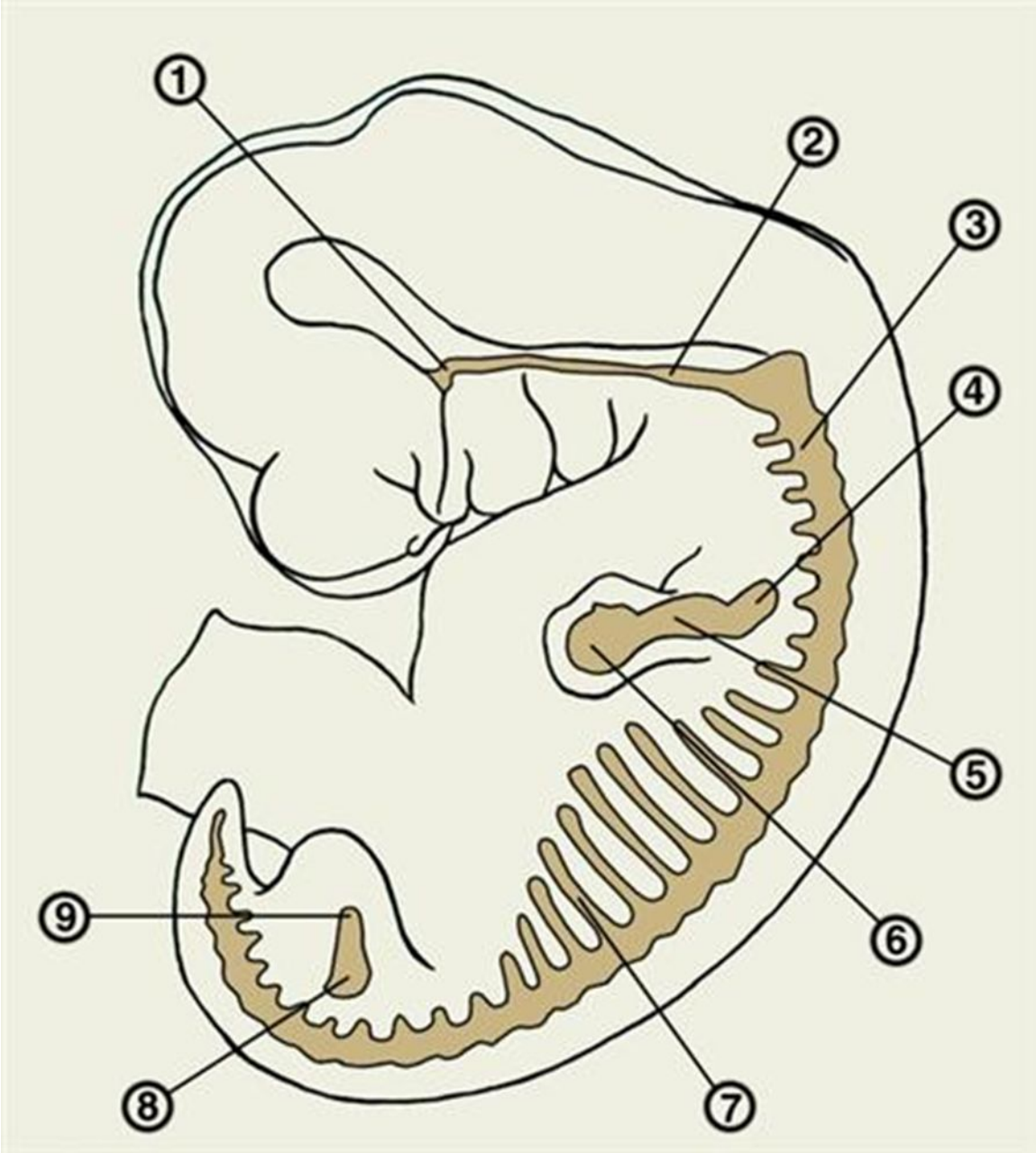
1
2
3
4
5
6
7
8
9


а
в
г
б
1
2
3
4

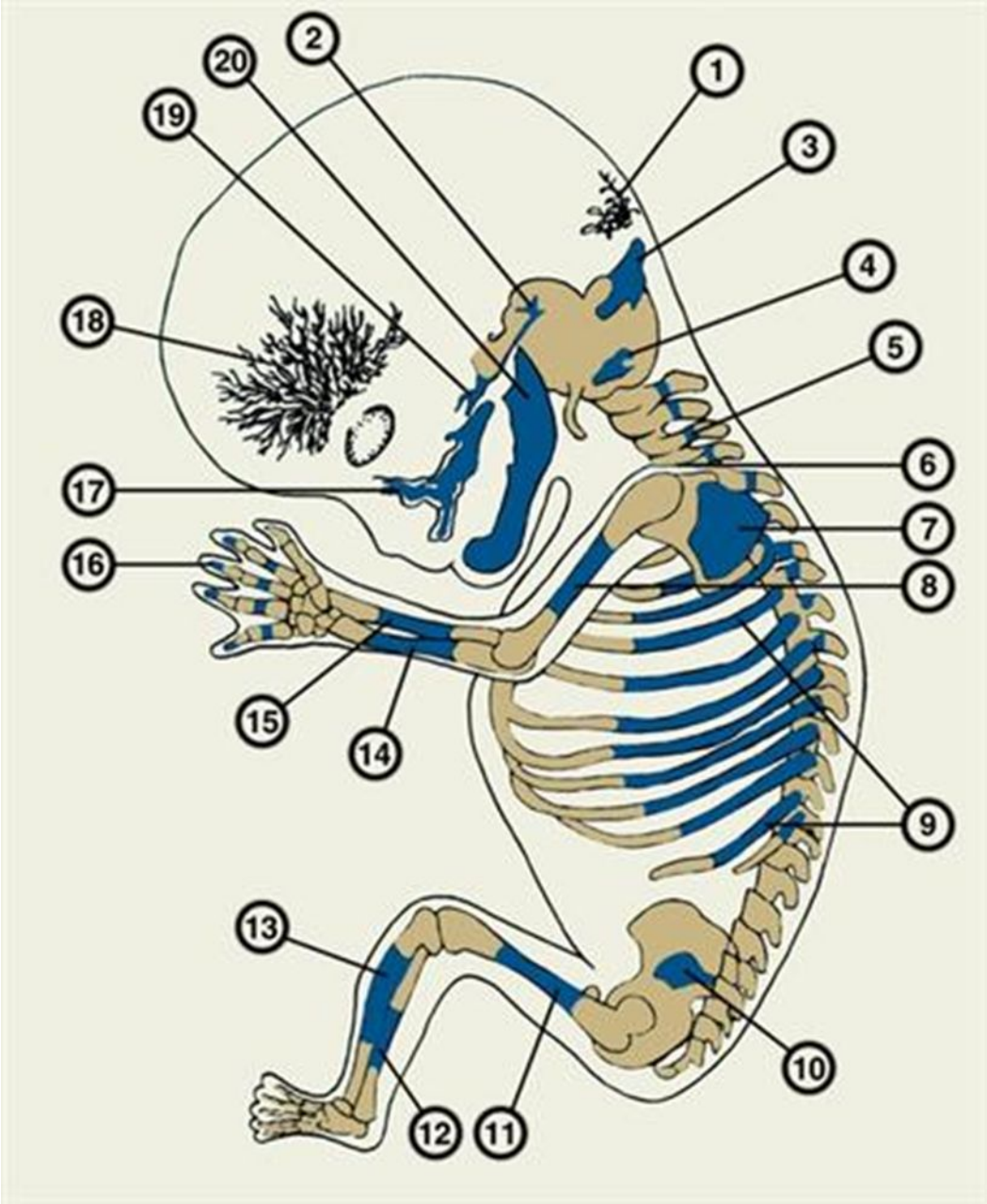
1
2
3
4
5
6
7
8
9
10
11
12
13
14
15
16
17
18
19
20

3 ГОДА
8 ЛЕТ
14 ЛЕТ
25 ЛЕТ
– ХРЯЩ
– КОСТЬ

компактное костное вещество
губчатое костное вещество
хрящевая прослойка
надкостница

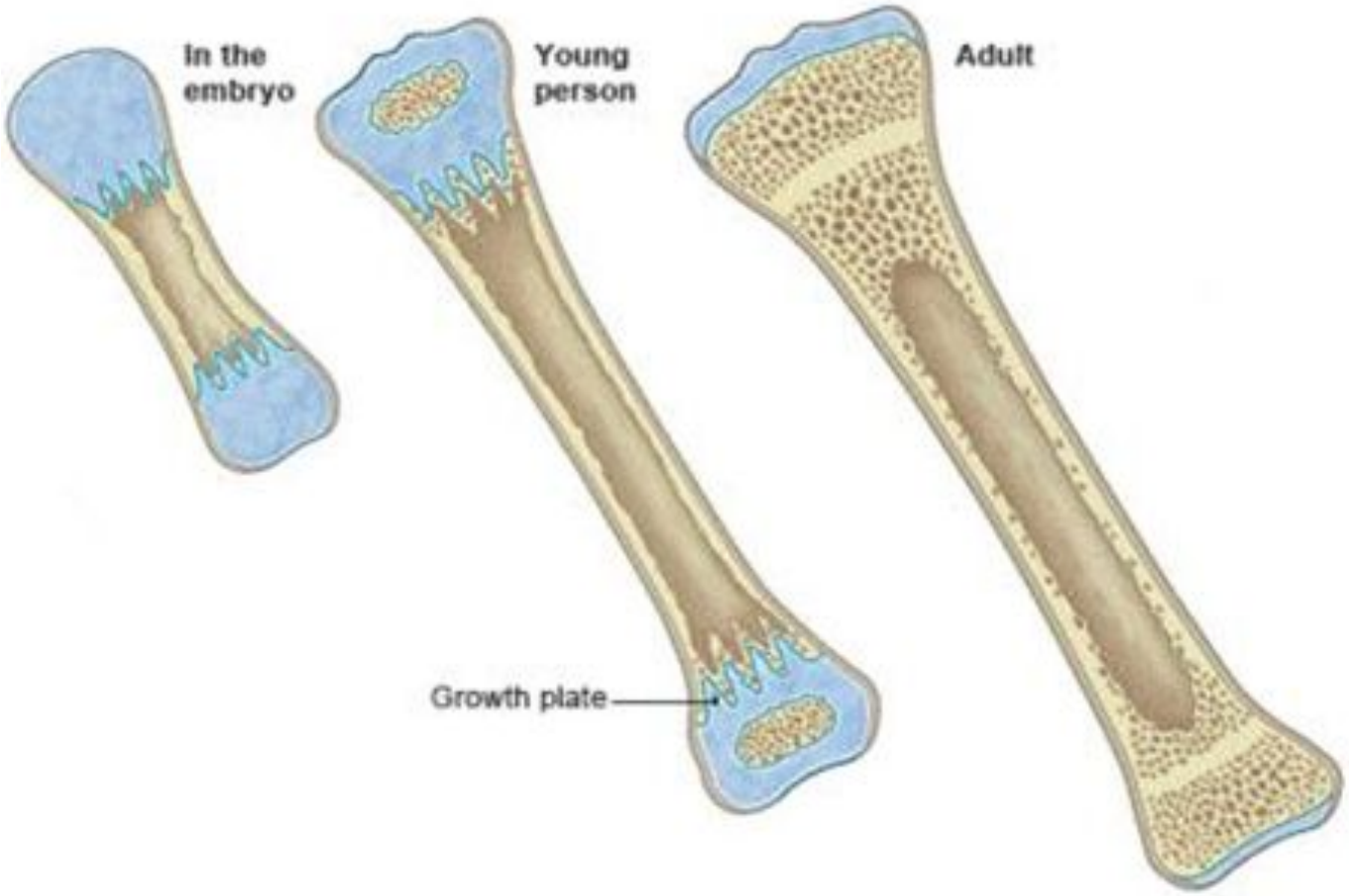
In the embryo
Young person
Adult
Growth plate

Рентгеновское изображение к тей

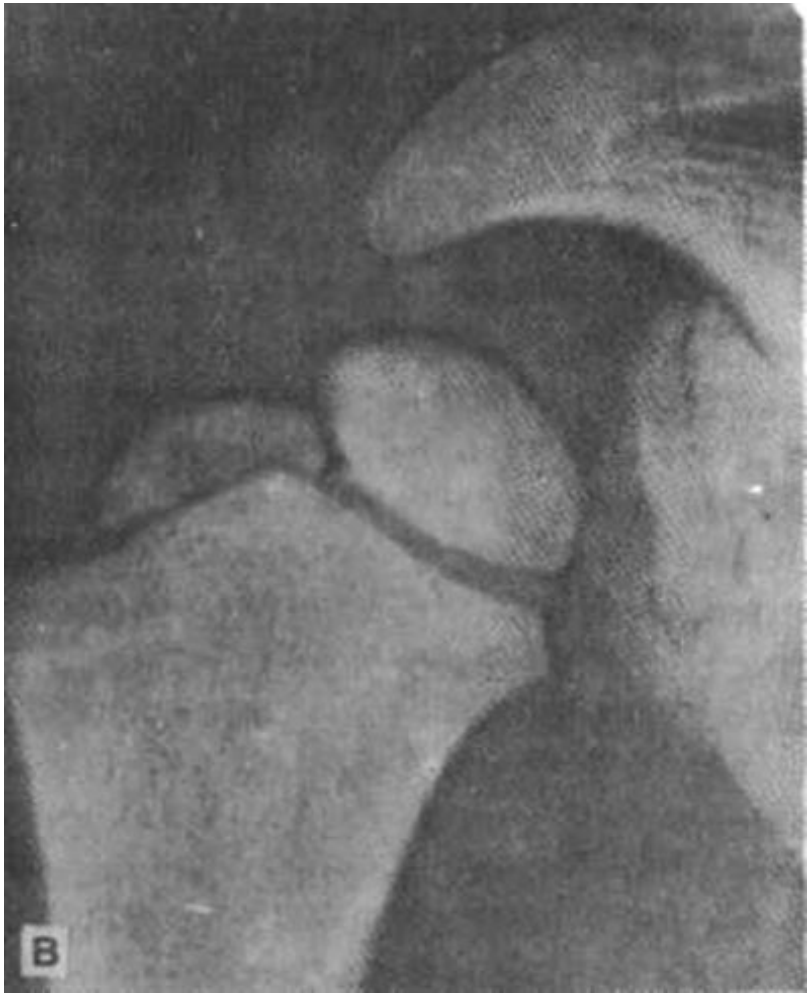
B

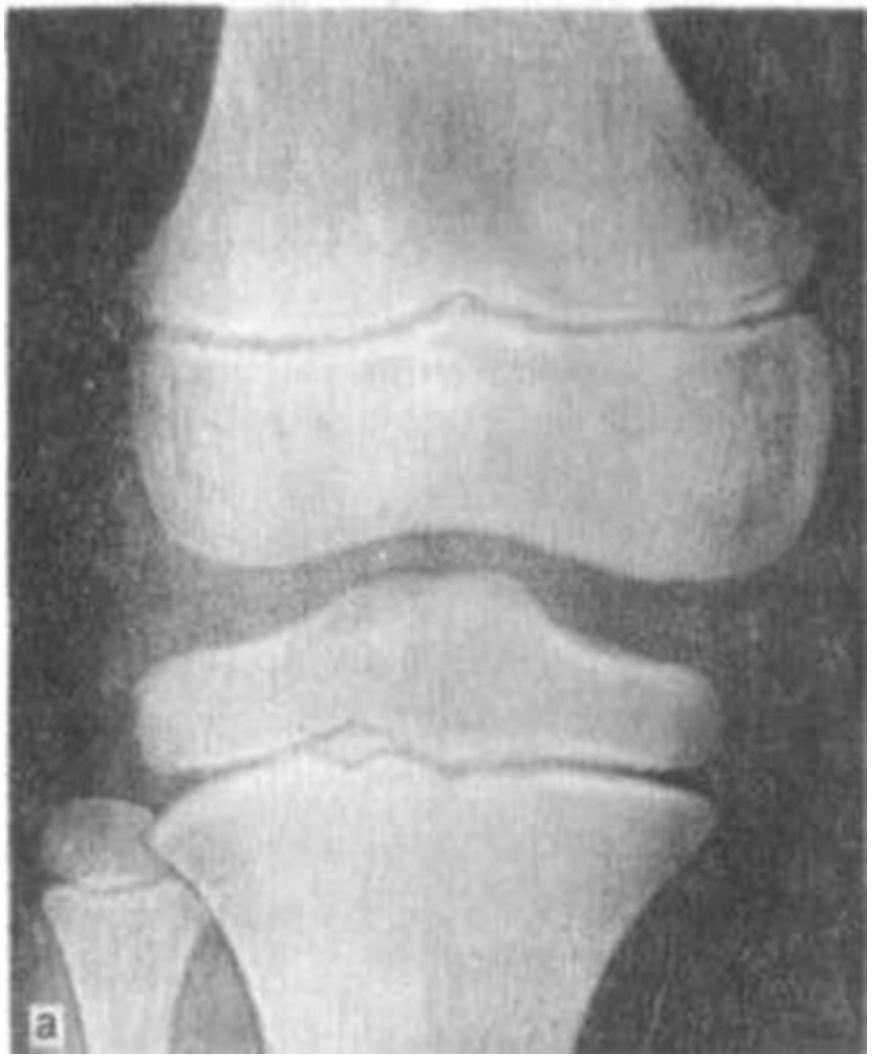
a

a

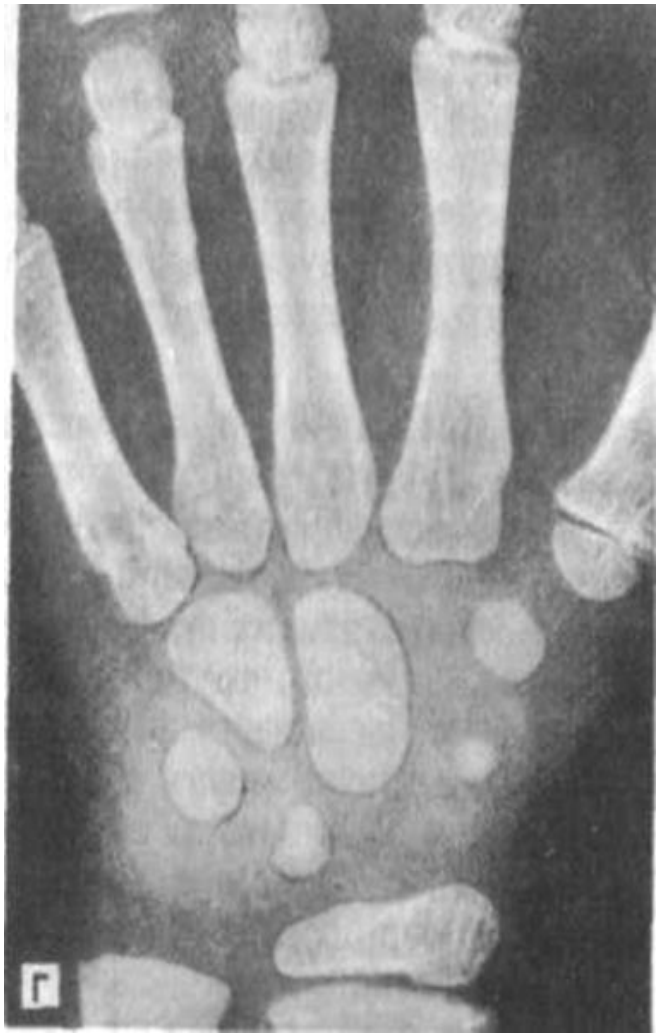
Г

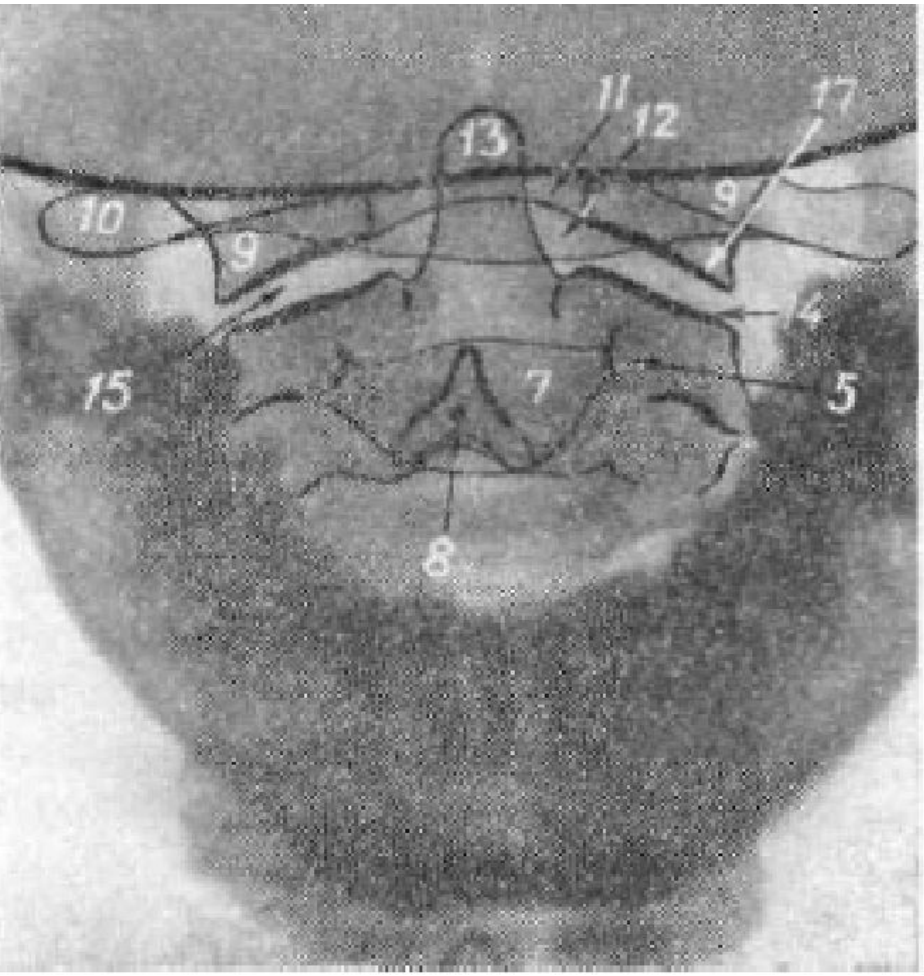
11
12
17
13
10
9
9
4
15
7
5
8

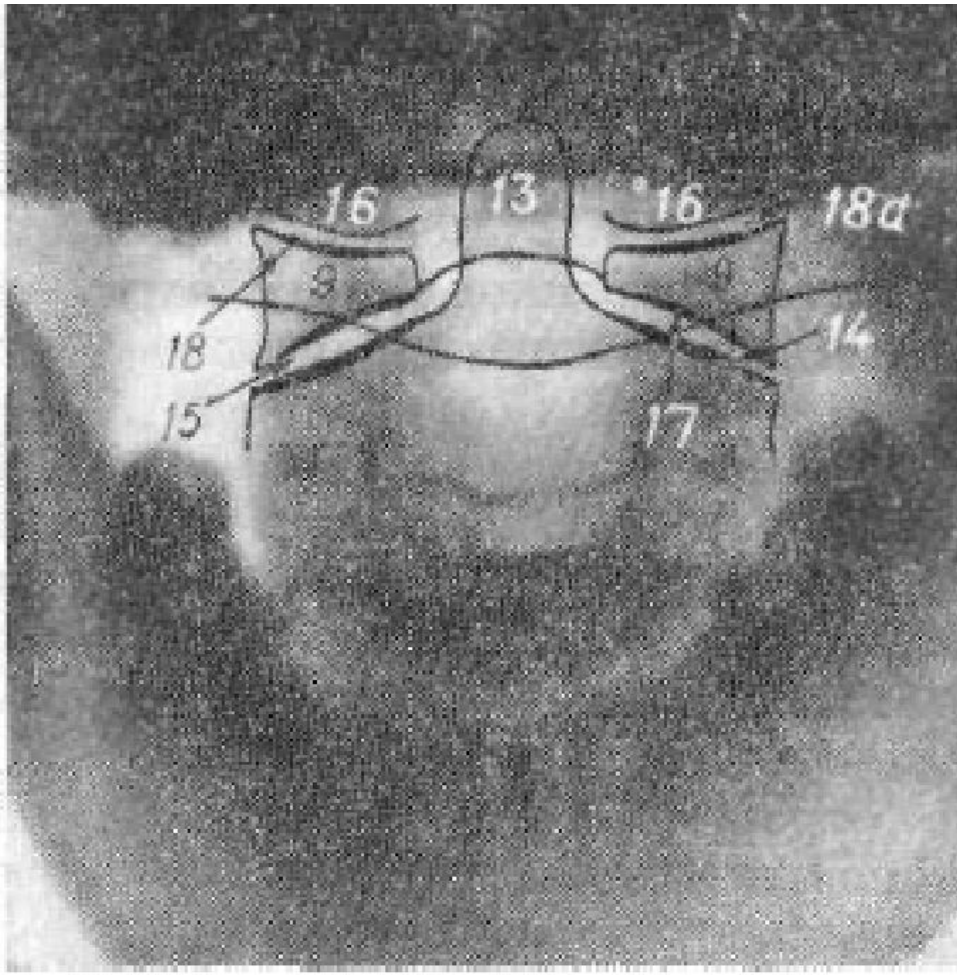
16
13
16
18a
9
9
18
14
15
17

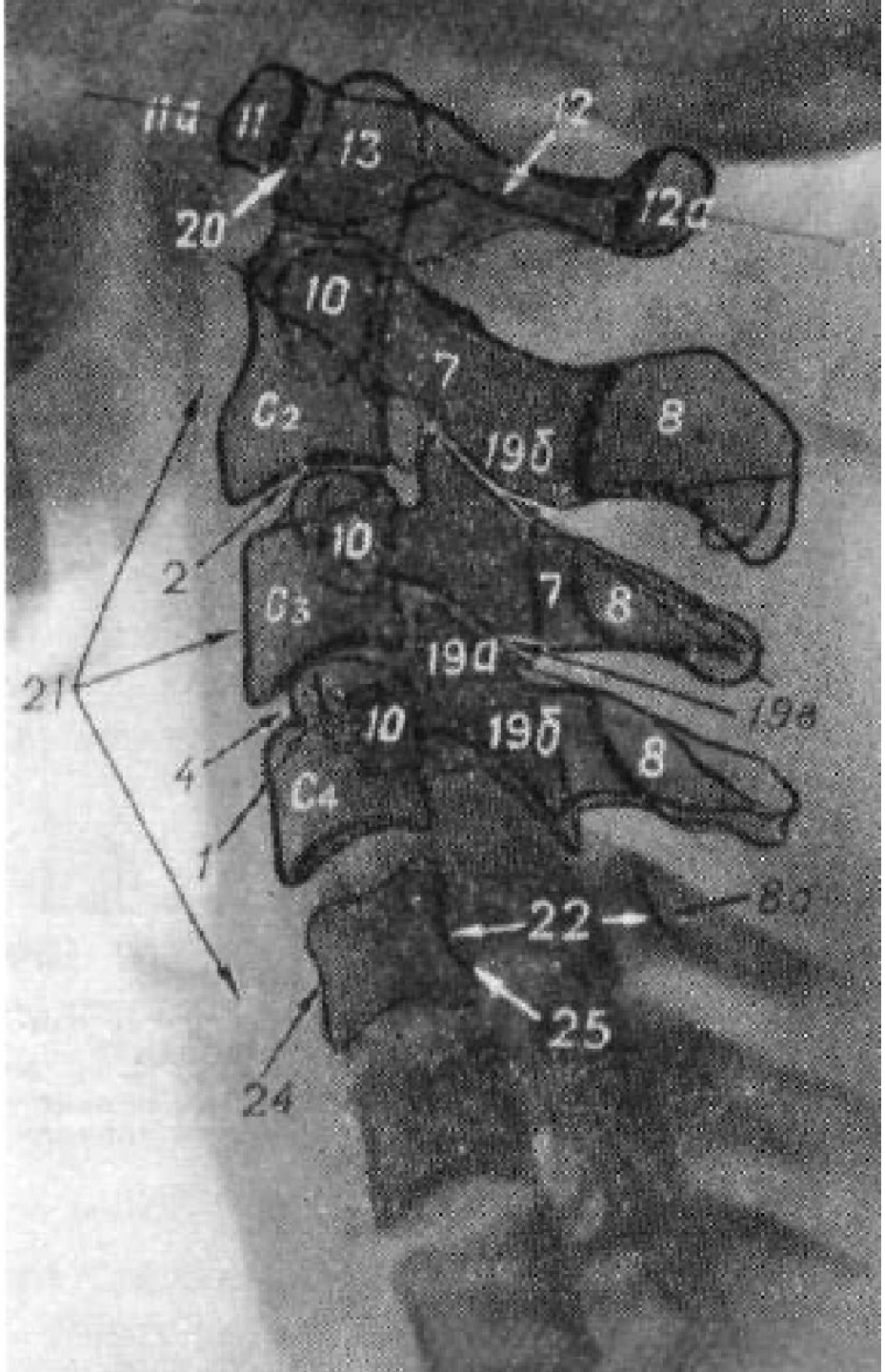
11a
11
13
12
20
12a
10
7
C2
19б
8
10
2
C3
7
8
19а
21
19в
10
19б
4
8
C4
1
8а
22
25
24

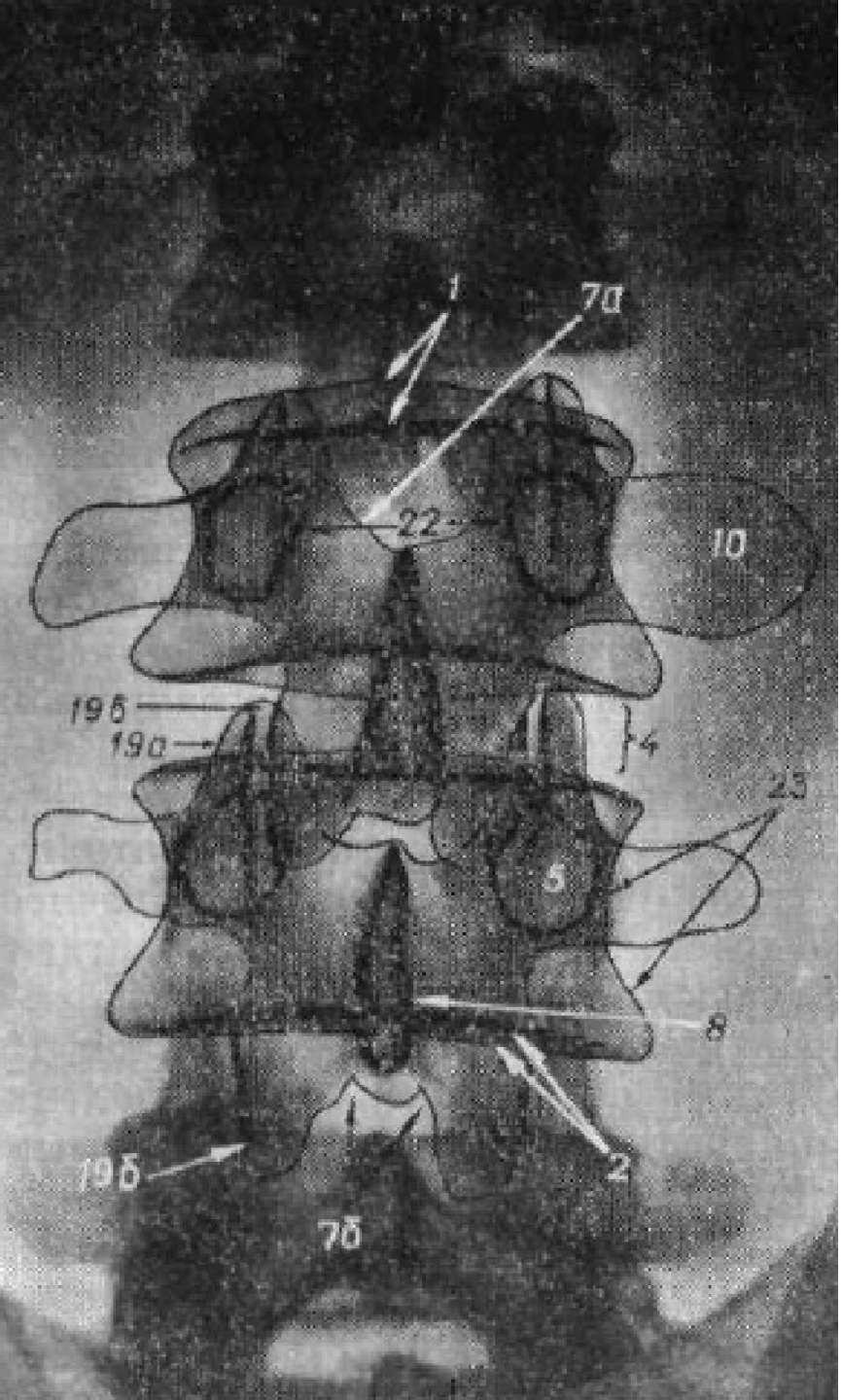
1
7а
22
10
19б
19а
4
23
5
8
19б
2
7б

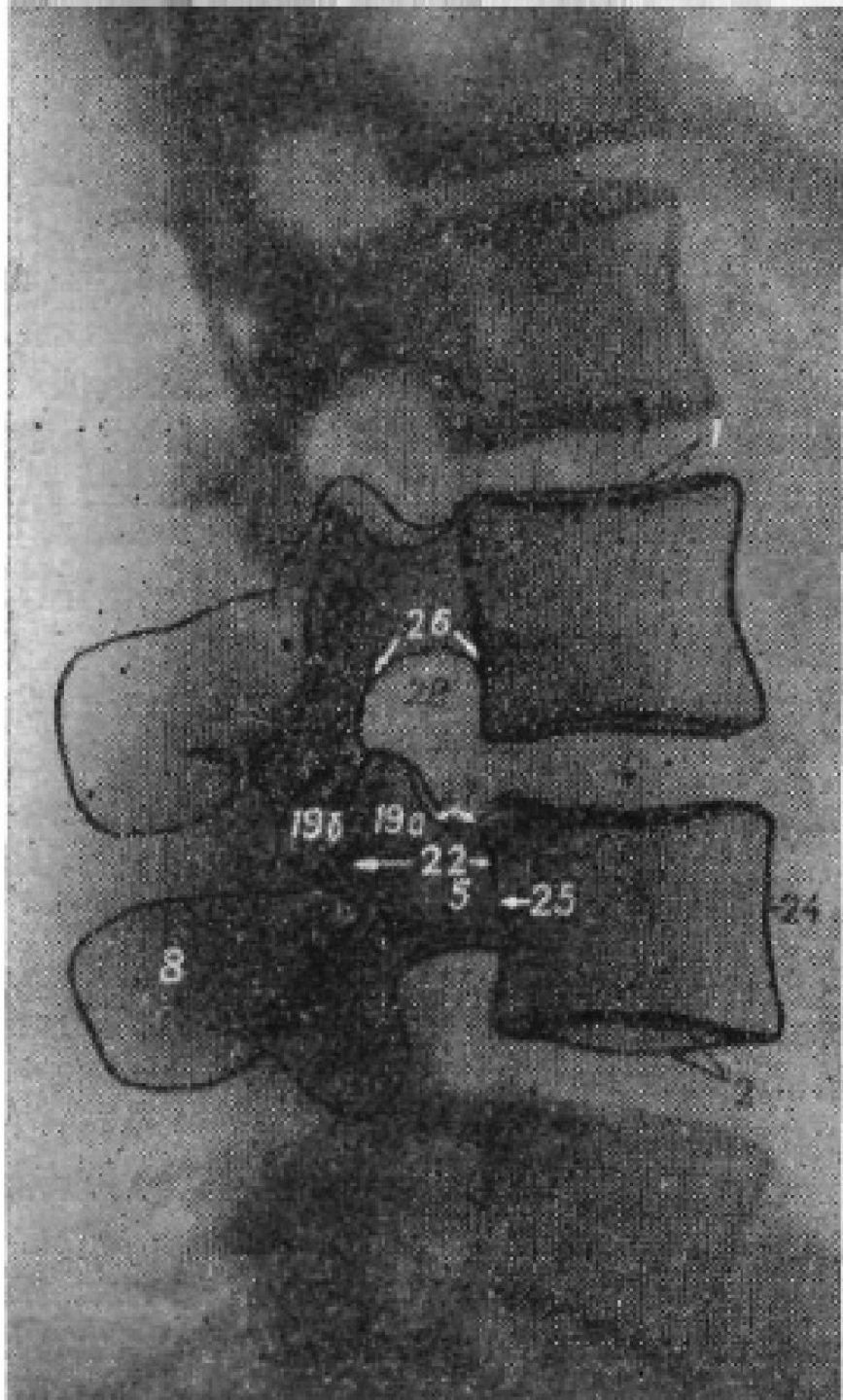
1
26
22
19б
19а
22
5
25
24
8
2

a

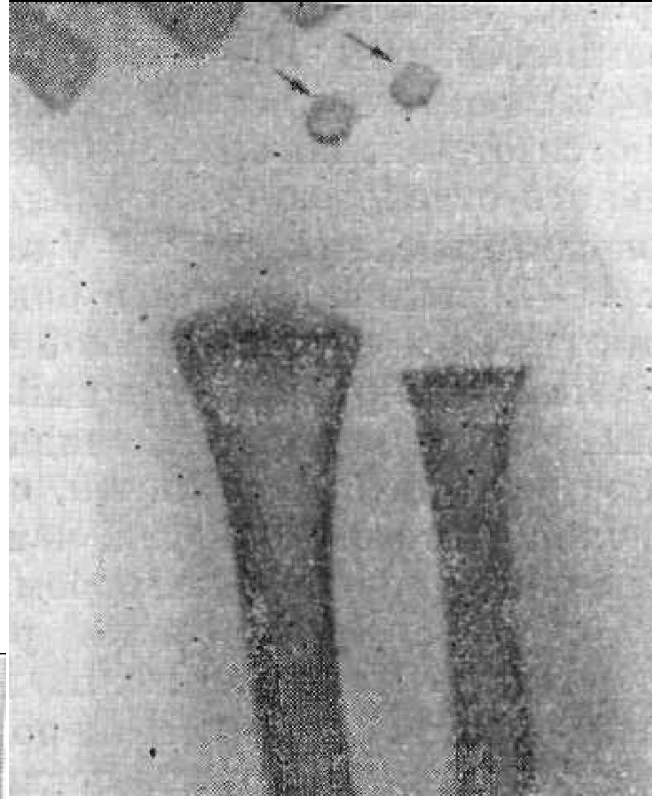

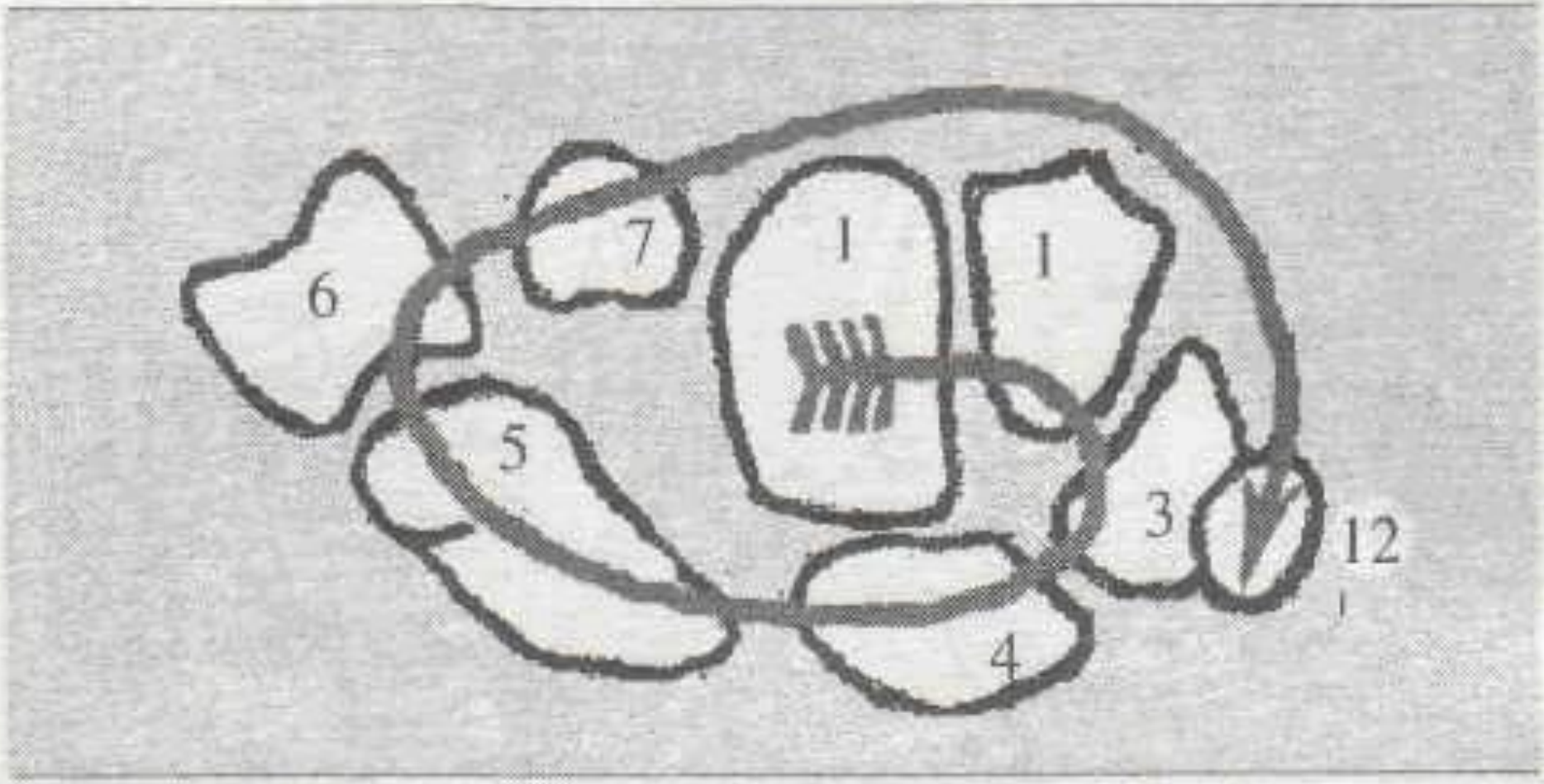
6
7
1
1
5
3
12
4

ЛИНИИ ТЕЛА ЧЕЛОВЕКА

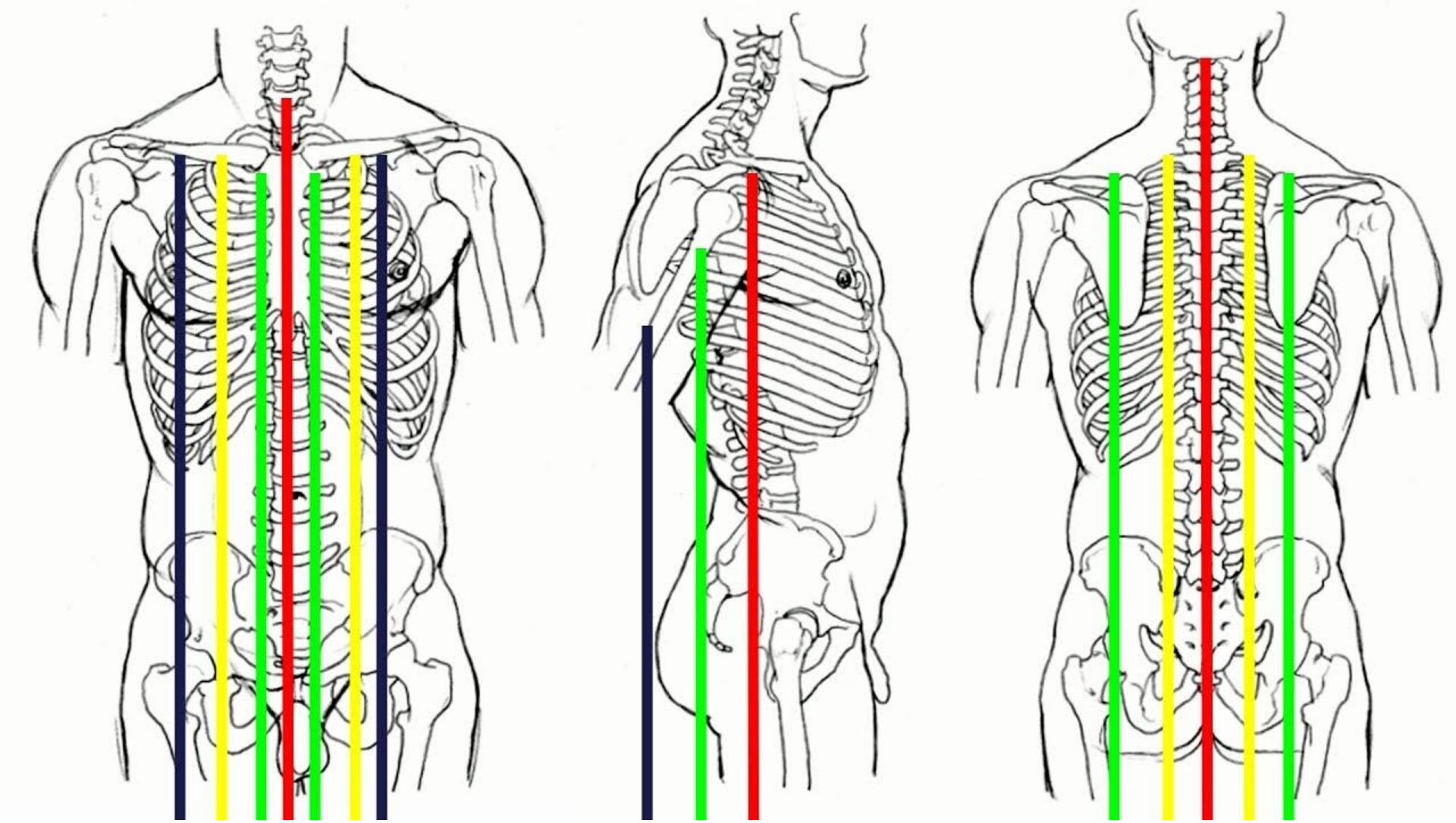

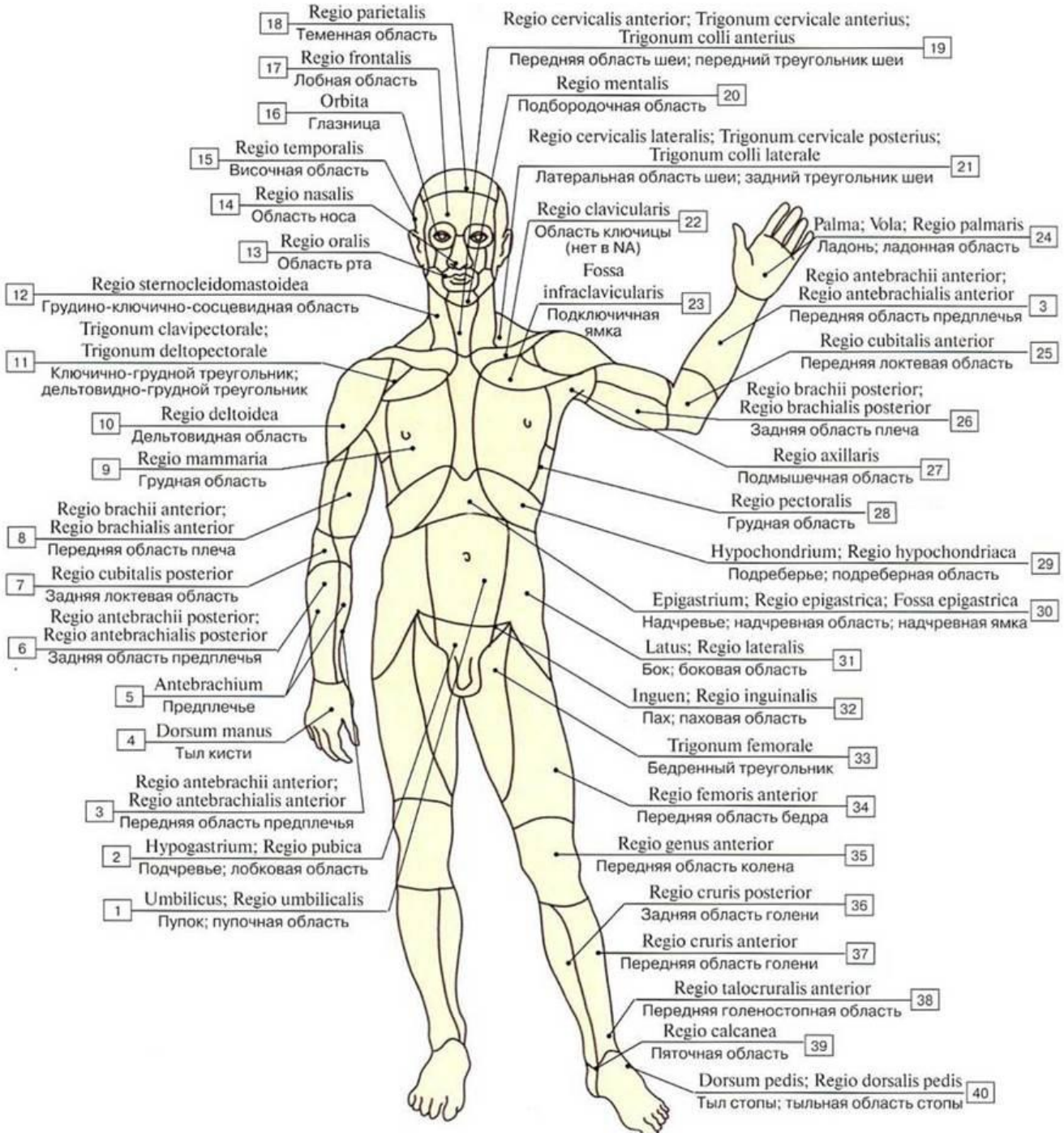
18 Regio parietalis
Теменная область
17 Regio frontalis
Лобная область
16 Orbita
Глазница
15 Regio temporalis
Височная область
14 Regio nasalis
Область носа
13 Regio oralis
Область рта
12 Regio sternocleidomastoidea
Грудино-ключично-сосцевидная область
Trigonum clavipectorale;
11 Trigonum deltopectorale
Ключично-грудной треугольник;
дельтовидно-грудной треугольник
10 Regio deltoidea
Дельтовидная область
9 Regio mammaria
Грудная область
Regio brachii anterior;
8 Regio brachialis anterior
Передняя область плеча
7 Regio cubitalis posterior
Задняя локтевая область
Regio antebrachii posterior;
6 Regio antebrachialis posterior
Задняя область предплечья
5 Antebrachium
Предплечье
4 Dorsum manus
Тыл кисти
Regio antebrachii anterior;
3 Regio antebrachialis anterior
Передняя область предплечья
2 Hypogastrium; Regio pubica
Подчревье; лобковая область
1 Umbilicus; Regio umbilicalis
Пупок; пупочная область
Regio cervicalis anterior; Trigonum cervicale anterius;
Trigonum colli anterius 19
Передняя область шеи; передний треугольник шеи
Regio mentalis 20
Подбородочная область
Regio cervicalis lateralis; Trigonum cervicale posterius;
Trigonum colli laterale 21
Латеральная область шеи; задний треугольник шеи
Regio clavicularis 22
Область ключицы
(нет в NA)
Fossa
infraclavicularis 23
Подключичная
ямка
Palma; Vola; Regio palmaris 24
Ладонь; ладонная область
Regio antebrachii anterior;
Regio antebrachialis anterior 3
Передняя область предплечья
Regio cubitalis anterior 25
Передняя локтевая область
Regio brachii posterior;
Regio brachialis posterior 26
Задняя область плеча
Regio axillaris 27
Подмышечная область
Regio pectoralis 28
Грудная область
Hypochondrium; Regio hypochondriaca 29
Подреберье; подреберная область
Epigastrium; Regio epigastrica; Fossa epigastrica 30
Надчревье; надчревная область; надчревная ямка
Latus; Regio lateralis 31
Бок; боковая область
Inguen; Regio inguinalis 32
Пах; паховая область
Trigonum femorale 33
Бедренный треугольник
Regio femoris anterior 34
Передняя область бедра
Regio genus anterior 35
Передняя область колена
Regio cruris posterior 36
Задняя область голени
Regio cruris anterior 37
Передняя область голени
Regio talocruralis anterior 38
Передняя голеностопная область
Regio calcanea 39
Пяточная область
Dorsum pedis; Regio dorsalis pedis 40
Тыл стопы; тыльная область стопы

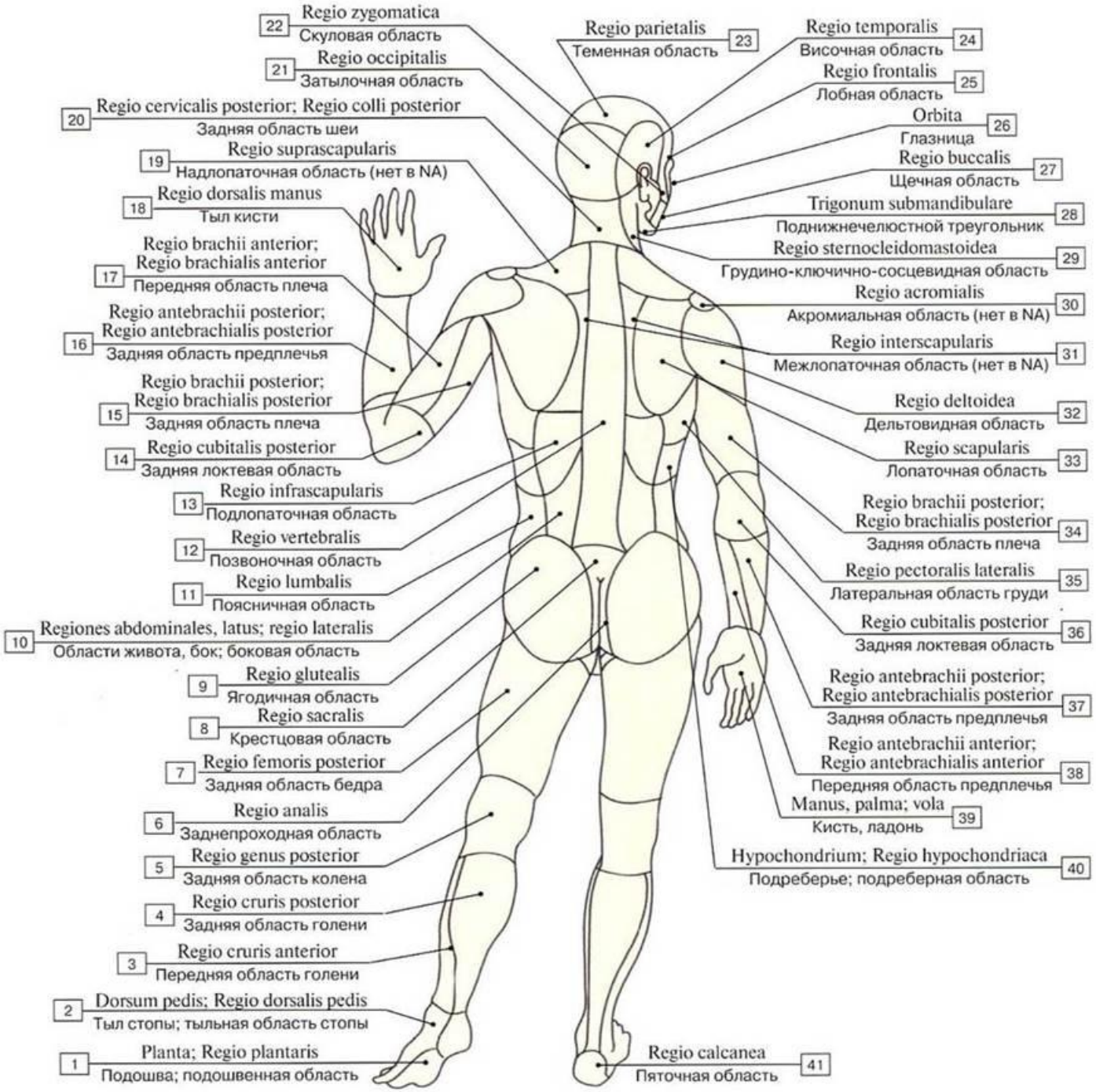
22 Regio zygomatica
Скуловая область
21 Regio occipitalis
Затылочная область
20 Regio cervicalis posterior; Regio colli posterior
Задняя область шеи
19 Regio suprascapularis
Надлопаточная область (нет в NA)
18 Regio dorsalis manus
Тыл кисти
Regio brachii anterior;
Regio brachialis anterior
17 Передняя область плеча
Regio antebrachii posterior;
Regio antebrachialis posterior
16 Задняя область предплечья
Regio brachii posterior;
Regio brachialis posterior
15 Задняя область плеча
14 Regio cubitalis posterior
Задняя локтевая область
13 Regio infrascapularis
Подлопаточная область
12 Regio vertebralis
Позвоночная область
11 Regio lumbalis
Поясничная область
10 Regiones abdominales, latus; regio lateralis
Области живота, бок; боковая область
9 Regio glutealis
Ягодичная область
8 Regio sacralis
Крестцовая область
7 Regio femoris posterior
Задняя область бедра
6 Regio analis
Заднепроходная область
5 Regio genus posterior
Задняя область колена
4 Regio cruris posterior
Задняя область голени
3 Regio cruris anterior
Передняя область голени
2 Dorsum pedis; Regio dorsalis pedis
Тыл стопы; тыльная область стопы
1 Planta; Regio plantaris
Подошва; подошвенная область
Regio parietalis 23
Теменная область
Regio temporalis 24
Височная область
Regio frontalis 25
Лобная область
Orbita 26
Глазница
Regio buccalis 27
Щечная область
Trigonum submandibulare 28
Поднижнечелюстной треугольник
Regio sternocleidomastoidea 29
Грудино-ключично-сосцевидная область
Regio acromialis 30
Акромиальная область (нет в NA)
Regio interscapularis 31
Межлопаточная область (нет в NA)
Regio deltoidea 32
Дельтовидная область
Regio scapularis 33
Лопаточная область
Regio brachii posterior;
Regio brachialis posterior 34
Задняя область плеча
Regio pectoralis lateralis 35
Латеральная область груди
Regio cubitalis posterior 36
Задняя локтевая область
Regio antebrachii posterior;
Regio antebrachialis posterior 37
Задняя область предплечья
Regio antebrachii anterior;
Regio antebrachialis anterior 38
Передняя область предплечья
Manus, palma; vola 39
Кисть, ладонь
Hypochondrium; Regio hypochondriaca 40
Подреберье; подреберная область
Regio calcanea 41
Пяточная область

В скелете различают четыре отдела: скелет туловища, скелет головы (череп), скелет верхних и нижних конечностей.

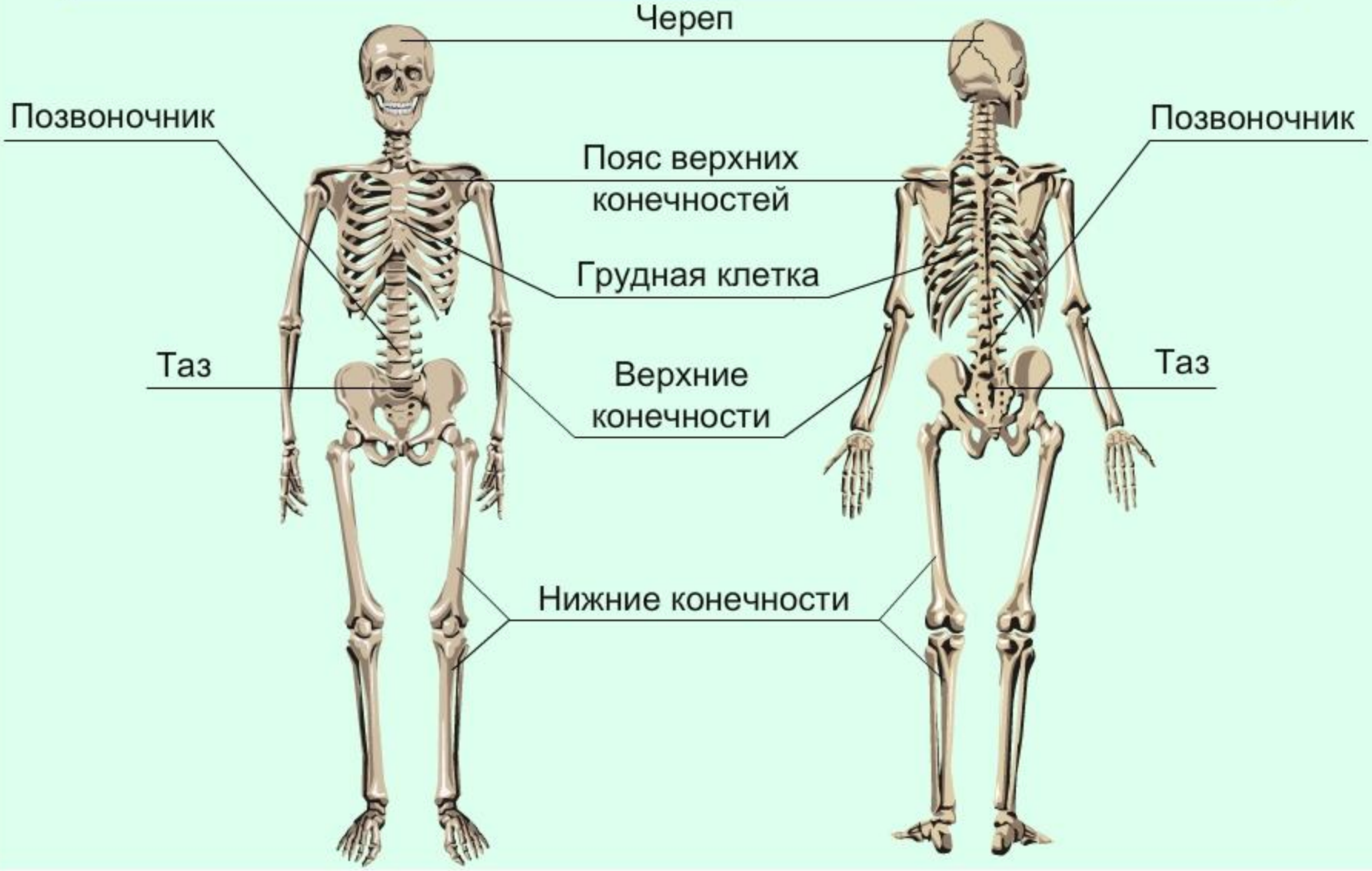

Скелет туловища

Позвоночный столб

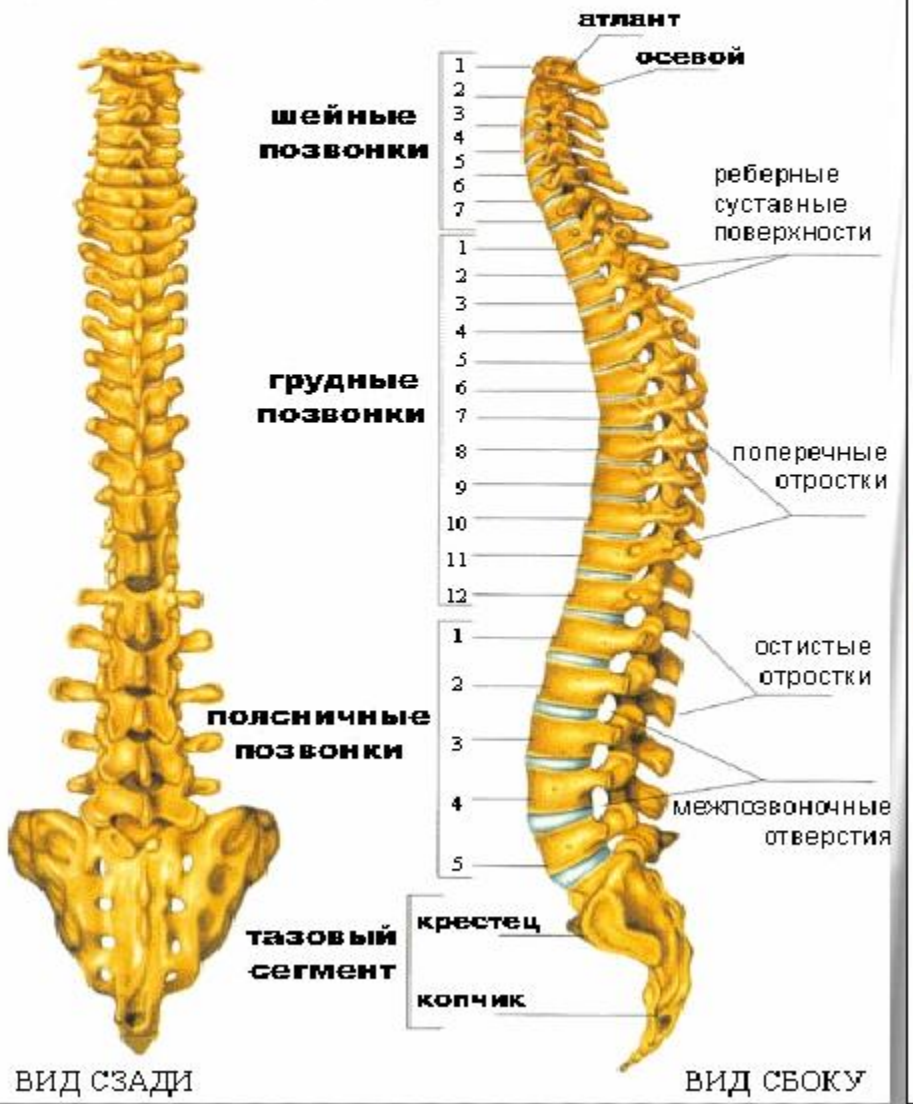

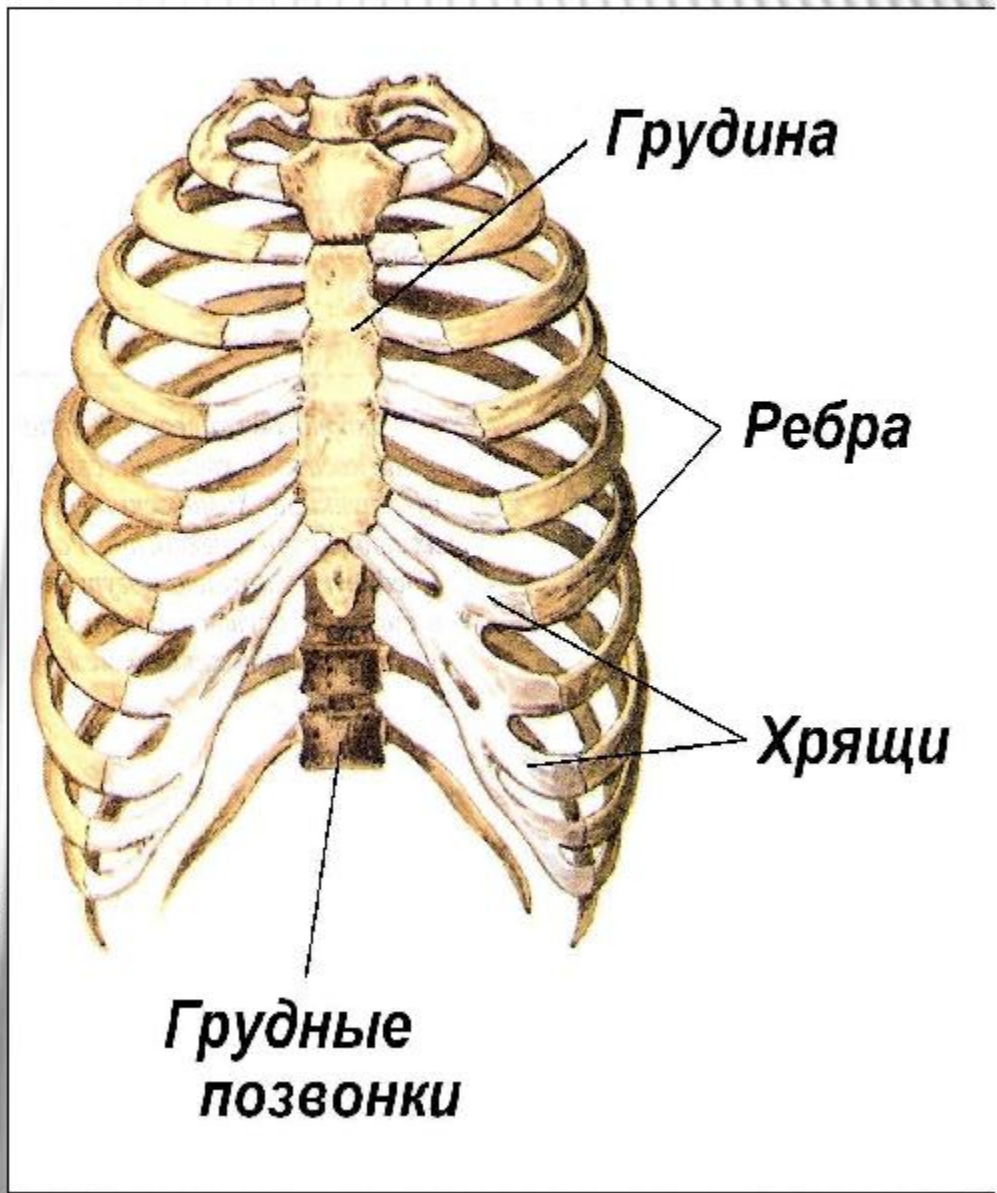

ПОЗВОНОЧНЫЙ СТОЛБ – COLUMNA VERTEBRALIS

Позвоночный столб является костной осью тела. Образован 30-33 позвонками.

Позвоночный столб Columna vertebralis – это опора, которая переносит тяжесть верхней части тела на таз и конечности. Он поддерживает голову, служит местом прикрепления мышц, участвует в образовании стенок грудной, брюшной и тазовой полостей. Позвоночный столб является защитой для внутренних органов, а также для спинного мозга, расположенного в позвоночном канале.

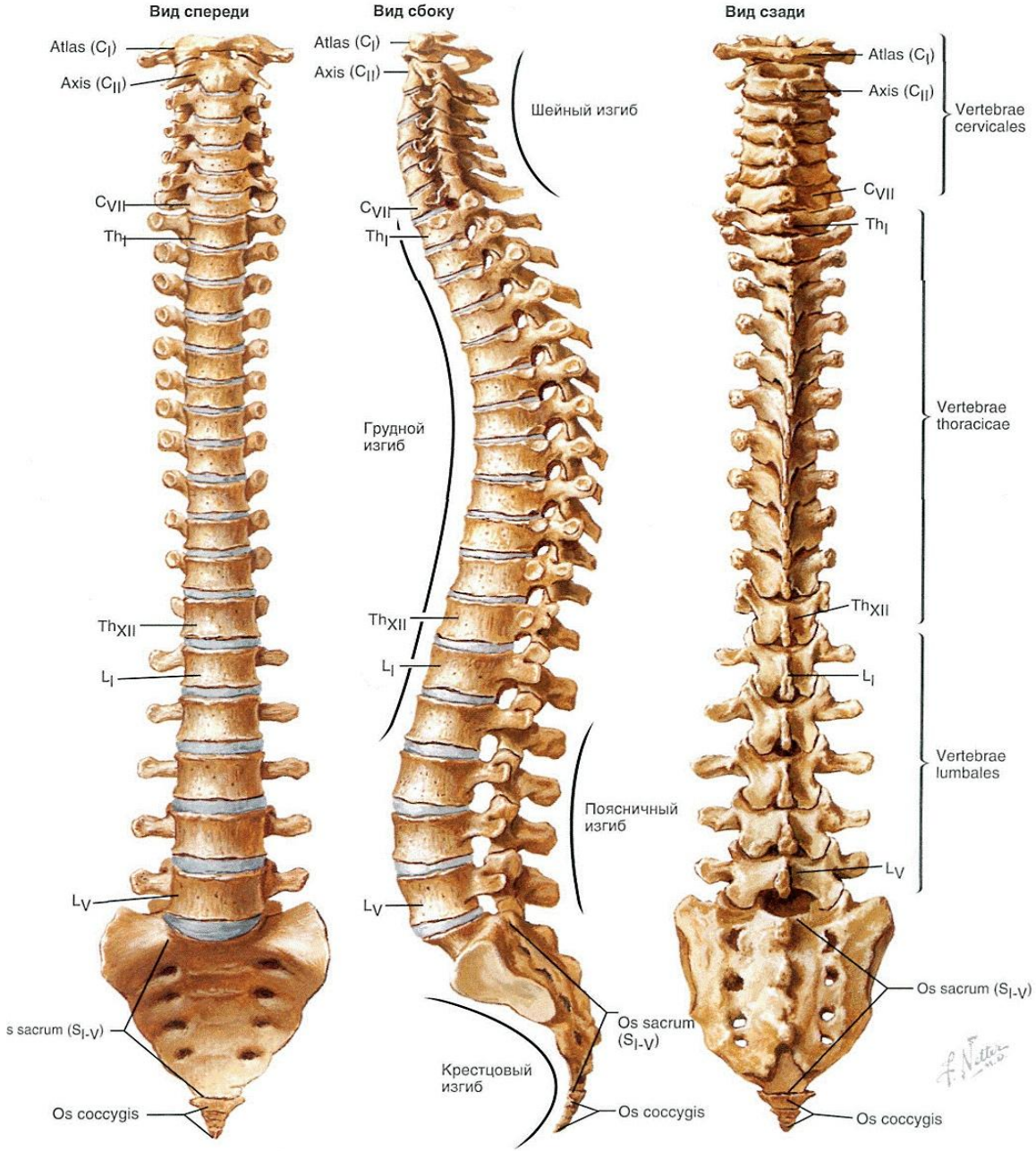
Вид спереди
Вид сбоку
Вид сзади
Atlas (C_I)
Axis (C_{II})
C_{VII}
Th_I
Th_{XII}
L_I
L_V
s sacrum (S_{I-V})
Os coccygis
Atlas (C_I)
Axis (C_{II})
Шейный изгиб
C_{VII}
Th_I
Грудной изгиб
Th_{XII}
L_I
Поясничный изгиб
L_V
Os sacrum (S_{I-V})
Крестцовый изгиб
Os coccygis
Atlas (C_I)
Axis (C_{II})
Vertebrae cervicales
C_{VII}
Th_I
Vertebrae thoracicae
Th_{XII}
L_I
Vertebrae lumbales
L_V
Os sacrum (S_{I-V})
Os coccygis

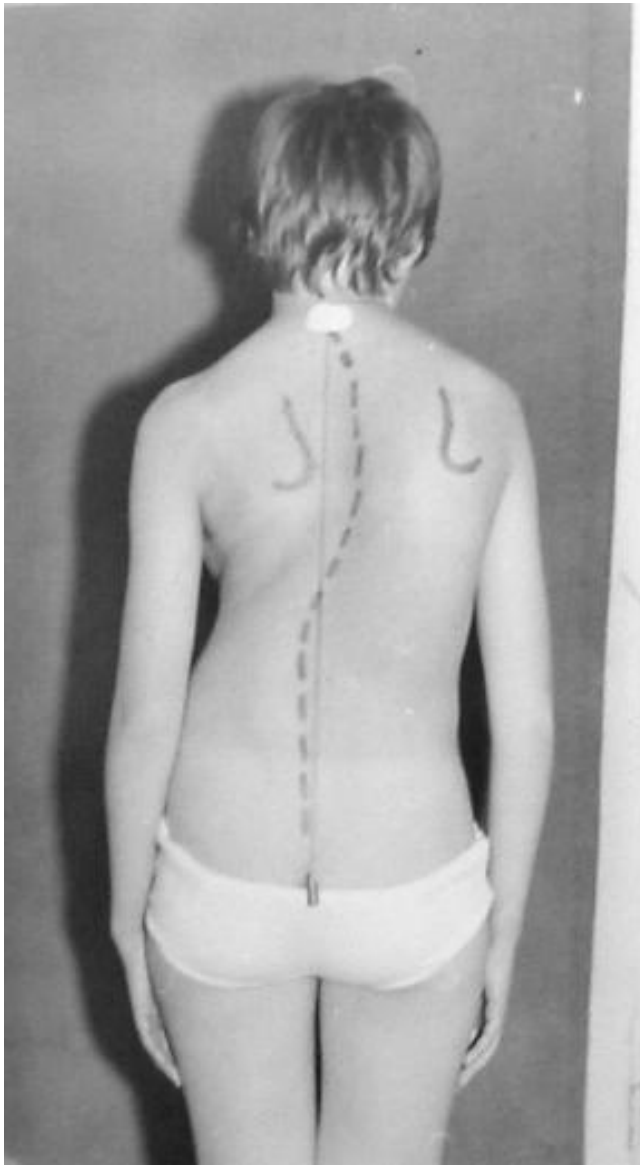

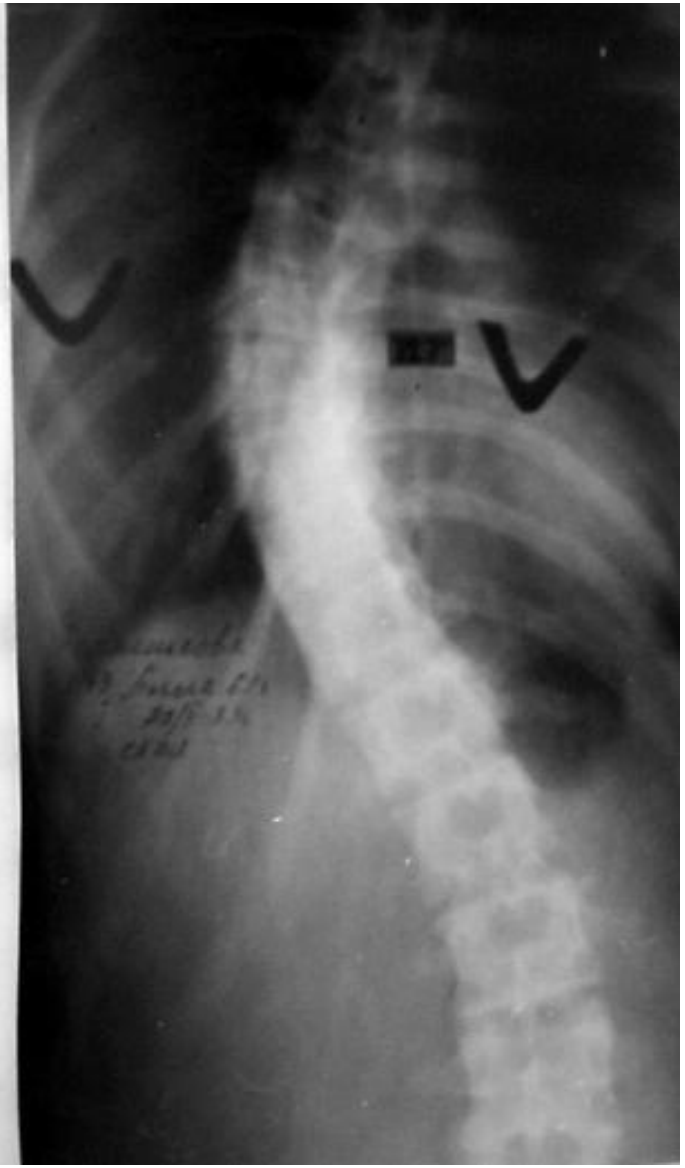

Строение позвоночника

Шейный отдел:
Между 1 и 2м позвонками нет диска(соединение на гвоздике). С 2 по 7й сосуды идут в кольцевых фороминарных отверстиях.

Грудной отдел:
12 позвонков к ним крепятся 12 пар рёбер.

Поясничный отдел:
5 позвонков.

Крестец:
5 сросшихся позвонков.

Копчик:
3-5 неподвижных(хвост).

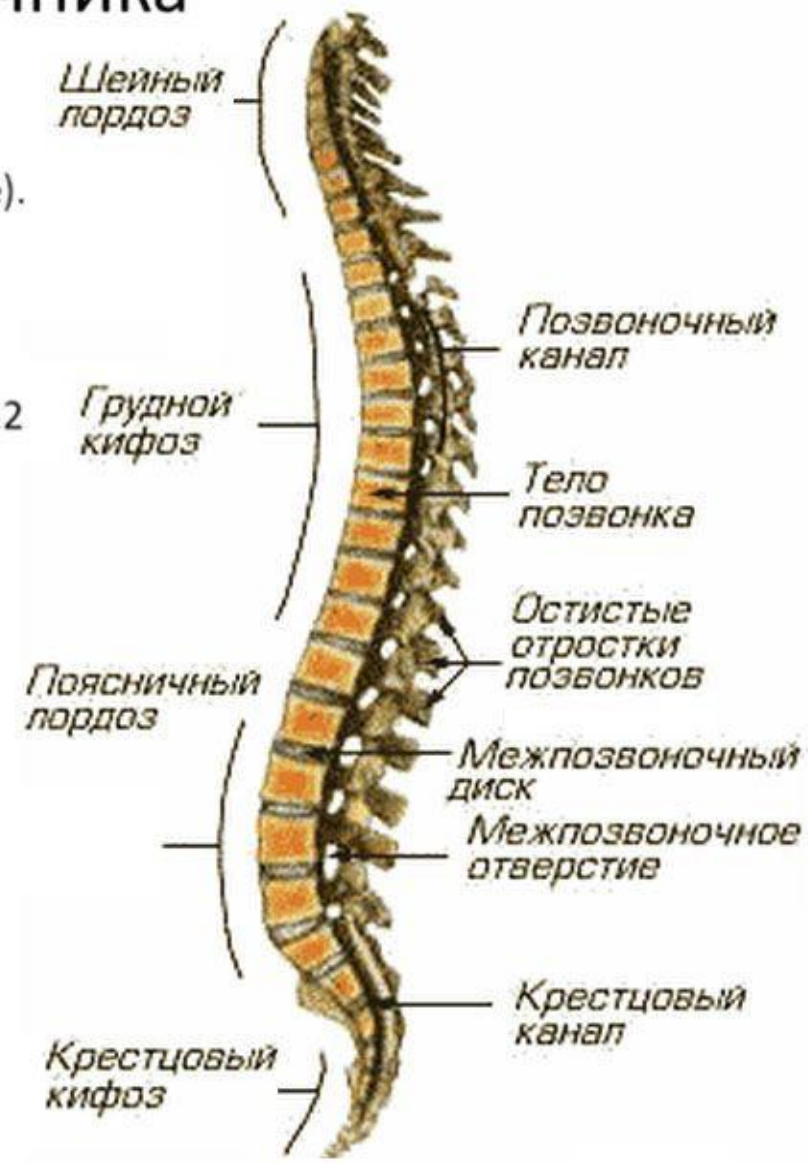

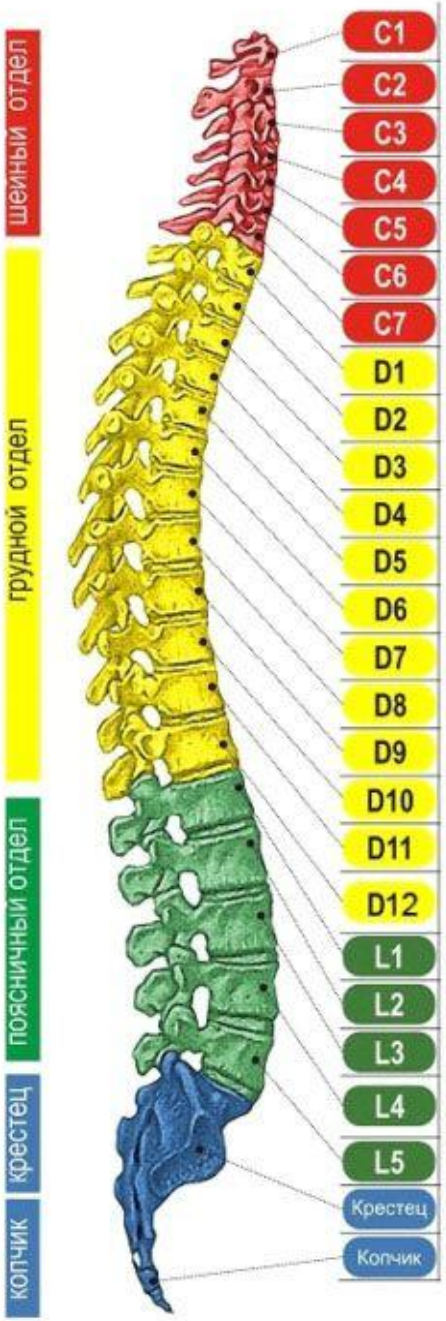

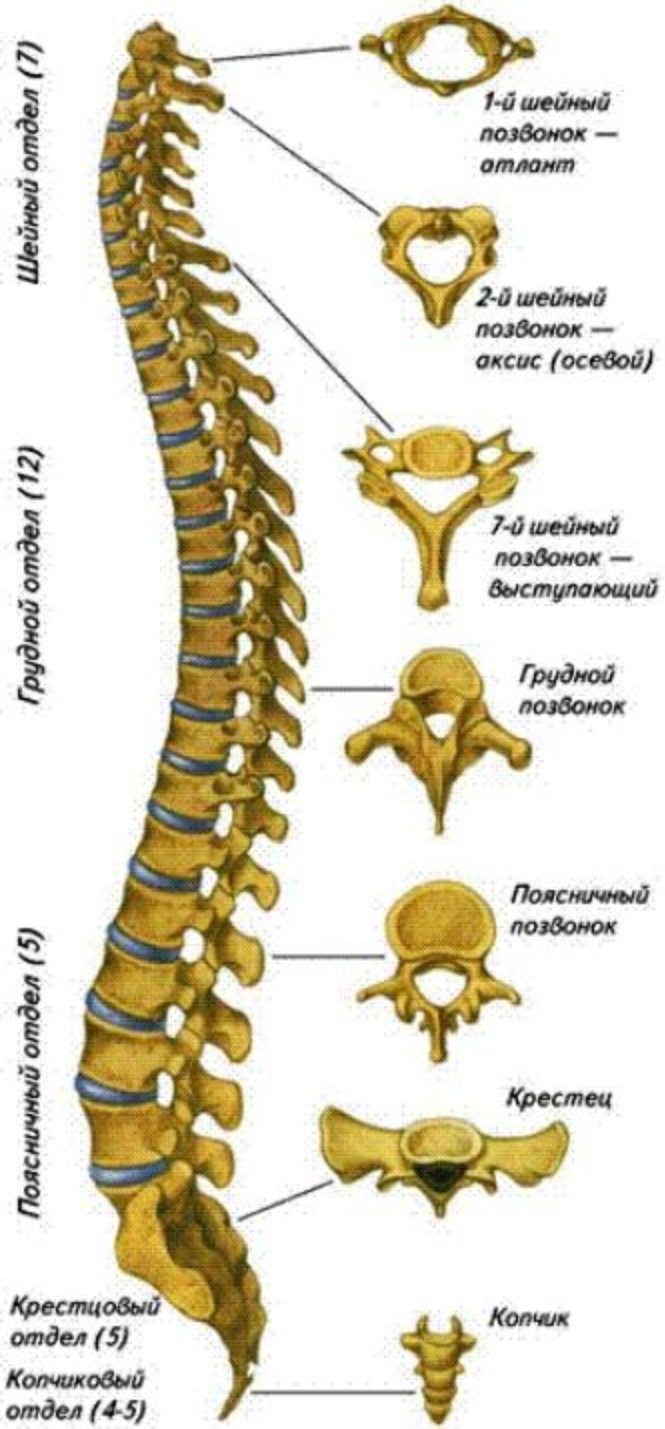
Шейный отдел (7)
Грудной отдел (12)
Поясничный отдел (5)
Крестцовый отдел (5)
Копчиковый отдел (4-5)
1-й шейный позвонок — атлант
2-й шейный позвонок — аксис (осевой)
7-й шейный позвонок — выступающий
Грудной позвонок
Поясничный позвонок
Крестец
Копчик

Строение позвонка

В каждом позвонке различают тело, дугу и отростки. Между телом и дугой находится отверстие, в котором заключен спинной мозг. Позвонки расположены друг над другом.



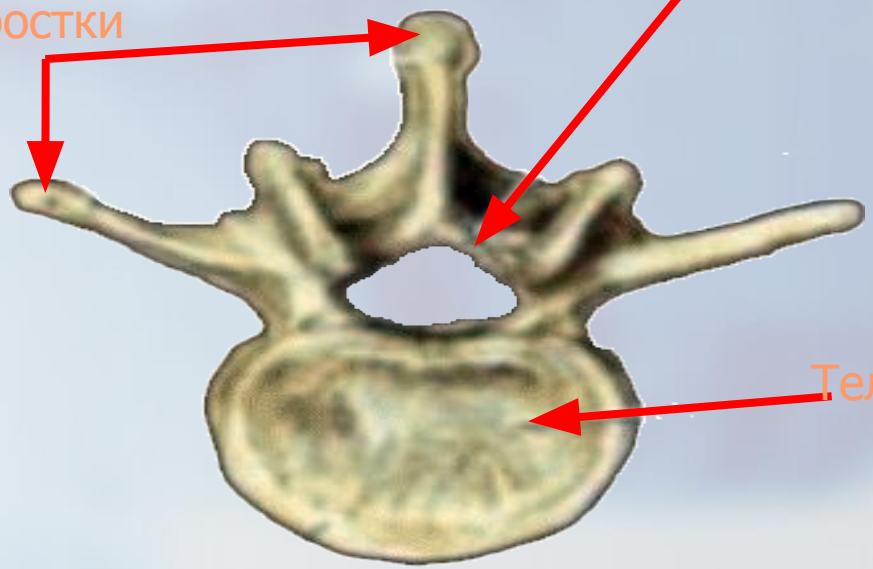

позвонок

Движение позвоночника

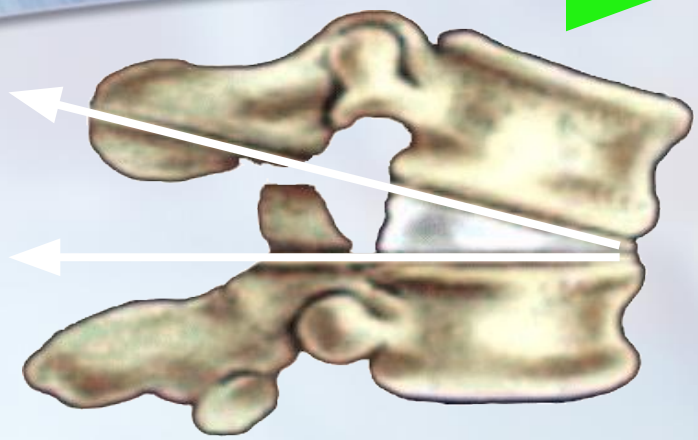

При наклоне, например, вперёд, хрящ между позвонками сжимается спереди и растягивается сзади. За счет этого происходит движение, правда ограниченное.

Общий план строения позвонков

Позвонок (vertebra) состоит из:

- Тело
- Дуга
- 7 отростков

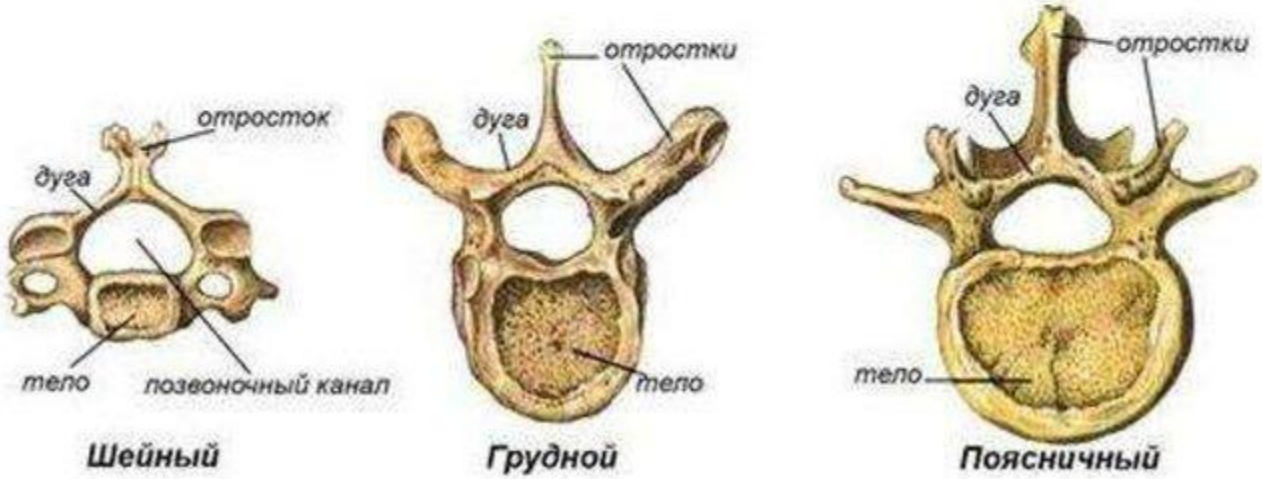

Строение позвонков

Позвонки относятся к коротким губчатым костям.
Каждый позвонок имеет:

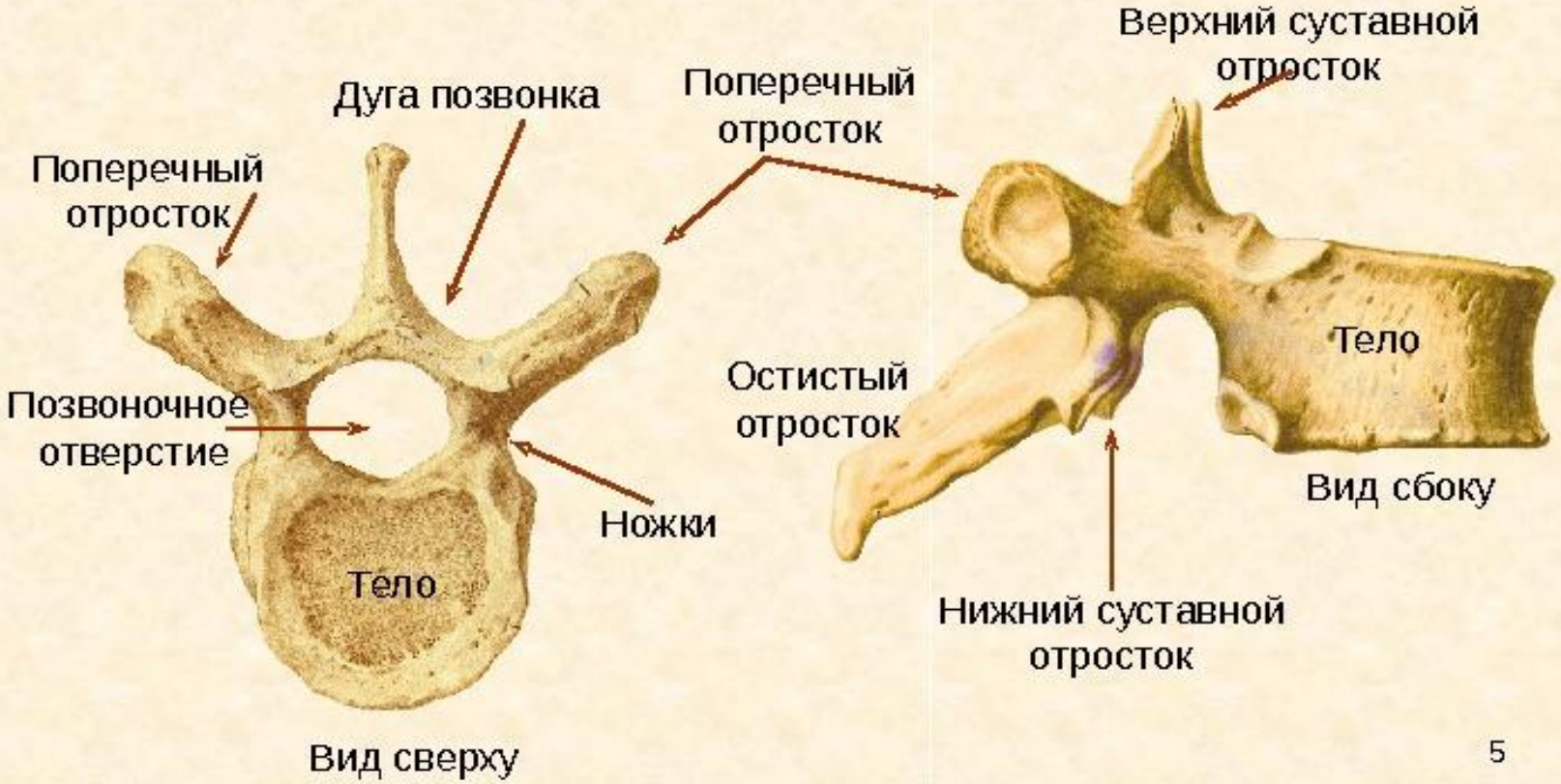

Строение позвонков

Особенности –

1. Небольшое тело, большое позвоночное отверстие
2. Раздвоенный на конце остистый отросток
3. Наличие отверстий в поперечных отростках

Шейные позвонки

Шейный позвонок

Грудной позвонок

Поясничный позвонок

Шейные позвонки
Атлант и Эпистрофей

Атлант: вид сверху

Эпистрофей: вид сзади

Атлант: вид снизу

Эпистрофей: вид спереди

F. Netter M.D. ©IGN

ВИД СВЕРХУ

Атлант
(первый шейный позвонок)

Передний бугорок

Суставная ямка для зуба II - шейного позвонка

Передняя дуга

Латеральная масса

Поперечный отросток

Впадины для крепления крыловидных связок

Отверстие поперечного отростка

Верхняя суставная поверхность

Задняя дуга

Задний бугорок

ВИД СВЕРХУ

Атлантоосевые суставы

Поперечная связка атланта

Задний бугорок атланта

Остистый отросток осевого позвонка

Осевой (второй шейный) позвонок

Зуб

Остистый отросток

ВИД СВЕРХУ

Зуб

ВИД СЗАДИ

Атлантоосевые суставы

Крыловидные связки атлантоосевого сустава

Поперечная связка атланта

ВИД СЗАДИ И СВЕРХУ

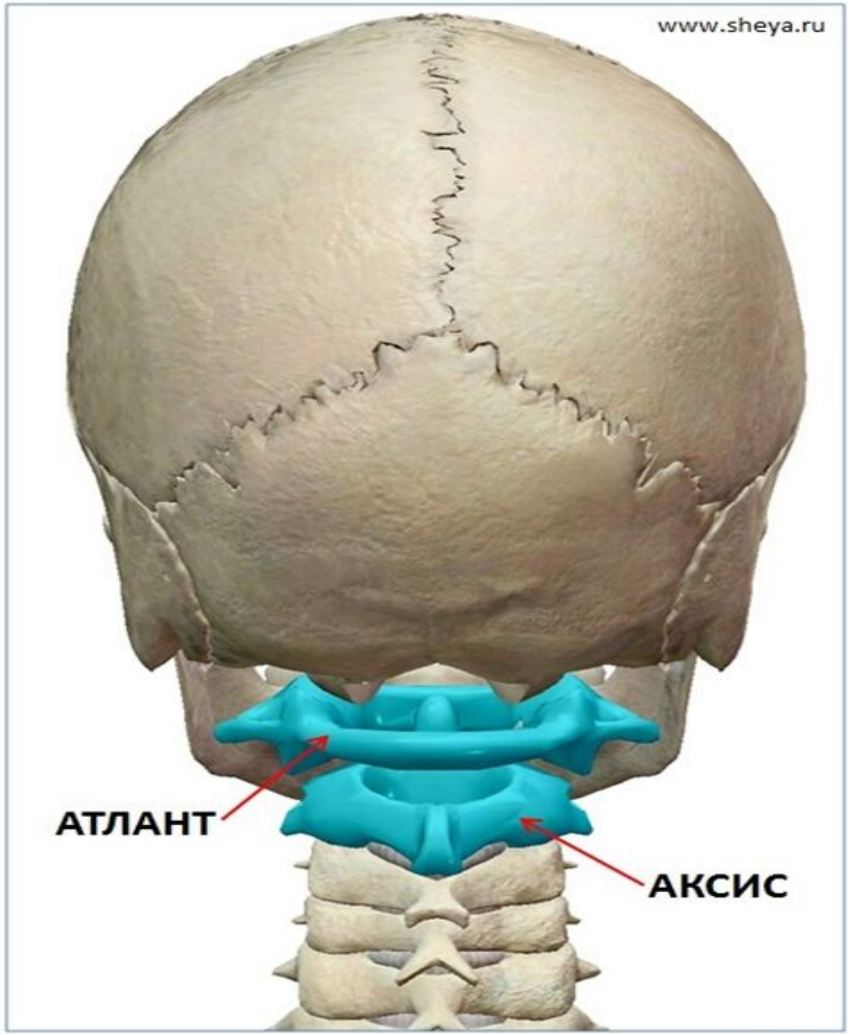
www.sheya.ru
АТЛАНТ
АКСИС

ШЕЙНЫЕ ПОЗВОНКИ

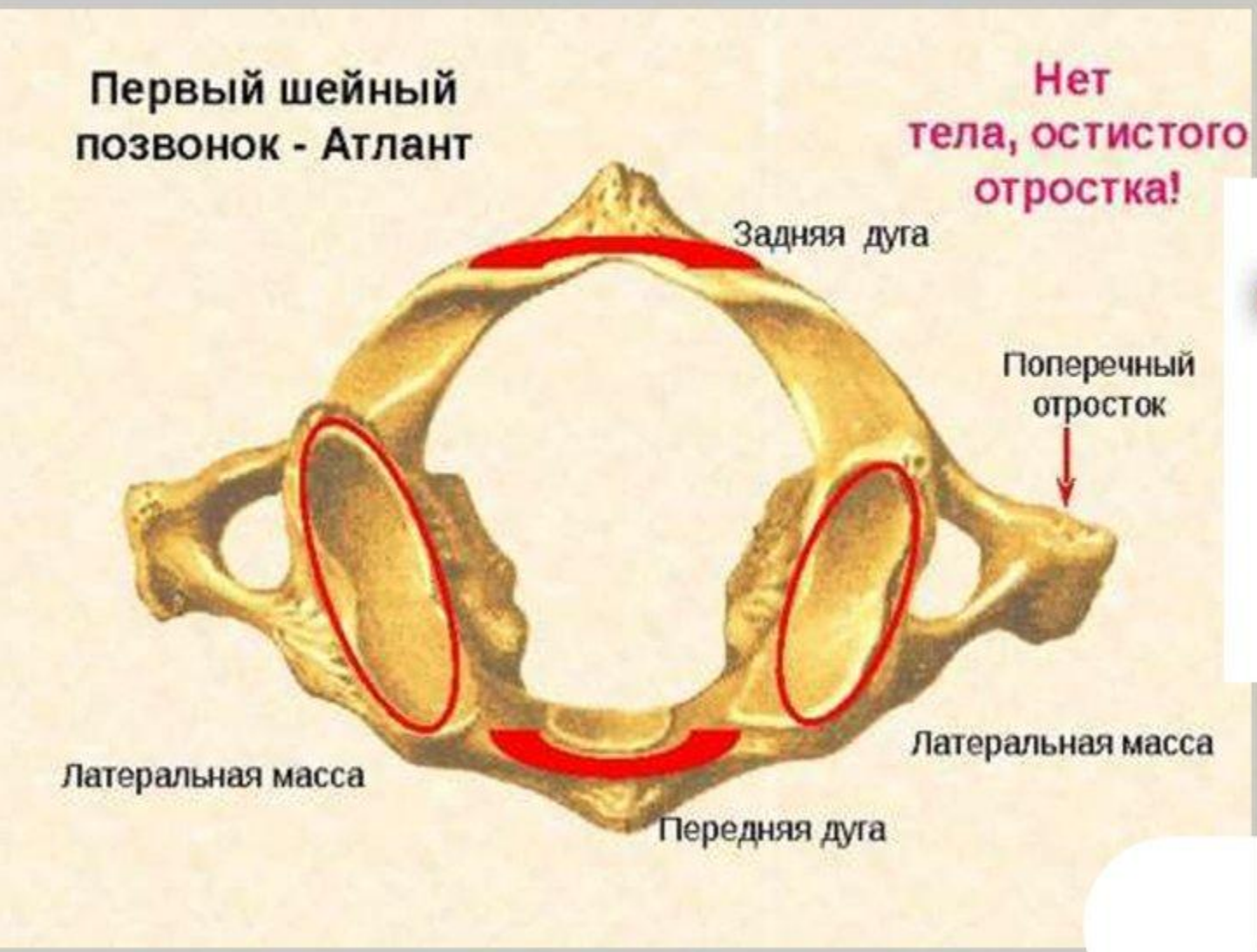

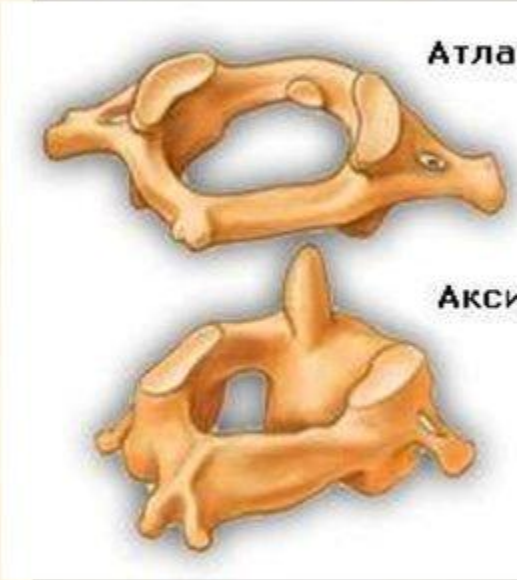

Второй шейный позвонок (осевой) имеет зубовидный отросток.

Пятый (типичный) шейный позвонок

Остистый отросток
Выступает назад от средней линии, заканчивается двумя кончиками

Позвоночное отверстие
Образует часть позвоночного канала

Тело
Меньше, чем тела позвонков других отделов

Отверстие в поперечном отростке
Через него проходят кровеносные сосуды позвоночника

Седьмой шейный позвонок

Кончик
В отличие от других шейных позвонков кончик не раздвоен; он сильно выступает и легко прощупывается под кожей

Остистый отросток
Самый длинный из всех отростков шейных позвонков

Ножка
Имеет вогнутую поверхность, чтобы дать выход спинномозговым нервам

Поперечный отросток
Больше, чем у других шейных позвоков

ОСОБЕННОСТИ СТРОЕНИЯ ШЕЙНЫХ ПОЗВОНКОВ:

1. наличие отверстий в поперечных отростках
2. не зависимо от величины, остистый отросток раздвоен

ОТЛИЧИЯ ШЕЙНЫХ ПОЗВОНКОВ

Атлант С1 – нет тела.

Осевой С2 – есть зуб.

Типичный шейный позвонок С3-5 – остистый отросток раздвоен.

С6-7 – остистый отросток длинный, раздвоение уменьшается, у С7 его почти нет, скорее похоже на утолщение.

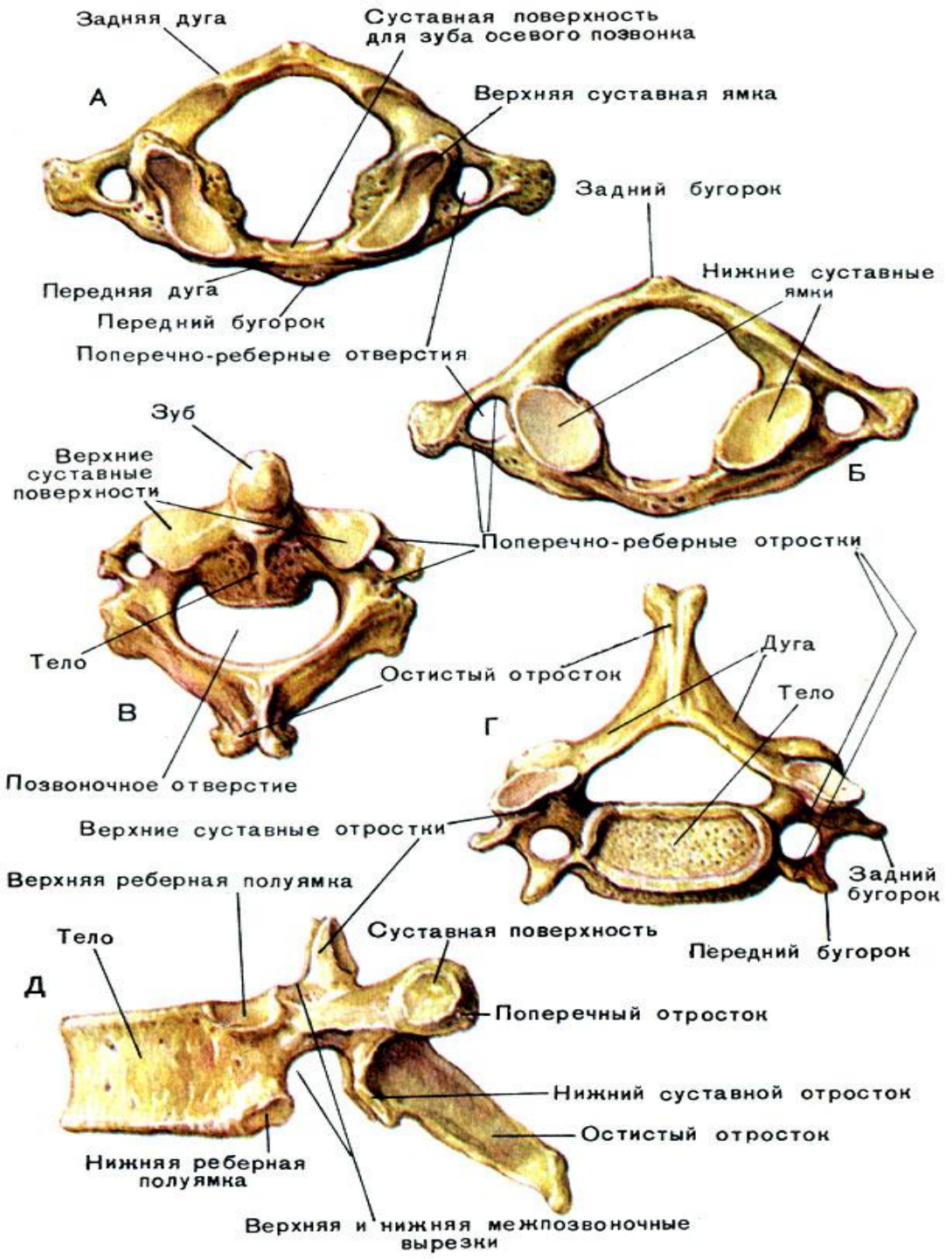

Сонный бугорок (C_6)

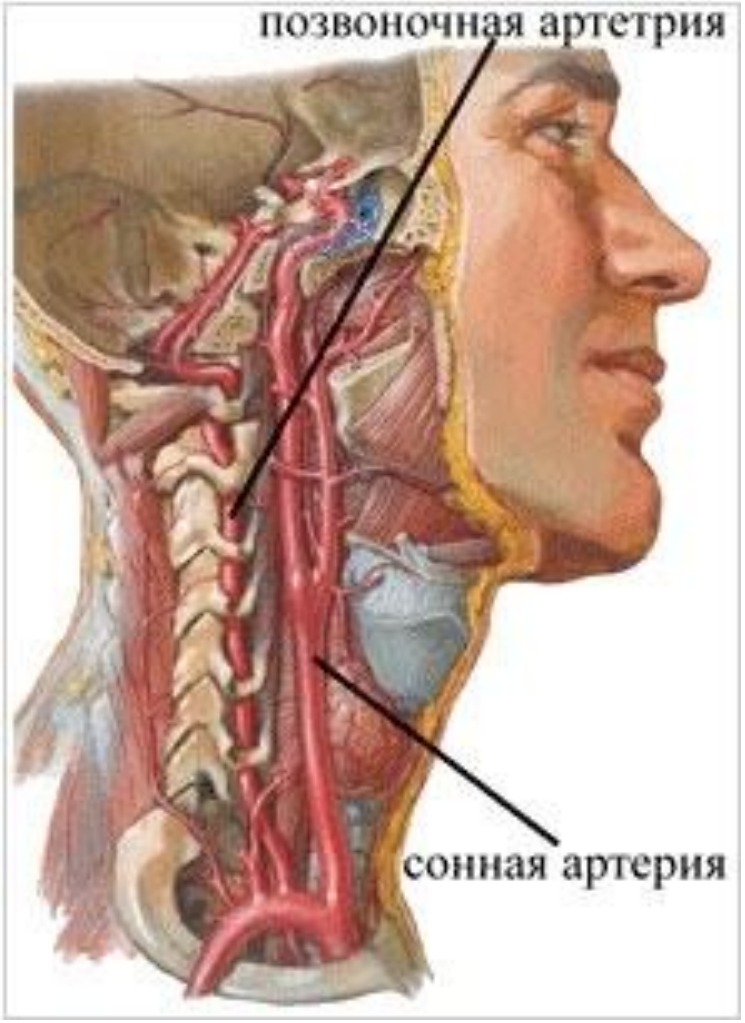

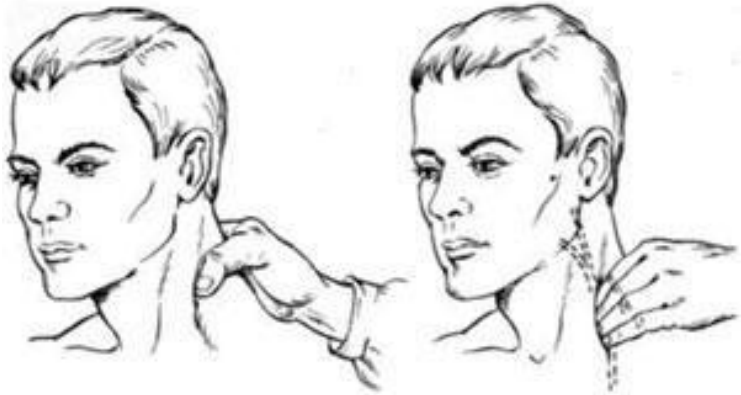

7-й шейный позвонок (C_7)

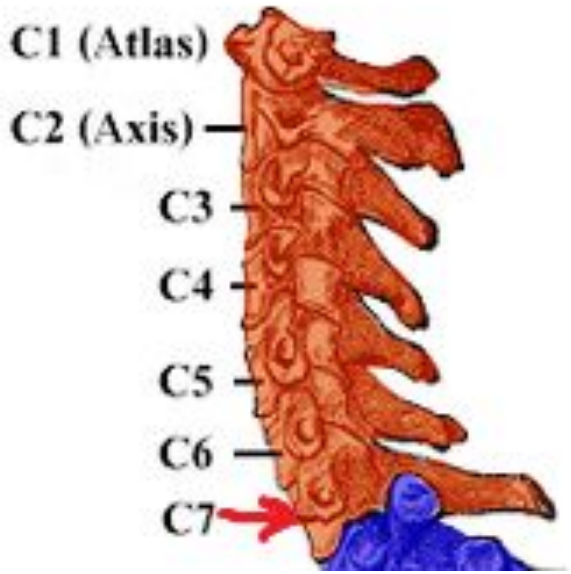

C_7 – имеет более длинный остистый отросток , хорошо прощупывается, является важным анатомическим ориентиром!

WPAPERS.RU

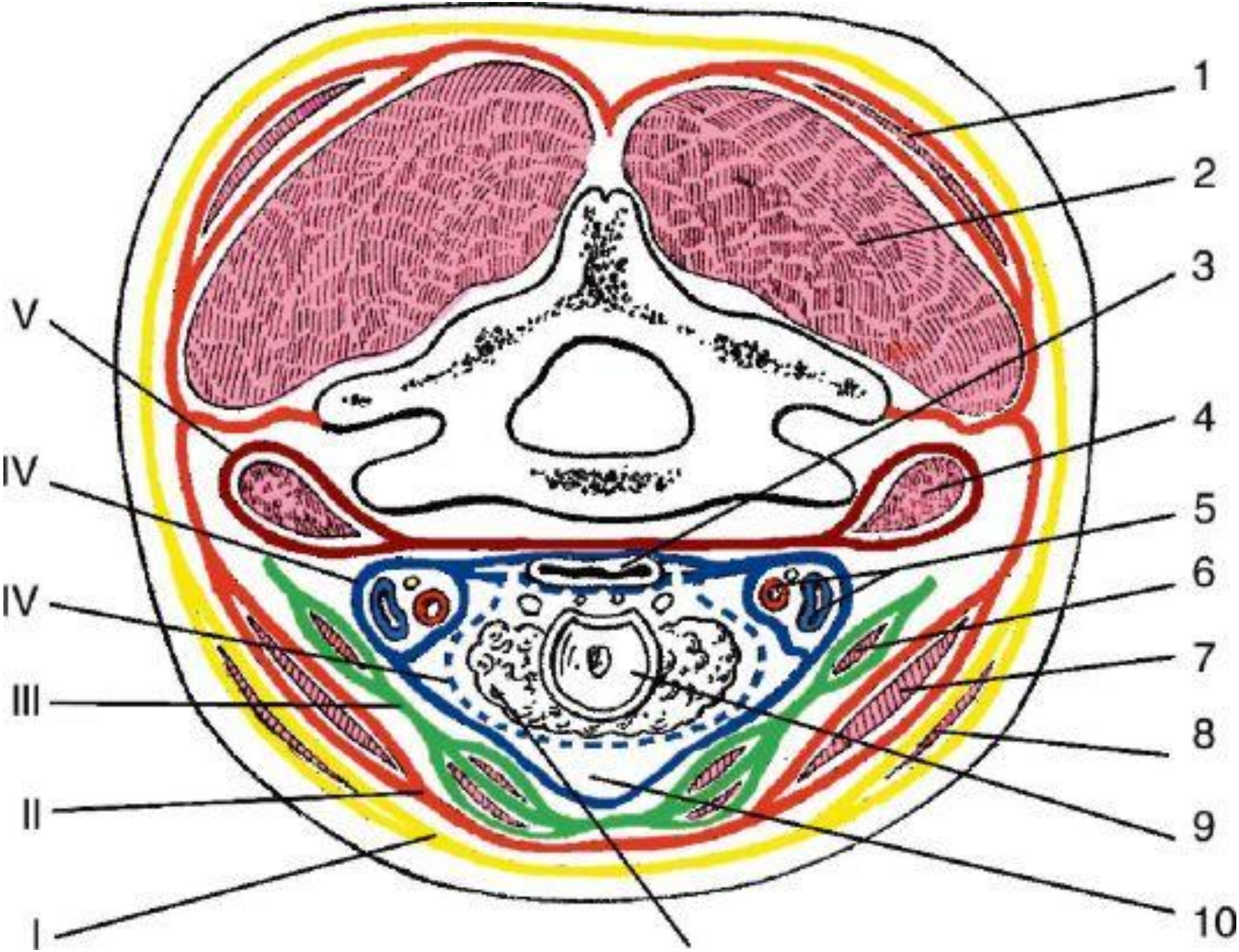
1
2
3
4
5
6
7
8
9
10
V
IV
IV
III
II
I

Шейные позвонки, вид спереди

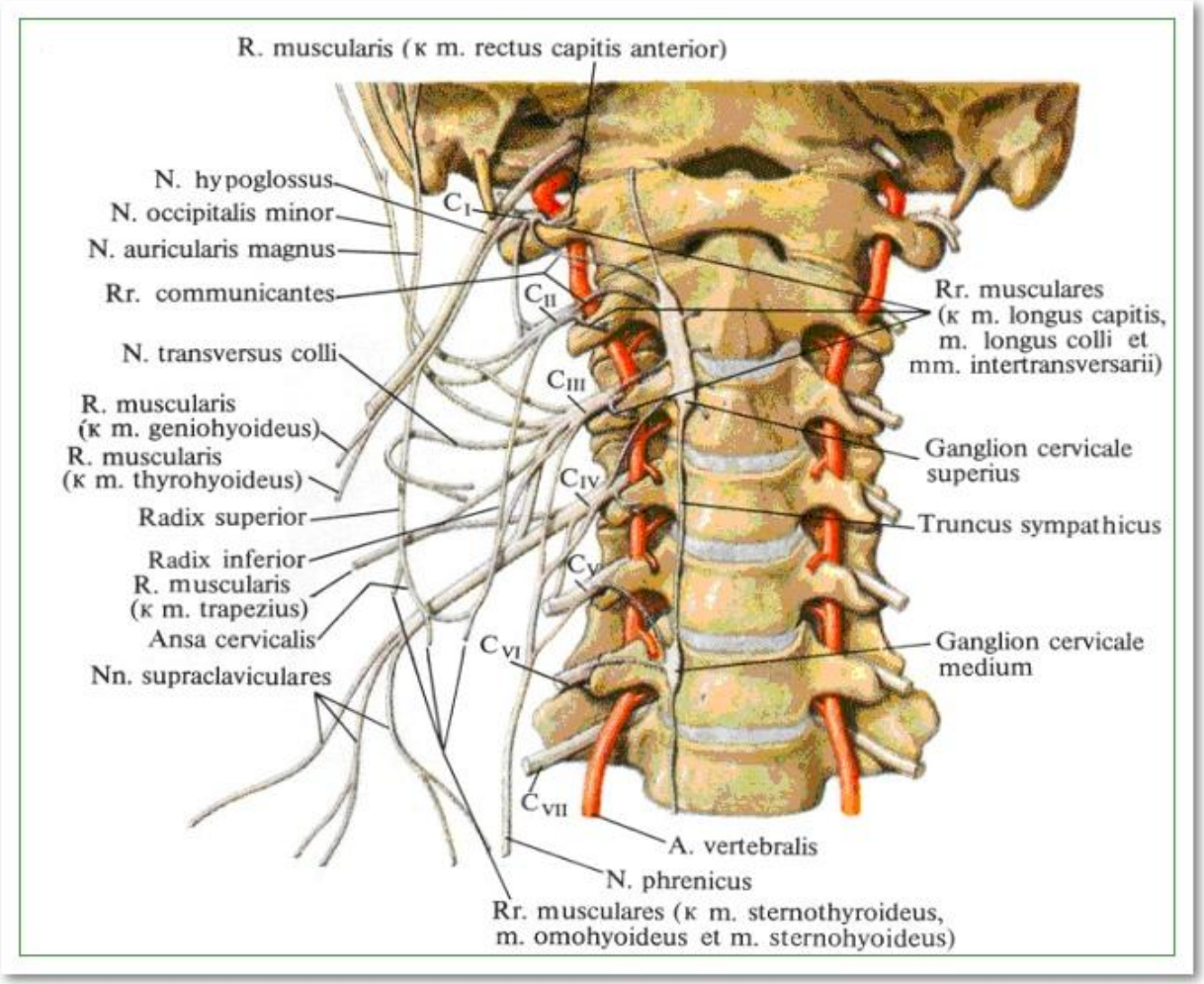

Шея – она может быть и такой



… и такой

ГРУДНЫЕ ПОЗВОНКИ – соединяются с рёбрами посредством суставов, поэтому…

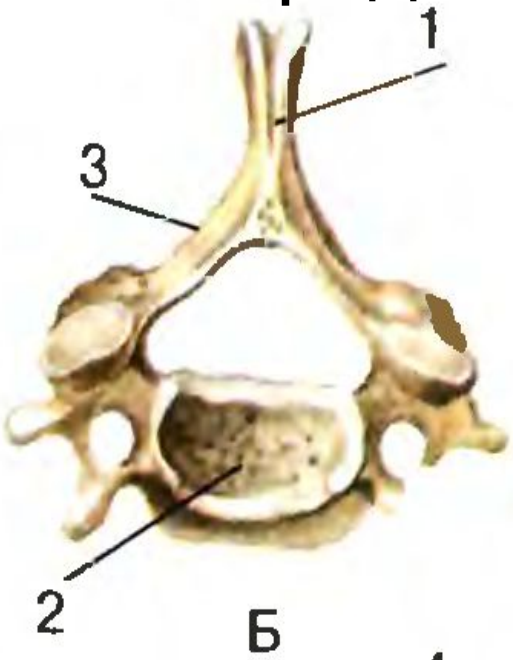

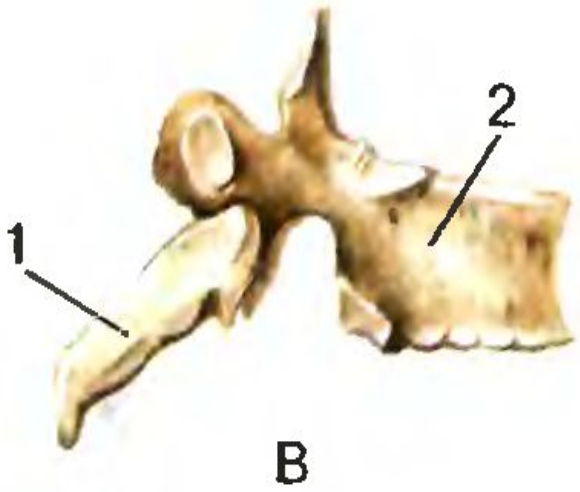

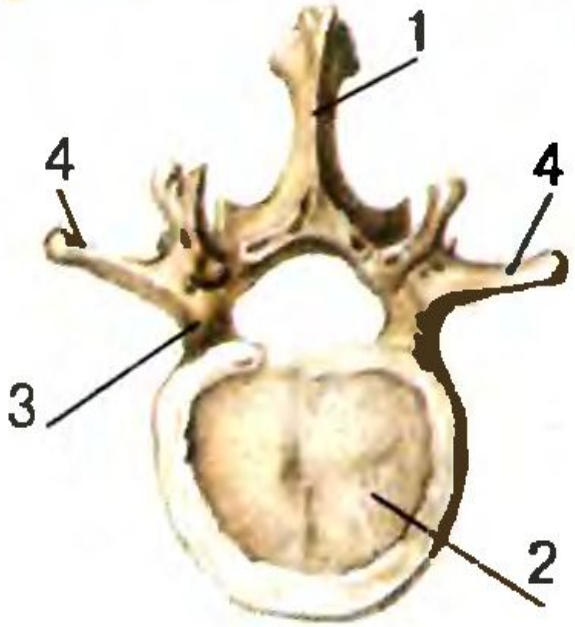

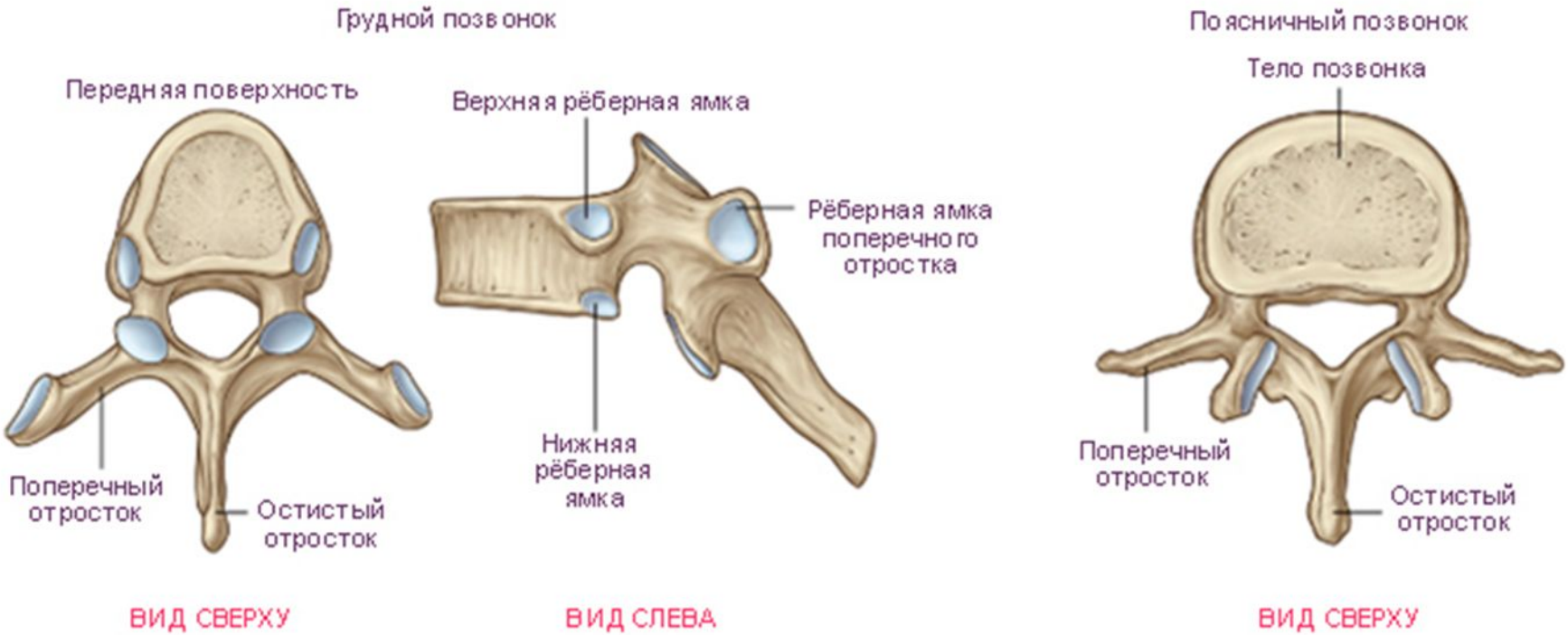
Грудной позвонок
Передняя поверхность
Поперечный отросток
Остистый отросток
ВИД СВЕРХУ
Верхняя рёберная ямка
Рёберная ямка поперечного отростка
Нижняя рёберная ямка
ВИД СЛЕВА
Поясничный позвонок
Тело позвонка
Поперечный отросток
Остистый отросток
ВИД СВЕРХУ

Строение позвонков

Признаки грудных позвонков:

- Наличие на поперечных отростках суставных ямок для образования суставов с ребрами.
- Наличие на телах позвонков суставных ямок для образования суставов с ребрами.

- Остистые отростки наклонены вниз.

Грудной позвонок, вид сбоку:

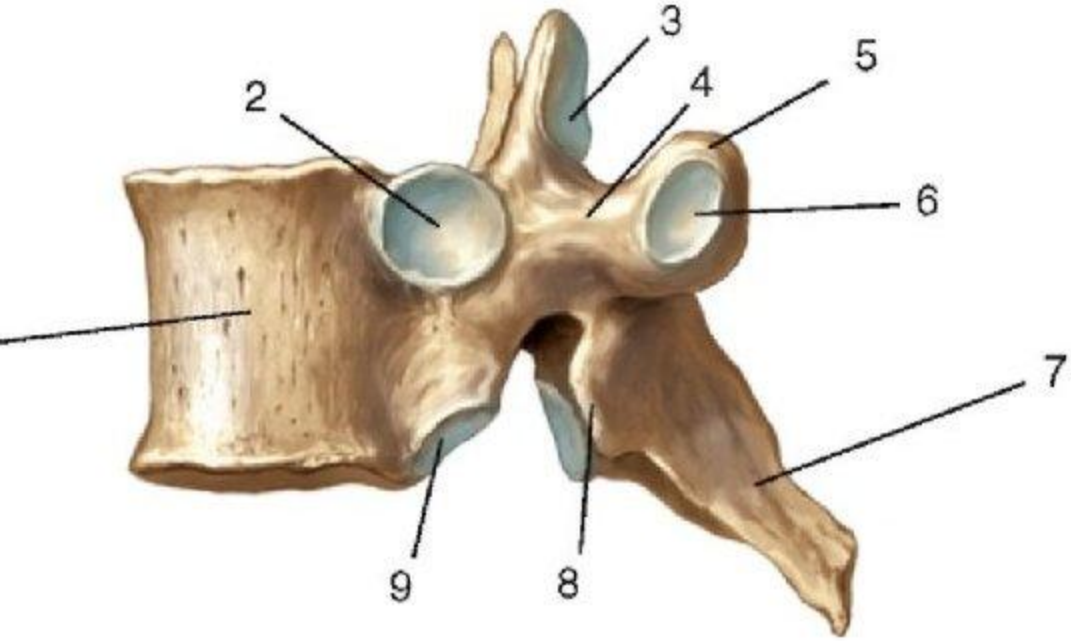

- 1 - тело позвонка;
- 2 - верхняя реберная ямка;
- 3 - верхний суставной отросток;
- 4 - дуга позвонка;
- 5 - поперечный отросток с реберной ямкой (6);
- 7 - остистый отросток;
- 8 - нижний суставной отросток;
- 9 - нижняя реберная ямка

Четвертый грудной позвонок, Th4

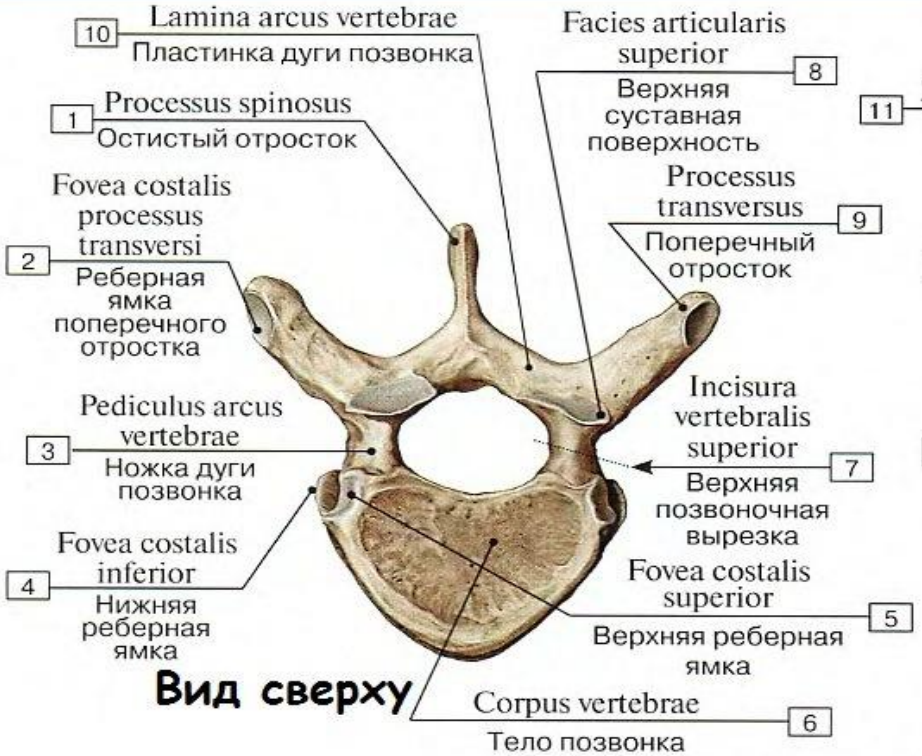

Meduniver.com
Все по медицине

1 – Spinous process; *2* – Transverse costal fovea; *3* – Pedicle; *4* – Inferior costal fovea; *5* – Superior costal fovea; *6* – Vertebral body; *7* – Superior vertebral notch; *8* – Superior articular facet; *9* – Transverse process; *10* – Lamina; *11* – Superior articular process; *12* – Inferior articular facet; *13* – Inferior vertebral notch

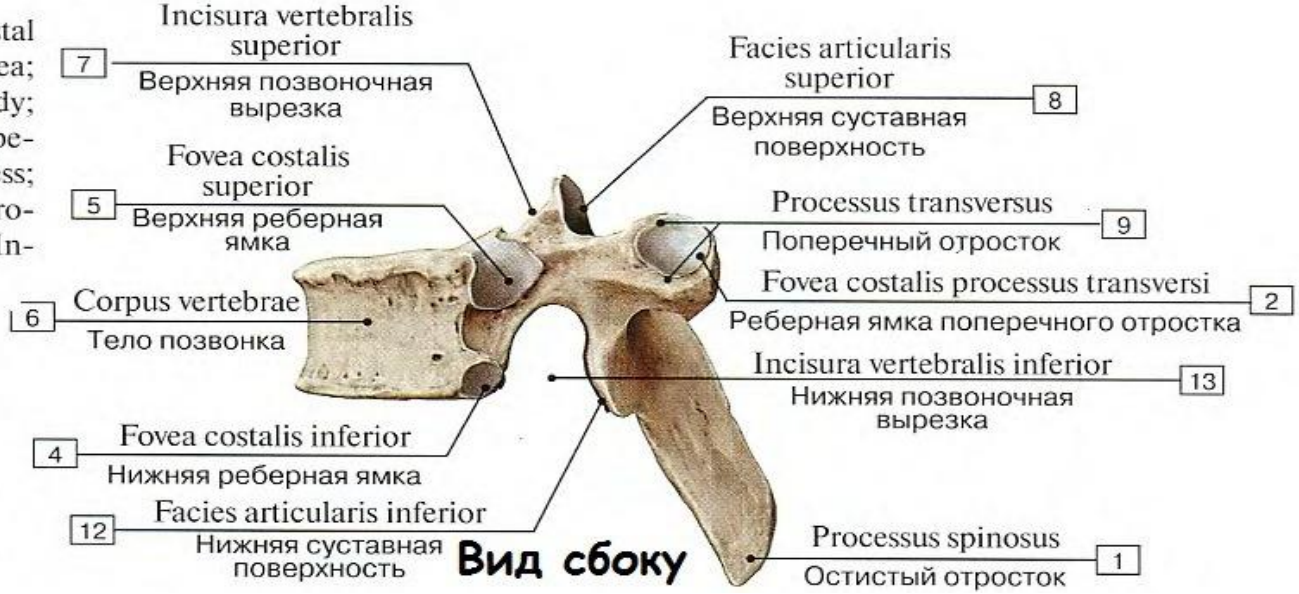

ОСОБЕННОСТИ СТРОЕНИЯ ГРУДНЫХ ПОЗВОНКОВ

1. На боковой поверхности тела позвонка, ближе к ножкам позвонка, находится суставная поверхность для сочленения с головкой ребра: **ямка** – границы четко очерчены или **полуямка** – граница частично переходит (сливается) в край тела позвонка.

2. На поперечных отростках позвонков находятся **суставные поверхности** для сочленения с бугорком ребра.

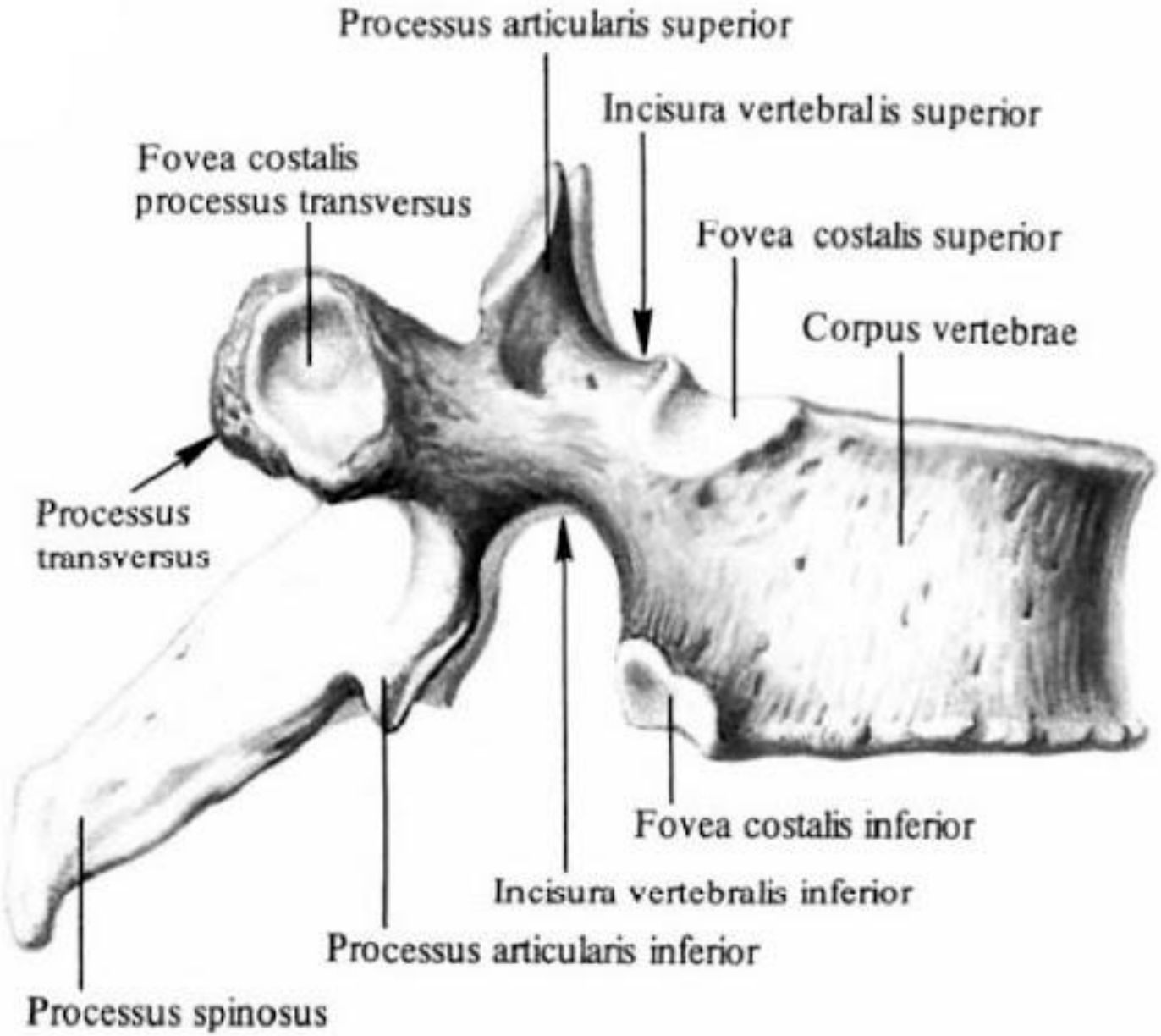

ОТЛИЧИЯ ГРУДНЫХ ПОЗВОНКОВ

1. Тело первого грудного позвонка Th1 имеет сверху **полную реберную ямку**, сочленяющуюся с головкой первого ребра, и снизу **полуямку**, сочленяющуюся с головкой второго ребра.

2. Th2-9 – типичные грудные позвонки, на боковой поверхности тела имеют верхнюю и нижнюю **полуямки.**

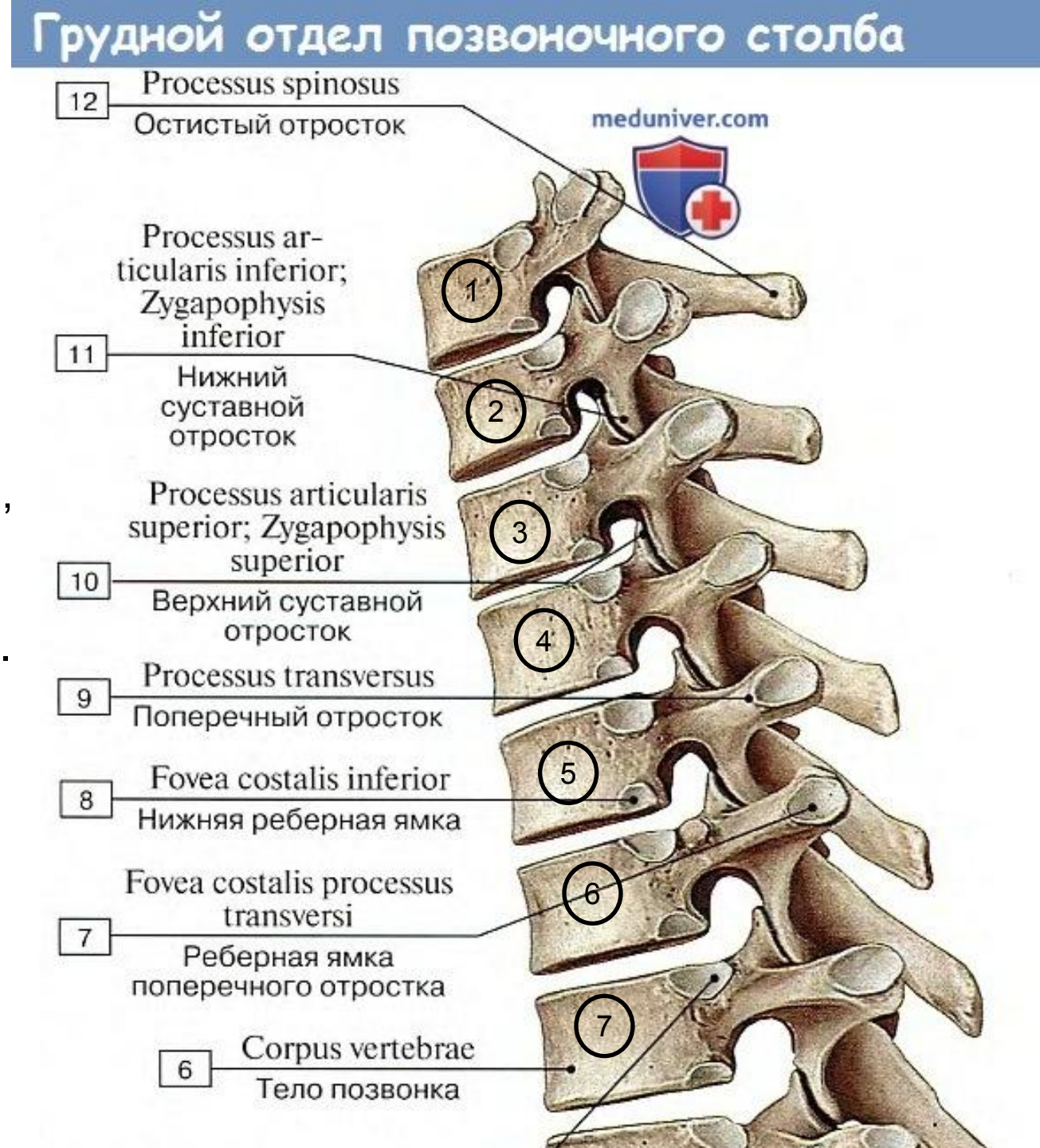

ОТЛИЧИЯ ГРУДНЫХ ПОЗВОНКОВ

3. На десятом грудном позвонке Th10 имеется одна – **верхняя** – **полуямка**, для соединения с десятым ребром.

4. Тела одиннадцатого и двенадцатого грудных позвонков Th11-12 имеют только **одну полную реберную ямку**.

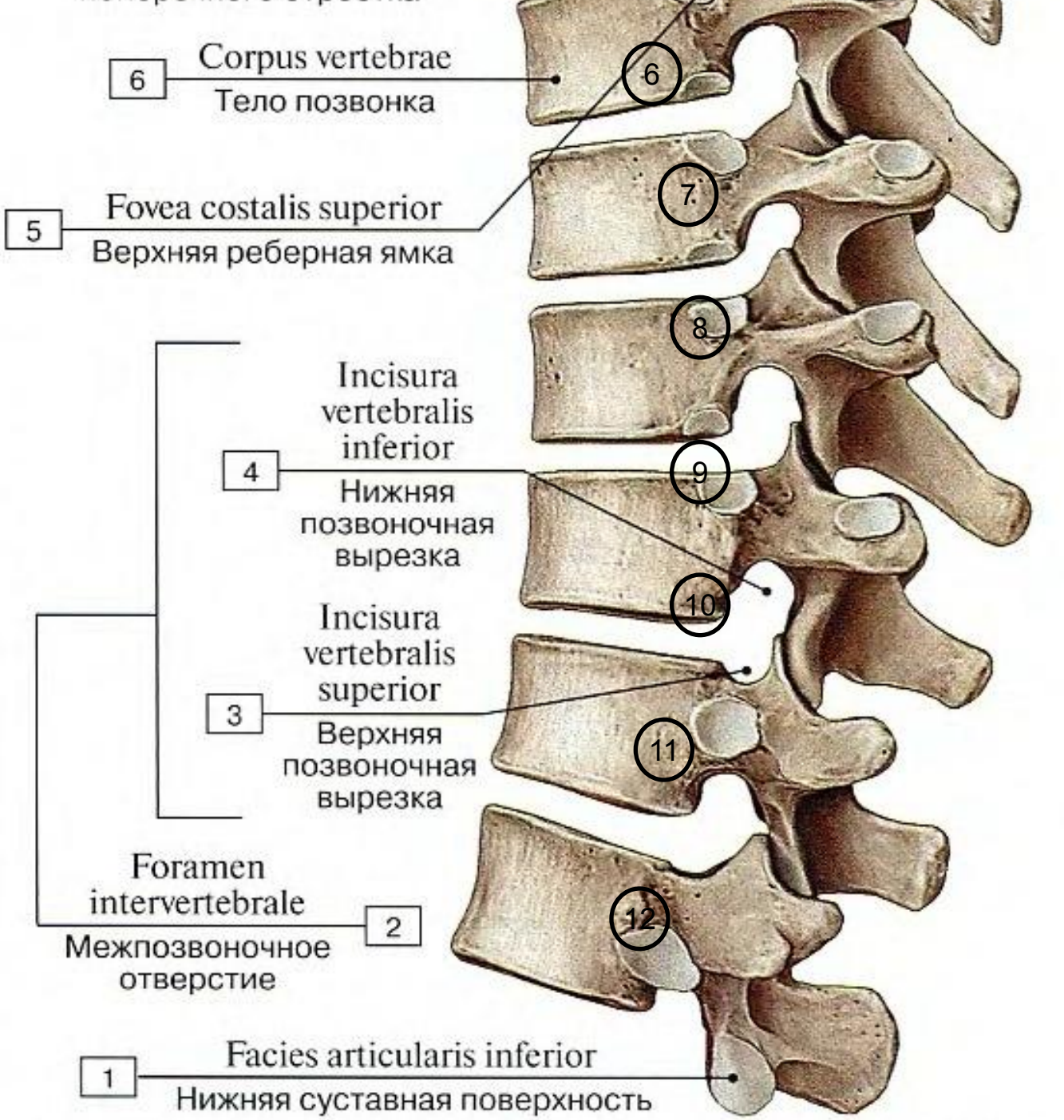

1 — Inferior articular facet; 2 = 3 + 4 — Intervertebral foramen;

ПОЯСНИЧНЫЕ ПОЗВОНКИ

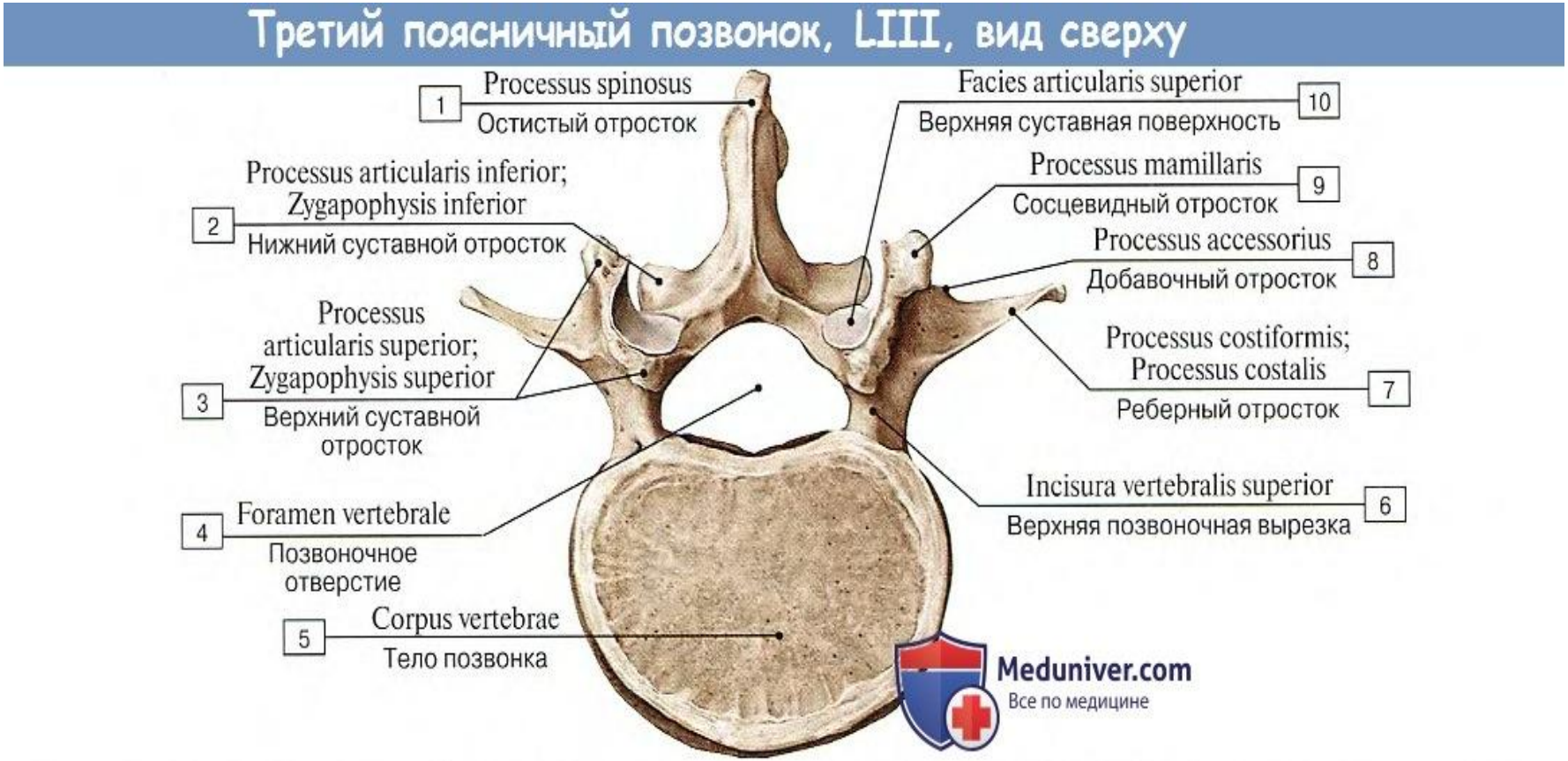

1 – Spinous process; *2* – Inferior articular process; *3* – Superior articular process; *4* – Vertebral foramen; *5* – Vertebral body; *6* – Superior vertebral notch; *7* – Costal process; *8* – Accessory process; *9* – Mammillary process; *10* – Superior articular facet

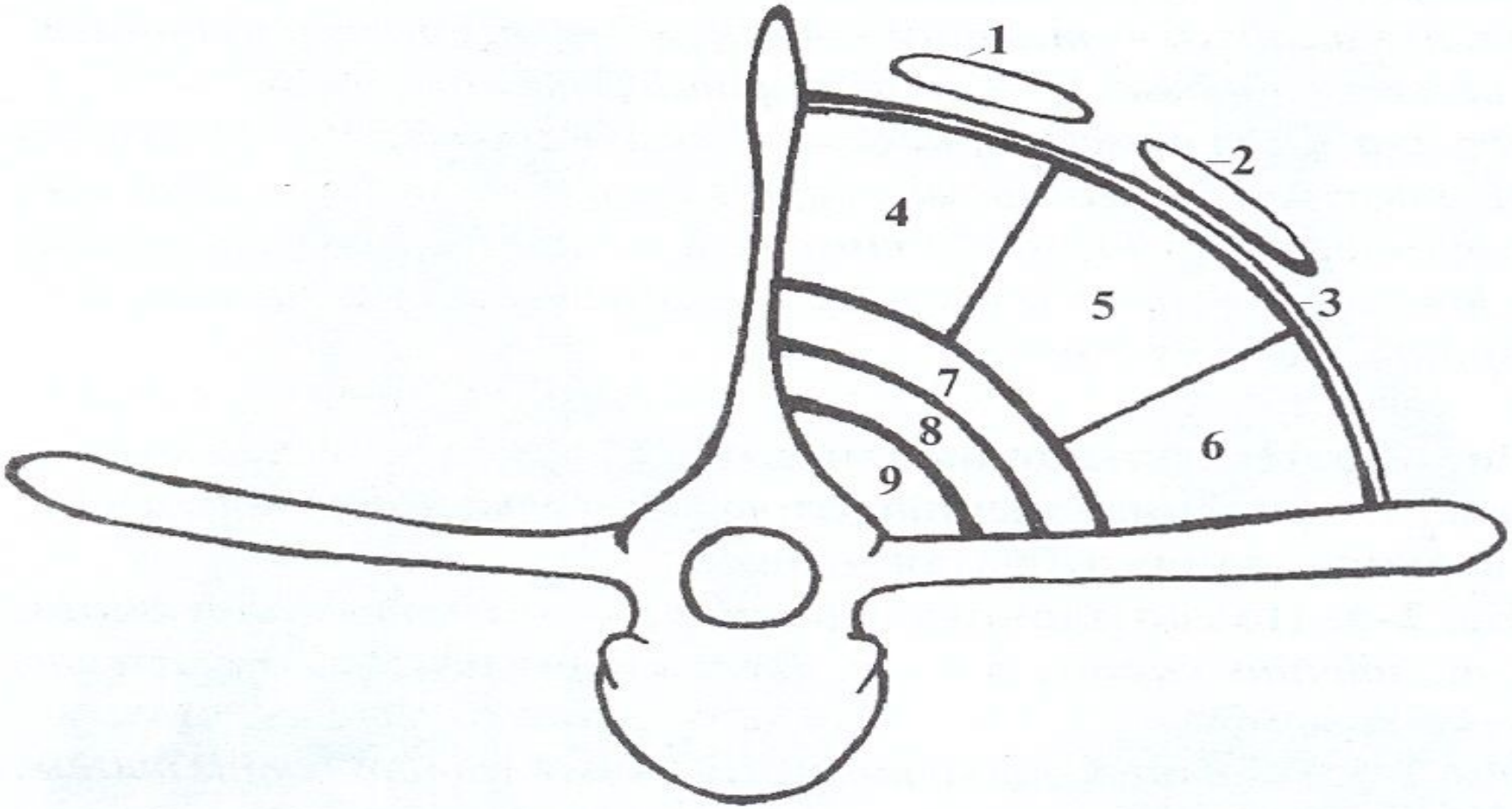

Схема глубоких мышц спины 1 — ременная мышца головы, 2 — ременная мышца шеи, 3 — глубокая пластинка пояснично-грудной фасции, 4 — остистая мышца, 5 — длиннейшая мышца, 6 — подвздошно-реберная мышца, 7 — полуостистая мышца, 8 — многораздельная мышца, 9 — мышцы вращатели.

Норма **Ротация-торсия**

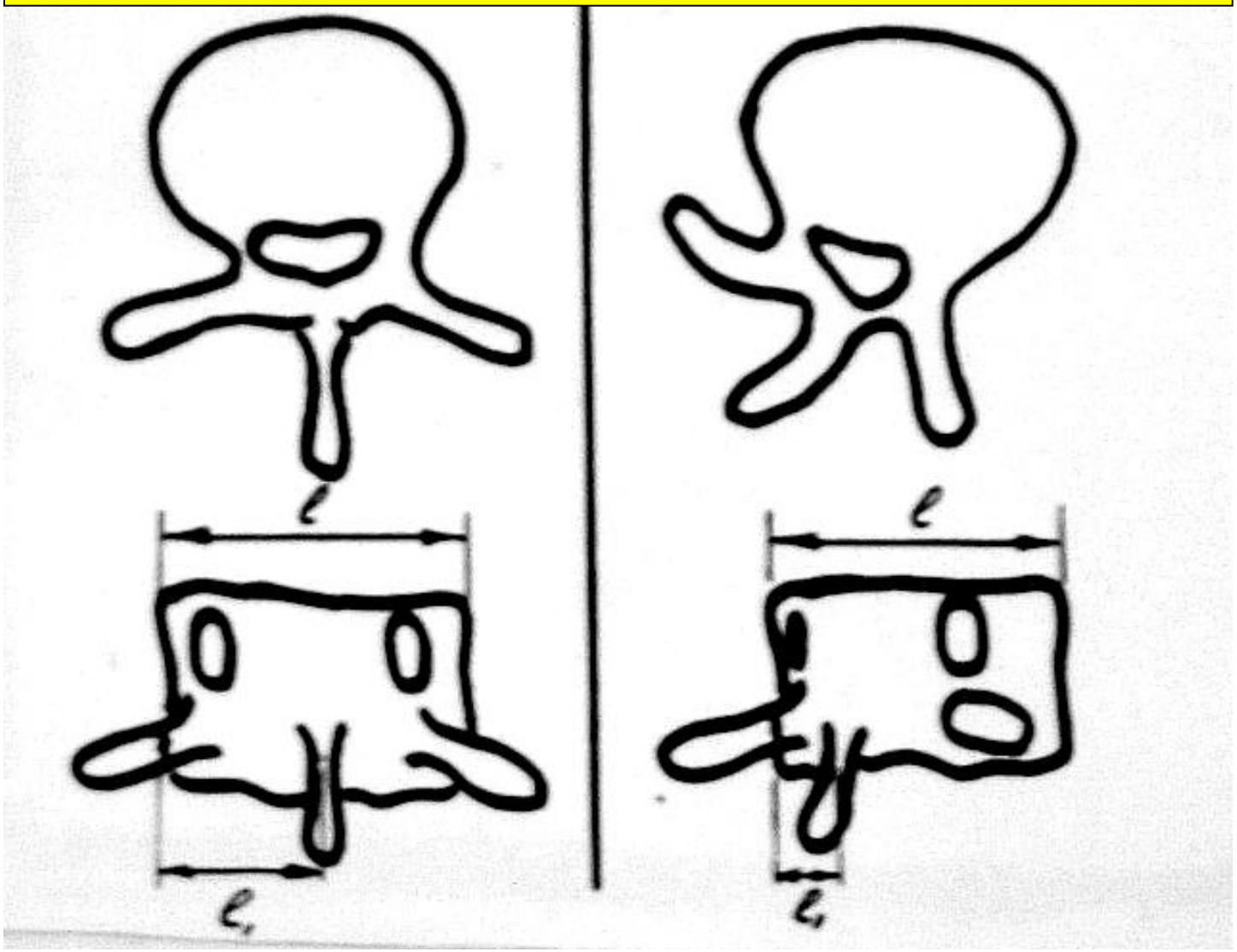

Грыжа межпозвоночного диска

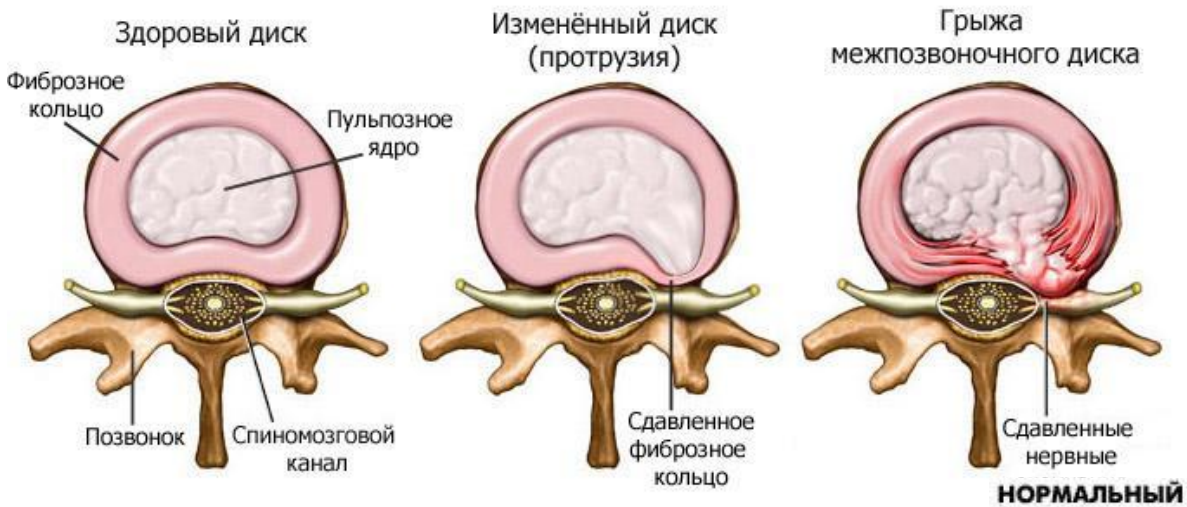

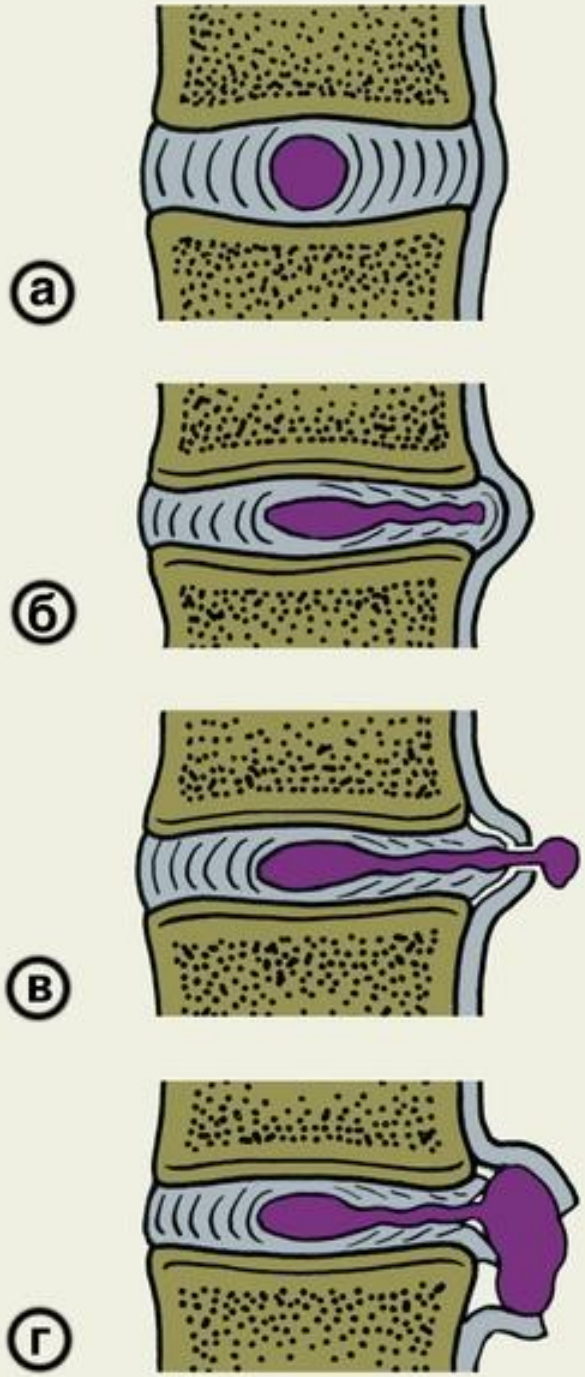
а
б
в
г

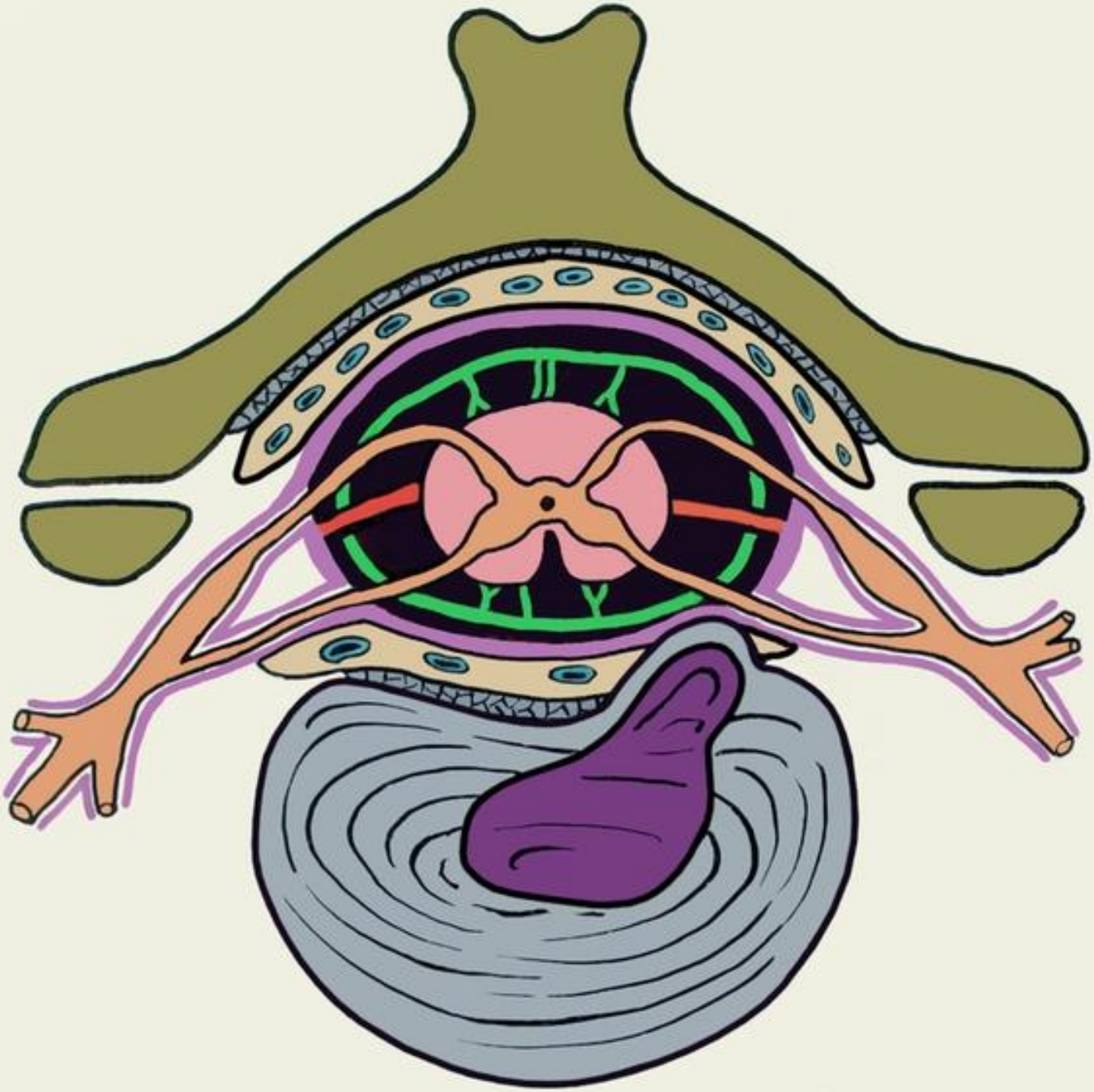

Поясничный отдел позвоночного столба, вид сбоку, слева

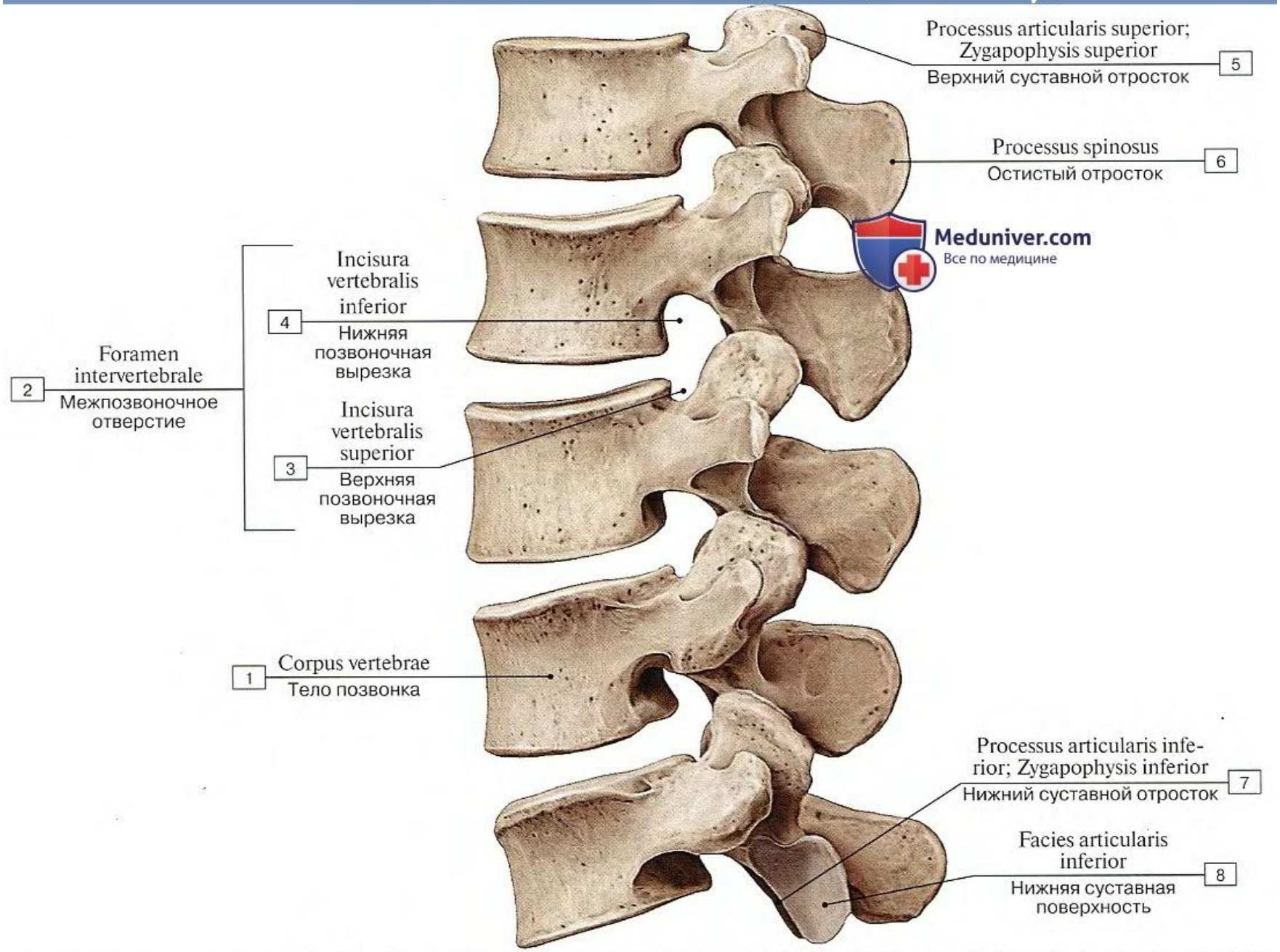

1 – Vertebral body; *2* = 3 + 4 – Intervertebral foramen; *3* – Superior vertebral notch; *4* – Inferior vertebral notch; *5* – Superior articular process; *6* – Spinous process; *7* – Inferior articular process; *8* – Inferior articular facet

Вид на крестец, отделенный от копчика спереди (со стороны таза)

Вид на крестец сбоку

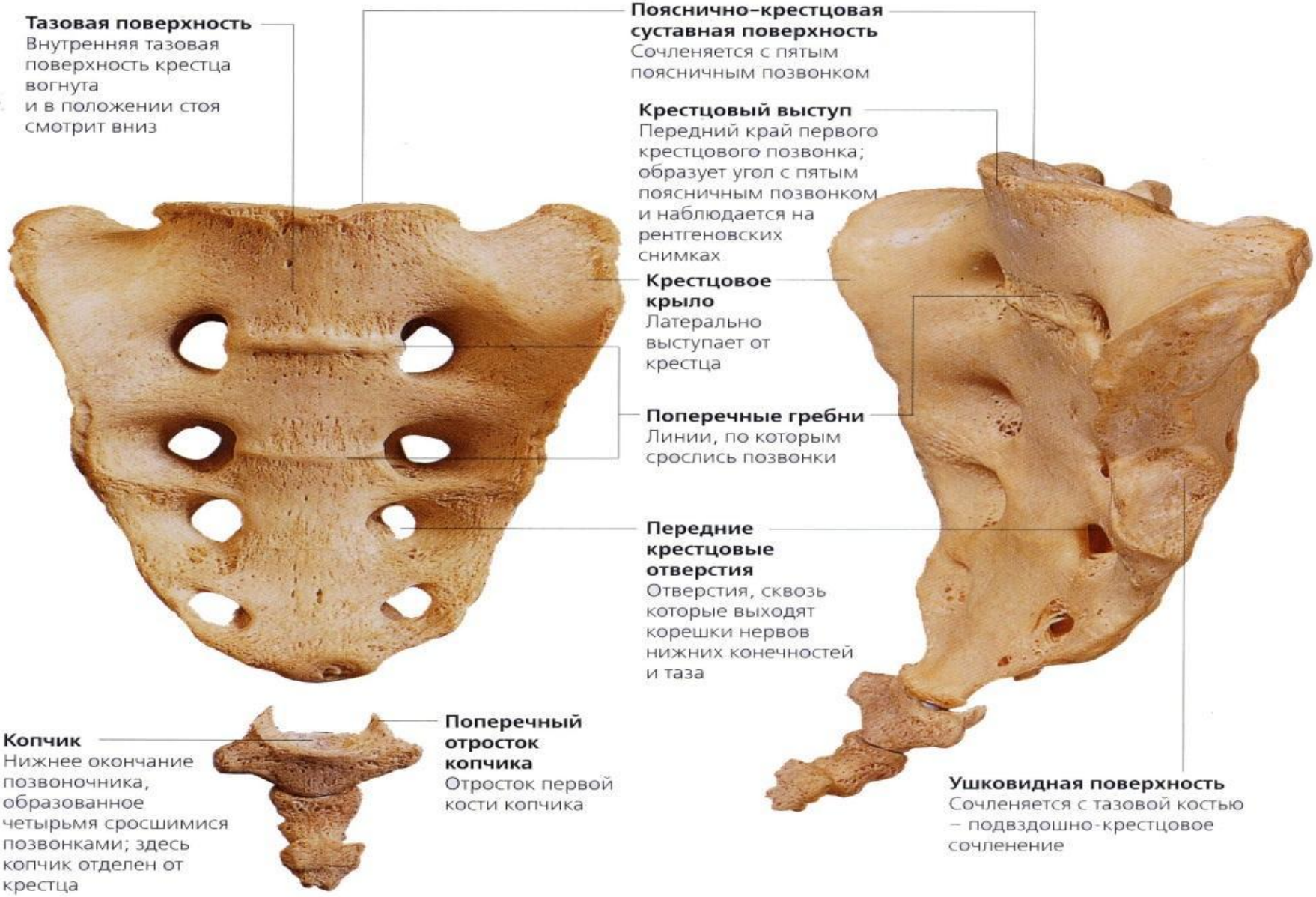

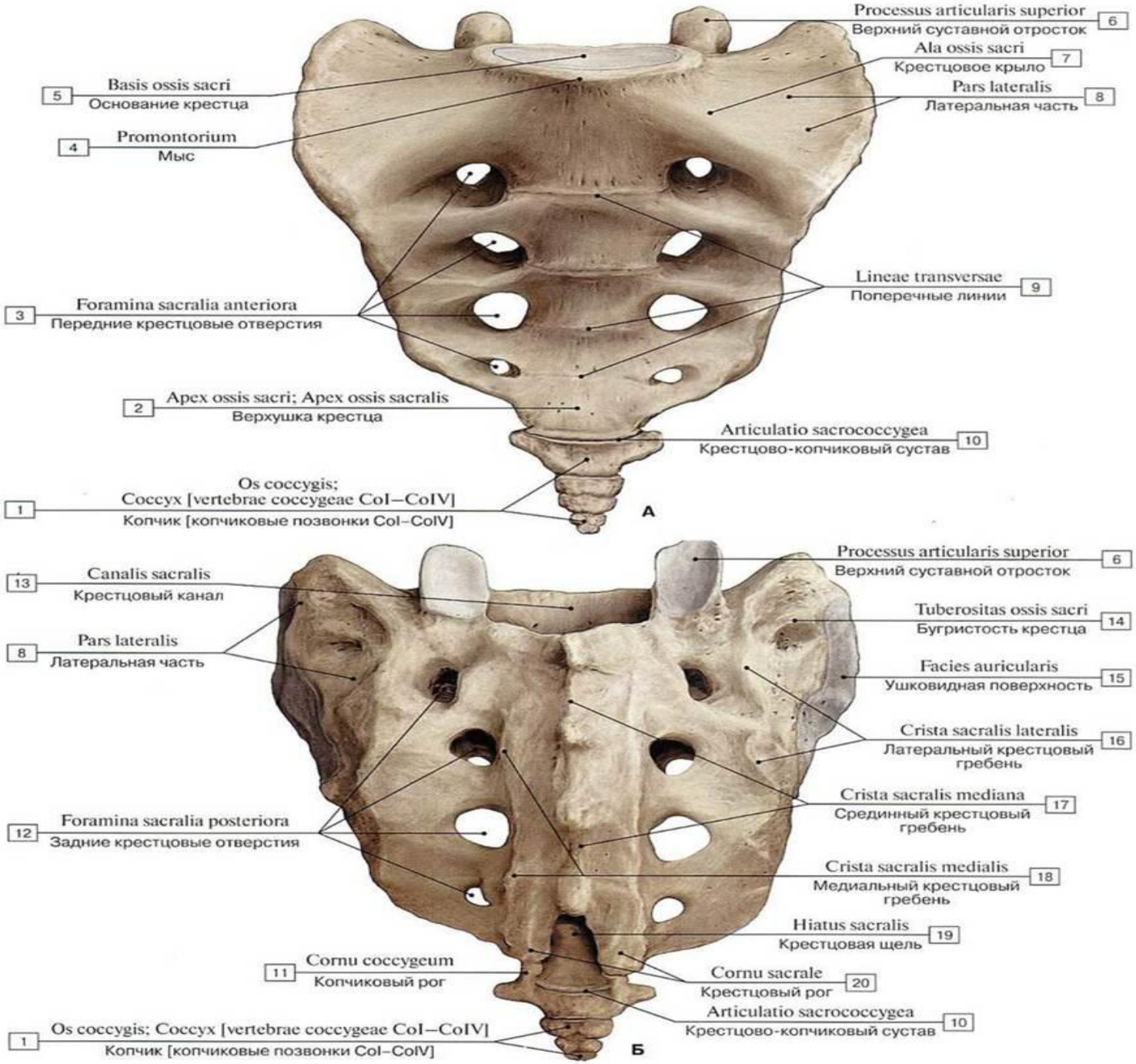
Processus articularis superior
Верхний суставной отросток
6
Ala ossis sacri
Крестцовое крыло
7
Pars lateralis
Латеральная часть
8
5
Basis ossis sacri
Основание крестца
4
Promontorium
Мыс
Lineae transversae
Поперечные линии
9
3
Foramina sacralia anteriora
Передние крестцовые отверстия
2
Apex ossis sacri; Apex ossis sacralis
Верхушка крестца
Articulatio sacrococcygea
Крестцово-копчиковый сустав
10
Os coccygis;
Coccyx [vertebrae coccygeae CoI–CoIV]
1
Копчик [копчиковые позвонки CoI–CoIV]
А
Processus articularis superior
Верхний суставной отросток
6
13
Canalis sacralis
Крестцовый канал
Tuberositas ossis sacri
Бугристость крестца
14
8
Pars lateralis
Латеральная часть
Facies auricularis
Ушковидная поверхность
15
Crista sacralis lateralis
Латеральный крестцовый гребень
16
Crista sacralis mediana
Срединный крестцовый гребень
17
12
Foramina sacralia posteriora
Задние крестцовые отверстия
Crista sacralis medialis
Медиальный крестцовый гребень
18
Hiatus sacralis
Крестцовая щель
19
11
Cornu coccygeum
Копчиковый рог
Cornu sacrale
Крестцовый рог
20
Articulatio sacrococcygea
Крестцово-копчиковый сустав
10
1
Os coccygis; Coccyx [vertebrae coccygeae CoI–CoIV]
Копчик [копчиковые позвонки CoI–CoIV]
Б

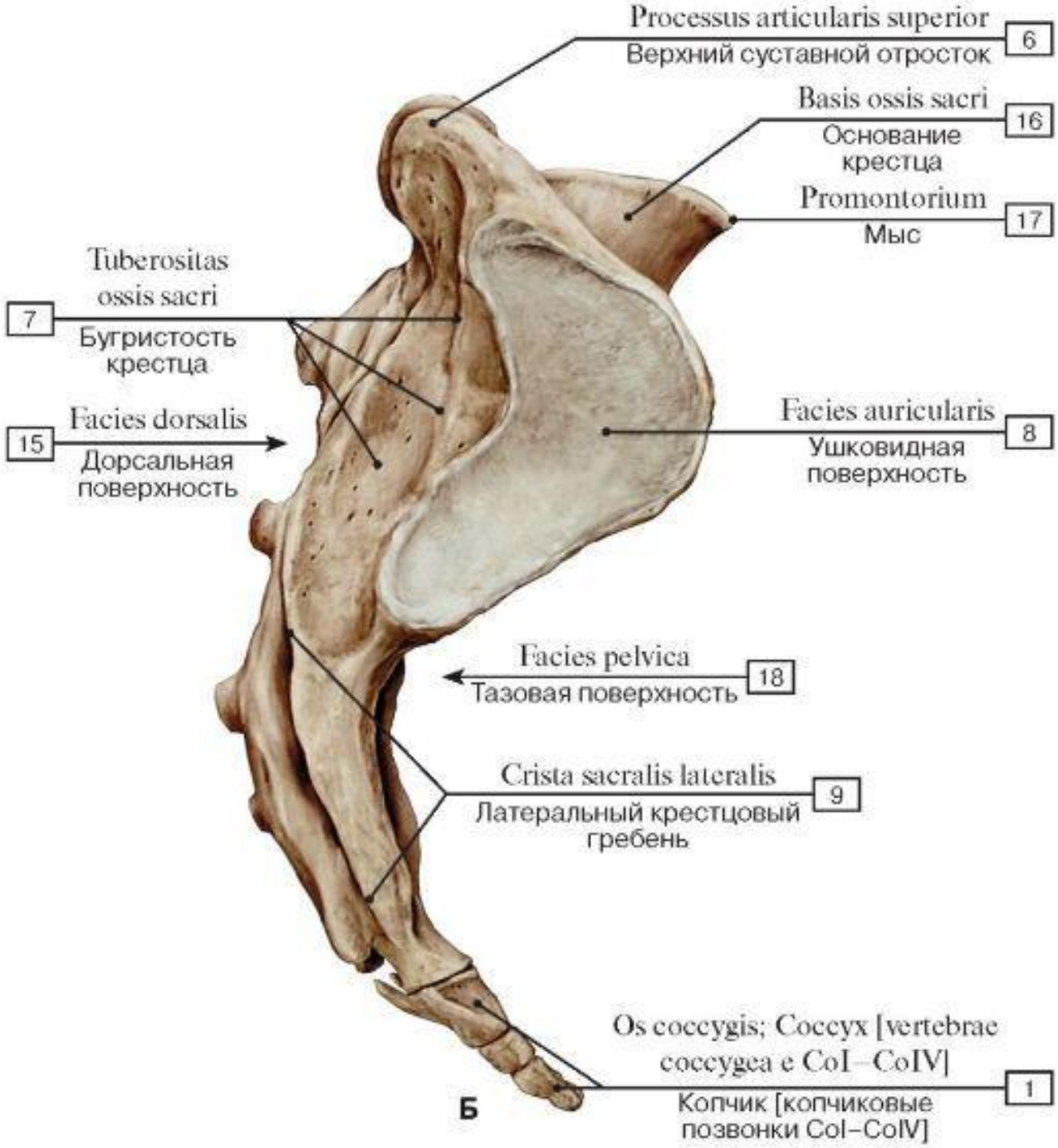
Processus articularis superior
Верхний суставной отросток
6
Basis ossis sacri
Основание крестца
16
Promontorium
Мыс
17
Tuberositas ossis sacri
7
Бугристость крестца
Facies dorsalis
15
Дорсальная поверхность
Facies auricularis
Ушковидная поверхность
8
Facies pelvica
Тазовая поверхность
18
Crista sacralis lateralis
Латеральный крестцовый гребень
9
Os coccygis; Coccyx [vertebrae coccygea e CoI–CoIV]
Копчик [копчиковые позвонки CoI–CoIV]
1
Б

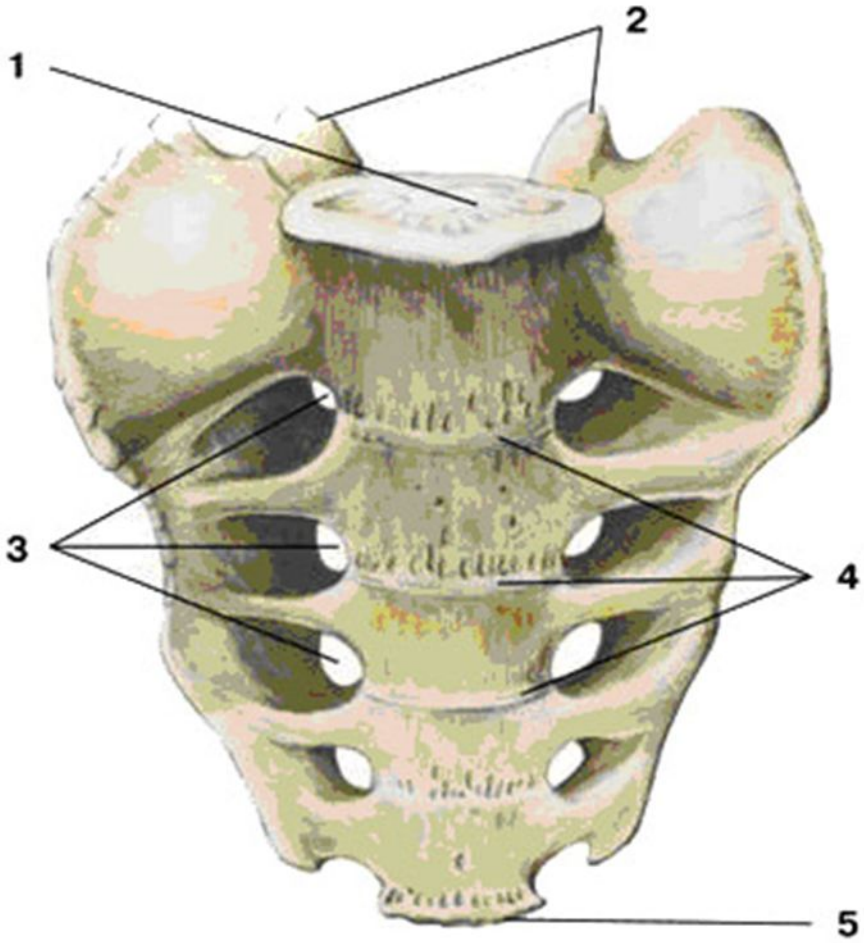

A

КОПЧИКОВЫЕ ПОЗВОНКИ

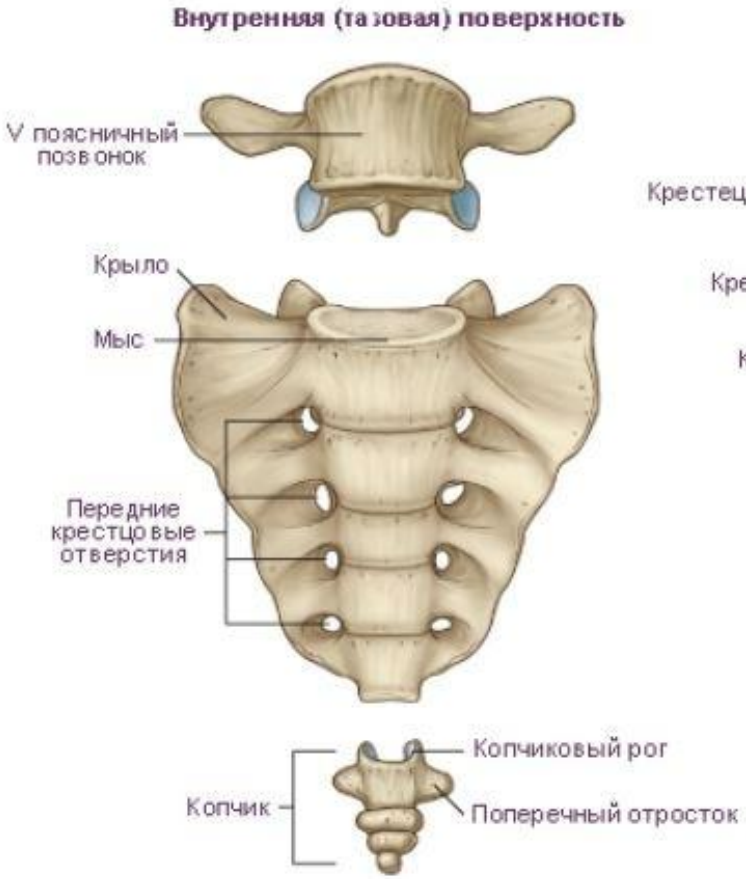

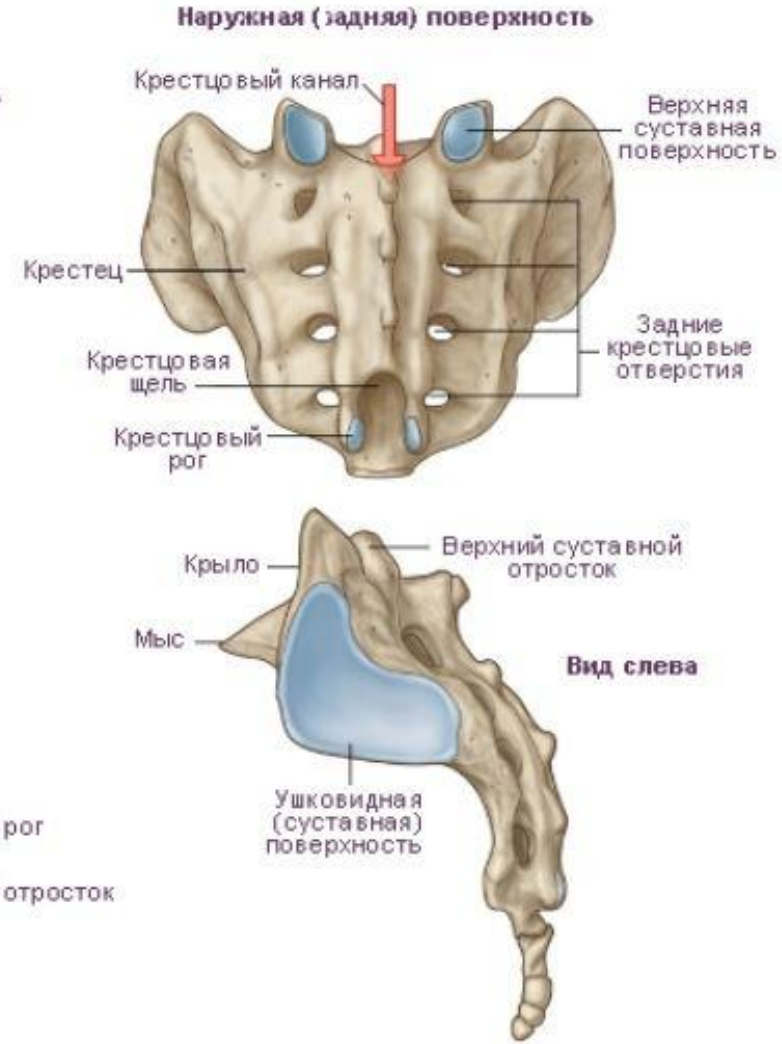

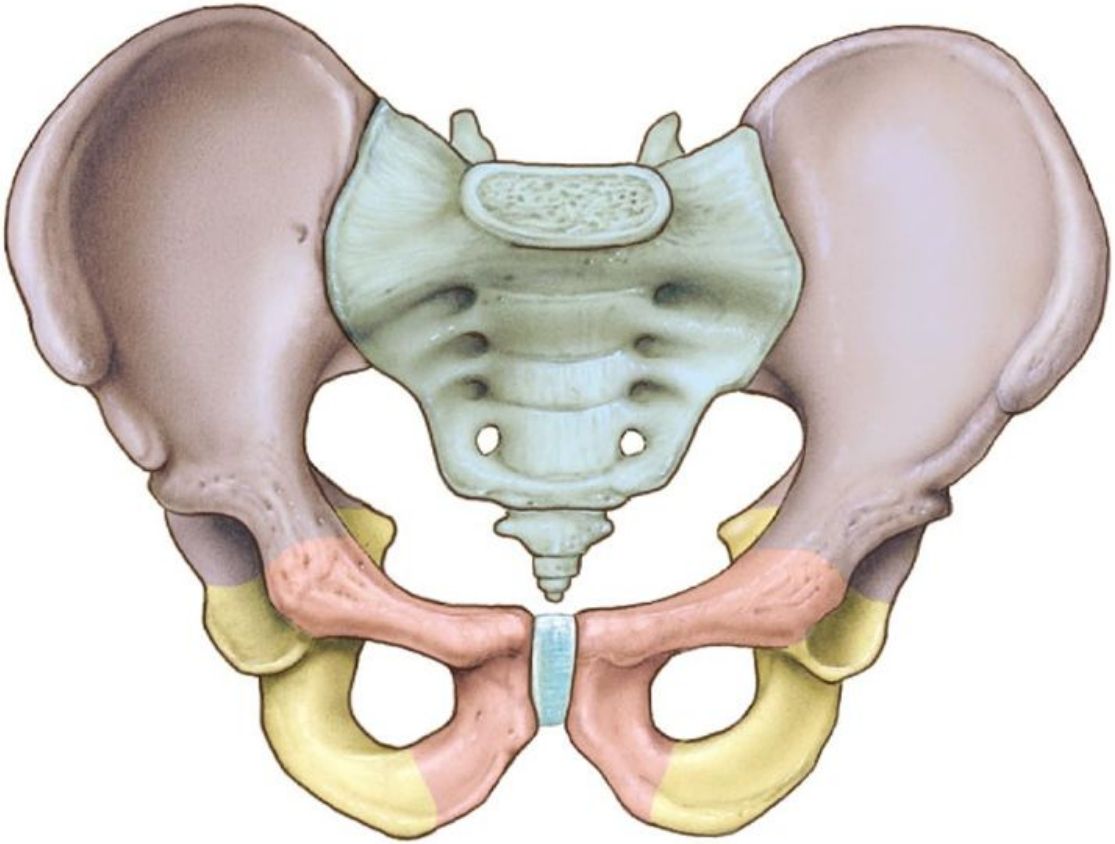

Грудная клетка

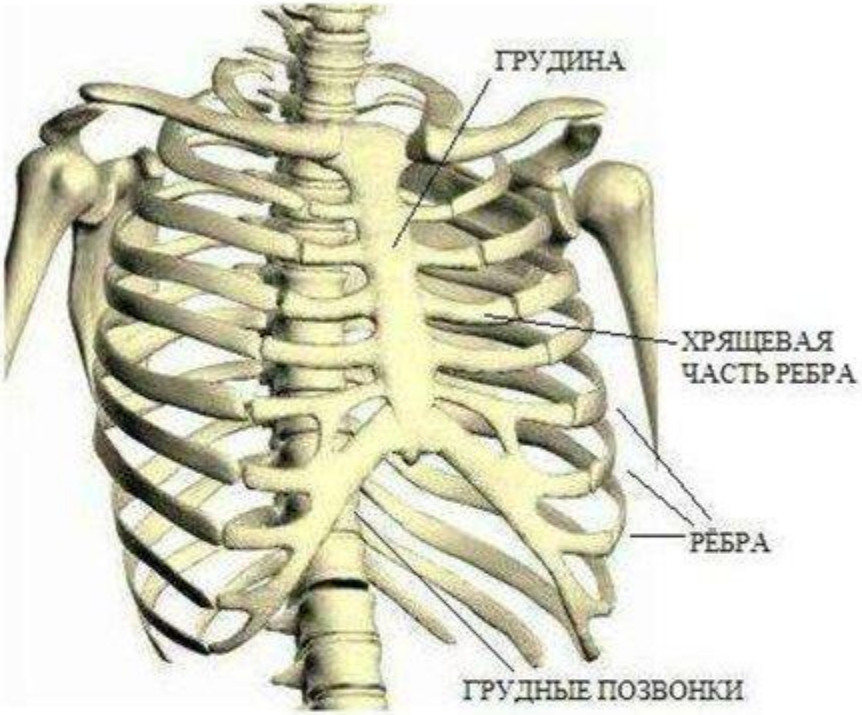

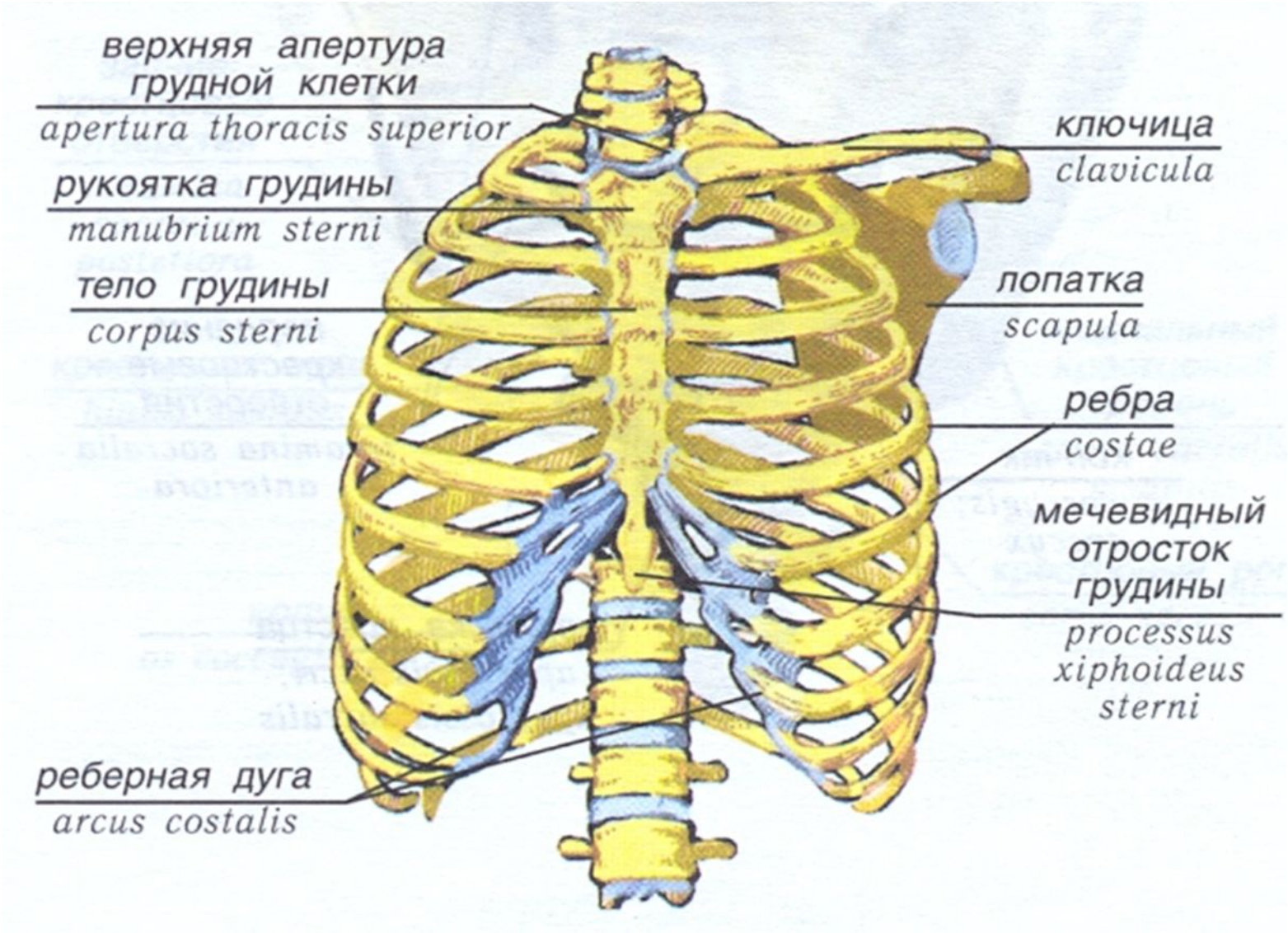
верхняя апертура грудной клетки
apertura thoracis superior
рукоятка грудины
manubrium sterni
тело грудины
corpus sterni
реберная дуга
arcus costalis
ключица
clavicula
лопатка
scapula
ребра
costae
мечевидный отросток грудины
processus xiphoideus sterni

СТРУКТУРЫ,КОТОРЫЕ МОЖНО ПРИНЯТЬ ЗА ПАТОЛОГИЮ:

1 - шейное ребро
2 - грудино-ключично-сосцевидная мышца
3 - сопровод. полоски 1 - 2 ребер
4 - доля непарной вены
5 - костная перемычка 1 - 2 ребер
6 - плотная перемычка 5 - 6 ребер
7 - раздвоение ребра
8 - горизонтальная междолевая щель
9 - добавочная щель нижней доли
10 - околосердечная доля
11 - сосок
12 - молочная железа
13 - подключичная артерия
14 - обызвествление хряща ребер
15 - реберный желоб
16 - добавочная щель язычковой доли
17 - большая грудная мышца
18 - лопатка

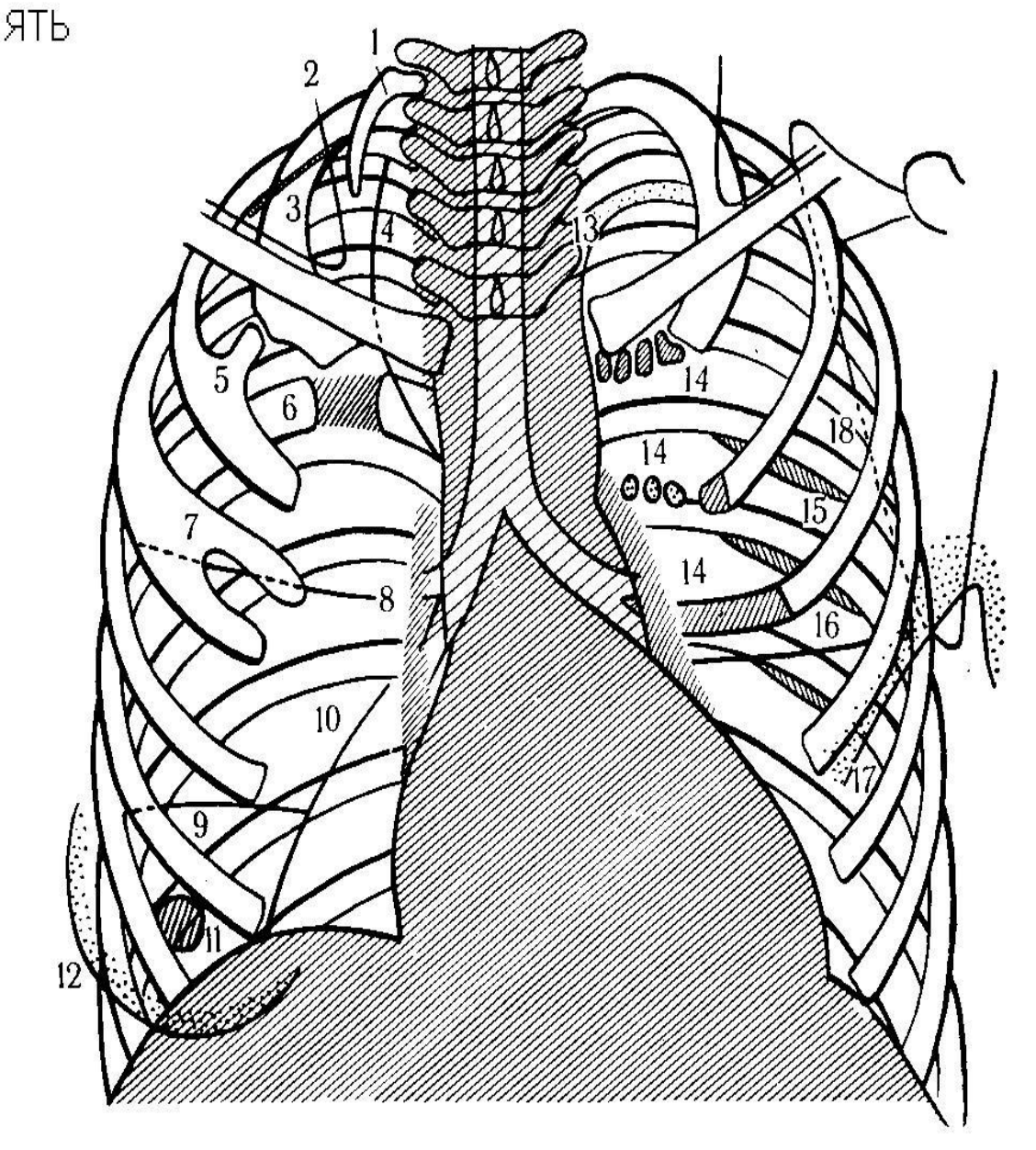

Диафрагма и синусы

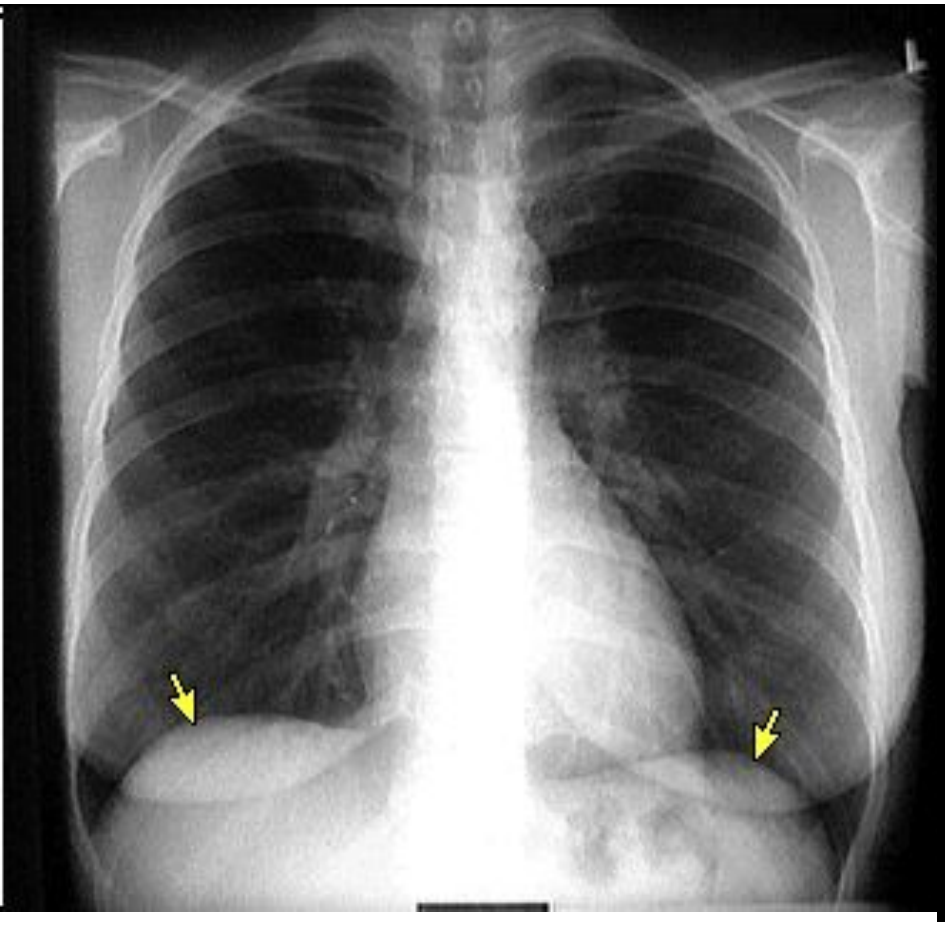

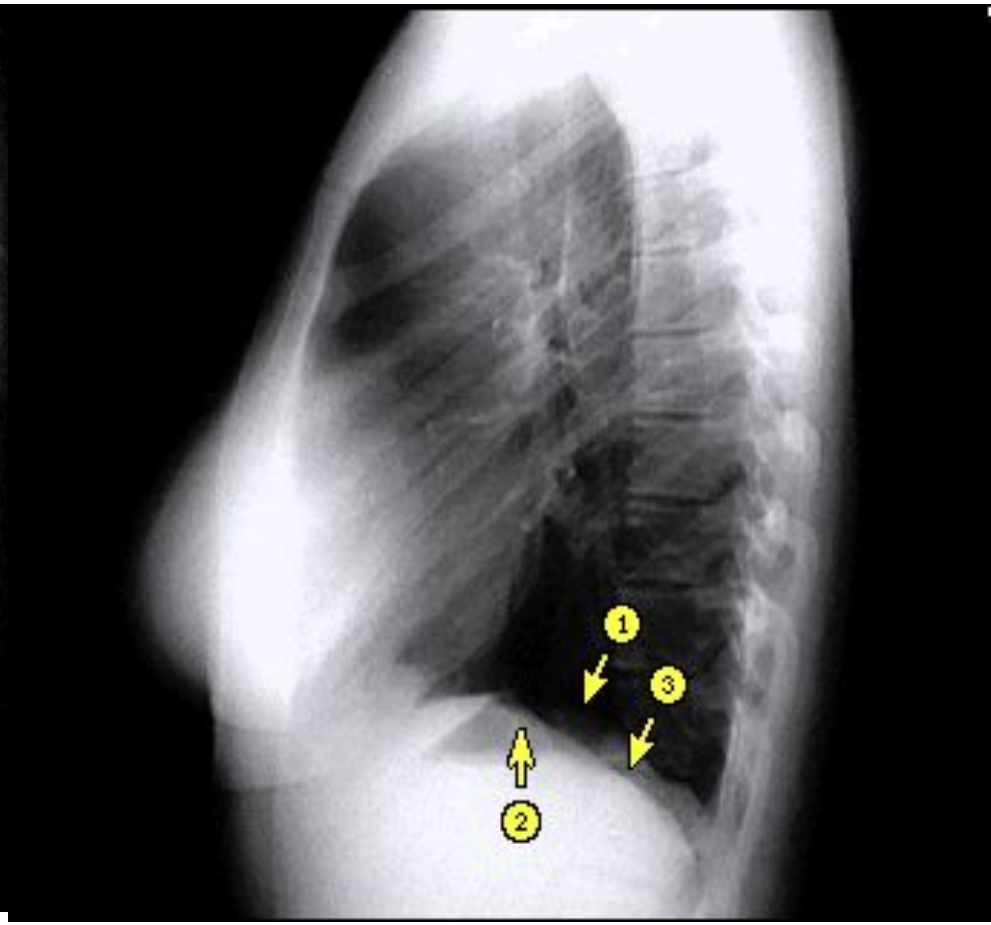

Грудина

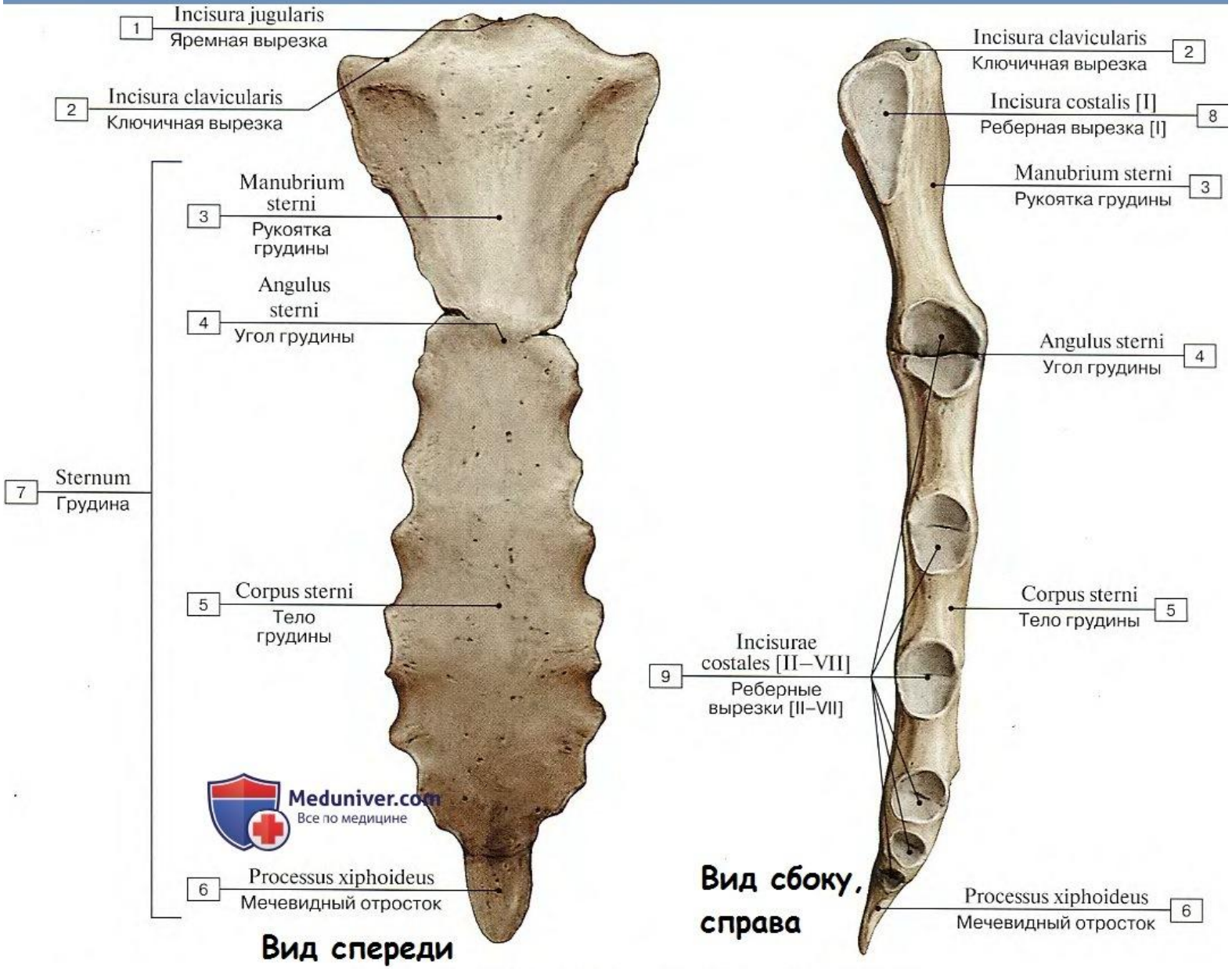

1 – Jugular notch; Suprasternal notch; *2* – Clavicular notch; *3* – Manubrium of sternum; *4* – Sternal angle; *5* – Body of sternum; *6* – Xiphoid process; *7* – Sternum; *8* – Constal notch [I]; *9* – Costal notches [II–VII]

ключичная вырезка
incisura clavicularis
I ребра
I costae
II ребра
II costae
III ребра
III costae
IV ребра
IV costae
V ребра
V costae
VI ребра
VI costae
VII ребра
VII costae
реберные вырезки
incisurae costales
яремная вырезка
incisura jugularis
рукоятка грудины
manubrium sterni
тело грудины
corpus sterni
мечевидный отросток
processus xiphoideus

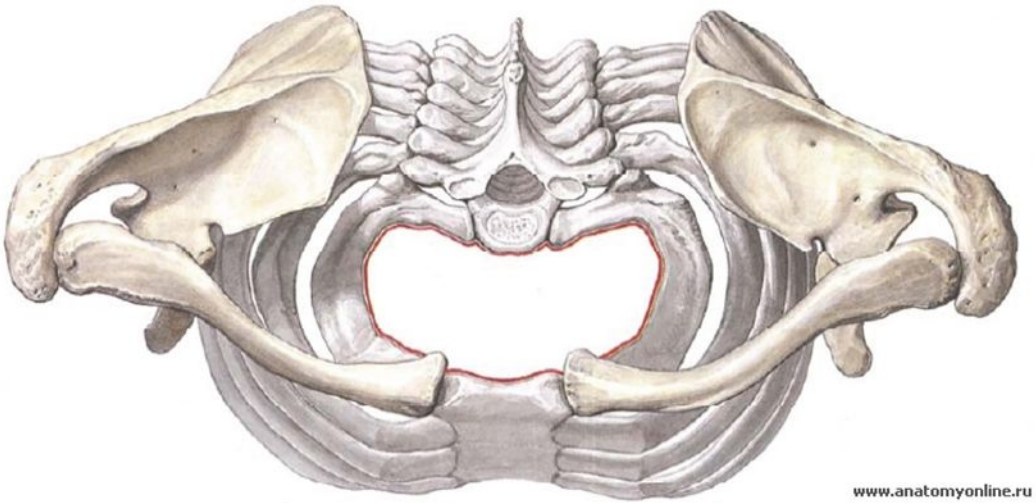
www.anatomyonline.ru

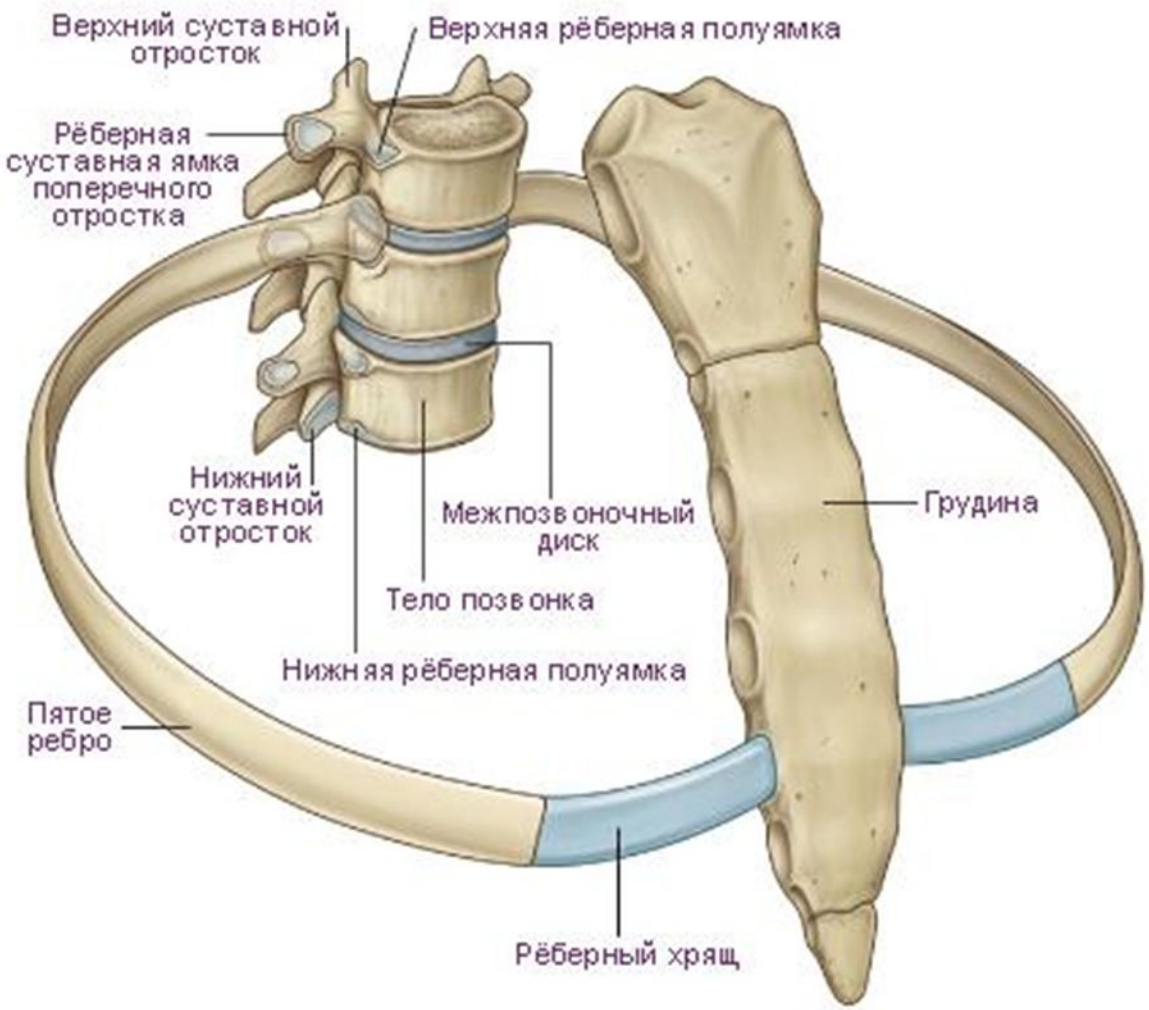
Верхний суставной отросток
Верхняя рёберная полуямка
Рёберная суставная ямка поперечного отростка
Нижний суставной отросток
Межпозвоночный диск
Грудина
Тело позвонка
Нижняя рёберная полуямка
Пятое ребро
Рёберный хрящ

Грудная клетка, спереди и сзади

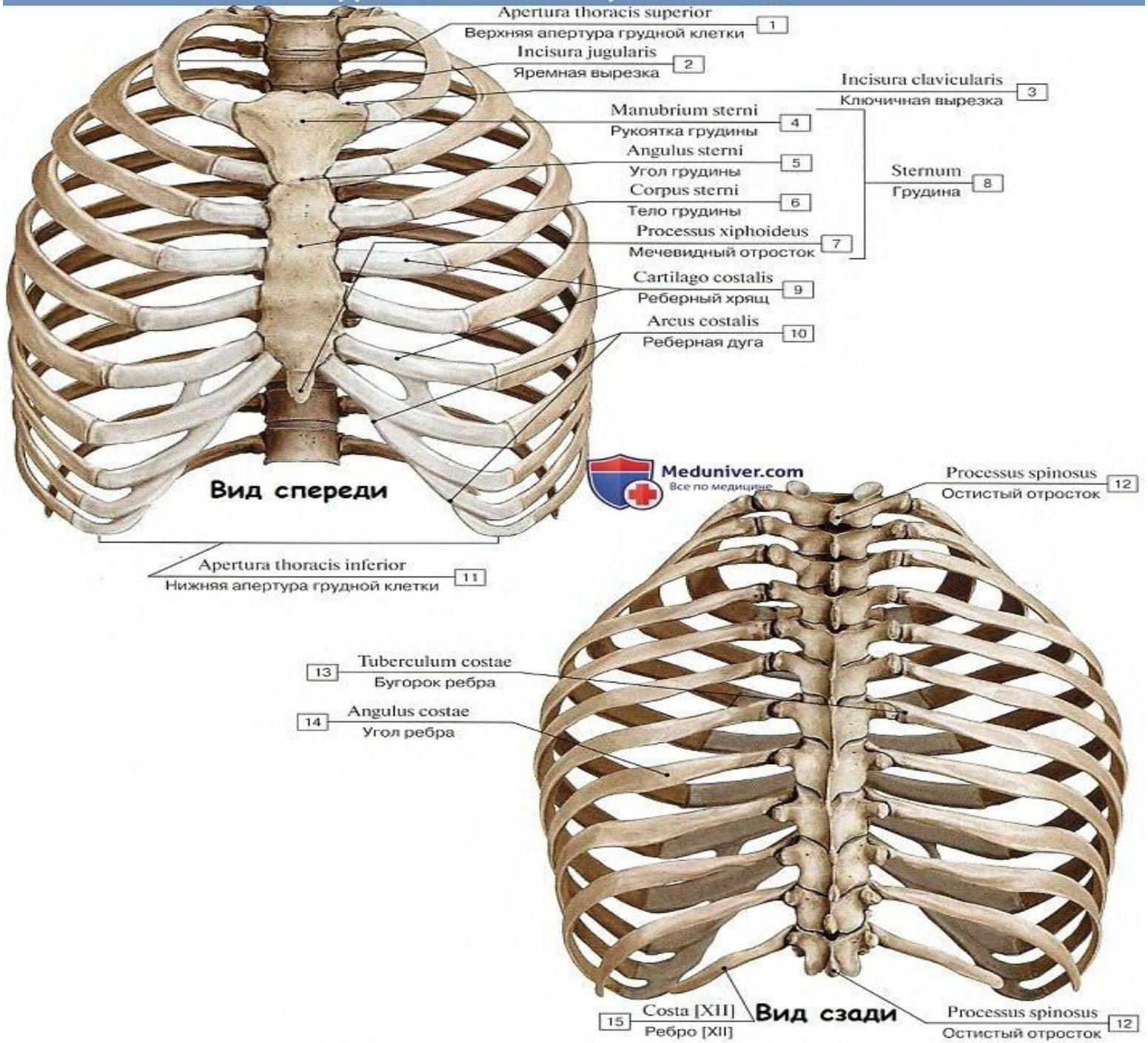

Broken Collarbone

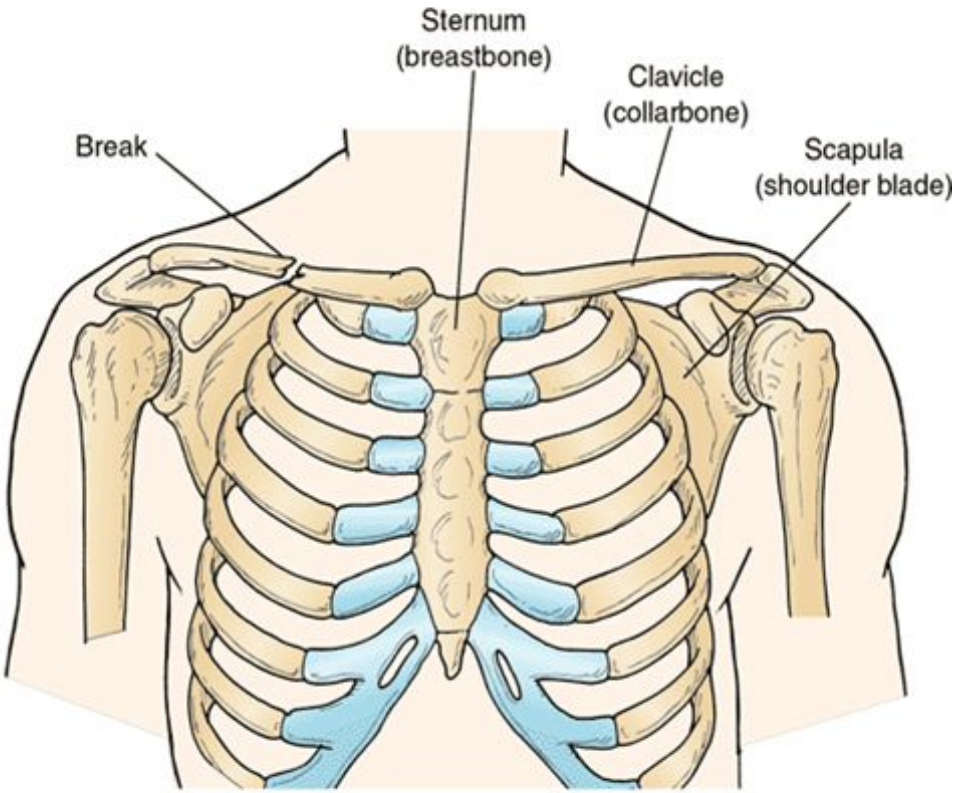

Copyright © 2005 McKesson Corporation and/or one of its subsidiaries. All Rights Reserved.

Грудная клетка
Грудина
Рёбра
Лордоз
Шейный отдел (7)
Кифоз
Грудной отдел (12)
Лордоз
Поясничный отдел (5)
Кифоз
Крестцовый отдел (5)
Копчиковый отдел (4–5)

шейный
лордоз
грудной
кифоз
поясничный
лордоз
крестцовый
кифоз

КЛАССИФИКАЦИЯ

Передними концами 7 верхних ребер соединяются непосредственно с грудиной. Это истинные ребра, costae verae. Три следующих ребра (VIII, IX и X), присоединяющиеся своими хрящами не к грудине, а к хрящу предыдущего ребра, называются ложными ребрами, costae spuriae. Ребра XI и XII передними концами лежат свободно — колеблющиеся ребра, costae fluctuantes.

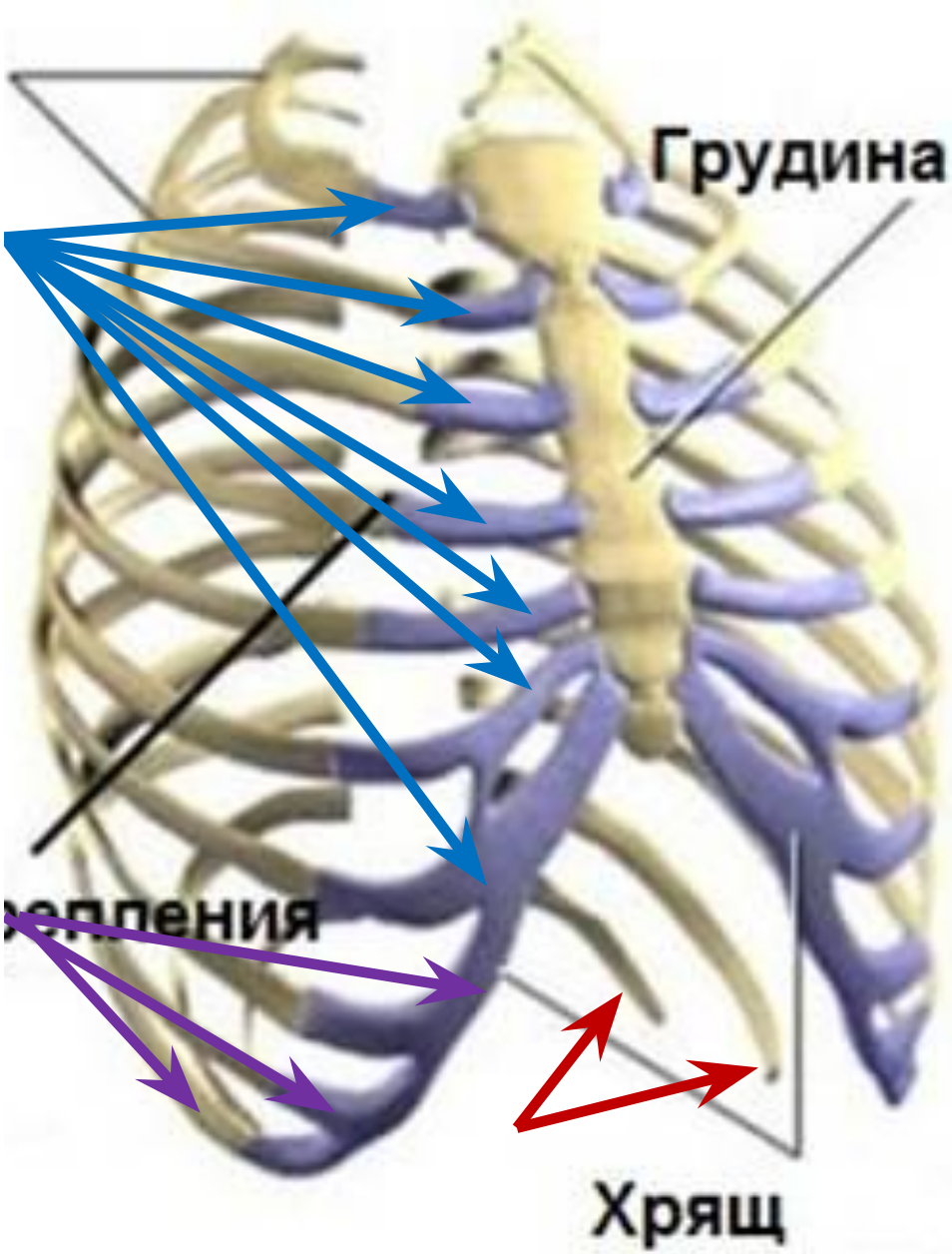

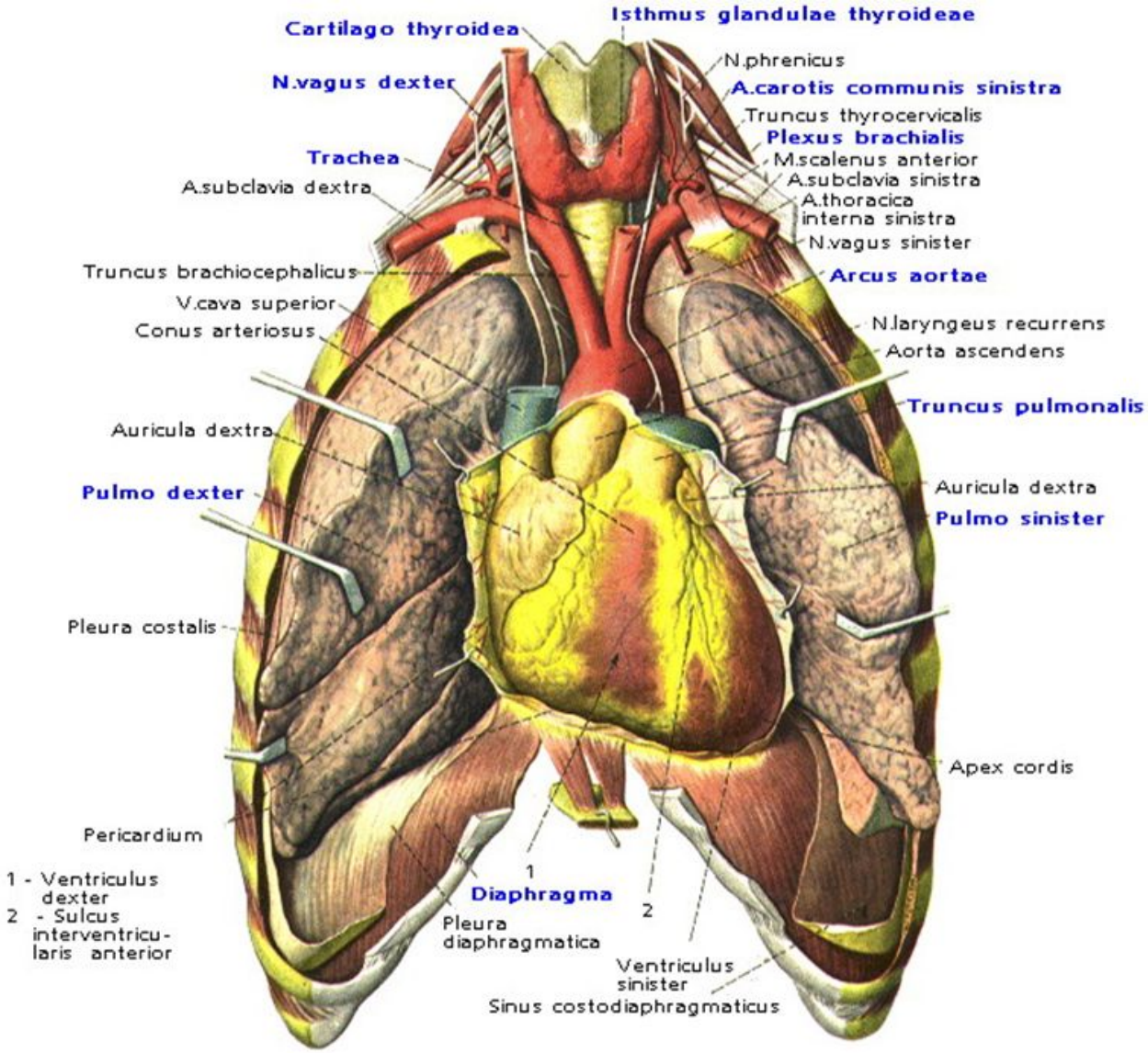
Cartilago thyroidea
Isthmus glandulae thyroideae
N.phrenicus
N.vagus dexter
A.carotis communis sinistra
Truncus thyrocervicalis
Plexus brachialis
Trachea
M.scalenus anterior
A.subclavia sinistra
A.subclavia dextra
A.thoracica interna sinistra
N.vagus sinister
Truncus brachiocephalicus
Arcus aortae
V.cava superior
Conus arteriosus
N.laryngeus recurrens
Aorta ascendens
Truncus pulmonalis
Auricula dextra
Auricula dextra
Pulmo dexter
Pulmo sinister
Pleura costalis
Apex cordis
Pericardium
1 - Ventriculus dexter
2 - Sulcus interventricularis anterior
1
Diaphragma
2
Pleura diaphragmatica
Ventriculus sinister
Sinus costodiaphragmaticus

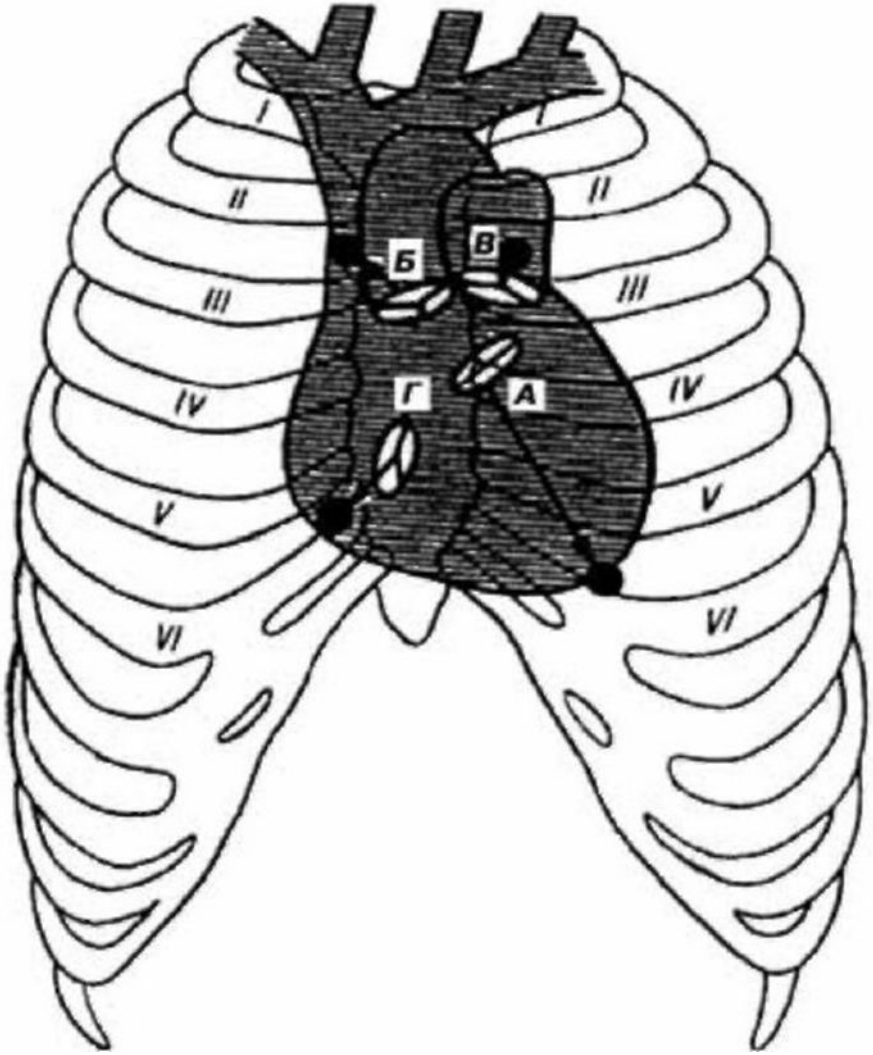
I
I
II
II
Б
В
III
III
IV
Г
А
IV
V
V
VI
VI

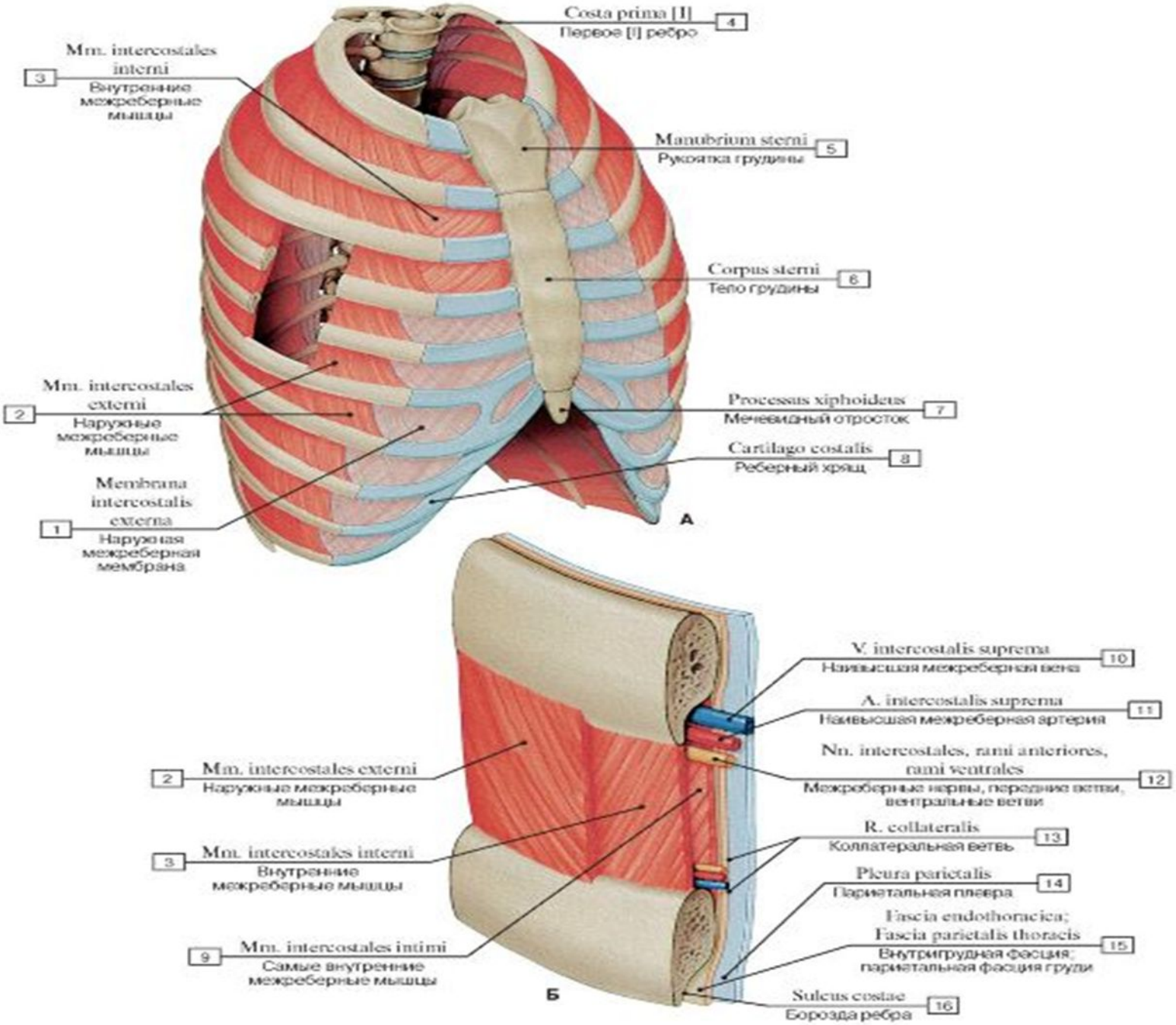
Costa prima [I]
Первое [I] ребро
4
Mm. intercostales interni
3
Внутренние межреберные мышцы
Manubrium sterni
Рукоятка грудины
5
Corpus sterni
Тело грудины
6
Mm. intercostales externi
2
Наружные межреберные мышцы
Processus xiphoideus
Мечевидный отросток
7
Cartilago costalis
Реберный хрящ
8
Membrana intercostalis externa
1
Наружная межреберная мембрана
А
V. intercostalis suprema
Наивысшая межреберная вена
10
A. intercostalis suprema
Наивысшая межреберная артерия
11
Nn. intercostales, rami anteriores, rami ventrales
Межреберные нервы, передние ветви, вентральные ветви
12
Mm. intercostales externi
2
Наружные межреберные мышцы
R. collateralis
Коллатеральная ветвь
13
Mm. intercostales interni
3
Внутренние межреберные мышцы
Pleura parietalis
Париетальная плевра
14
Fascia endothoracica; Fascia parietalis thoracis
Внутригрудная фасция; париетальная фасция груди
15
Mm. intercostales intimi
9
Самые внутренние межреберные мышцы
Б
Sulcus costae
Борозда ребра
16

Топографическая анатомия межрёберного промежутка

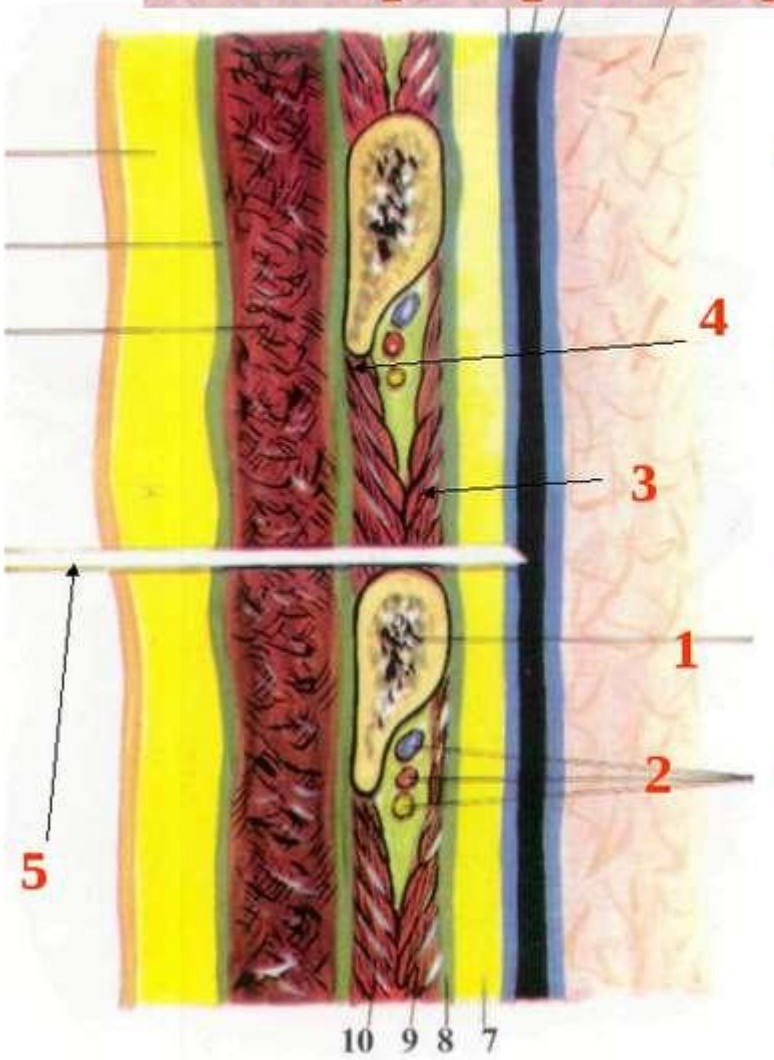

1. Ребро

2. Сосудисто - нервный пучок

3. Внутренняя межрёберная мышца

4. Наружная межрёберная мышца

5. Пункционная игла

Основная артерия

Позвоночная артерия

Нисходящая ветвь позвоночной артерии

Восходящая артерия шеи

Подключичная артерия

Передняя спинномозговая артерия

Дуга аорты

Передняя радикуломедуллярная артерия в области шейно-грудного утолщения

Грудная аорта

Большая передняя радикуломедуллярная артерия (Адамкевича)

Межреберные артерии

Брюшная аорта

Нижняя дополнительная радикуломедуллярная артерия

Поясничные артерии

Крестцовые артерии

Срединная крестцовая артерия

Внутренняя подвздошная артерия

Sunus transversus

Dura mater encephali

Sinus occipitalis

Processus transversus atlantis

V. cervicalis profunda

Дуги позвонков в разрезе

Plexus venosus vertebralis internus posterior

Rr. dorsales vv. intercostales posteriores

Plexus venosus vertebralis internus anterior

Vv. intervertebrales

Mm. intercostales externi

Dura mater spinalis

V. lumbalis ascendens dextra

Vv. lumbales

V. lumbalis ascendens sinistra

V. glutea superior

V. glutea inferior

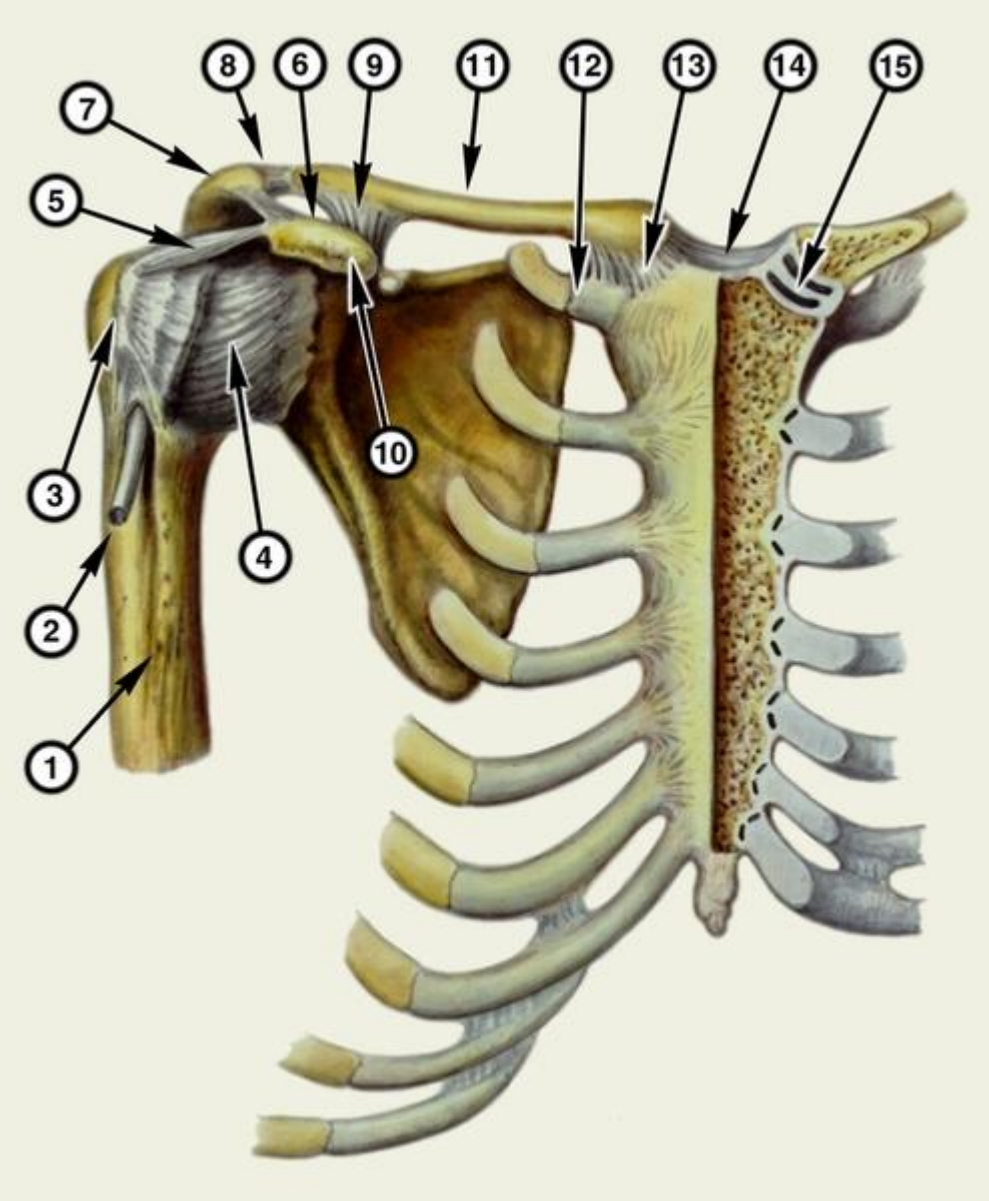
8
6
9
11
12
13
14
15
7
5
3
10
4
2
1

Анатомия рёбер

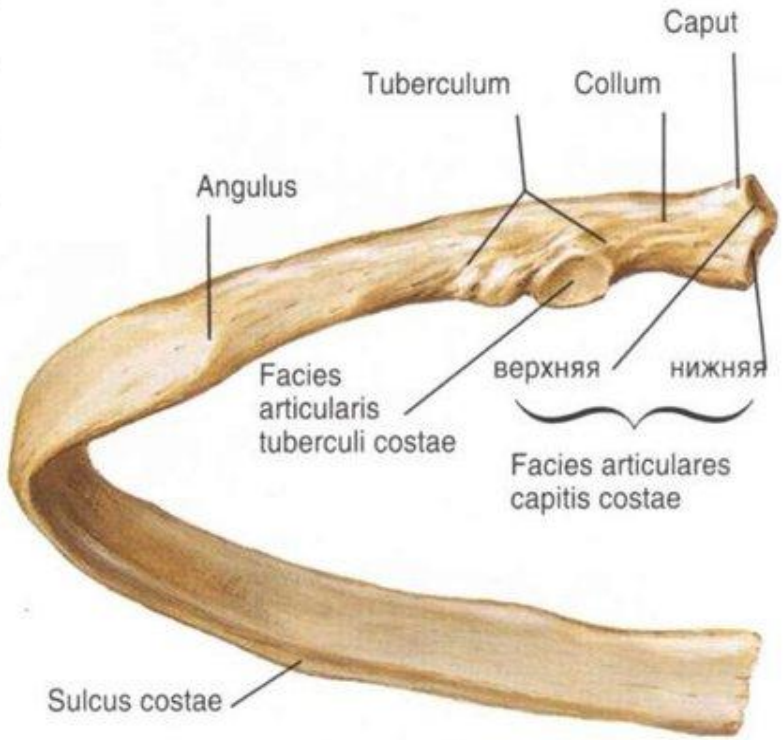

- **Головка** имеет **гребень головки ребра** для сочленения с соответствующим и вышележащим позвонками.
- Отходит связка, соединяющая головку ребра с соответствующими позвонками.
- I, XI, XII рёбра гребня не имеют, т.к. сочленяются только с одноимённым позвонком

Анатомия I ребра

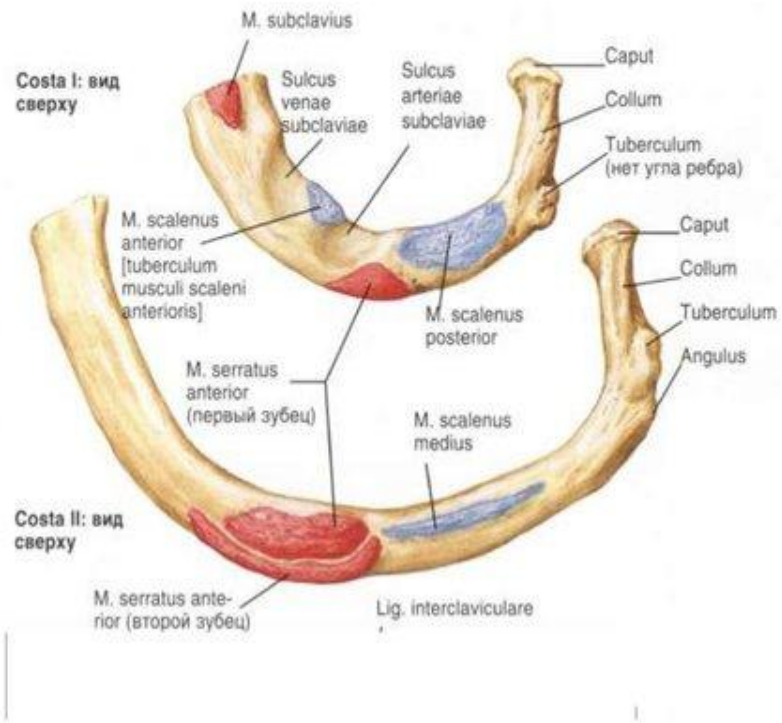

- Имеет верхнюю и нижнюю поверхности, латеральный и медиальные края.
- На верхней поверхности находится бугорок передней лестничной мышцы.
- Сзади бугорка проходит борозда подключичной артерии, впереди - борозда подключичной вены.


Crista colli costae
Гребень шейки ребра
10
Angulus costae
Угол ребра
9
Caput costae
Головка ребра
3
Tuberculum costae
Бугорок ребра
2
Collum costae
Шейка ребра
4
Tuberositas musculi serrati anterioris
Бугристость передней зубчатой мышцы
8
Corpus costae
Тело ребра
1
Б
Tuberculum costae
Бугорок ребра
2
Collum costae
Шейка ребра
4
Caput costae
Головка ребра
3
Sulcus arteriae subclaviae
Борозда подключичной артерии
5
Tuberculum musculi scaleni anterioris
Бугорок передней лестничной мышцы
6
Corpus costae
Тело ребра
1
Sulcus venae subclaviae
Борозда подключичной вены
7
А
Crista colli costae
Гребень шейки ребра
10
Caput costae
Головка ребра
3
Tuberculum costae
Бугорок ребра
2
Collum costae
Шейка ребра
4
Angulus costae
Угол ребра
9
Corpus costae
Тело ребра
1
В
Caput costae
Головка ребра
3
Angulus costae
Угол ребра
9
Corpus costae
Тело ребра
1
Г

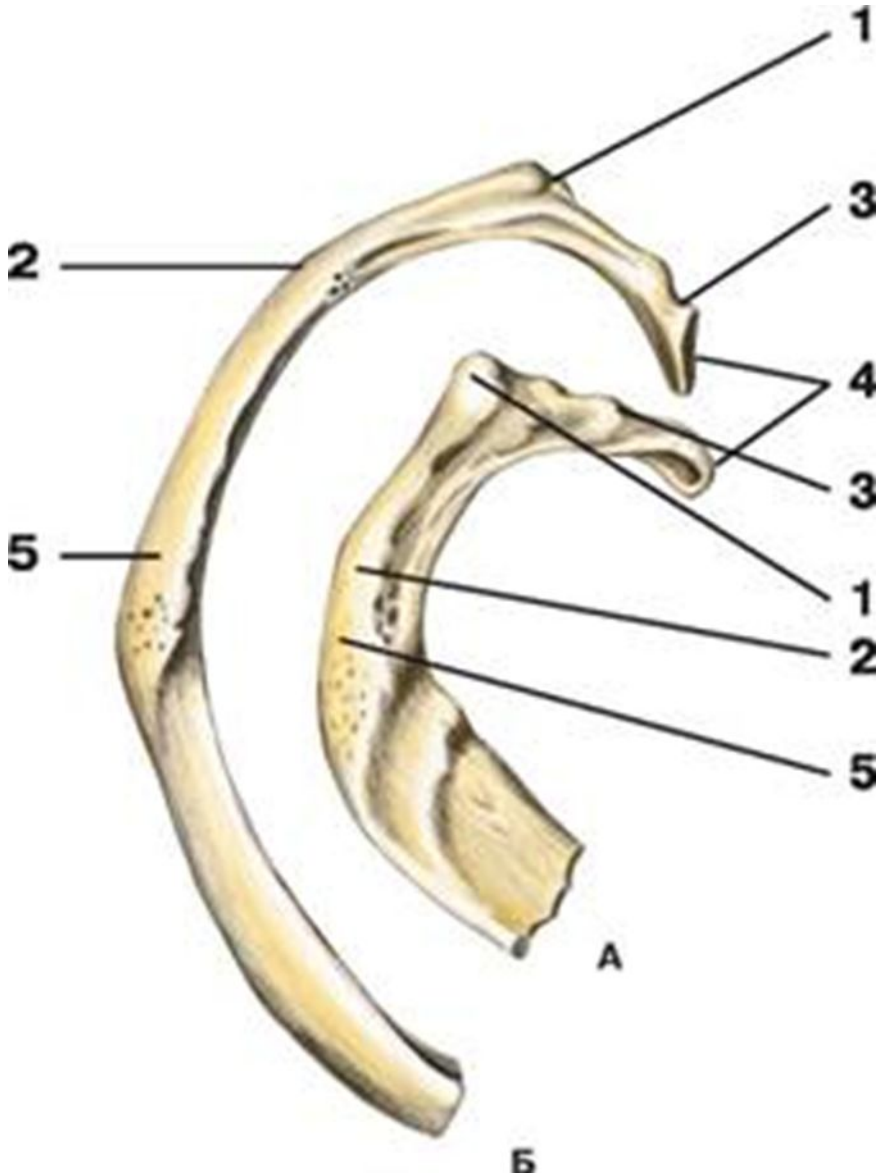
1
3
2
4
3
5
1
2
5
А
Б

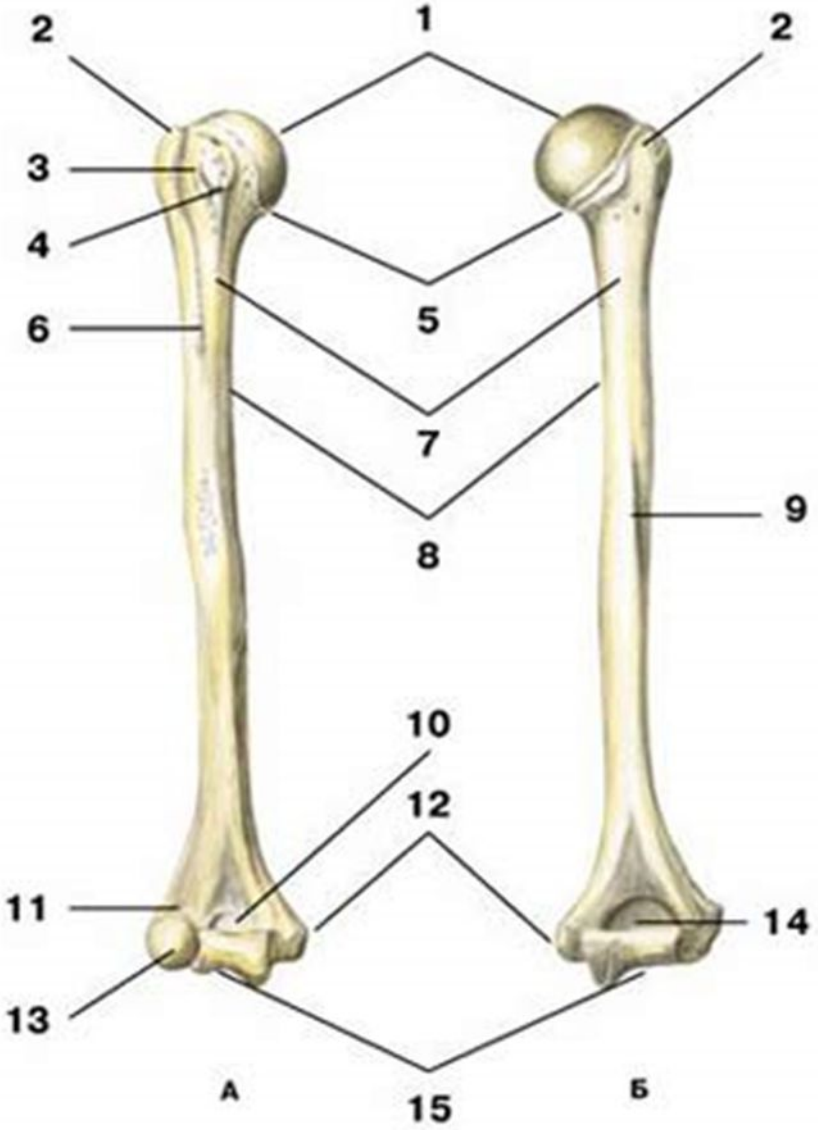
1
2
2
3
4
5
6
7
8
9
10
11
12
13
14
15
А
Б

11
12
10
1
9
8
7
2
6
5
4
3

Спасибо за внимание!