- Тема лекции: Комплексное лечение детей из сложными зубочелюстными аномалиями и с вражденными несращениями верхней губы, альвеолярного отростка, твердого и мягкого неба

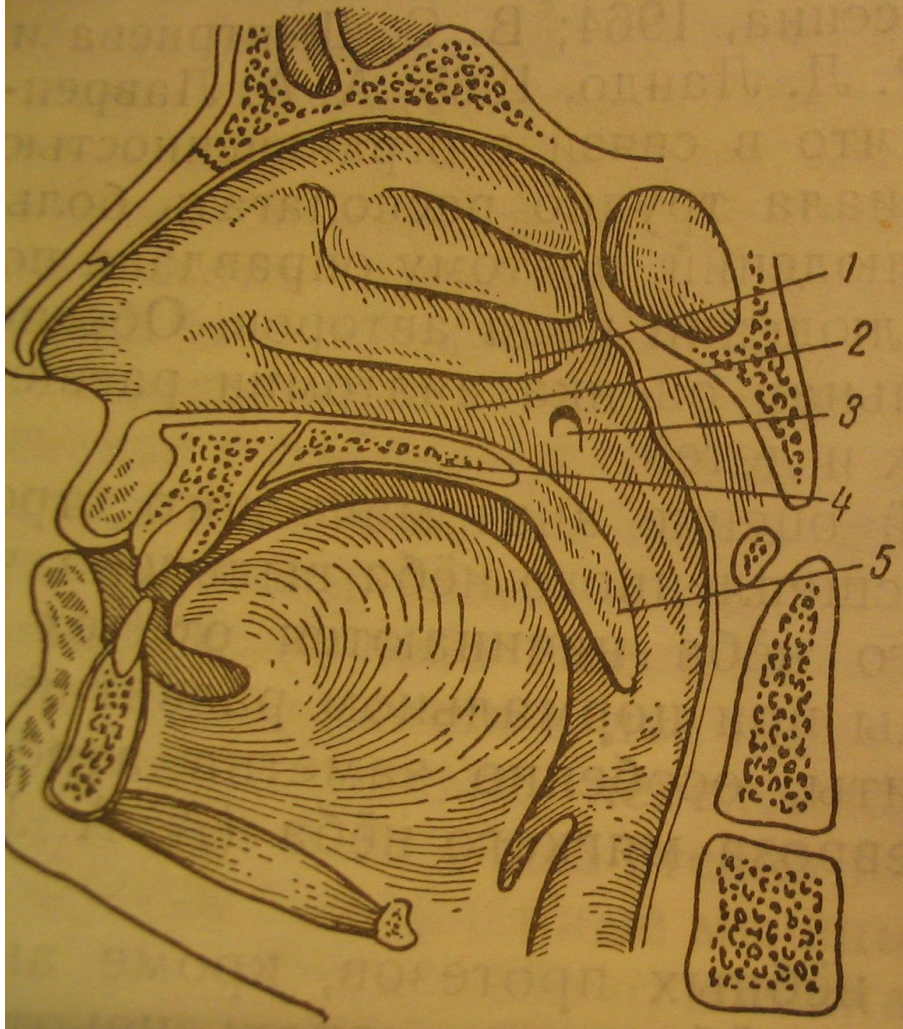

Рис. 5. Правая стенка носа и носоглотки.

1 — нижняя носовая раковина
2 — нижний носовой ход
3 — устье евстахиевой трубы
4 — твердое нёбо; *5* — мягкое нёбо.

ной бороздой составляя

Этиология

- Неправильный набор хромосом (трисомия D) которые могут появится под влиянием разных неблагоприятных факторов:

  -недостаток витаминов

  -кислорода

  -кортизоновая интоксикация

  -радиационное излучение

  -вирусная инфекция

Классификация расщелин твердого нёба

1. Класс -расщелина, затрагивающая только мягкое нёбо
2. Класс -расщелина,затрагивающая мягкое и твёрдое нёбо, не распространяющаяся на альвеолярный отросток
3. Класс-расщелина мягкого и твёрдого нёба, распространяющаяся на альвеолярный отросток межчелюстной области с одной стороны.
4. Класс-расщелина мягкого и твердого нёба, распространяющаяся на альвеолярный отросток межчелюстной области с двух сторон, что делает его свободным и зачастую подвижным.

1

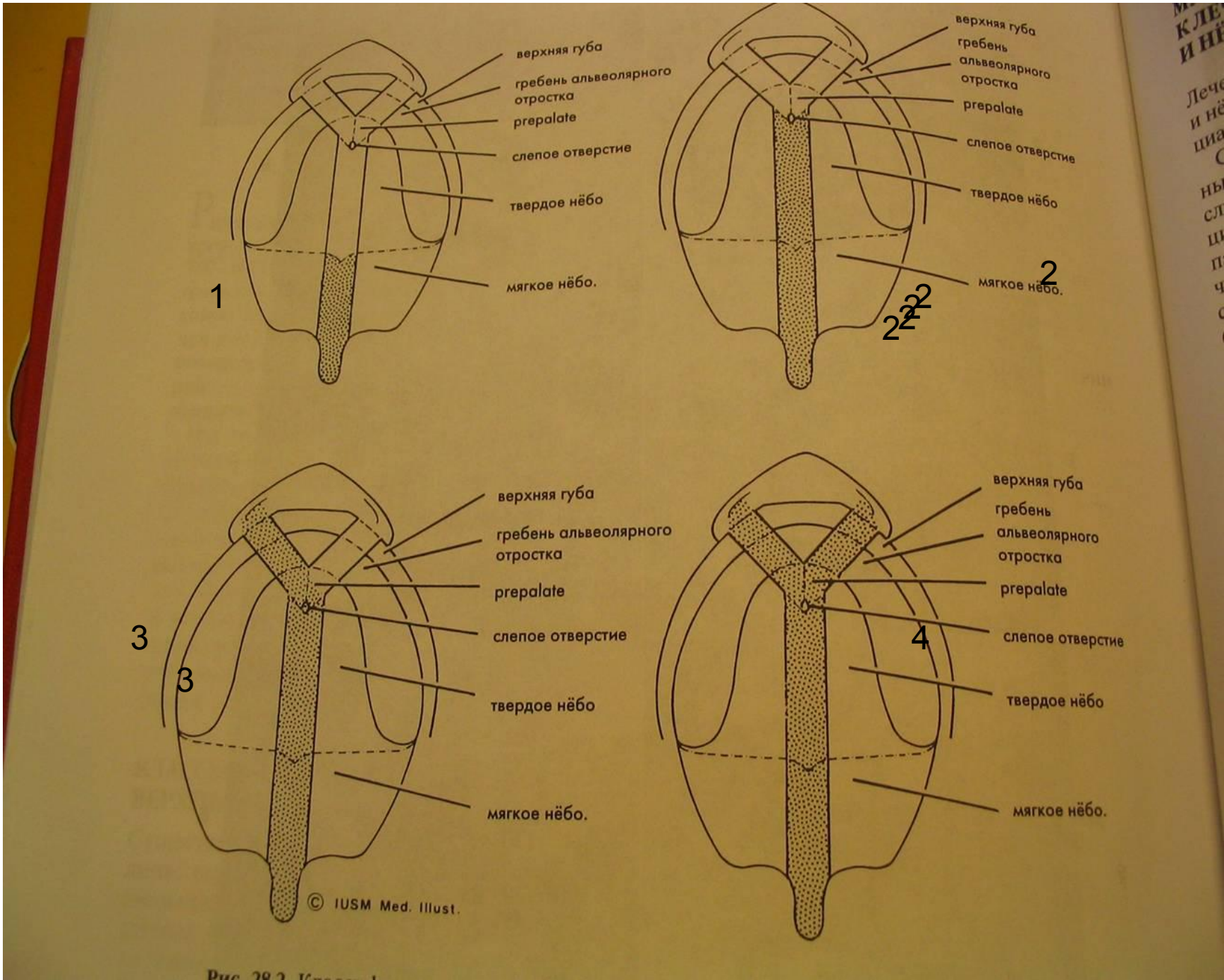
верхняя губа
гребень альвеолярного отростка
prepalate
слепое отверстие
твердое нёбо
мягкое нёбо.
1
верхняя губа
гребень альвеолярного отростка
prepalate
слепое отверстие
твердое нёбо
мягкое нёбо.
2
2
2
2
верхняя губа
гребень альвеолярного отростка
prepalate
слепое отверстие
твердое нёбо
мягкое нёбо.
3
3
© IUSM Med. Illust.
верхняя губа
гребень альвеолярного отростка
prepalate
слепое отверстие
твердое нёбо
мягкое нёбо.
4

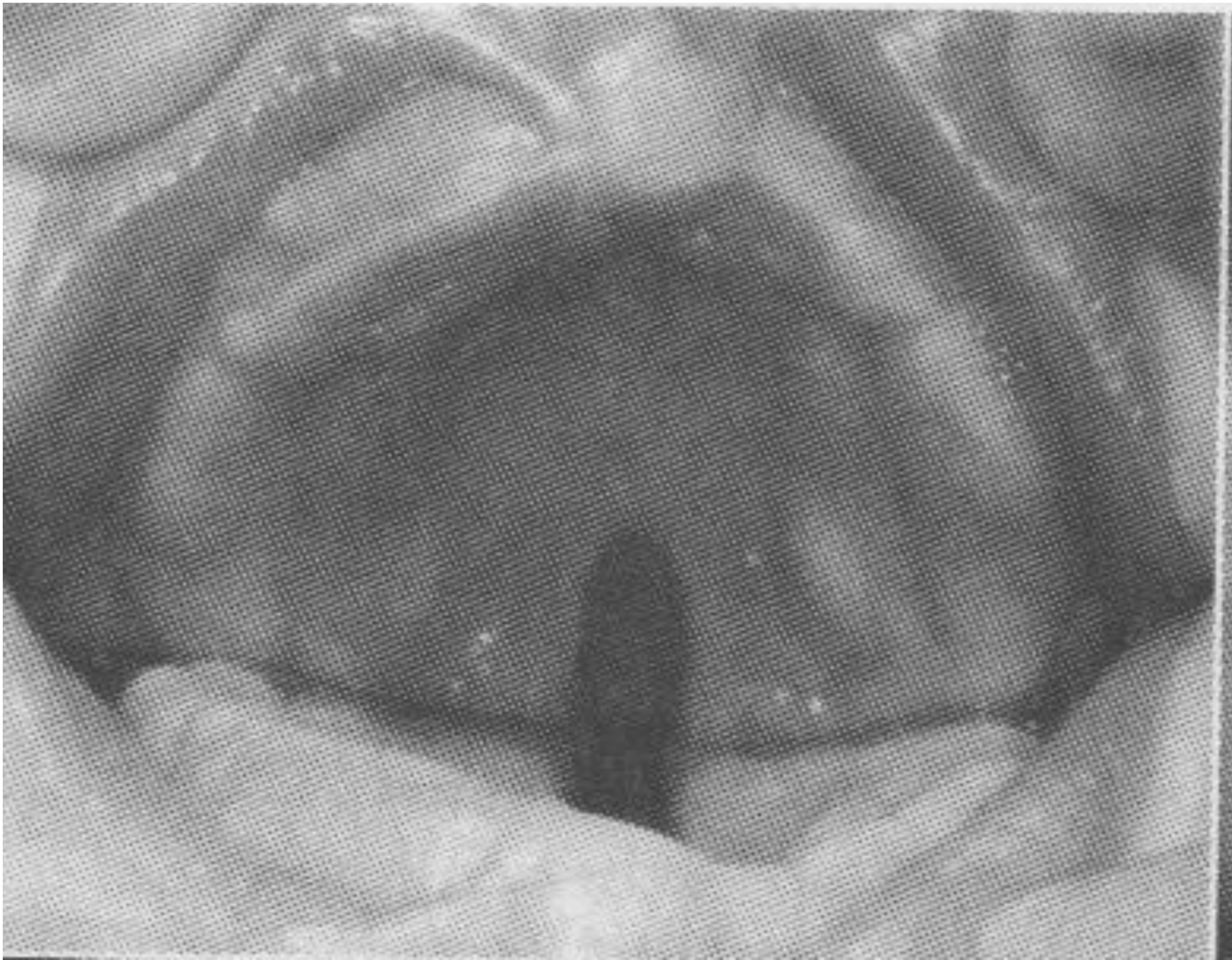

Рис. 28.4. Неонатальный верхний центральный резец у новорожденного ребенка с полной двусторонней расщелиной верхней губы и нёба.

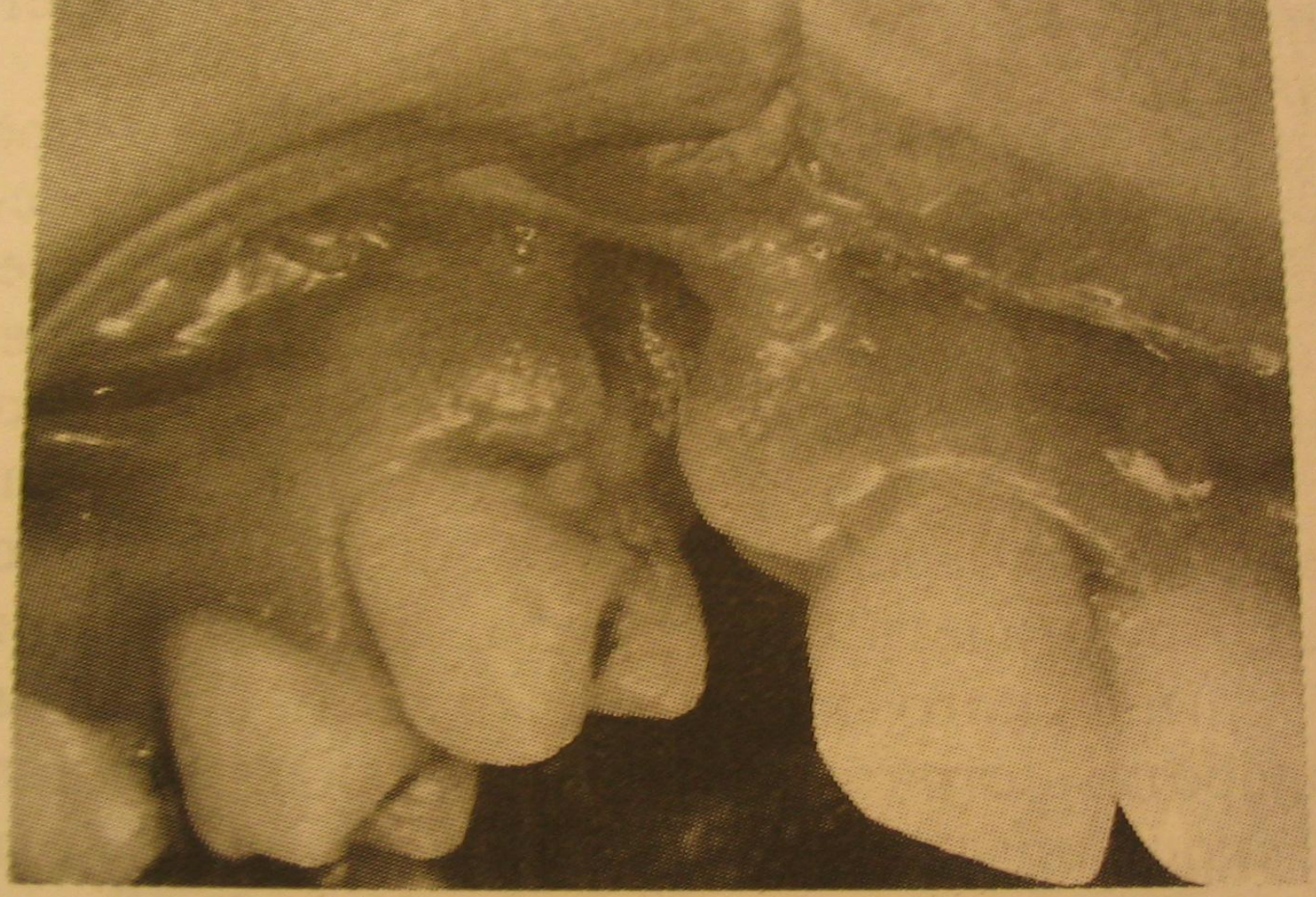

Рис. 28.7. Дефицит альвеолярной кости, окружающей верхний премоляр, прилегающий к расщелине.

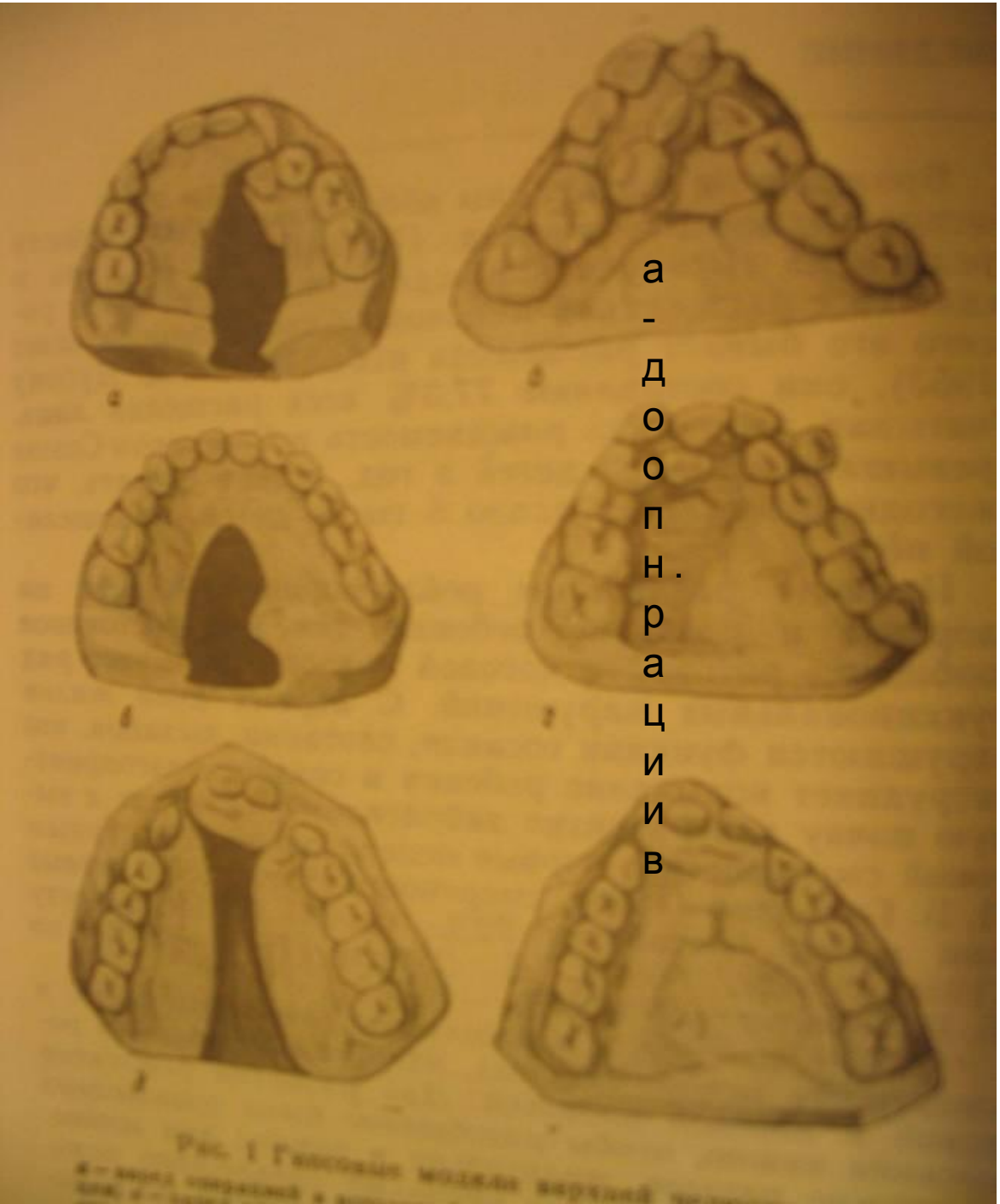

а-до операции.

а-перед операцией в возрасте 3 лет.

б-через десять лет после операции.

в-перед операцией в возрасте 5,5 лет

г-через 7,5 лет после операции

д-перед операцией в возрасте 11 лет

е-через 3 года после операции

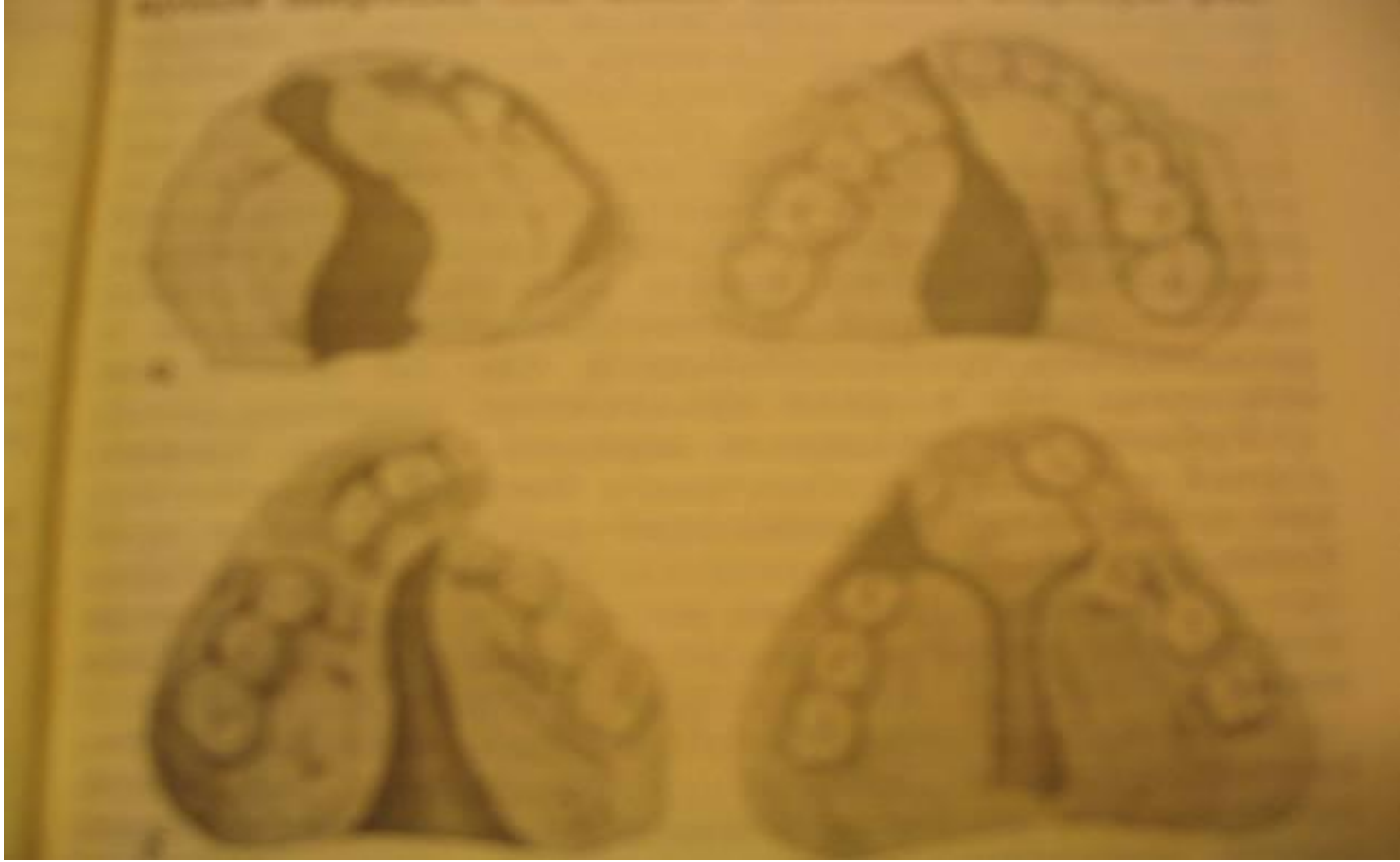

Некоторые виды врождённых деформаций верхней челюсти у неоперированных больных с односторонней (а) и двусторонней (б) рассчелиной нёба.

История ортопедического лечения расщелин нёба

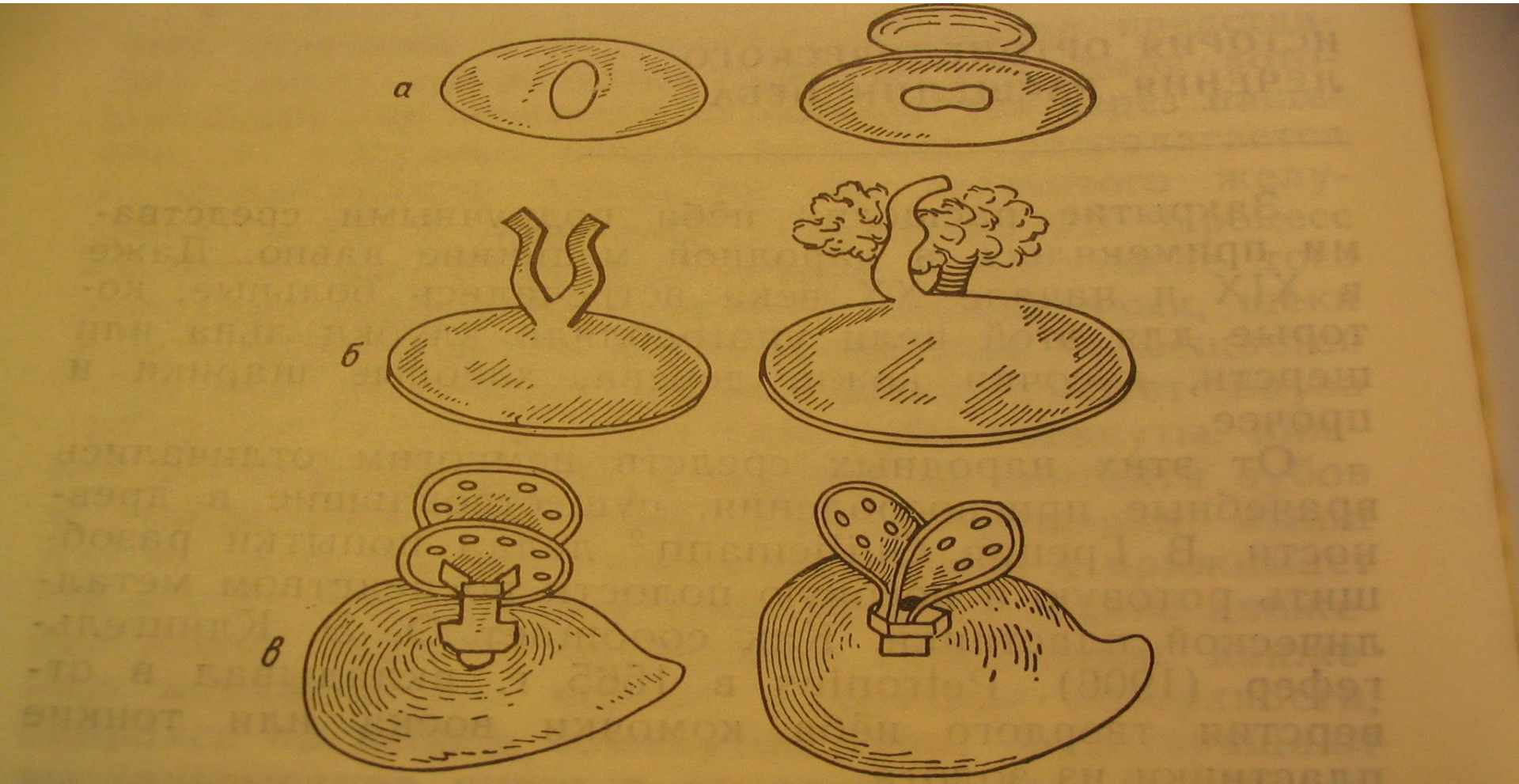

Рис. 8. Обтураторы твердого нёба.
а — обтуратор „запонка"; *б* — обтуратор с губкой; *в* — обтуратор Fauchard.

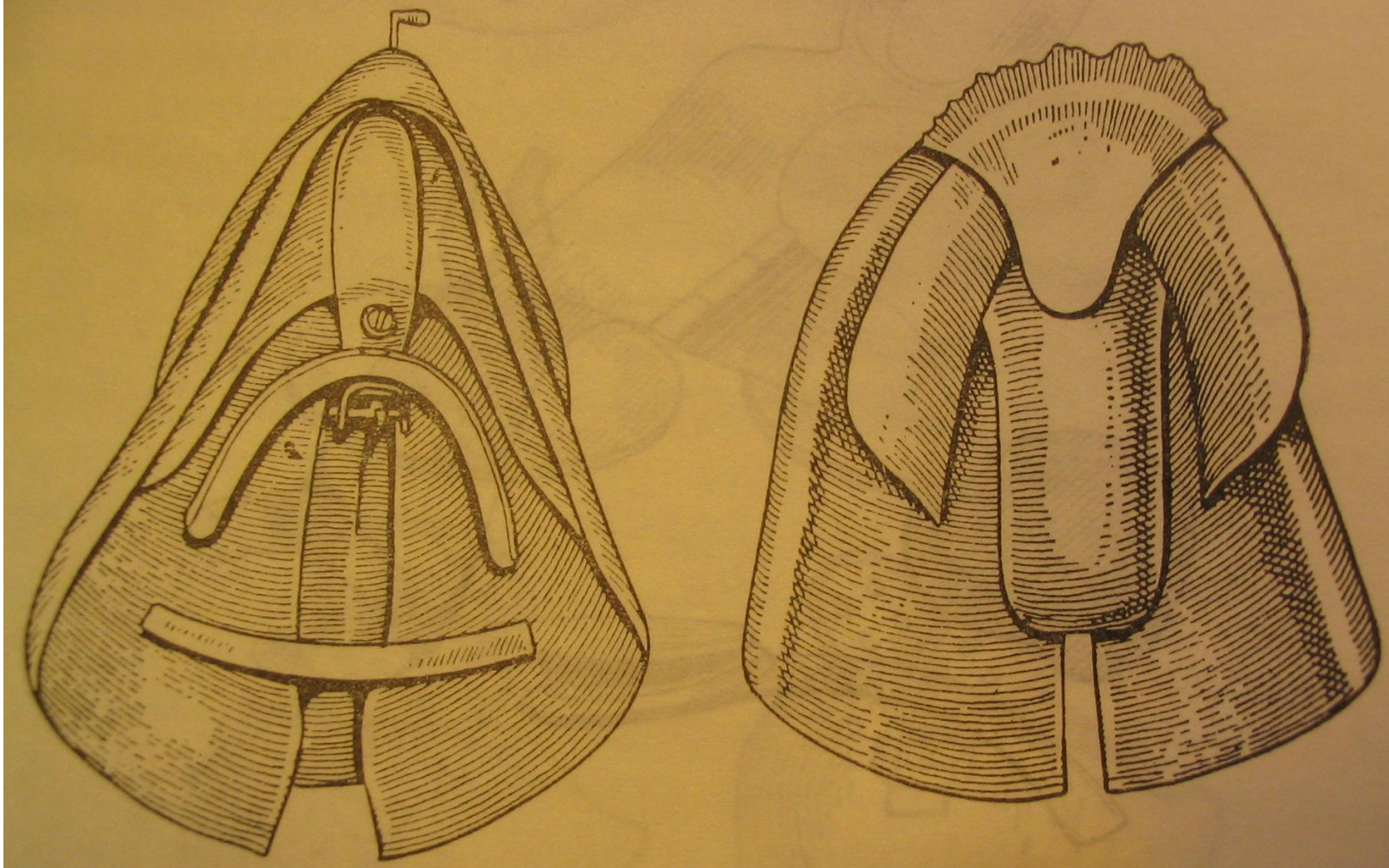

Рис. 10. Обтуратор Stearn.

щелин мягкого и твердого неба.

Рис. 11. Обтуратор Schiltsky.

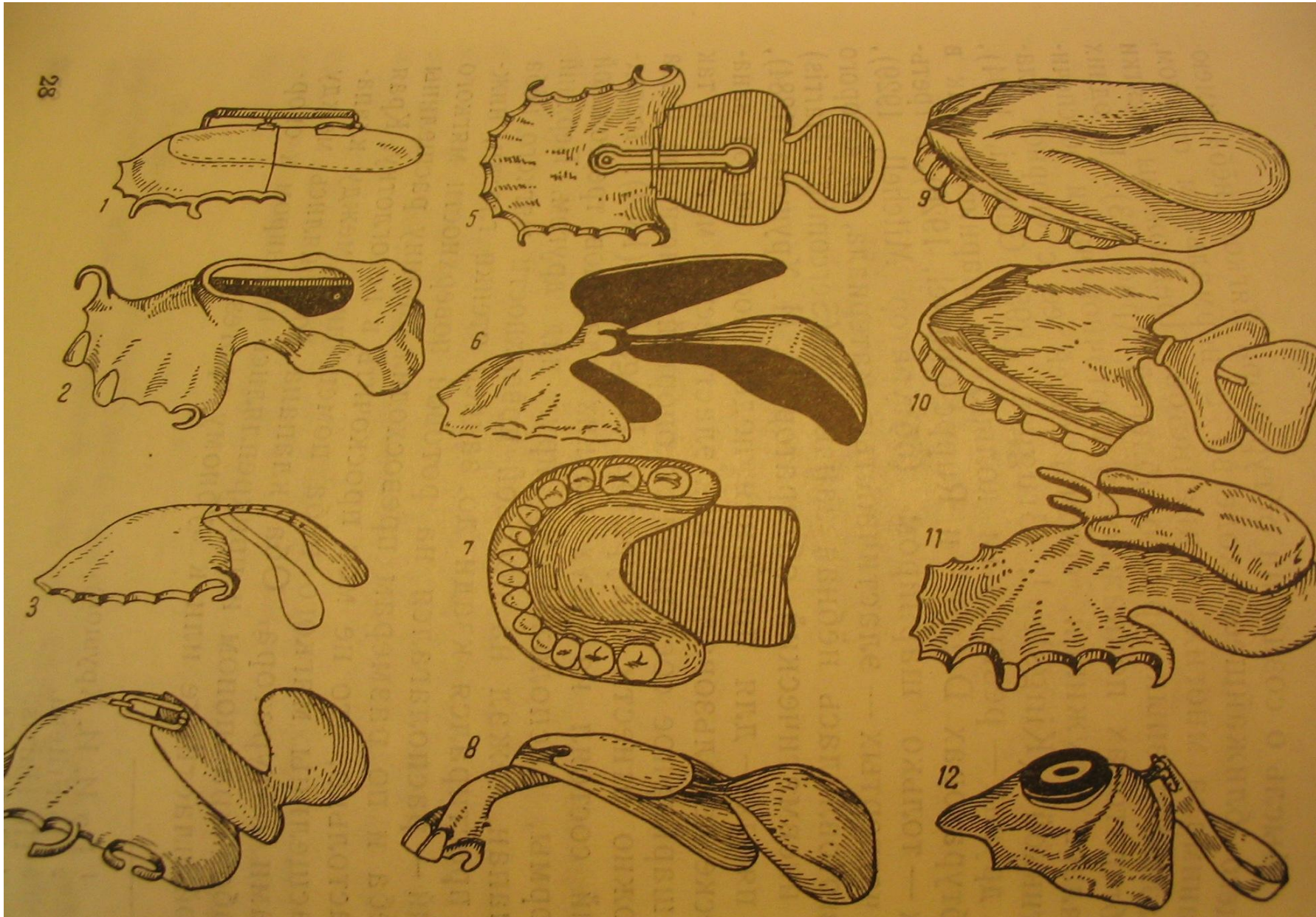
1
2
3
5
6
7
8
9
10
11
12

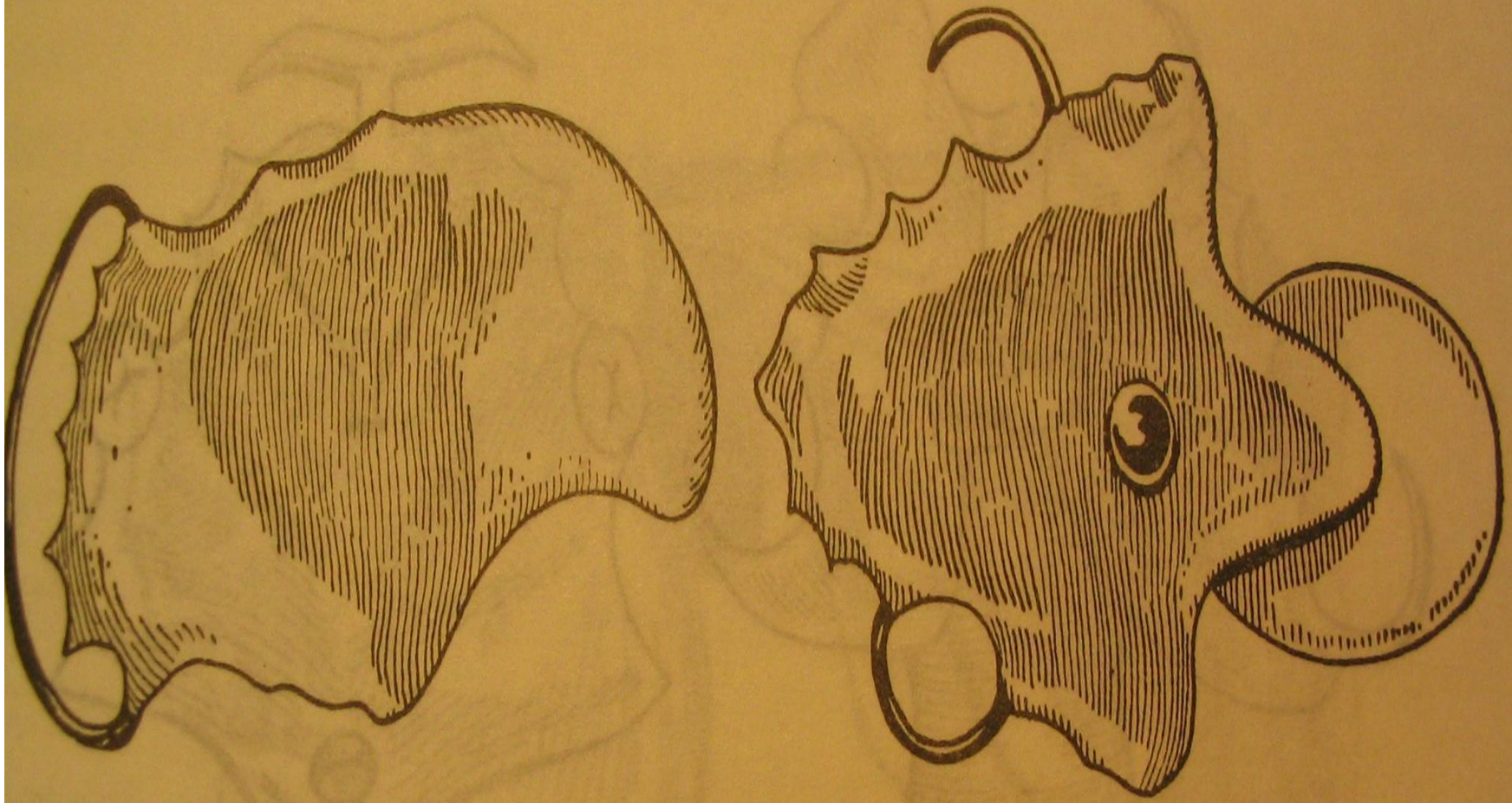

Рис. 15. Обтураторы Ильиной-Маркосян.

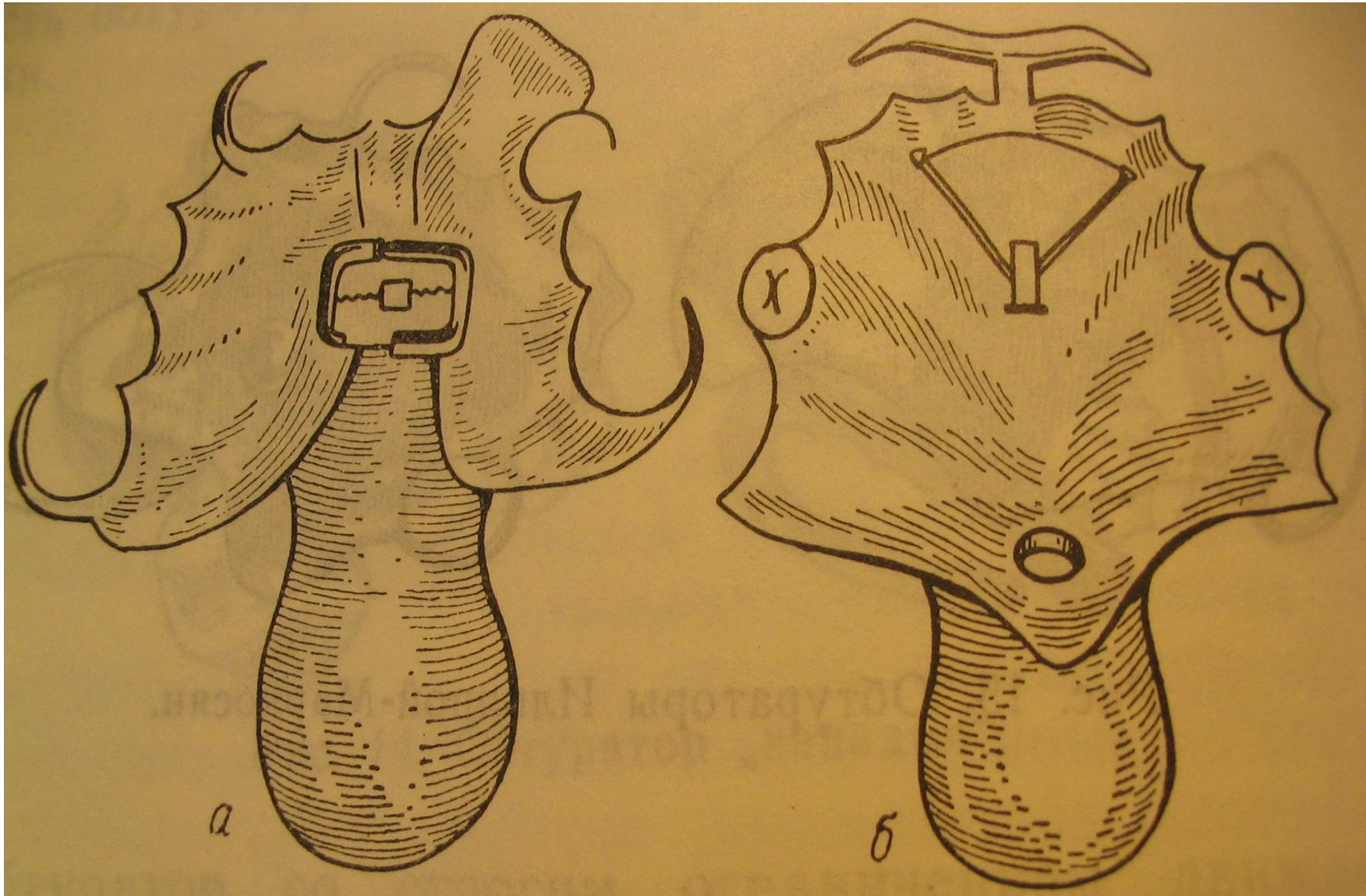

Рис. 16. Обтураторы двойного назначения.

а — Курляндского; *б* — Ильиной-Маркосян.

Приспособления для кормления детей грудного возраста

Рис. 18. Обтураторы Brophy: для кормления грудью (вверху); для кормления из бутылки (внизу).

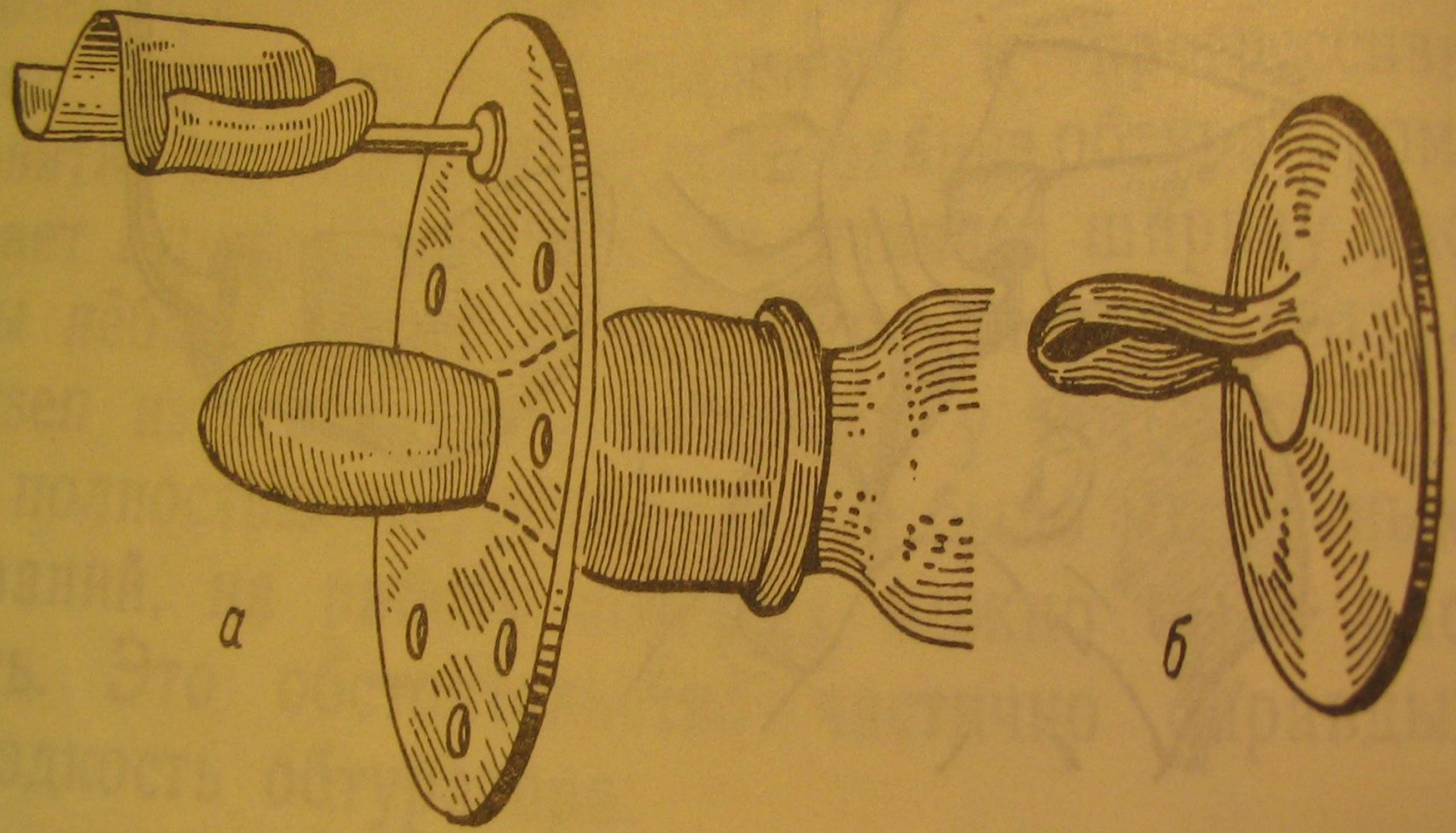

с. 19. Обтураторы Warnekros (*а*) 6 Sanvenero-Rosselli (*б*).

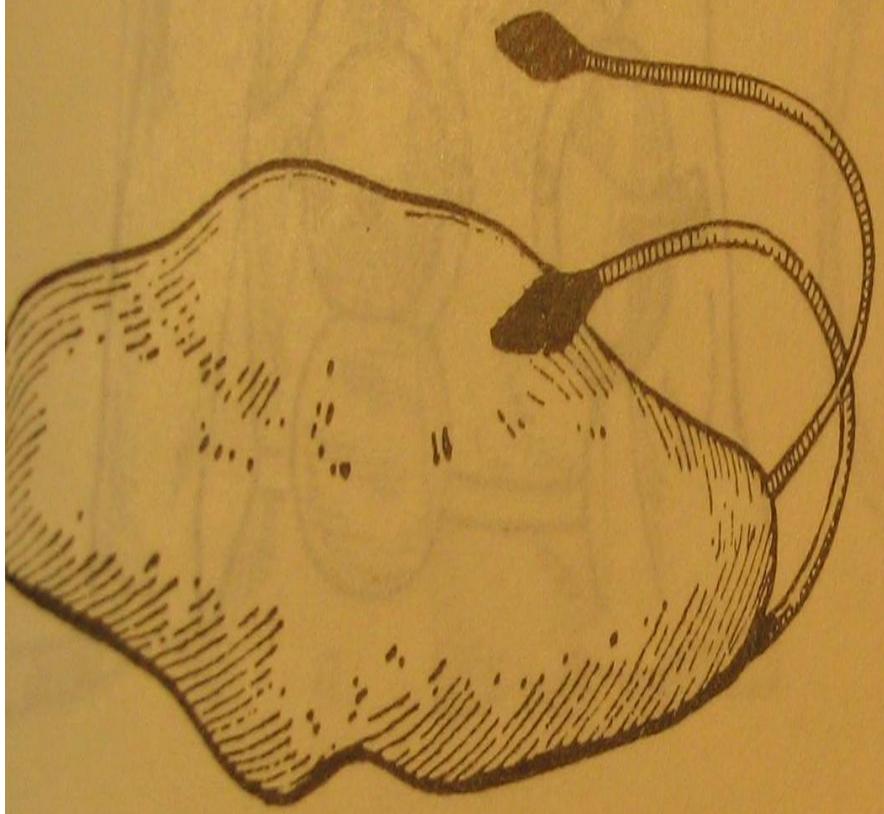

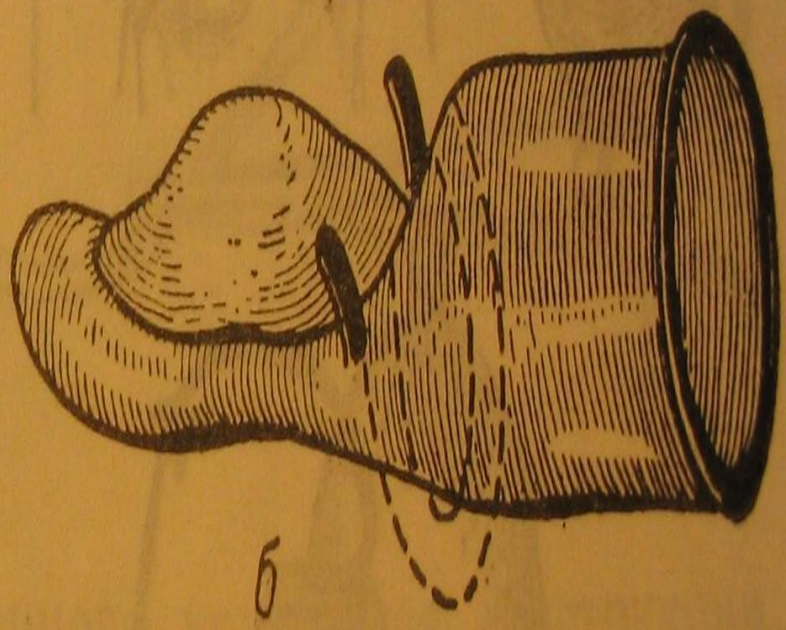

Рис. 20. Обтураторы Martin.

а – для естественного кормления; *б* – для кормления из рожка.

ще матери, освобождая ру

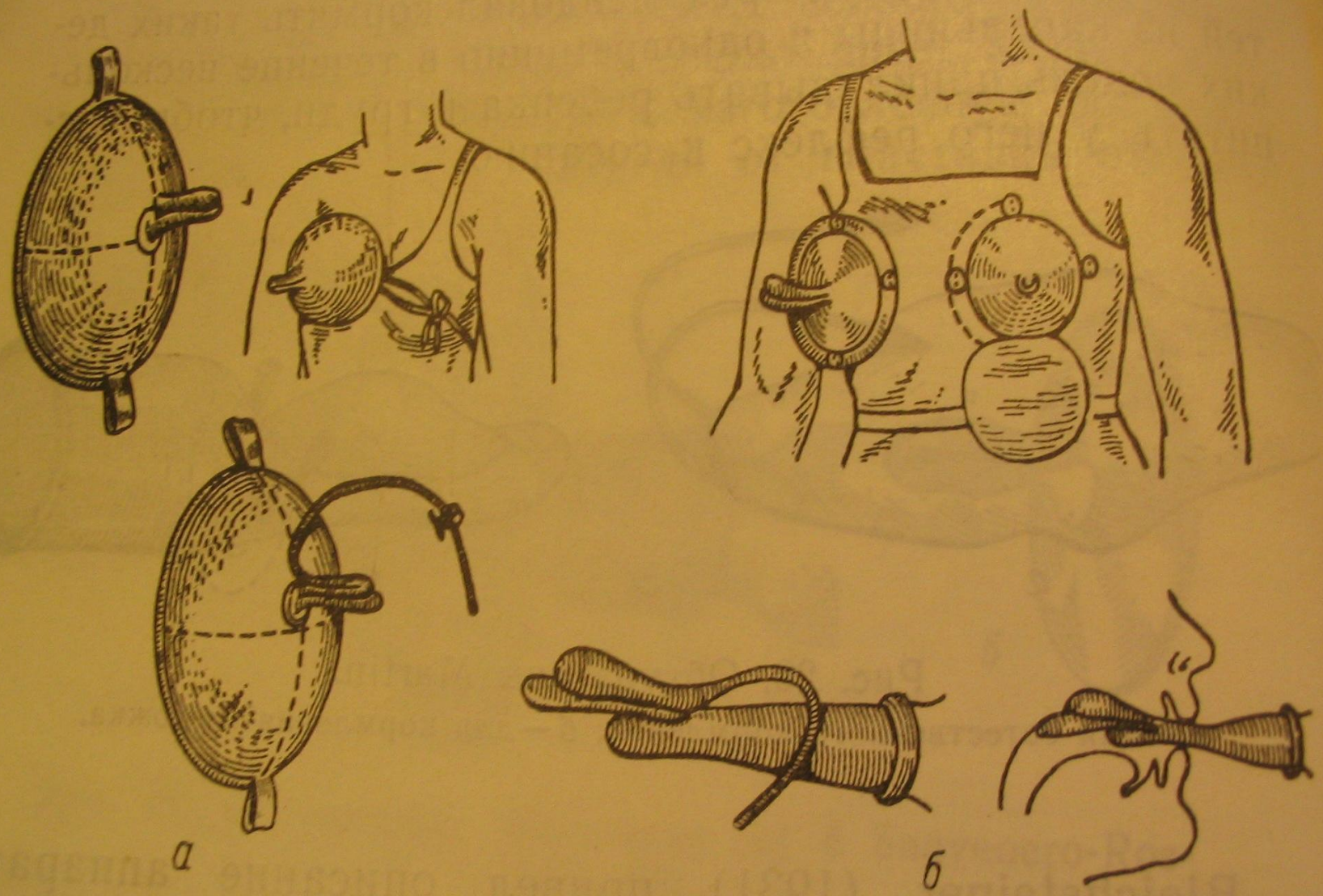

Рис. 21. Обтураторы Пергамента.

а — для естественного кормления; *б* — для кормления из рожка.

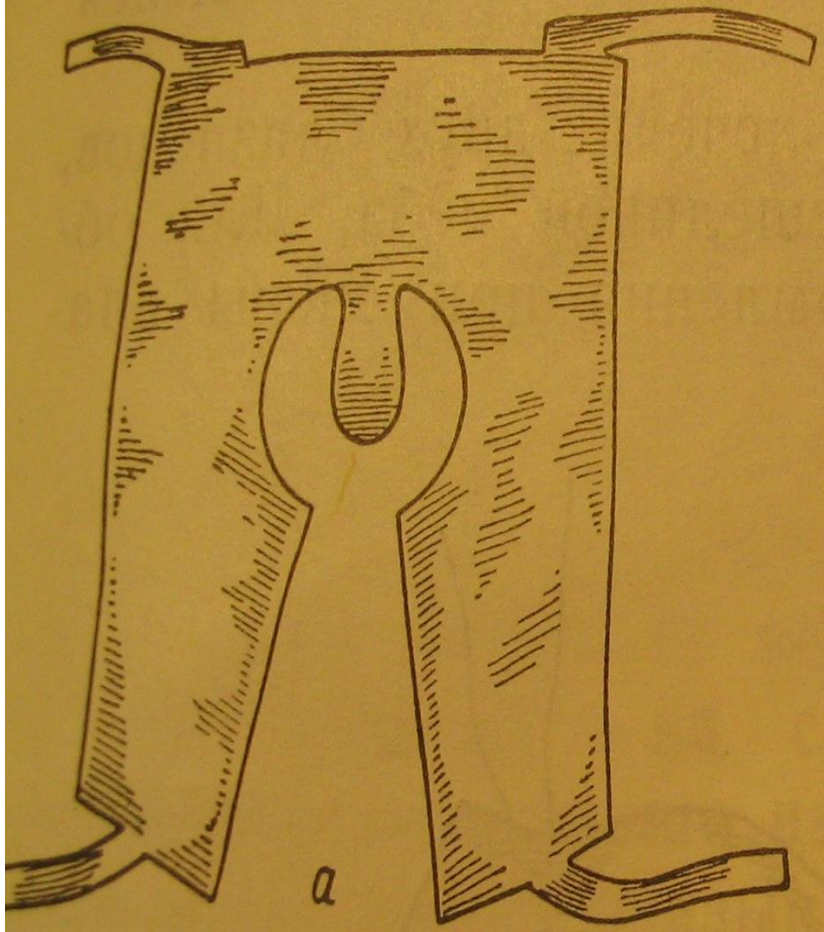

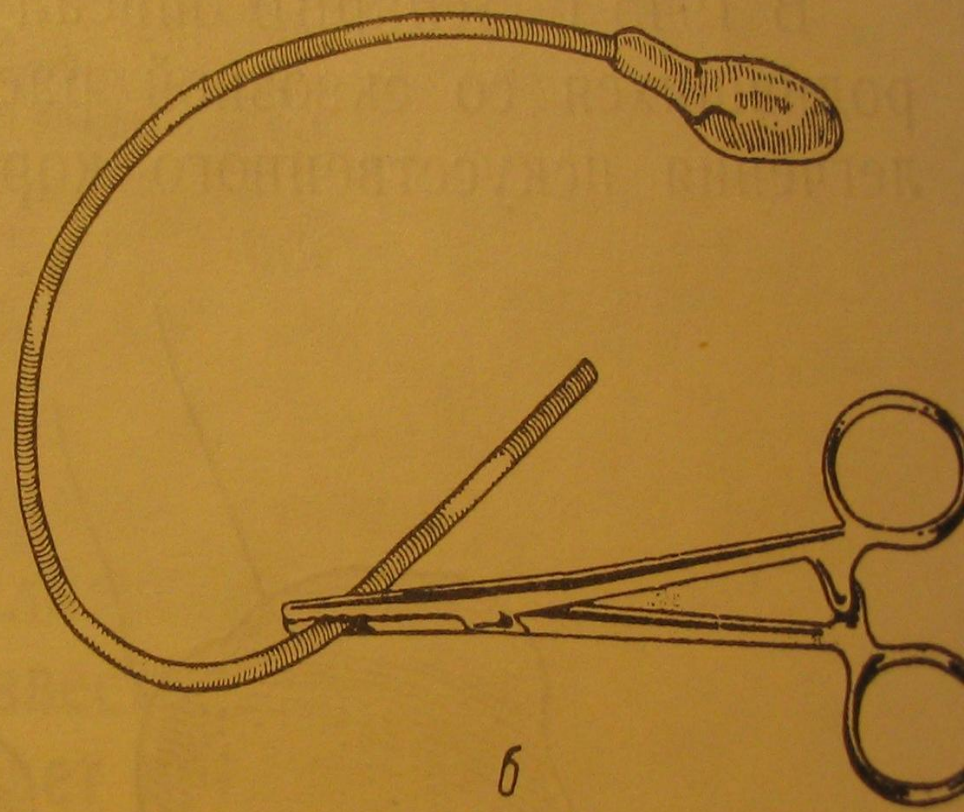

Рис. 22. Обтураторы для естественного кормления конструкции ЛИТО.

а — из плоского куска резины; *б* — пневматический.

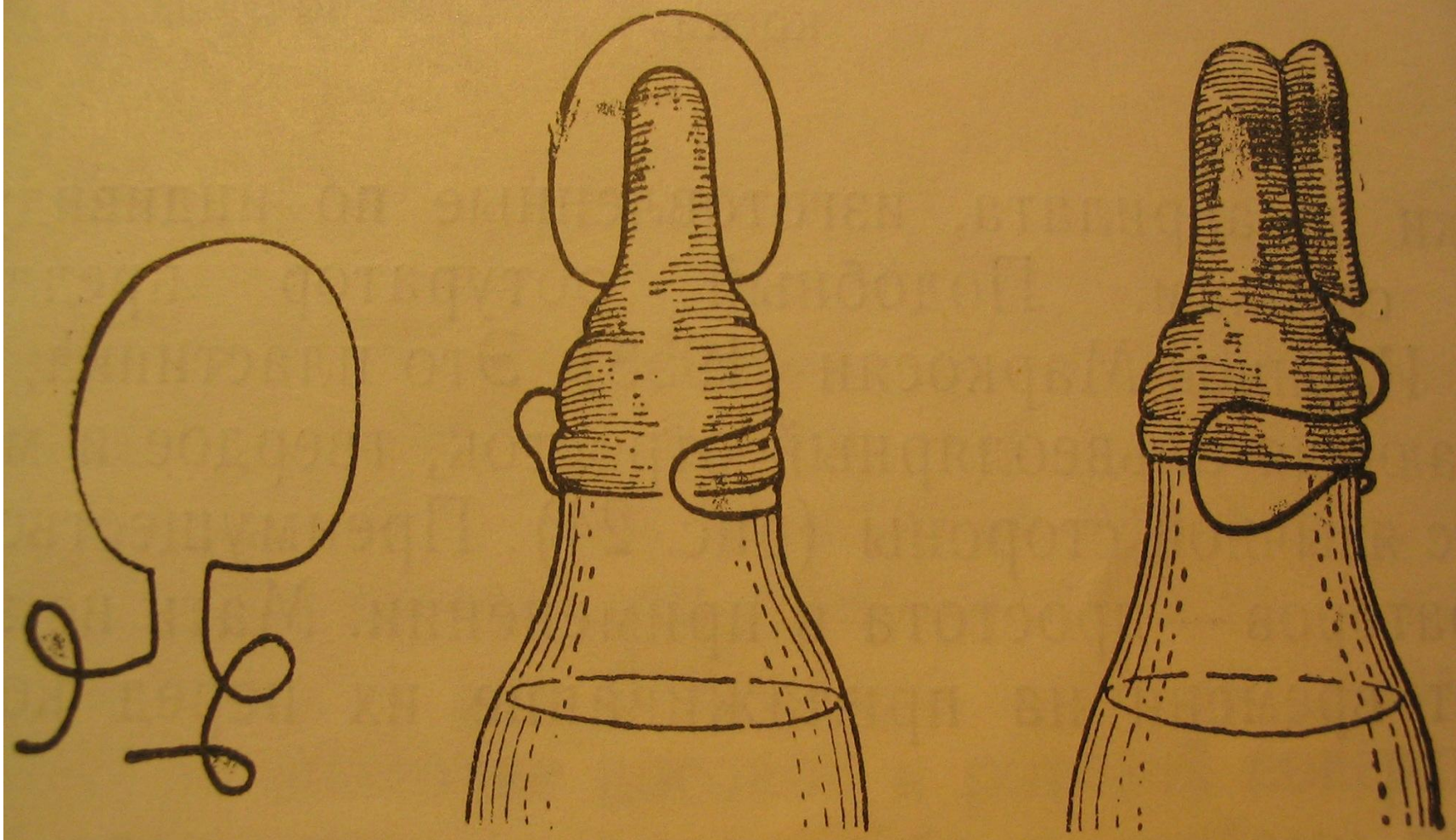

Рис. 23. Обтуратор Albray.

ения искусс

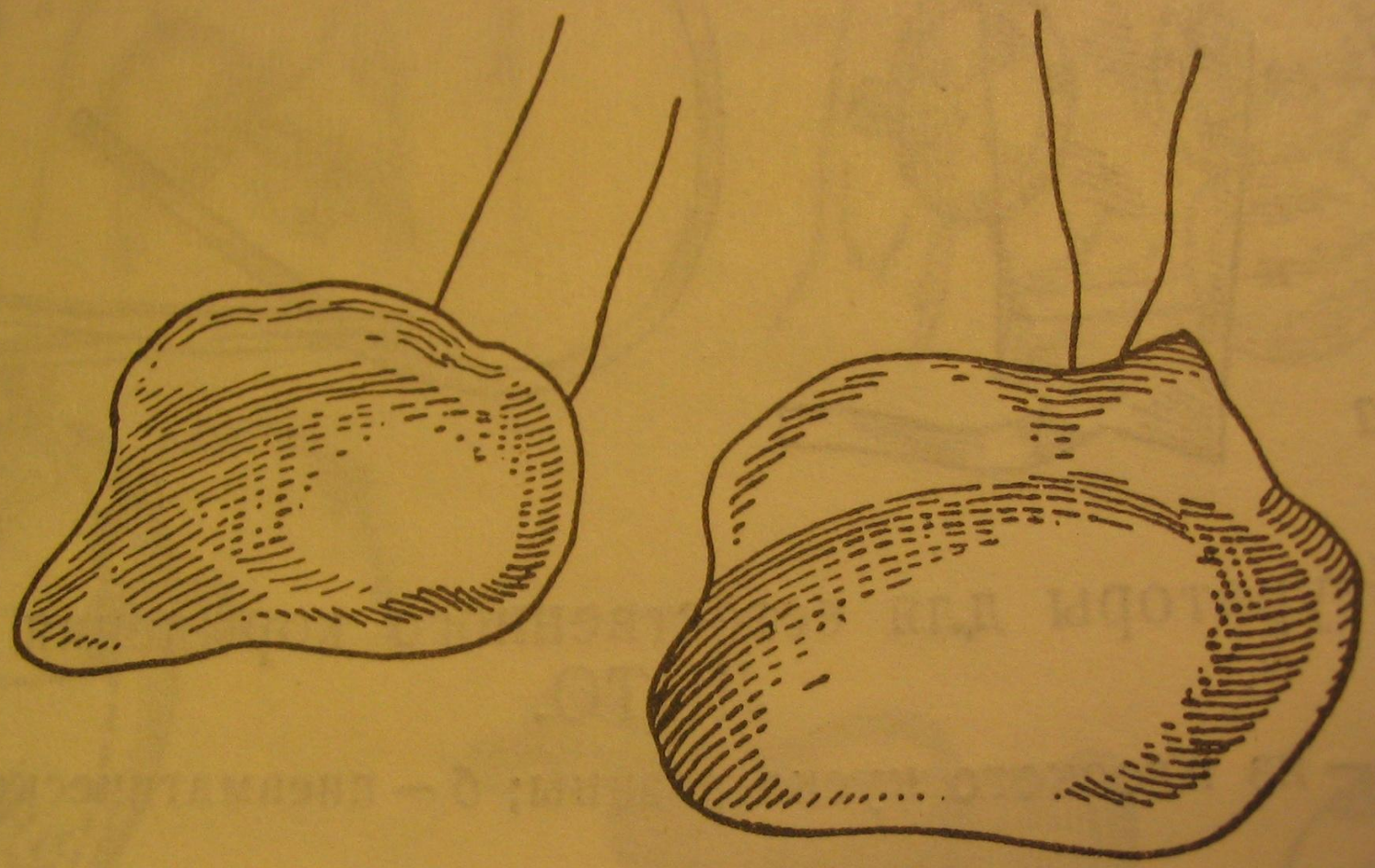

Рис. 24. Обтураторы Ильиной-Маркосян.

Изготовление обтуратора у новорождённого

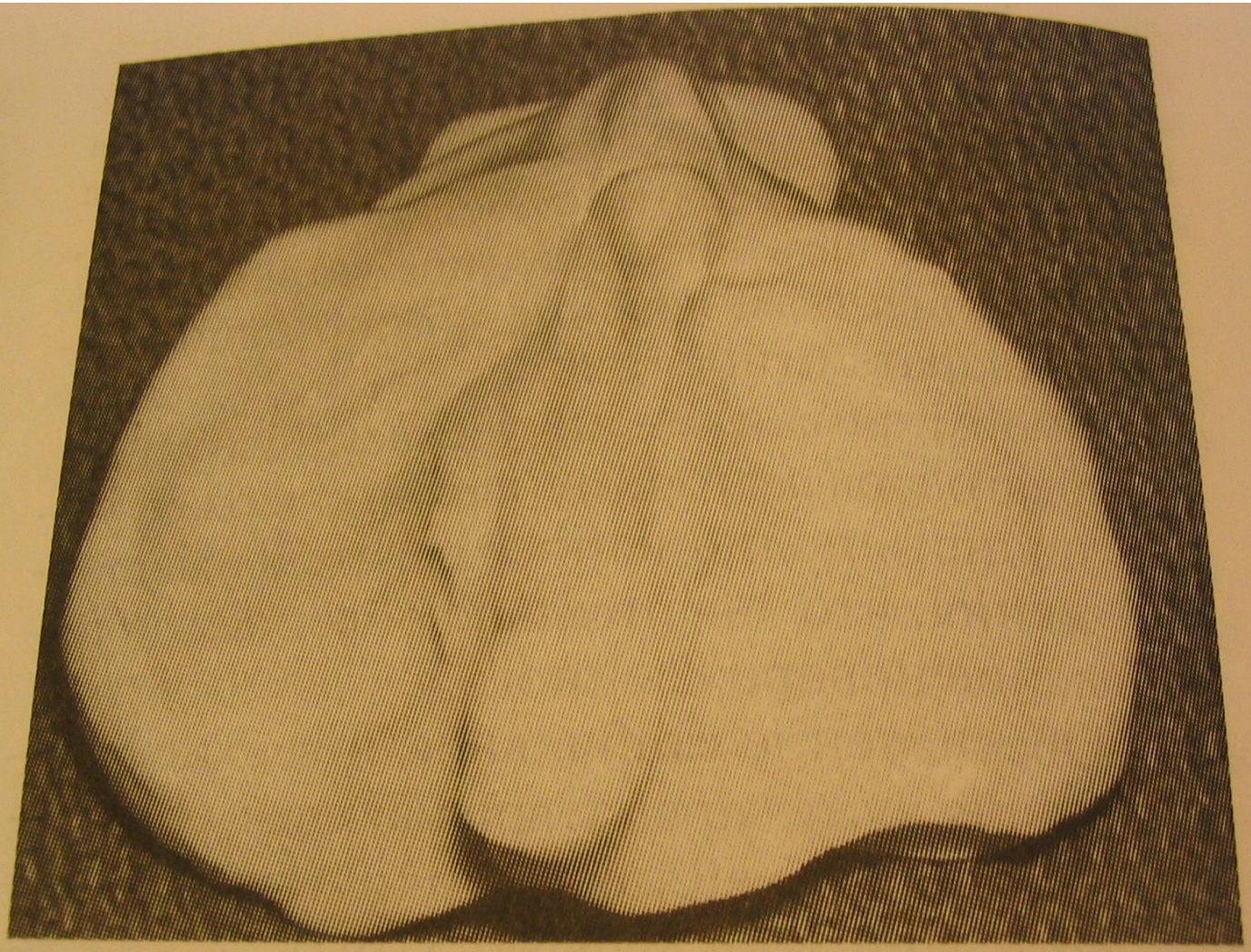

Рис. 28.14. Слепок с верхней челюсти новорожденного с расщелиной губы и нёба. (Обратите внимание на то, что материал проникает в область де-

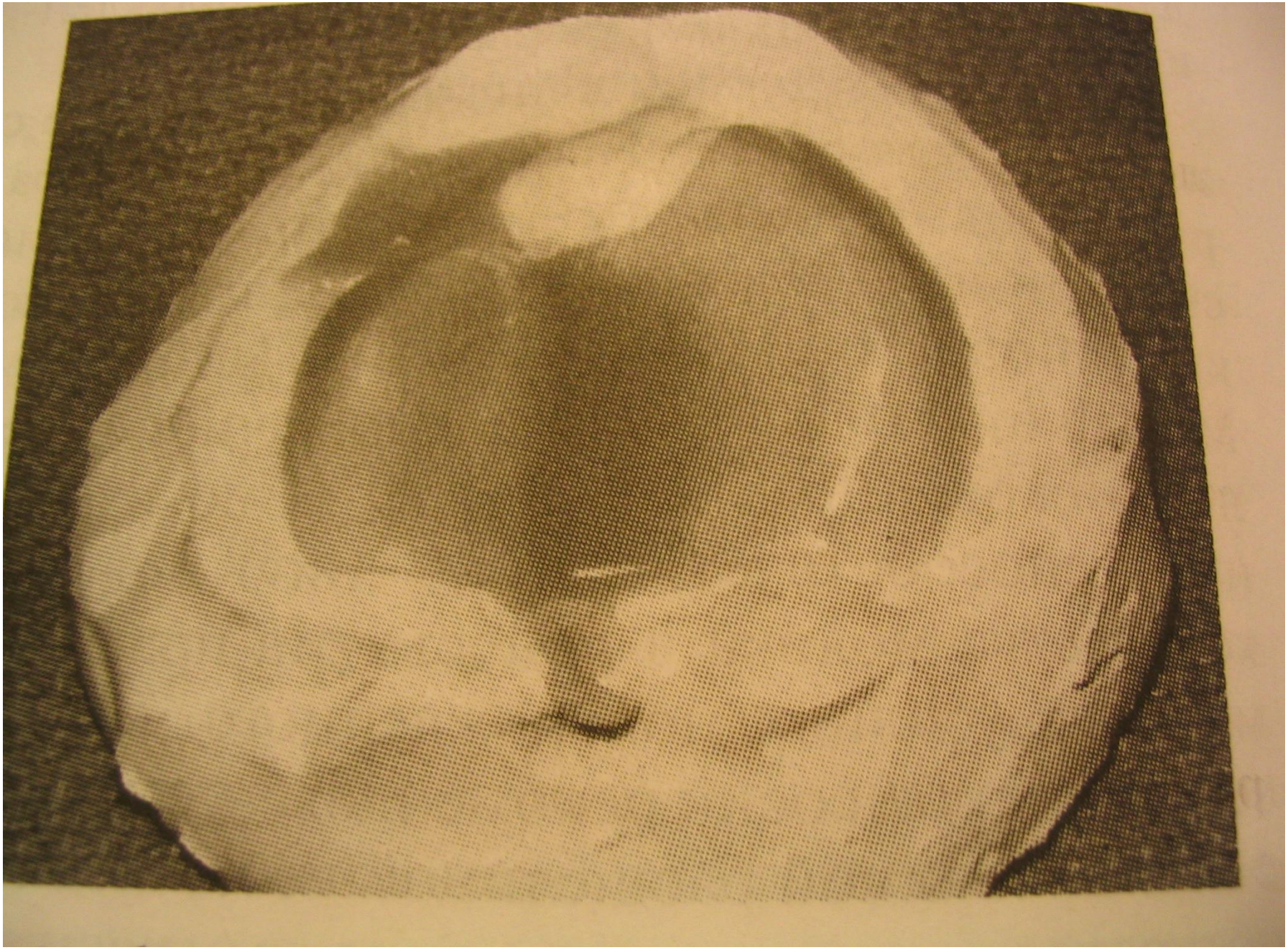

Изготовление аппарата для межчелюстной ретракции

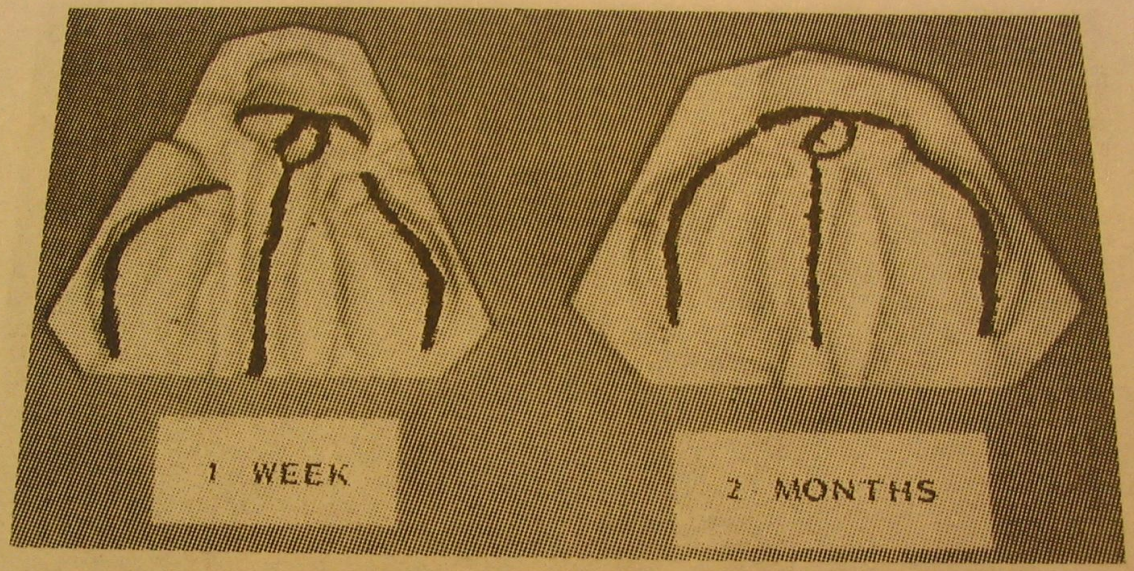

Рис. 28.19. Диагностические модели новорожденного с двусторонней полной расщелиной губы и нёба в возрасте 1 недели (до ретракции межчелюстного сегмента) и 2 месяцев (после ретракции). (Обратите внимание на практически нормальное положение межчелюстного сегмента после лечения.)

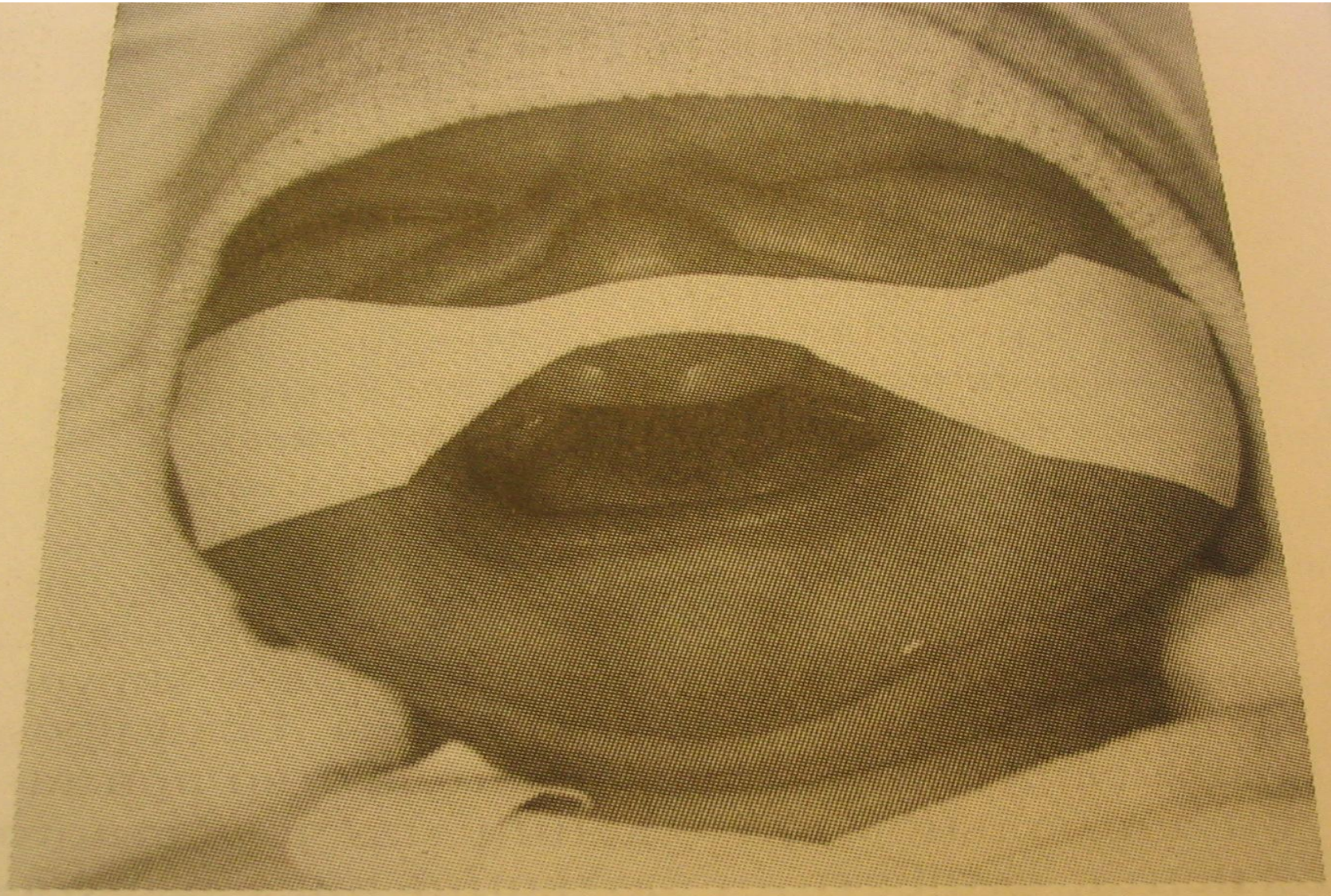

Рис. 28.20. Ретракция межчелюстного сегмента при помощи эластичной ленты.

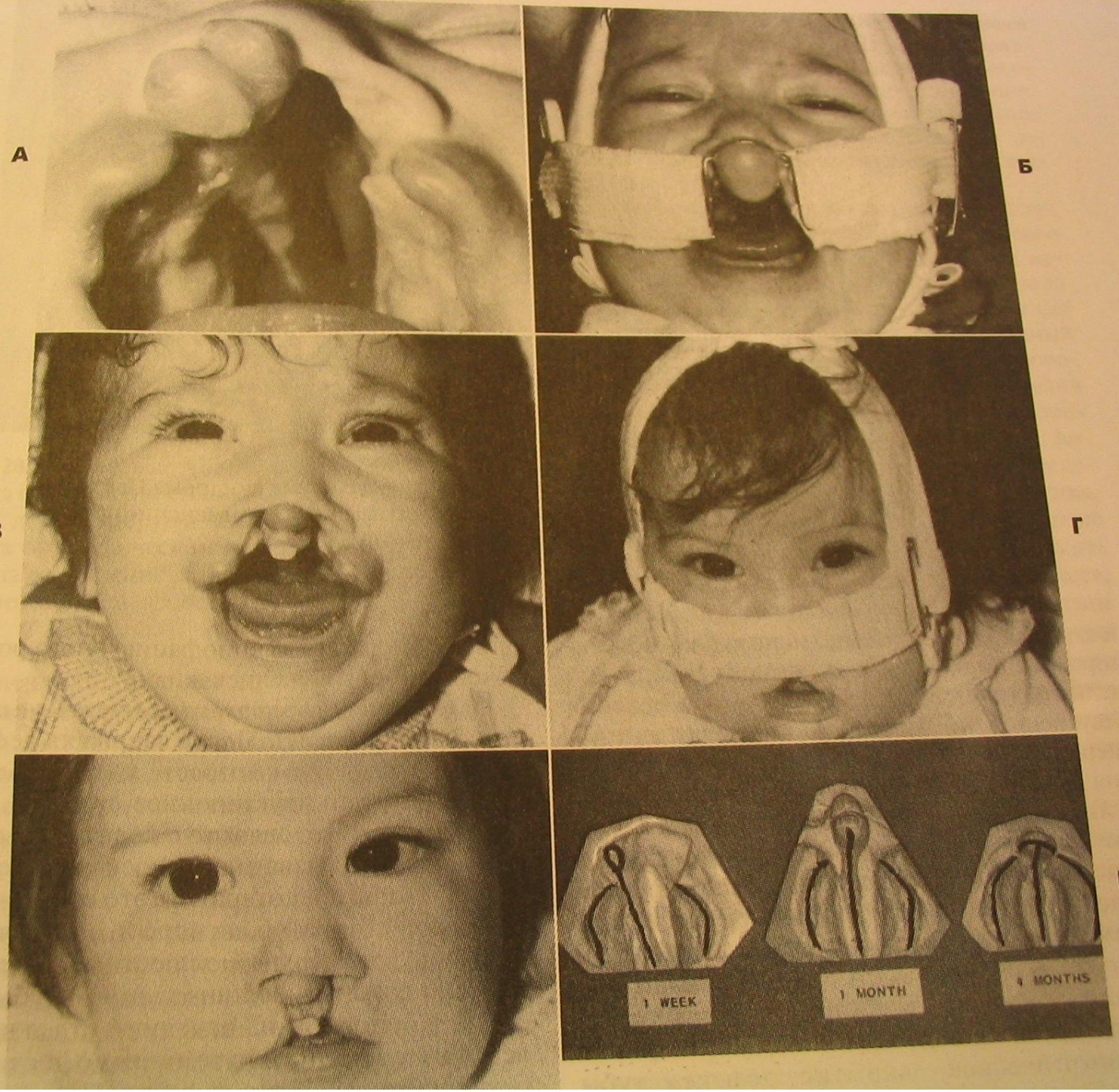
А
Б
В
Г
Д
Е
1 WEEK
1 MONTH
4 MONTHS



Рис. 26. Обтураторы Case.

Техника изготовления обтуратора Кеза

Рис. 27. Процесс снятия слепка по Friteau.

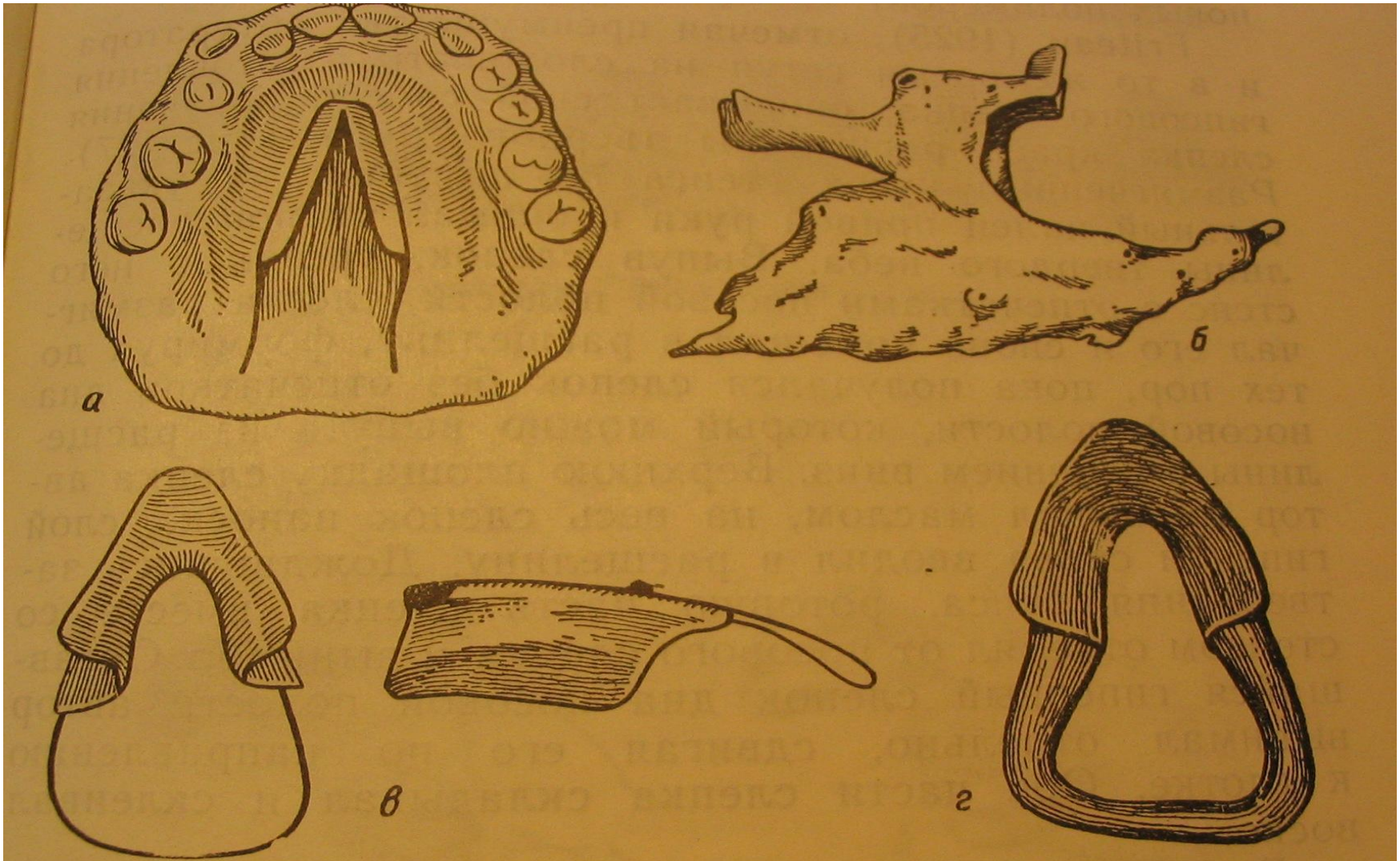

Рис. 25. Некоторые этапы изготовления обтураторы по Case.
а — схема полной расщелины нёба с носовыми слепками; *б* — гипсовый слепок, составленный из 3 частей; *в* — примерочный обтуратор с дугой; *г* — тот же обтуратор с ободком из моделировочной массы.

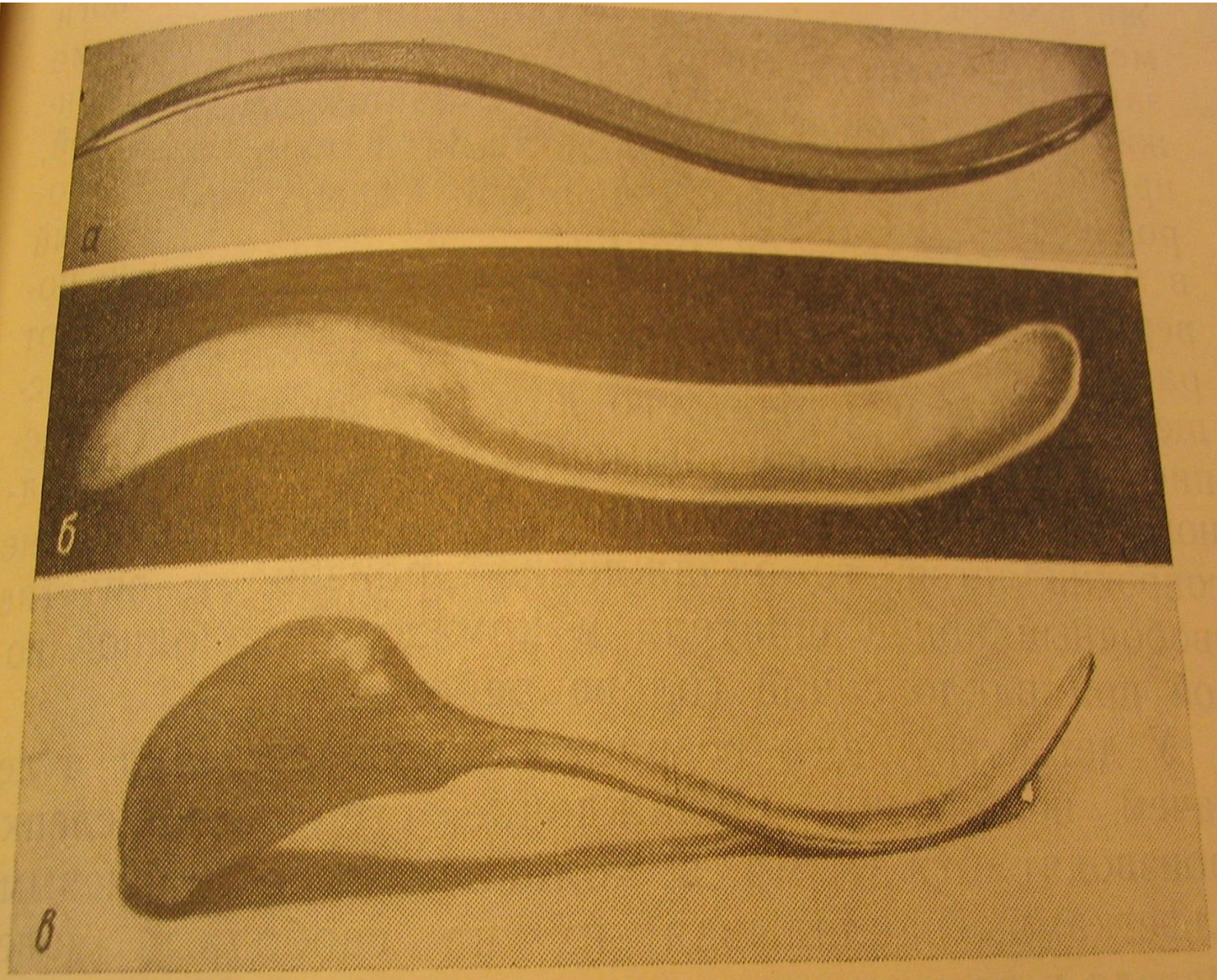

Рис. 28. S-образные шпатели.

а — стандартный ротовый шпатель; *б* — шпатель Файбушевича; *в* — стенсовый валик на шпателе.

асти твердо
кет оторваться кусок сл

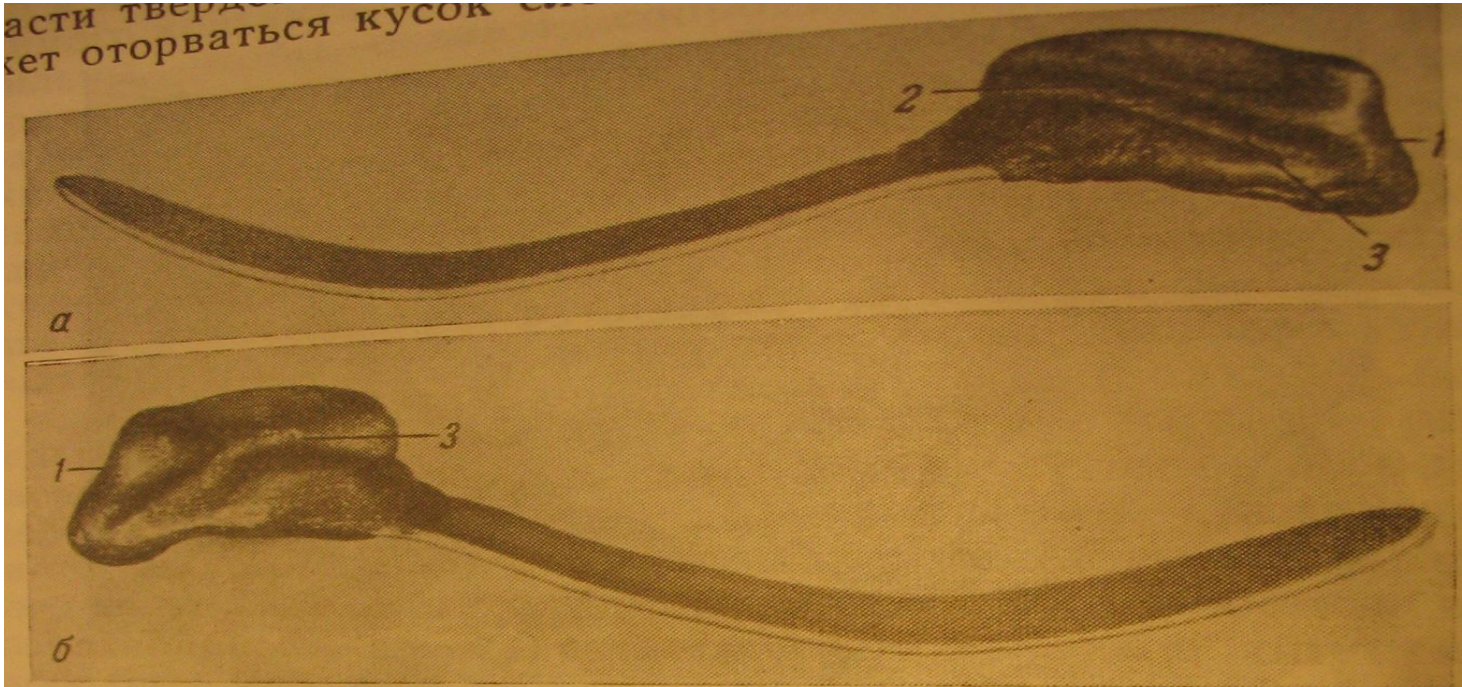

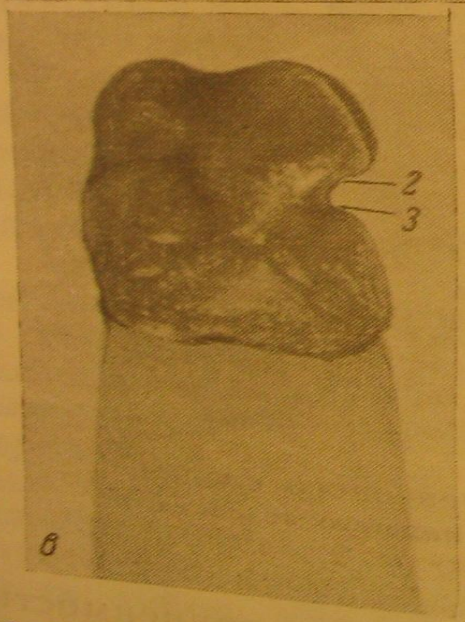

Рис. 30. Слепок для плавающего обтуратора при левосторонней расщелине.

а — вид слева; *б* — вид справа; *в* — вид спереди. Видны отпечатки: *1* — задней стенки глотки; *2* — носовой поверхности края расщелины; *3* — язычной поверхности края расщелины.

ходов, прикрытых нерасщепленны
го нёба, нелегко.
В тех

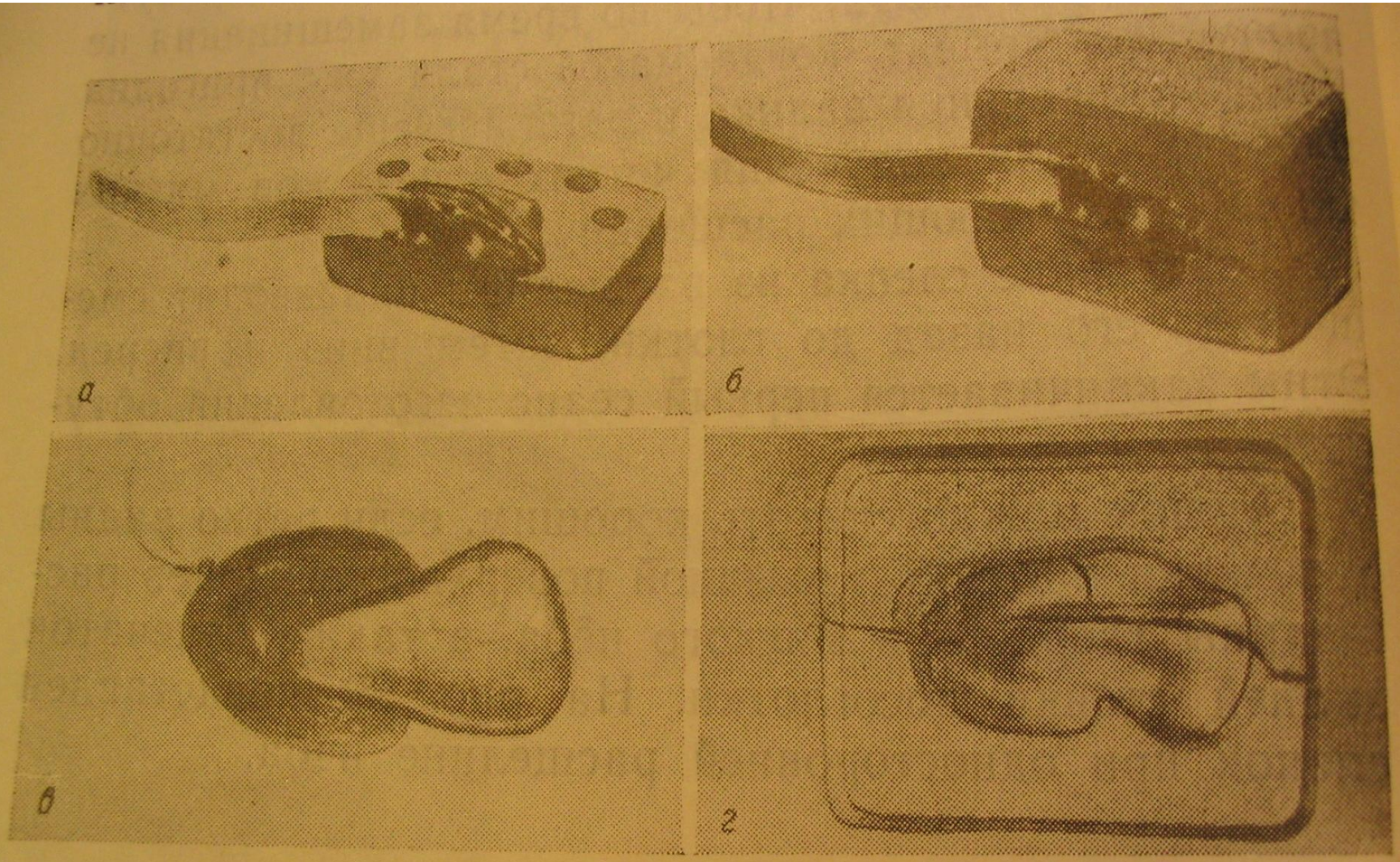

Рис. 31. Изготовление гипсовой модели и воскового шаблона обтуратора.

а — первый этап отливки модели; *б* — второй этап отливки модели; *в* — восковой обтуратор, подготовленный к примерке; *г* — общий вид собранной модели.

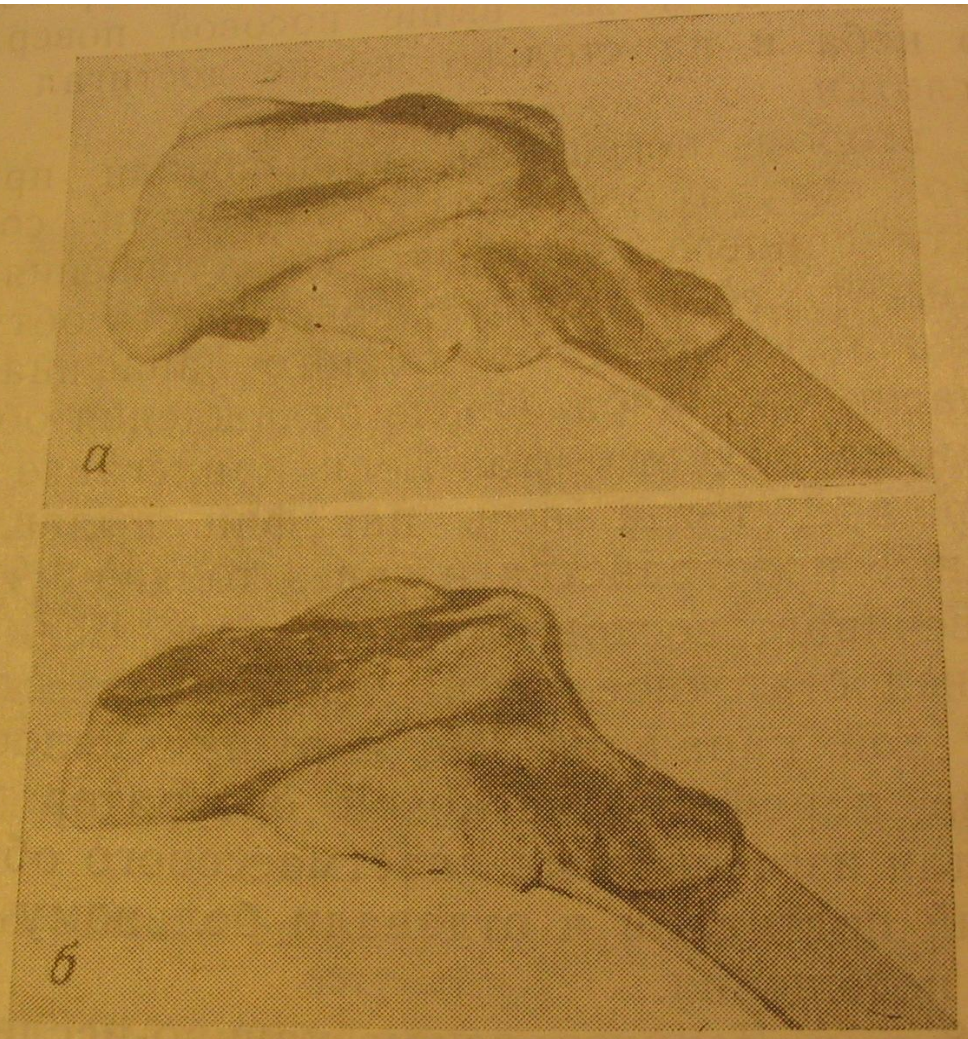

Рис. 32. Обработка слепка перед загипсовкой в кювету.

а — слепок; *б* — тот же слепок после обработки.

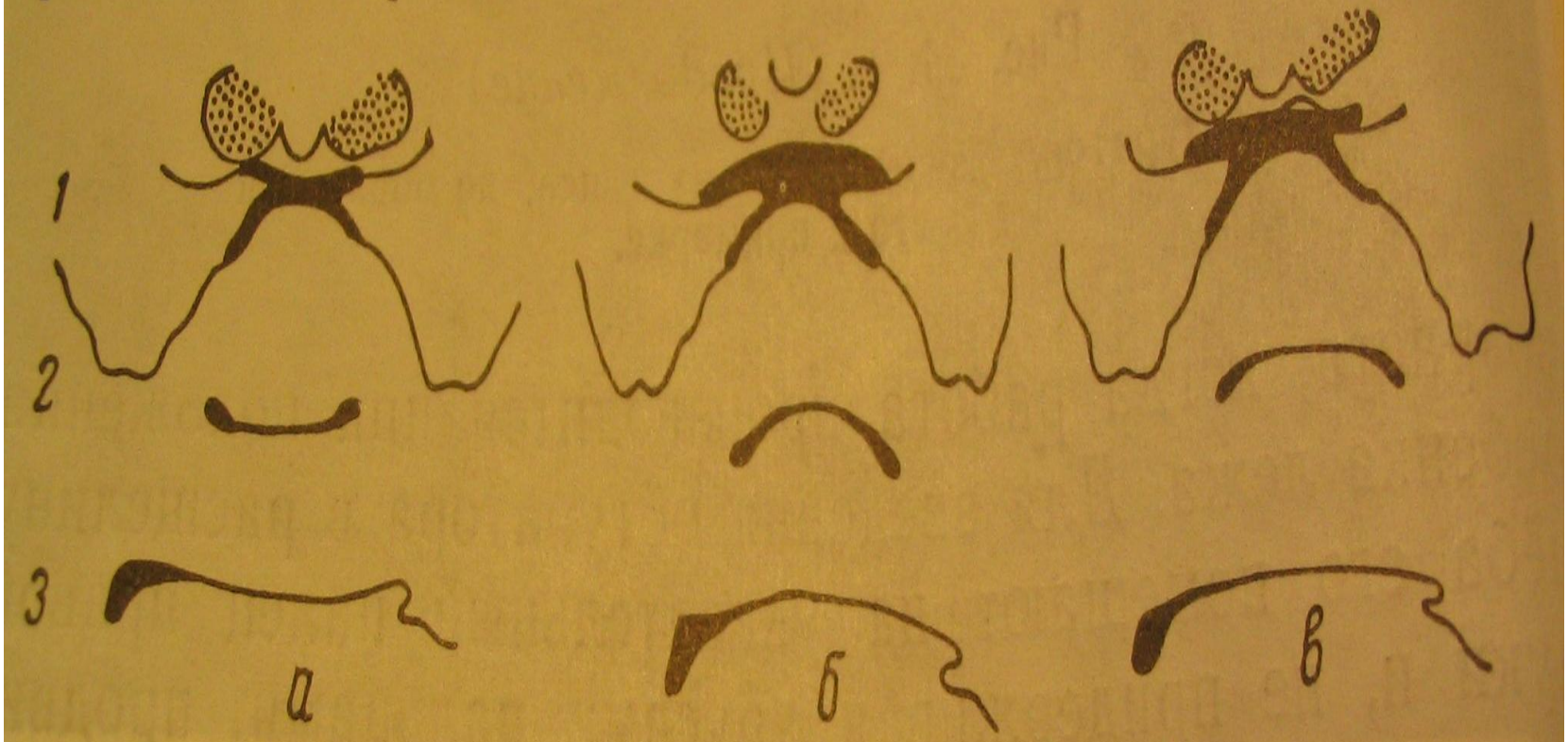

Рис. 35. Схема зависимости формы обтуратора от состояния органов носовой полости.

а — при гипертрофическом, б — атрофическом и в — нормальном состоянии органов носовой полости; 1 — поперечный разрез обтуратора, расположенного в расщелине твердого нёба; 2 — поперечный разрез глоточной части обтуратора; 3 — продольный разрез обтуратора.

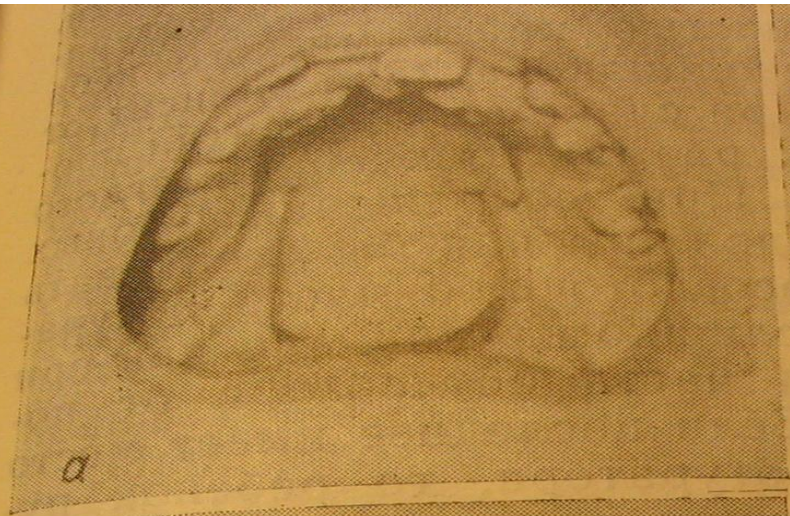

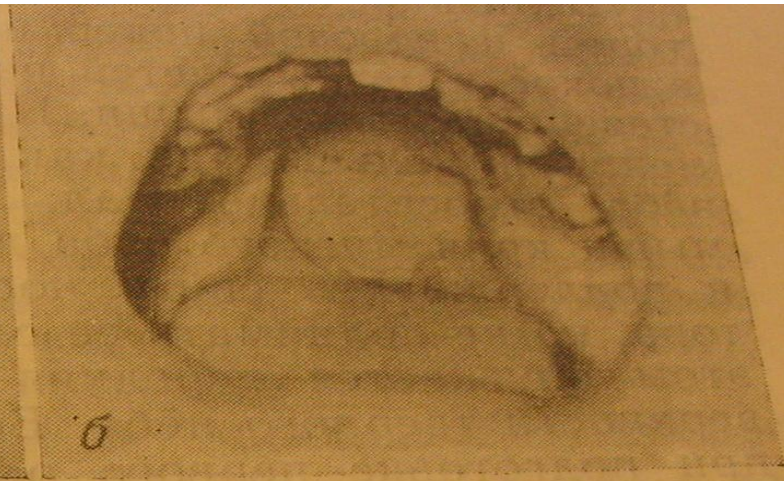

Рис. 36. Положение обтуратора в полости рта.

а — при расслабленной мускулатуре нёба; *б* — при активном состоянии мышц нёба; *в* — расщелина нёба без обтуратора.

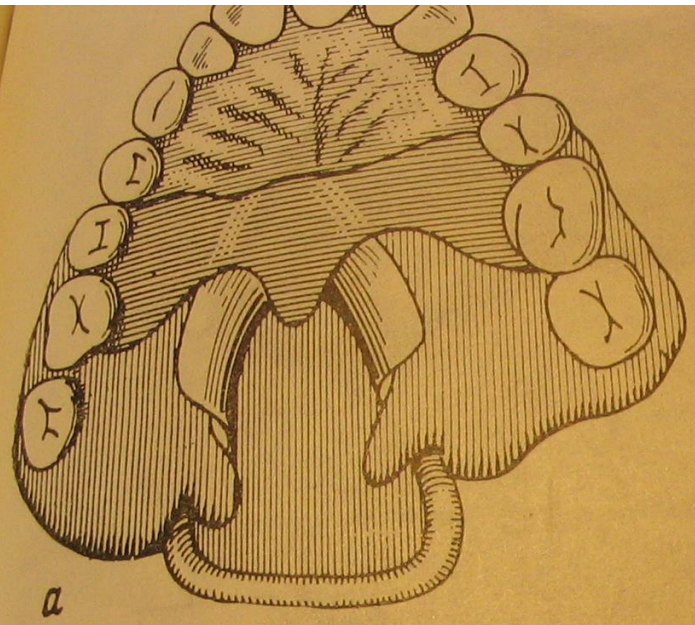

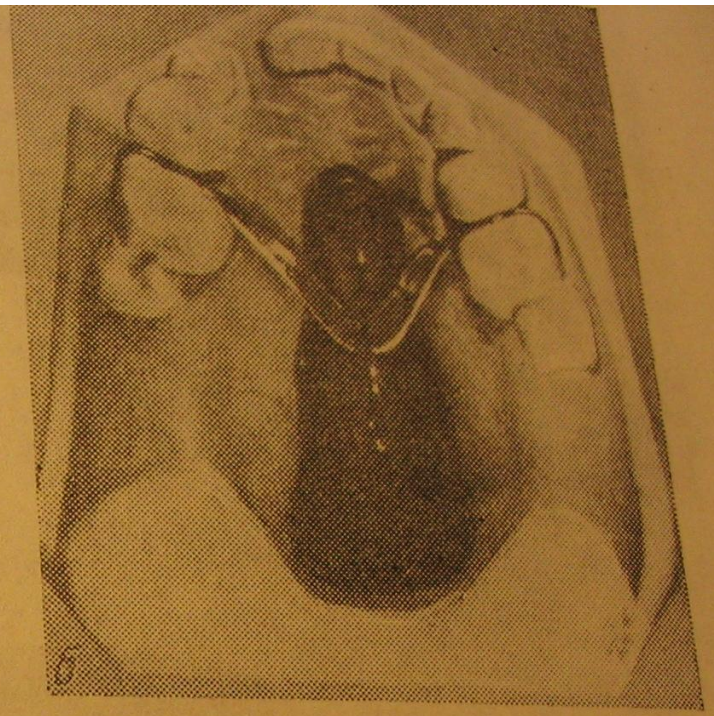

Рис. 41. Разновидности дополнительного закрепления обтуратора.

а — обтуратор с временной поперечной пластинкой по Case; *б* — обтуратор с постоянным креплением на зубах по Катцу; *в* — обтуратор с постоянным закреплением кольцом по Центило.

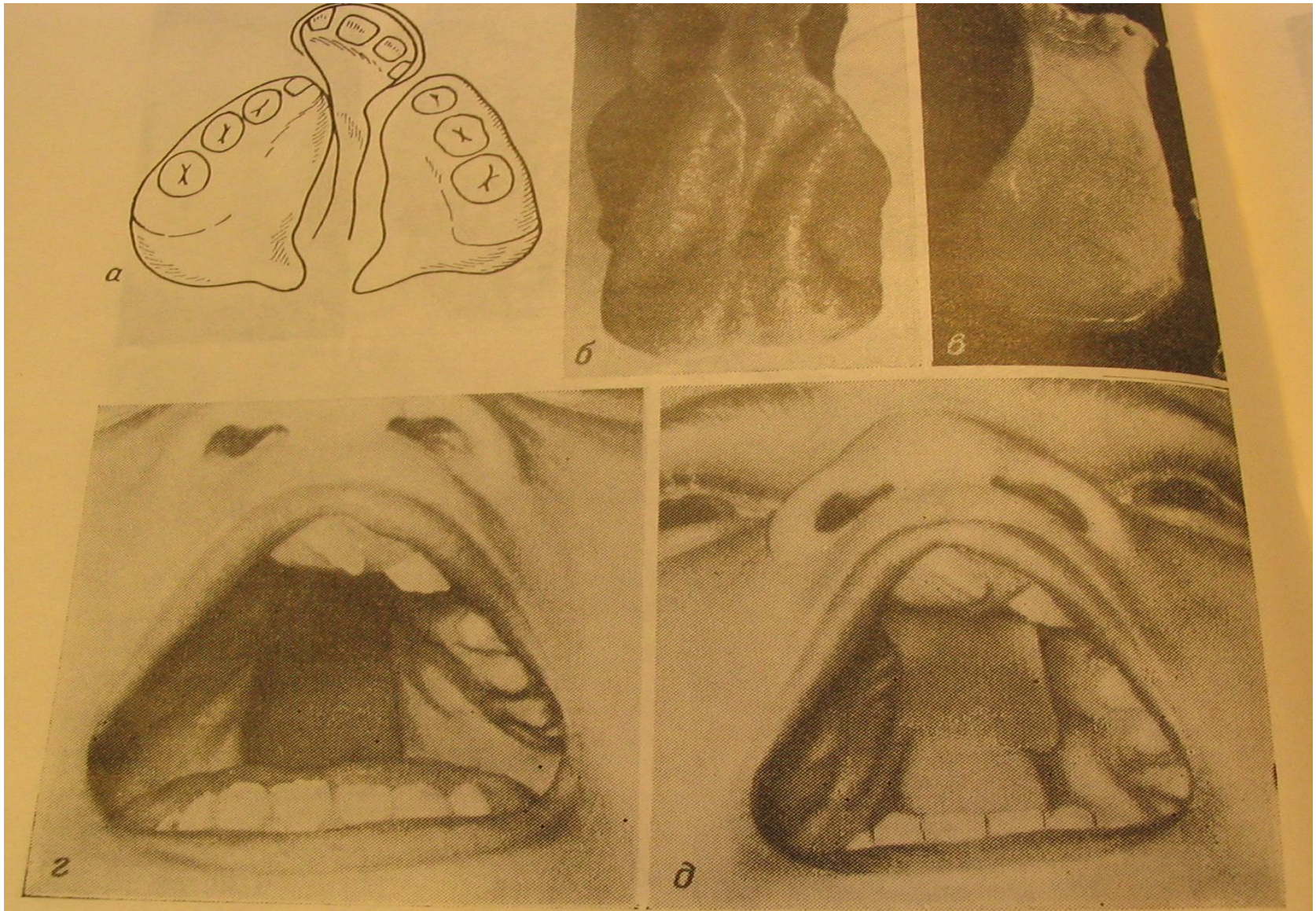

Рис. 44. Двусторонняя расщелина у ребенка школьного возраста.
а — схема; *б* — слепок; *в* — обтуратор; *г* — ребенок без обтуратора; *д* — ребенок с обтуратором.

заднего края

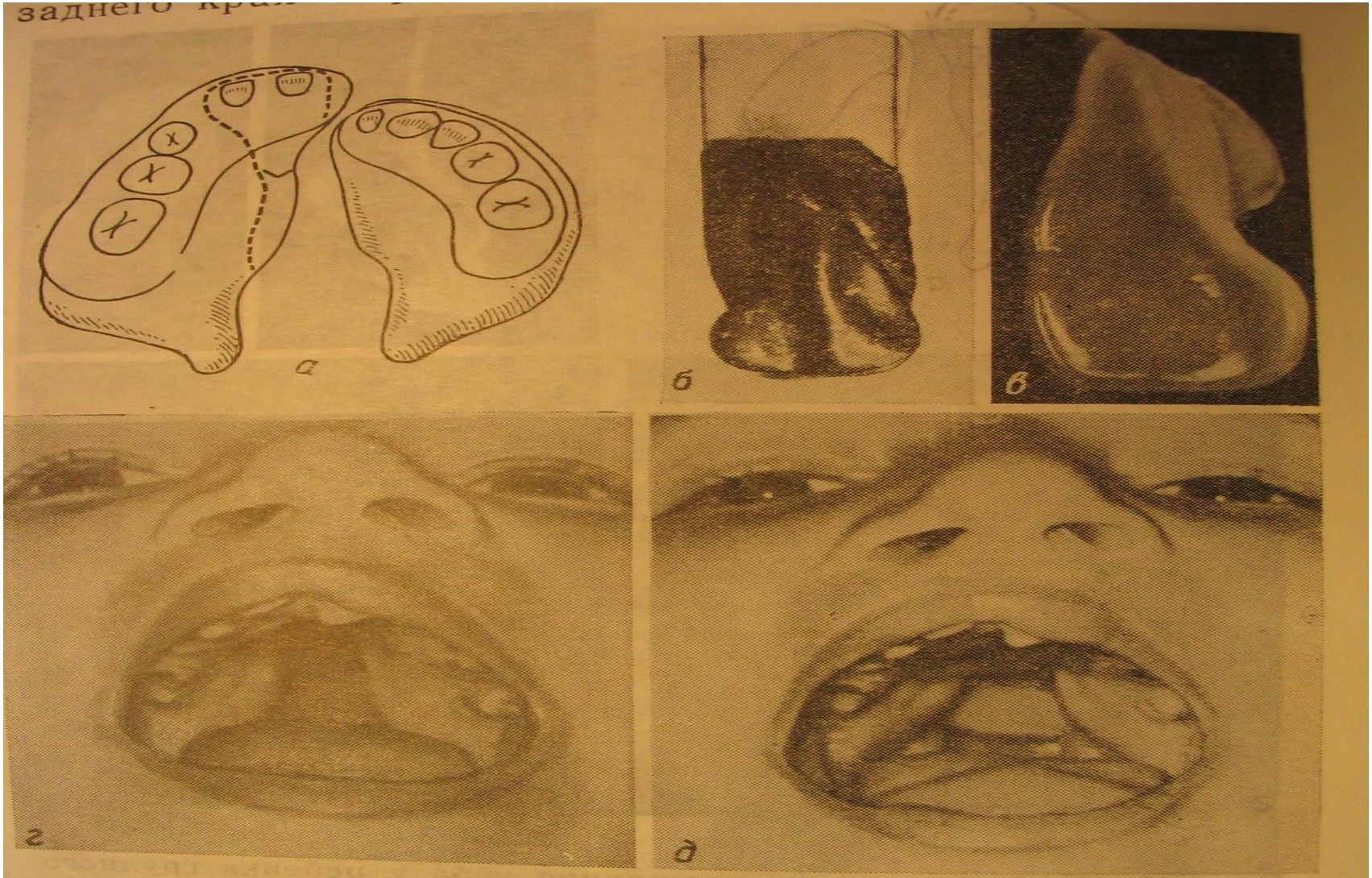

Рис. 46. Односторонняя расщелина нёба у ребенка школьного возраста.

а — схема; *б* — слепок; *в* — обтуратор; *г* — ребенок без обтуратора; *д* — ребенок с обтуратором.

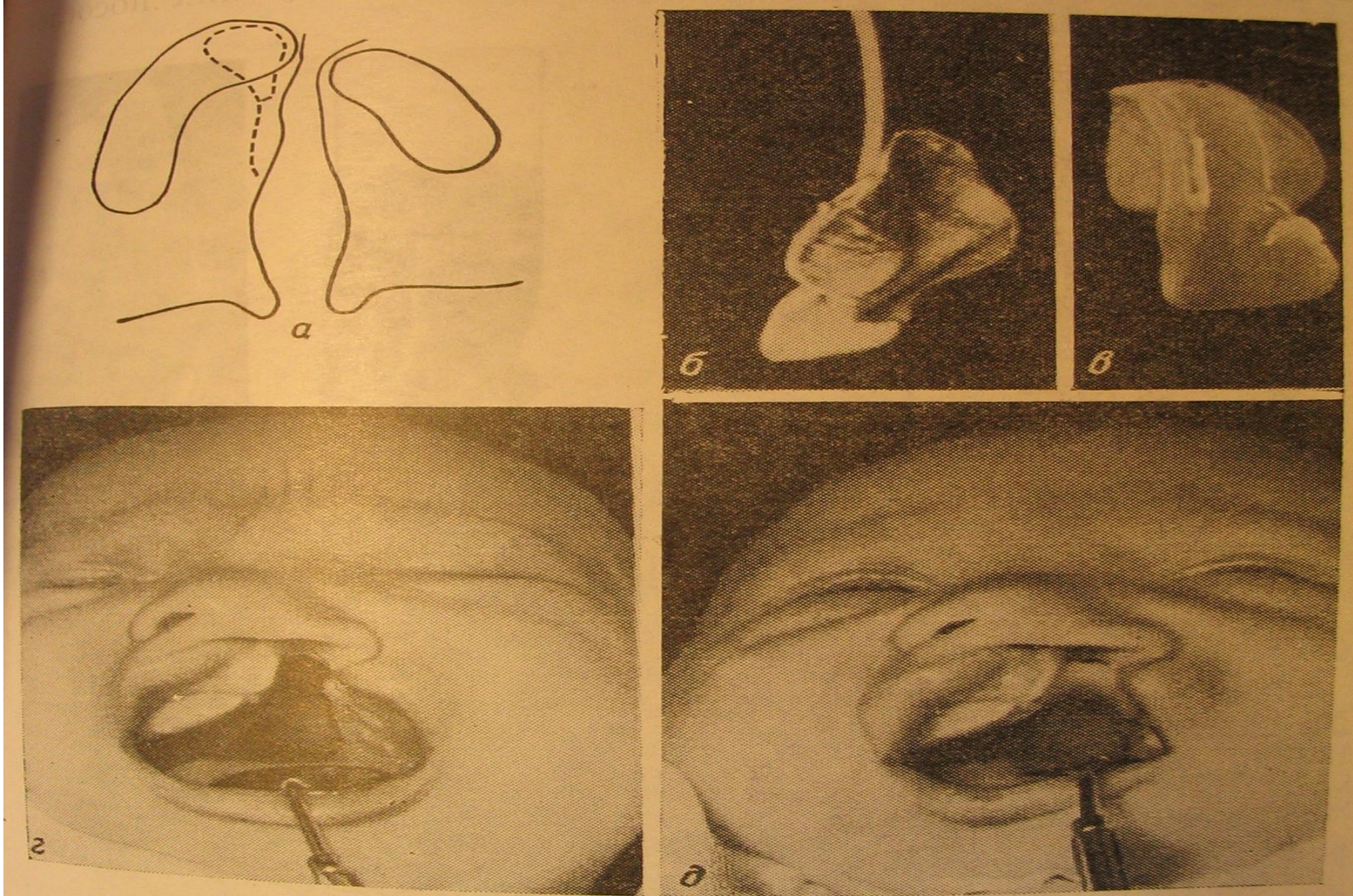

Рис. 45. Односторонняя расщелина нёба у ребенка грудного возраста.

а — схема; *б* — слепок; *в* — обтуратор; *г* — ребенок без обтуратора; *д* — ребенок с обтуратором.

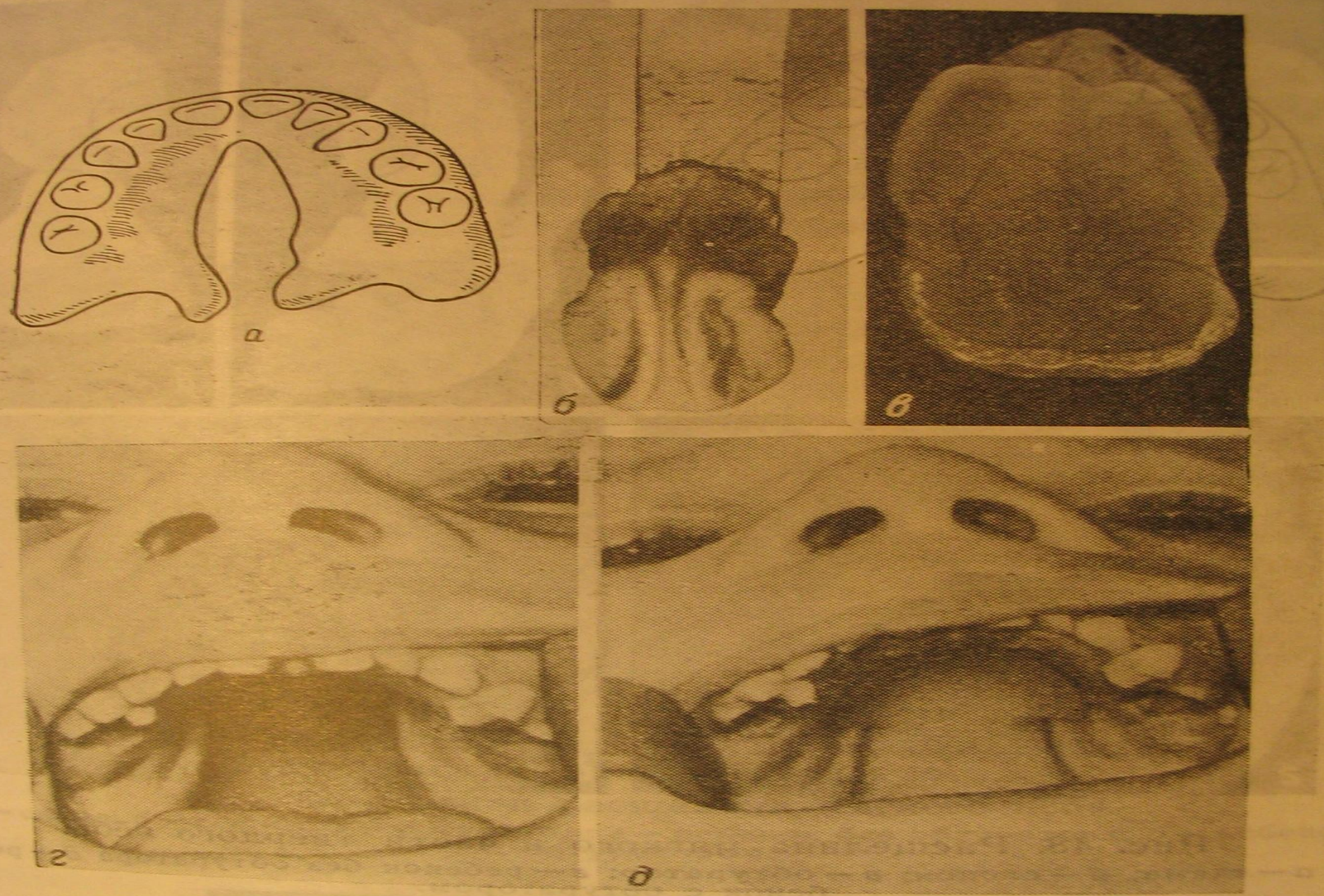

Рис. 47. Полная несквозная расщелина мягкого и твердого нёба.

а — схема; *б* — слепок; *в* — обтуратор; *г* — ребенок без обтуратора; *д* — ребенок с обтуратором.

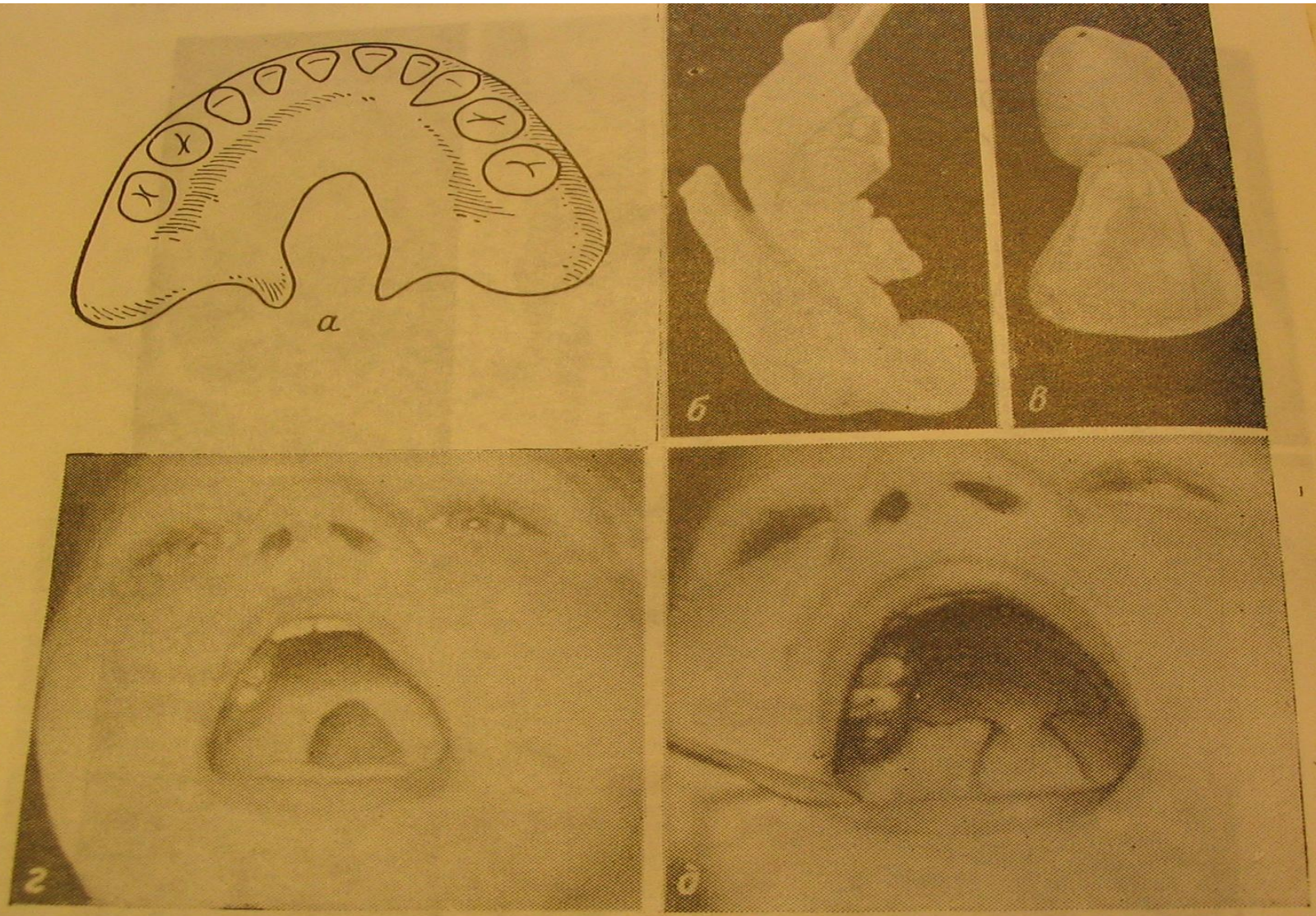

Рис. 48. Расщелина мягкого и части твердого нёба.
а — схема; *б* — слепок; *в* — обтуратор; *г* — ребенок без обтуратора *д* — ребенок с обтуратором.

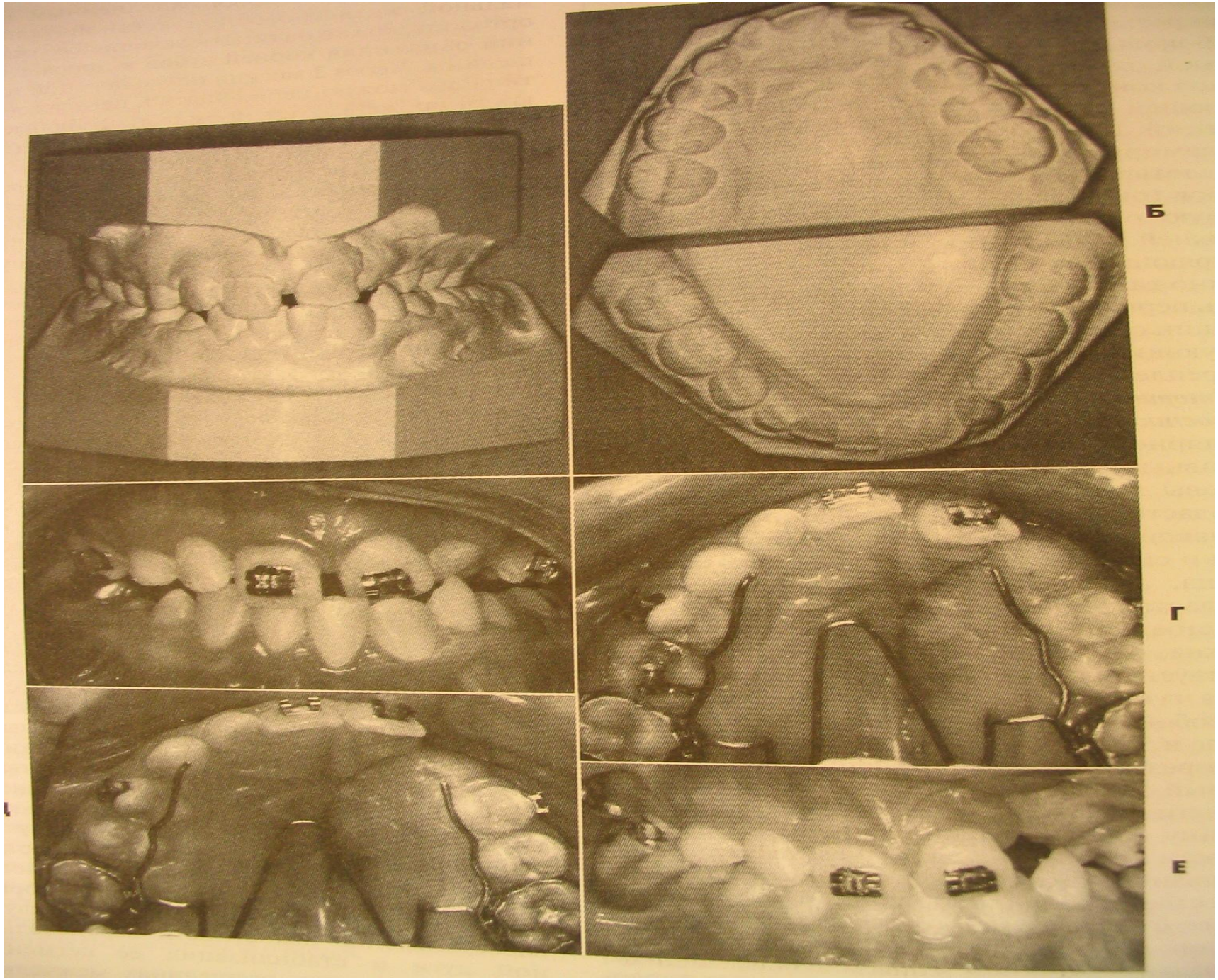
Б
Г
Е

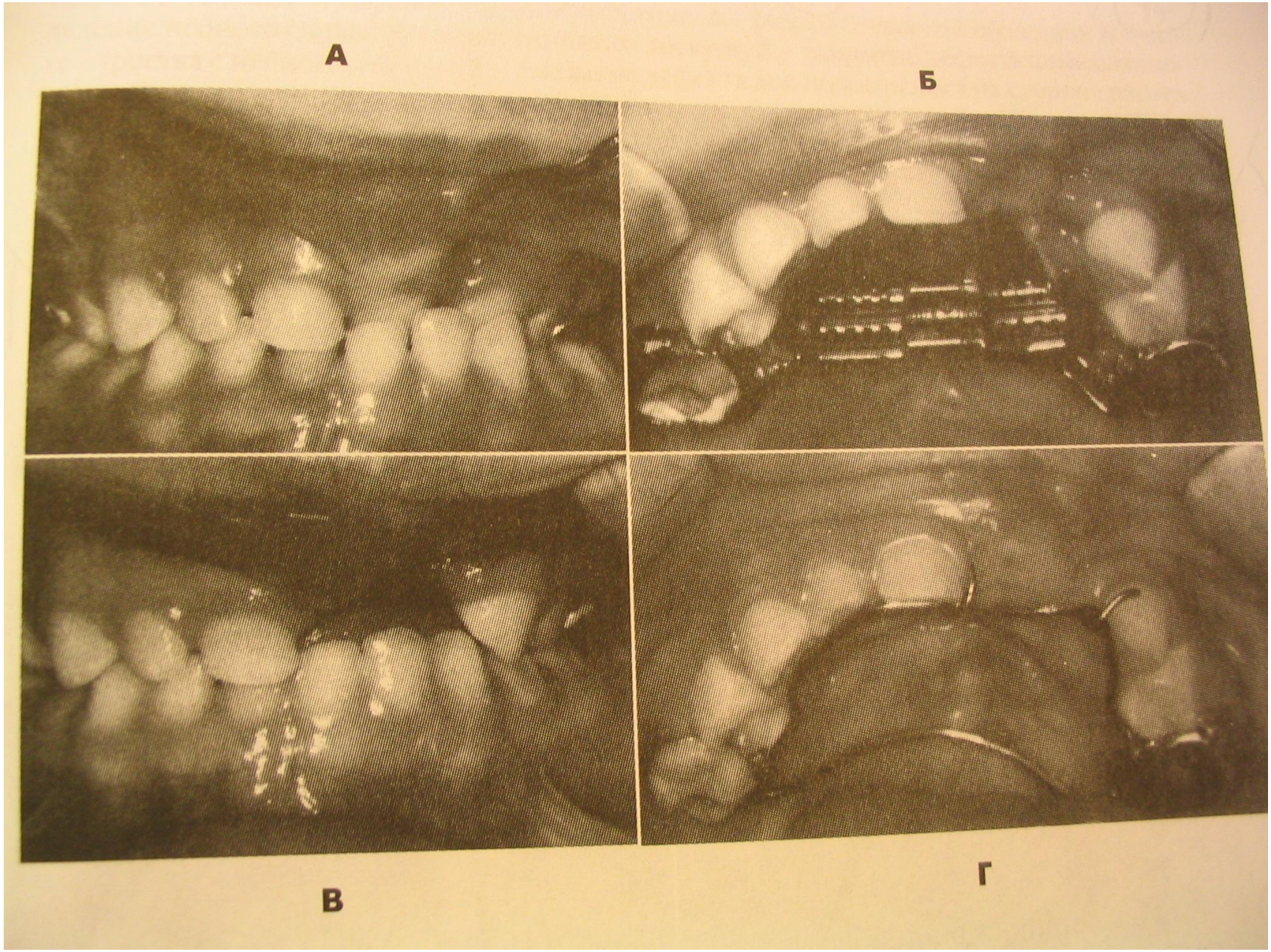
А
Б
В
Г

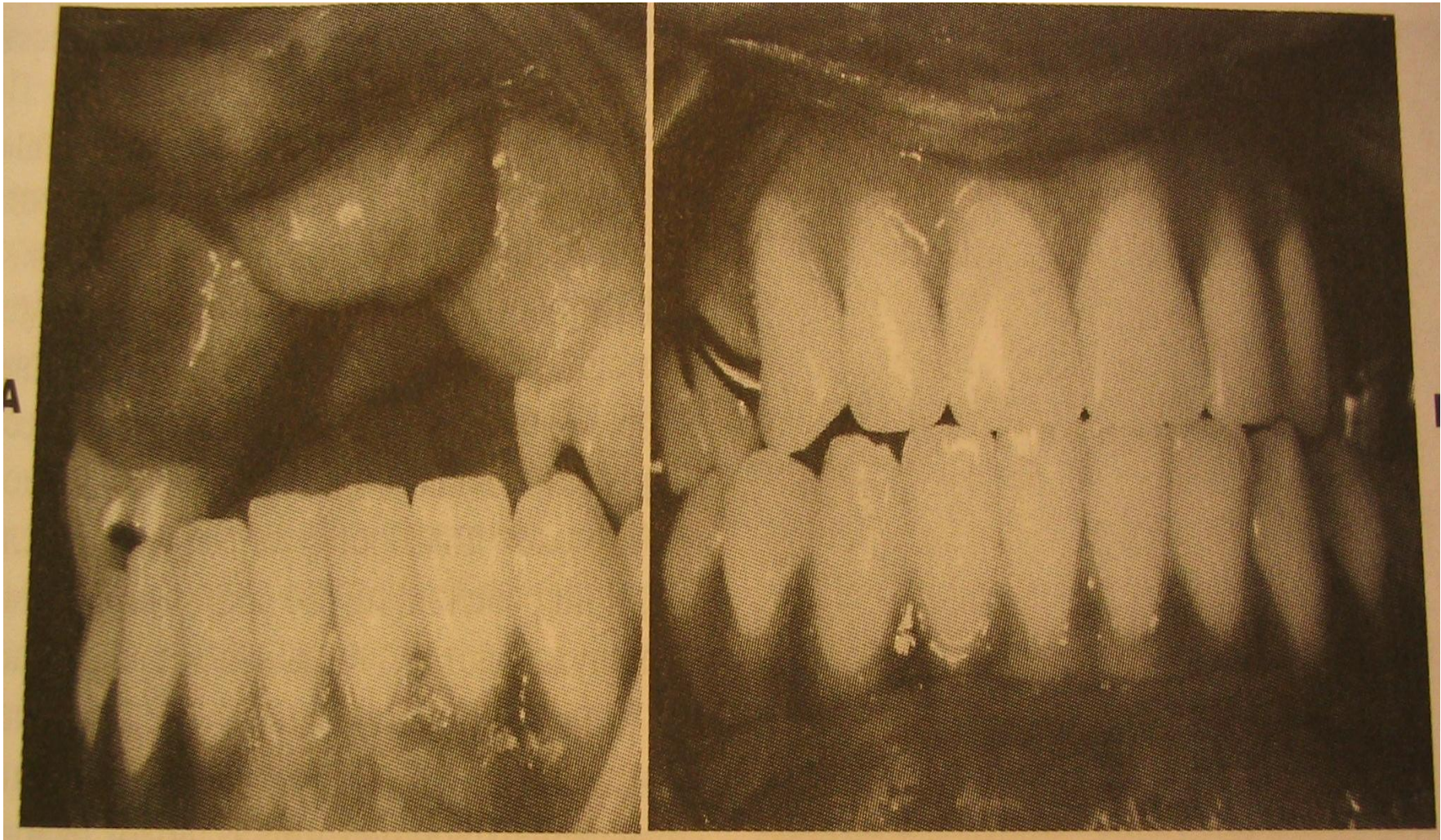

Рис. 28.11. **А** – двусторонняя полная расщелина губы и нёба. Шесть постоянных фронтальных зубов верхней челюсти были удалены; **Б** – замещение дефекта частичным съемным протезом привело к достижению приемлемых функционального и эстетического результатов.

Возрастная замена обтуратора

- у детей грудного возраста продолжительность ношения первого обтуратора не должна прывышать 6-10 месяцев(у детей со сквозной расщелиной замена производится по мере изменений щели альвеолярного гребня)
- ребёнку достигшему 2 лет, следует изготовить обтуратор по новому слепку
- после двухлетнего возраста обтуратор подлежит подгонке и доформировке через каждые 2-3 года.

Хейлопластика

- Зарубежные авторы- на 10 неделе жизни, при массе тела 4,5 кг и уровне гемоглобина не менее 100 г/л.
- ЛНИИТО- 6-12 месяцев.
- Семенченко Г.И.- до 6 месяцев.

Уранопластика

- Зарубежные авторы- первичную в 2 года,вторичную от 4 до 15 лет.
- ЛНИИТО-в 10-12 лет.
- Семенченко Г.И.- 3-3,5 лет.