Синдром портальной гипертензии

воротная вена формируется путем слияния верхней брыжеечной, нижней брыжеечной, селезеночной и левой желудочной вен. В паренхиме печени, а именно в синусоидных капиллярах, происходит смешивание артериальной крови из системы собственной печеночной артерии и портальной крови.

Гемодинамика в печени зависит прежде всего от градиента давления в артериальной, портальной системе и системе печеночных и полой вен. В норме давление в собственной печеночной артерии составляет около 120 мм рт.ст., в воротной вене — 5—10 мм рт.ст., в печеночных венах и нижней полой вене 2—5 мм рт.ст. Именно столь выраженная разность в кровяном давлении и обеспечивает печеночную перфузию.

Выделяют три основные зоны, где имеются анастомозы между портальной и кавальной системами (портокавальные анастомозы).

1. Область верхней трети желудка и абдоминального отдела пищевода. В норме от желудка через левую желудочную и короткие желудочные вены оттекает в воротную вену, от абдоминального отдела пищевода через непарную и полунепарную вены — в верхнюю полую вену.

2. Зона дистальной части прямой кишки. От ее проксимальных отделов по верхней прямо кишечной вене кровь поступает в нижнюю брыжеечную вену и далее в воротную вену. От нижних отделов кровь поступает через средние и нижние прямокишечные вены во внутренние подвздошные вены и затем в нижнюю полую вену.

3. Область передней брюшной стенки. По пупочной вене (если ее проходимость сохранена) кровь оттекает непосредственно в воротную вену. Сеть подкожных вен несет кровь через мы шечные вены в нижнюю полую вену. При значительном повышении давления в воротной вене и ее притоках происходит расши рение указанных портокавальных анастомозов, что в известной мере и обусловливает клини ческую картину заболевания. Портальная гипертензия является синдромом, характеризующимся рядом специфических проявлений и возникающим при некоторых врожденных и приобретенных заболеваниях внут ренних органов, которые приводят к

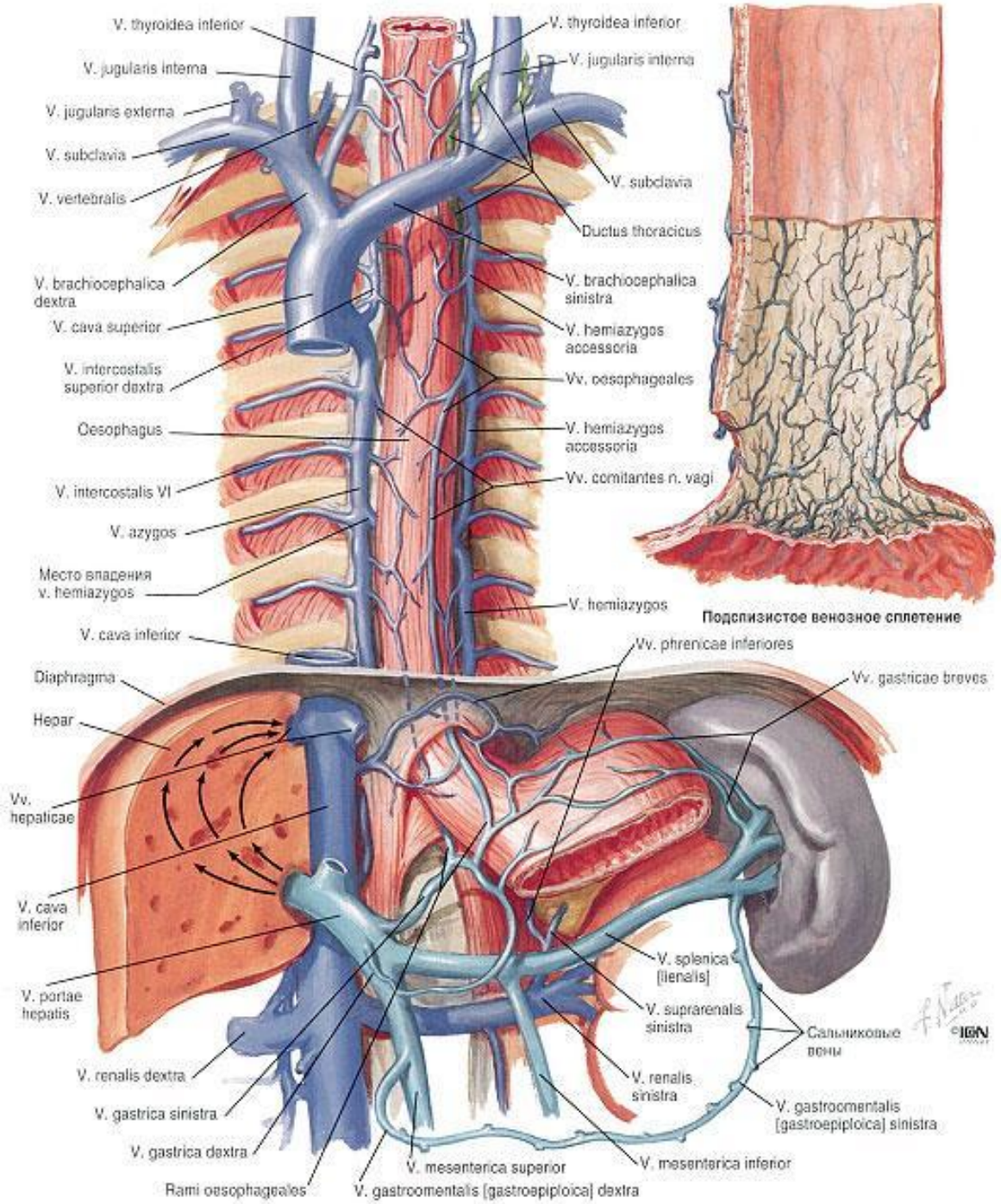
V. thyroidea inferior
V. jugularis interna
V. jugularis externa
V. subclavia
V. vertebralis
V. brachiocephalica dextra
V. cava superior
V. intercostalis superior dextra
Oesophagus
V. intercostalis VI
V. azygos
Место впадения v. hemiazygos
V. cava inferior
V. thyroidea inferior
V. jugularis interna
V. subclavia
Ductus thoracicus
V. brachiocephalica sinistra
V. hemiazygos accessoria
Vv. oesophageales
V. hemiazygos accessoria
Vv. comitantes n. vagi
V. hemiazygos
Подслизистое венозное сплетение
Diaphragma
Hepar
Vv. hepaticae
V. cava inferior
V. portae hepatis
V. renalis dextra
V. gastrica sinistra
V. gastrica dextra
Rami oesophageales
V. gastroomentalis [gastroepiploica] dextra
V. mesenterica superior
V. mesenterica inferior
Vv. phrenicae inferiores
Vv. gastricae breves
V. splenica [lienalis]
V. suprarenalis sinistra
V. renalis sinistra
Сальниковые вены
V. gastroomentalis [gastroepiploica] sinistra

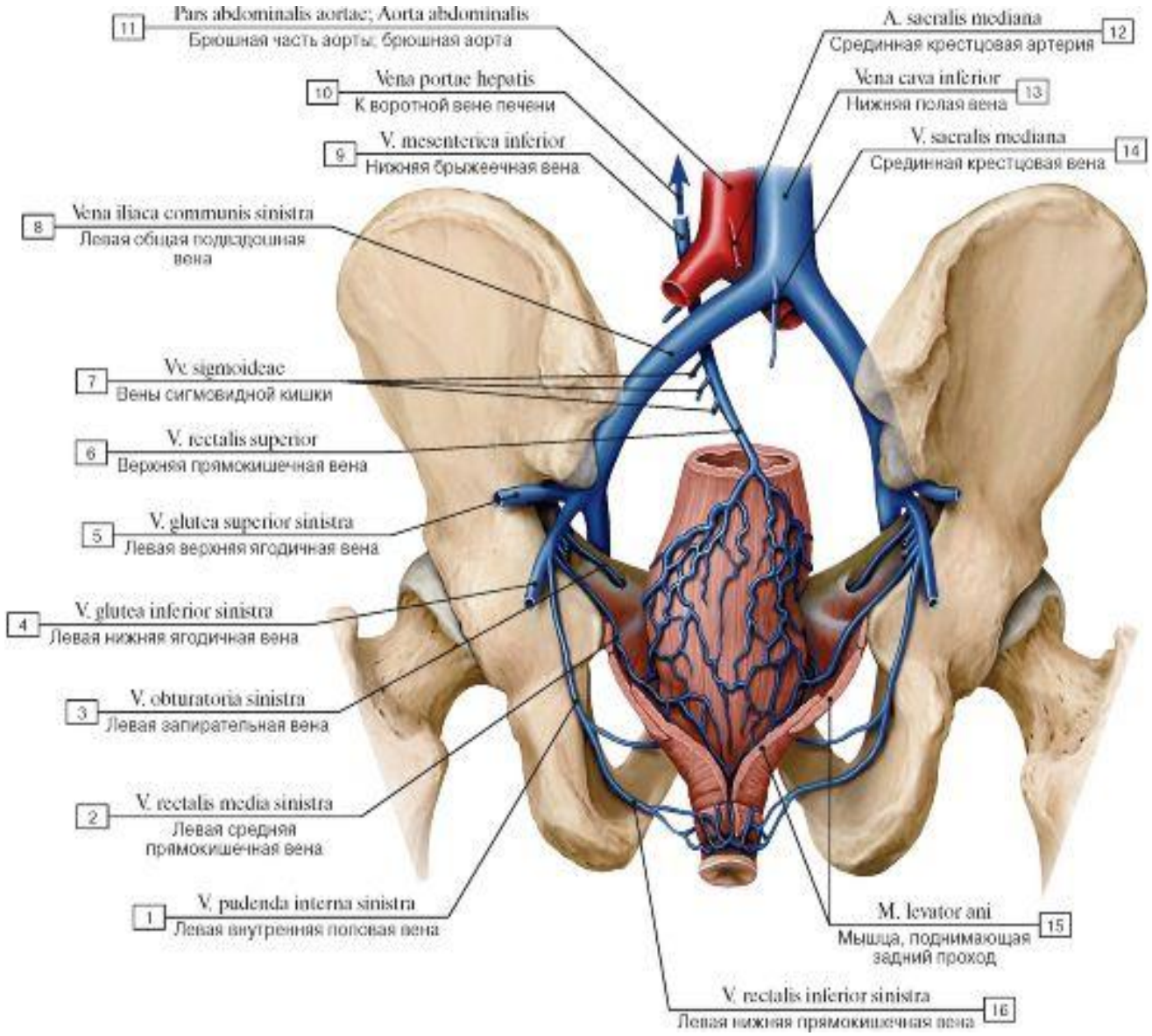
11 Pars abdominalis aortae; Aorta abdominalis
Брюшная часть аорты; брюшная аорта
10 Vena portae hepatis
К воротной вене печени
9 V. mesenterica inferior
Нижняя брыжеечная вена
8 Vena iliaca communis sinistra
Левая общая подвздошная вена
7 Vv. sigmoideae
Вены сигмовидной кишки
6 V. rectalis superior
Верхняя прямокишечная вена
5 V. glutea superior sinistra
Левая верхняя ягодичная вена
4 V. glutea inferior sinistra
Левая нижняя ягодичная вена
3 V. obturatoria sinistra
Левая запирательная вена
2 V. rectalis media sinistra
Левая средняя прямокишечная вена
1 V. pudenda interna sinistra
Левая внутренняя половая вена
12 A. sacralis mediana
Срединная крестцовая артерия
13 Vena cava inferior
Нижняя полая вена
14 V. sacralis mediana
Срединная крестцовая вена
15 M. levator ani
Мышца, поднимающая задний проход
16 V. rectalis inferior sinistra
Левая нижняя прямокишечная вена

Клиническая картина и диагностика.

Наиболее частыми его проявлениями бывают кровотечения из расширенных вен пищевода, спленомегалия, гиперспленизм. В случае внутрипеченочной формы портальной гипертензии ведущими признаками заболевания являются симптомы цирроза (постнекротический, алкогольный и т. п.),

Среди инструментальных исследований в первую очередь применяют рентгеноло гическое исследование пищевода и желудка для выявления варикозного расширения вен в дистальной части пищевода
О наличии его свидетельствуют множественые округлые или овальные дефекты наполне ния при контрастировании пищевода. Более полную информацию о состоя нии вен пищевода дает эндоскопическое исследование. Важное значение в определении уровня препятствия для оттока крови из воротной вены имеют

К игле, введенной в ее ткань, присоединяют аппарат Вальдмана и измеряют давление в сосудах селезенки. При портальной гипертензии давление обычно превышает 250 мм. вод. ст., иногда достигая 500—600 мм вод. ст. и более (норма 110—120 мм). После измерения давления через иглу вводят контрастное вещество: триомбраст для инъекций (верографин и т. п.) и производят серию рентгенограмм. Характерными симптомами портальной гипертензии при спленопортографии (рис. 12.7) являются значительное расширение воротной вены и ее притоков, бедность внутрипеченочного сосудистого рисунка. У больных с внутрипеченочным блоком выявляют зону окклюзии воротной или селезеночной вены.

Лечение кровотечения из варикозно-расширенных вен пищевода начинают с консервативных мероприятий: тампонады пищевода зондом Блейкмора, гемостатической терапии, трансфузии крови и кровезамещающих жидкостей; для снижения портального давления внутривенно вводят питуитрин. Зонд Блейкмора (рис. 12.10) состоит из трехпросветной резиновой

Консервативное лечение

1. **Вазопрессин** (или аналоги).
2. **Соматостатин** (или аналоги) - эффективен для прекращения кровотечения, по меньшей мере, временно (80%). По сравнению с аналогом окреотидом, действие соматостатина более эффективно.
3. **Некардиоселективные бета-блокаторы:** пропранолол. Начальная доза - 20 мг каждые 12 ч., изменение дозы 1 раз в 2-3 дня до достижения максимально переносимой дозы (снижение частоты пульса не ниже 55 уд/мин). Максимальная возможная доза - 320 мг/сут; средняя доза - 40 мг на прием.

Пропранолол можно заменить на надолол, тимолол (половина суточной дозы пропранолола, 1 раз в сутки).

У 30% больных не наблюдается снижение градиента печеночного венозного давления (ГВПД) в ответ на терапию бета-блокаторами даже при адекватной дозировке. Данная категория пациентов выявляется при использовании инвазивных методов определения ГПВД.

Бета-блокаторы могут вызывать такие побочные эффекты, как слабость и импотенция.

4. **Нитраты** (не рекомендуется монотерапия нитратами). Изосорбид-5-мононитрат применяется для снижения портального давления. Применение изосорбид-5-мононитрата у пациентов с циррозом печени ограничивается его системными вазодилататорными эффектами, которые часто приводят к дальнейшему снижению кровяного давления и потенциально к (преренальному) повреждению почечной функции.
5. **Вазоконстрикторы + вазодилататоры**. Комбинированная терапия обеспечивает синергический эффект в уменьшении портального давления. Сочетание изосорбид-5-мононитрата с бета-блокаторами более эффективно для снижения портального давления (особенно у пациентов, не ответивших на монотерапию бета-блокаторами). Тем не менее, они оказывают значительное отрицательное воздействие на функцию почек и показатель долгосрочной смертности, особенно у пациентов старше 50 лет. Поэтому не рекомендуется стандартное применение комбинированной терапии.

Лечение кровотечений из варикозного расширения вен пищевода:

1. Замещение объема циркулирующей крови до целевого гематокритного числа 25-30%.
2. Воздействие на свертывающую систему крови (переливание свежезамороженной плазмы, тромбоцитарной массы, аминокапроновая кислота).
3. Баллонное тампонирование (при массивных кровотечениях).
4. Октреотид (постоянная инфузия 50 мкг/ч).
5. Вазопрессин - постоянная инфузия не более 0,8 МЕ/мин в сопровождении в/в введения нитроглицерина в дозе 40 мкг/мин (под контролем АД). 6. Терлипрессин.
7. Эндоскопическая терапия: лигирование (предпочтительно) или склерозирование варикозно расширенных вен.
8. Профилактическая антибактериальная терапия.
9. Профилактика печеночной недостаточности (гипоаммониемическая терапия).
10. Антисекреторная терапия - блокаторы H2-гистаминорецепторов или протонной помпы в максимальных дозах.

Острые язвы : Заболевание возникает при стрессовых ситуациях, связанных с серьезной патологией внутренних органов, тяжелыми оперативными вмешательства ми, ожогами, политравмой, приемом некоторых лекарственных веществ и др. В зависимости от причины возникновения различают следующие виды острых язв:

1) стрессовые язвы — у больных с множественной травмой (по литравма), шоком, сепсисом, тяжелыми большими операциями на органах грудной полости, живота, на крупных сосудах и операциях на мозге;

2) 2) язва Кушинга — после операции на головном мозге, при череп но-мозговой травме и опухолях мозга вследствие центральной стимуляции желудочной секреции и повышения его агрессивных свойств по отношению к слизистой оболочке желудка;

3) лекарственные язвы, возникающие при приеме ацетилсалици ловой кислоты, индометацина, волтарена, стероидных гормонов, цитостатических препаратов. Типичными признаками всех острых язв является внезапное массивное угрожающее жизни кровотечение или перфорация язвы. Оптимальным спо собом диагностики острых язв является эндоскопическое исследование. Следует учитывать, что до появления кровотечения острые язвы протекают обычно бессимптомно.

Острый эрозивный гастрит

Для этого заболевания характерны поверхно стные плоские округлые или удлиненной формы дефекты слизистой обо лочки желудка (эрозии). В отличие от язв они не разрушают мышечную пластинку слизистой оболочки (lamina muscularis mucosae). Причинами их возникновения являются тяжелый стресс, множественные травмы, обшир ные ожоги (язва Курлинга), обширные травматичные операции, прием не которых лекарственных средств; основные клинические симптомы — кро вотечение (гематемезис, мелена), шок. Диагноз устанавливают при эндоско пическом исследовании.

Лекарственные средства (стероидные гормоны, ацетилсалициловая ки слота, бутадион, индометацин, атофан) уменьшают образование слизи, раз рушают защитный барьер слизистой оболочки, вызывают геморрагии. При отмене препаратов язва и эрозии быстро заживают. Ишемия слизистой оболочки играет ключевую роль в развитии гемор рагического гастрита, так как способствует ослаблению ее защитного барьера.

Лечение. При острых язвах и эрозивном гастрите вначале проводят консервативное лечение (см. "Желудочно-кишечные кровотечения"). Почти в 90 % случаев консервативное лечение позволяет остановить кровотечение. Хирургическое лечение применяют редко. Предпочтение отдают селек тивной проксимальной ваготомии, обкалыванию и перевязке кровоточащих сосудов, реже производят резекцию желудка или даже гастрэктомию (в ис ключительных случаях).

Простая язва Дьелафуа поддается только оперативному лечению:
обка лывают и перевязывают кровоточащую артерию через гастротомическое от верстие или иссекают изъязвленный участок и накладывают шов на края ра ны в стенке желудка.
Кровотечение часто рецидивирует.

Блокаторы H2
Ингибеторы протоновые помпы
Местные сосуды сужевающие эпенифрин
При шок инфозионую терапию

MALLORY-WEISS SYNDROME

In 1929, Mallory and Weiss described four patients with acute upper GI bleeding who were found at autopsy to have mucosal tears at the GEJ. This syndrome, characterized by acute upper GI bleeding following vomiting, is considered to be the cause of up to 15% of all severe upper GI bleeds. The mechanism is similar to spontaneous esophageal perforation: an acute increase in intra-abdominal pressure against a closed glottis in a patient with a hiatal hernia. Mallory-Weiss tears are characterized by arterial bleeding, which may be massive. Vomiting is not an obligatory factor, as there may be other causes of an acute increase in intraabdominal pressure, such as paroxysmal coughing, seizures, and retching. The diagnosis requires a high index of suspicion,

particularly in the patient who develops upper GI bleeding following prolonged vomiting or retching. Upper endoscopy confirms the suspicion by identifying one or more longitudinal fissures in the mucosa of the herniated stomach as the source of bleeding.

In the majority of patients, the bleeding will stop spontaneously with nonoperative management. In addition to blood replacement, the stomach should be decompressed and antiemetics administered, as a distended stomach and continued vomiting aggravate further bleeding. A Sengstaken-Blakemore tube will not stop the bleeding, as the pressure in the balloon is not sufficient to overcome arterial pressure. Endoscopic injection of epinephrine may be therapeutic if bleeding does not stop spontaneously. Only occasionally will surgery be required to stop blood loss. The procedure consists of laparotomy and high gastrotomy with oversewing of the linear tear. Mortality is uncommon, and recurrence is rare.

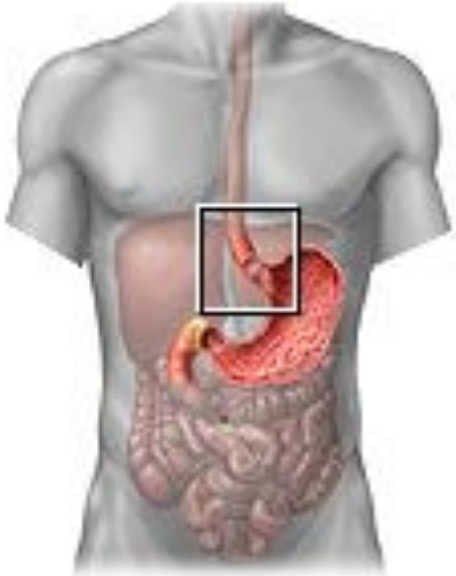

Mallory-Weiss tear is a tear in the mucosal layer at the junction of the esophagus and stomach

A.D.A.M.