Sindroamele de obstrucţie bronşică

Catedra Medicină Internă -Semiologie

Planul prelegerii

1. Semiologia bronşitei acute
2. Semiologia bronşitei cronice
3. Semiologia astmului bronşic
4. Sindromul de hiperaeraţie pulmonară (emfizemul pulmonar)

Sindromul de obstrucţie a bronhiilor

- prezintă un complex de simptome şi semne caracteristice alterării mucoasei bronhiilor (prin înlocuirea epiteluilui ciliat, şi apoi plat secretor) şi ca rezultat îngustarea lumenului arborelui bronşic prin spasm muscular, edem inflamator şi secreţie abundentă a sputei, provocate de factori variaţi (infecţioşi, mecanici, chimici, alergici)

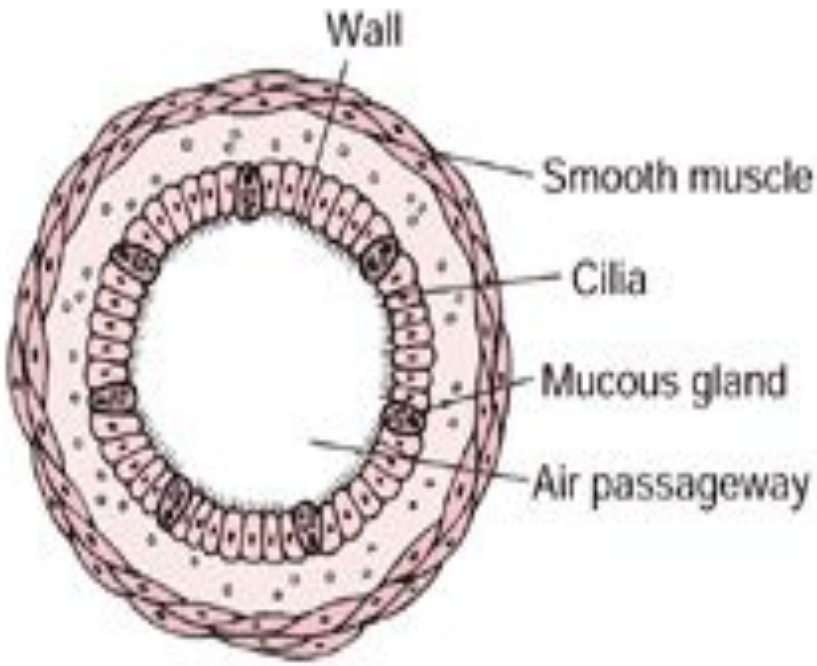

Normal Bronchus

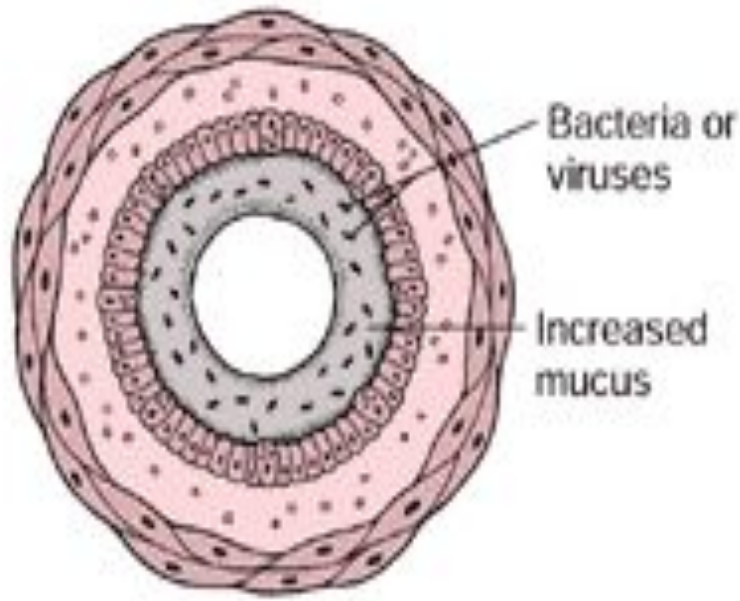

Inflamed Bronchus

Patogenia

Ca urmare a acţiunii factorilor patogeni are loc inflamaţia mucoasei arborelui bronşic – se produce un aflux abundent de sânge, exudaţie, edem al micoasei, spasmul musculaturii netede şi hipersecreţia – toate duc la dereglarea funcţiei de evacuare şi apariţia sindromului de obstrucţie a bronhiilor.

Tabloul clinic clasic al SOB

Se manifestă prin lezarea difuză răspândită a arborelui bronşic şi în lezarea bronhiilor de calibru mic şi a bronhiolelor.

Frecvent sindromul obstrucţiei bronşice aduce la dezvoltarea sindromului de mărire a volumului de aer din plămâni (numit hiperpneumatizare pulmonară) şi la emfizem pulmonar.

Totalitatea simptomelor în SOB

Interogatoriul.

Bolnavii acuză :

-tuse periodică sau permanentă, sub formă de accese; uscată sau productivă, cu eliminarea sputei;

-dispnee expiratorie, care în unele cazuri se poate manifesta prin accese de sufocare;

Deasemenea pot fi şi simptoame ale sindromului infecţios:

- Febra
- Frisoane
- Mialgii
- Inapetenţă
- Astenie

Examenul Obiectiv

La inspecţia generală:

- Poate fi cianoză difuză



La inspecţia cutiei toracice:

- Mărirea frecvenţei mişcărilor rspiratorii (dispnee)

Dacă se dezvoltă sindromul de hiperpneumatizare pulmonară:

- Cutia toracică devine emfizematoasă (formă de butoi)

Palparea cutiei toracice

- Freamătul vocal în SOB rămâne neschimbat (se transmite nemodificat);

însă dacă SOB se complică cu sindromul de hiperpneumatizare pulmonară, freamătul vocal diminuiază uniform pe porţiuni simetrice ale cutiei toracice

Percuţia CT

- Se determină sunet pulmonar clar (nemodificat) în SOB necomplicat
- În SOB, complicat cu sindromul de hiperpneumatizare pulmonară – hipersonoritate (sunet cu sonoritate mărită).

Auscultaţia plămânilor

- Zgomotul respirator de bază - Respiraţie aspră
- Zgomote respiratorii supraadăugate:

- raluri de diferite tipuri: uscate (sibilante şi ronflante), umede: buloase mari, medii şi mici în dependenţă de calibrul bronhiilor lezate şi de prezenţa exudatului respectiv în lumen

Bronhofonia

- fără modificări sau uniform diminuată în hiperpneumatizare pulmonară

Bronşitele.
Definiţie

- Inflamaţia acută sau cronică a mucoasei bronhiilor, care provoacă tulburări de secreţie, permiabilitate şi sensibilitate a arborelui bronşic.

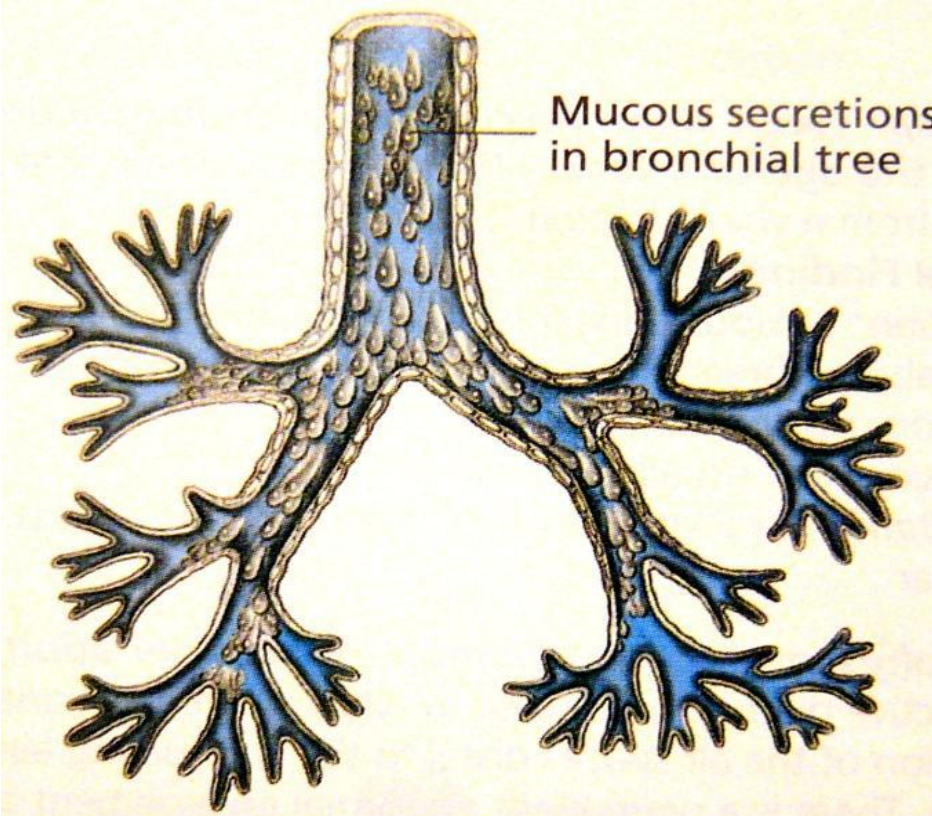

Clasificarea bronşitelor

- **După evoluţia clinică:**

1. Acută
2. Cronică

După etiologie:

1. Virală
2. Bacteriană
3. Alergică
4. În urma acţiunii patogene a factorilor chimici (acizi, formalină, alţi iritanţi) sau fizici (aer rece sau fierbinte).

După răspândire:

1. Segmentară
2. Difuză

După localizarea preponderentă:

1. Traheobronşită (afectarea traheii şi a bronhiilor de calibru mare)
2. Bronşită propriu-zisă (bronhiile de calibru mare şi mediu)
3. Bronşiolită (bronhiilor de calibru mic şi bronşilolele)

- **După gradul de lezare a peretelui bronhiilor:**

1. Superficială
2. Profundă (panbronşită)

- **După caracterul sputei:**

1. Catarală
2. Muco-purulentă
3. Purulentă
4. Hemoragică
5. Necrotică

- **După indicii funcţionali:**

1. Neobstructivă
2. Obstructivă

- **După tabloul clinic Bronşitele cronice se clasifică în:**

1. BC simplă
2. BC muco-purulentă
3. BC obstructivă
4. BC astmatiformă

Sindromul bronşitei acute (BA)

- Bronşita acută este o boală care se manifesă prin inflamaţia acută a căilor respiratorii, cu evoluţie de scurtă durată, neînsoţită de modificări radiologice.

Etiologia BA:

- **Viruşii** –

sunt cauza cea mai frecventă, în special în anotimpul rece, şi anume viruşii gripali, paragripali, adenoviruşii, coronaviruşii, mixoviruşii, enteroviruşii, virusul herpetic;

Bacteriile

- BA bacteriană apare de obicei în evoluţia unei bronşite acute virale prin suprainfectarea acesteia cu floră orofaringiană (pneumococi, streptococi, bacterioides, neisserii, bacili gram-negativi)

Substanţe chimice

- bronşita acută poate apărea prin expunerea profesională sau accidentală la substanţe chimice diverse, cum ar fi praf, ciment, gaze, toxine, fum.

Factorii predispozanţi ai BA

- Suprarăcirea organismului
- Fumatul
- Extenuarea fizică
- Aerul poluat
- Alimentaţia proastă

- Diminuarea reactivităţii imunologice, mai ales la bolnavii, ce au suportat maladii grave
- Inflamaţiile cronice ale căilor respiratorii superioare (tonzilite, haimorite, rinite, sinusite).

Patogenie şi patomorfologie

- Hiperemia mucoasei bronşice, edem, infiltraţie limfocitară a submucoasei, formarea exudatului seros sau seropurulent.
- Funcţiile de apărare bronşică alterate pot conduce la colonizarea bacteriană a bronhiilor cu extinderea procesului inflamator, acumularea toxinelor celulare şi formarea de exudat mucopurulent.

- Pot apărea fenomene de obstrucţie a căilor respiratorii prin edem al peretelui bronşic, prin reţinerea secretului şi uneori din spasm al mucoasei musculaturii bronşice.

Sunt următoarele forme anatomopatologice de traheobronşită acută

- Catarală
- Ulcerativă, hemoragică
- Pseudomembranoasă
- Putridă.

Catarală este cea mai frecventă

Tabloul clinic

- Simptomul de bază este tusea seacă (uscată), puternică, care adesea provoacă apariţia durerilor în muşchii intercostali, abdominali (contracţia convulsivă a lor, inclusiv a diafragmei); iniţial tusea e precedată de cele mai multe ori de catar nazo-faringean (rinită, rino-sinusită, angină);
- Subfebrilitate

Evoluţia bolii

- Dacă se afectează bronhiile mici şi bronhiolele, care sunt blocate de mucus aderent şi vâscos şi care apare în special la copii (în cursul evoluţiei unei viroze)- atunci apare dispneea.
- Peste câteva zile tusea devine productivă, cu expectorarea sputei mucoase sau muco-purulente, care la debut se elimină cu dificultate.

Examenul obiectiv

- La Inspecţia generală, inspecţia, palparea şi percuţia cutiei toracice simptome patologice nu se determină
- Auscultaţia plâmânilor – se ascultă respiraţie aspră şi raluri (la început uscate, iar pe măsura apariţiei secretului lichid – raluri subcrepitante, umede).
- Bronhofonia - rămâne nemodificată

Examinări paraclinice

1. Hemoleucograma – schimbări minimale(o leucocitoză moderată,
2. Examenul bacteriologic al sputei
3. Examnul radiologic – fără modificări sau mărirea hilului pulmonar

4. Probele funcţionale respiratorii sunt indicate la bolnavii cu suspecţie la obstrucţie ; la spirografie în obstrucţie bronşică– diminuarea indicelui Tiffeneau (în N= 80-82%). Indicele Tiffeneau este prezentat sub formă de raportul VEMS x 100 / CV.

Evoluţia obişnuită a BA

- Vindecarea peste 2-3 săptămâini.
- Evoluţia poate fi severă la vârstnici, cu boli cronice (diabet zaharat, ciroză hepatică).

Complicaţii rare:

- Bronhopneumonie
- Bronşită cronică

Sindromul de bronşită cronică

- **Definiţie** - este starea produsă de acţiunea îndelungată a unor excitanţi nespecifici asupra arborelui bronşic, caracterizată prin hipersecreţie de mucus la nivel traheobronşic şi alterări structurale ale bronhiilor,

care se manifestă clinic prin tuse cu expectoraţie cel puţin 3 luni pe an, mai mult de 2 ani consecutiv (cu condiţia că au fost excluse alte cauze de tuse productivă ca tuberculoza pulmonară, bronşiectaziile, astmul bronşic, cancerul).

Etiologia Bronşitei Cronice (BC)

1. **Fumatul** (are loc alterarea mişcărilor cililor celulelor epiteliului bronşic, inhibarea funcţiilor macrofagelor alveolare, hipertrofia şi hiperplazia glandelor mucosecretoare)
2. **Poluarea atmosferică** – bioxid de sulf sau de azot, pulberi, gaze toxice.

3. **Factori ocupaţionali** – expunere la pulberi minerale sau vegetale, acizi, solvenţi organici, toluen (în industria materialelor plastice), scame(industria bumbacului).

Etiologia Bronşitei Cronice (BC)

4. **Infecţii** – virale, bacteriene (pneumococi, haemophilus influenzae)
5. **Factori genetici** – deficite imune, în special de IgA favorizează infecţiile bronşice.

Patogenia BC

- Prin acţiunea factorilor etiologici enumeraţi are loc hipertrofia celulelor caliciforme cu hipersecreţia mucusului.
- Se modifică componenţa mucusului şi viscozitatea lui, reacţia devine acidă.

Apare deficit de unii fermenţi (lizocimă, lactoferină).

- În aşa condiţii se alterează funcţia de drenaj, fapt care contribuie la activarea infecţiei în bronhii. Scade rezistenţa locală a organismului, scade activitatea macrofagilor alveolare.

Obstrucţia bronşică se instalează cu:

- Îngroşarea mucoasei şi submucoasei (prin hiperplazia epiteliului, edem şi infiltraţie inflamatorie)
- Fibrozarea pereţilor bronşici
- Micşorarera acţiunii surfactantului în bronhiile mici

- Hipersecreţia mucusului
- Bronhospasmul
- Hipertrofia musculaturii netede
- Dezvoltarea emfizemului

Clasificarea BC

1. BC simplă
2. BC muco-purulentă
3. BC obstructivă
4. BC astmatiformă

Bronşita cronică simplă. Tabloul clinic

Debutul este în general insidios, uneori după mai multe episoade de bronşită acută. Simptomatologia este reprezentată de tuse şi expectoraţie:

- Tusea este mai ales matinală, declanşată de contactul cu aerul rece, atmosfera poluată sau fumul de ţigară, poate fi productivă sau uscată.
- Apoi tusea devine mai frecventă, apare şi în timpul zilei şi se accentuiază noaptea

- **Expectoraţia** – este de obicei mucoasă, de culoare albă, cenuşie sau neagră (din cauza reziduurilor din fumul de ţigară sau poluării atmosferice).

- În timpul puseelor de exacerbare (acutizare) a bronşitei, sputa devine muco-purulentă sau purulentă.
- Cînd sputa devine cronic purulentă, atunci se consideră că boala a progresat spre stadiul de bronşită cronică purulentă

Bronşita cronică simplă
Examenul obiectiv

- Examenul poate fi normal în forme uşoare de BC
- Pe măsură ce boala avansează, se determină:

- Respiraţie aspră
- Raluri ronflante şi/sau sibilante şi subcrepitante (umede) diminuate, bilateral

Bronşita cronică obstructivă

- Formele de BC, care evoluează cu creşterea rezistenţei la fluxul de aer (şi anume obstrucţia căilor aeriene din afectarea bronhiolelor cu scăderea debitului expirator maxim şi cu expir forţat şi prelungit sunt definite ca bronşită cronică obstructivă (BCO).

- Cel mai frecvent simptom la acesti bolnavi este dispneea expiratorie.
- Poate fi însoţită de wheezing – respiraţie şuerătoare ce se aude la distanţă.
- Dispneea se datorează obstrucţiei bronhiolelor şi/sau emfizemului asociat BCO.

Alte acuze în BCO

- Tusea, care variază ca intensitate, de la tuse uşoară pînă la severă
- Sputa poate varia cantitativ şi calitativ, de la spută mucoasă redusă cantitativ, pînă la spută abundentă, mucopurulentă.

Bolnavii mai pot prezenta:

- astenie fizică
- Scădere ponderală

În BCO se descriu două sindroame clinice, în funcţie de predominarea bronşitei sau a emfizemului:

- **Tipul A** – cu predominarea emfizemului.

Clinic, se manifestă prin:

- Dispnee progresivă, iniţial la efort, ulterior şi în repaos
- Tuse relativ rară, puţin productivă, cu spută mucoasă

Examenul obiectiv în tipul A al BPCO

- Toracele este emfizematos

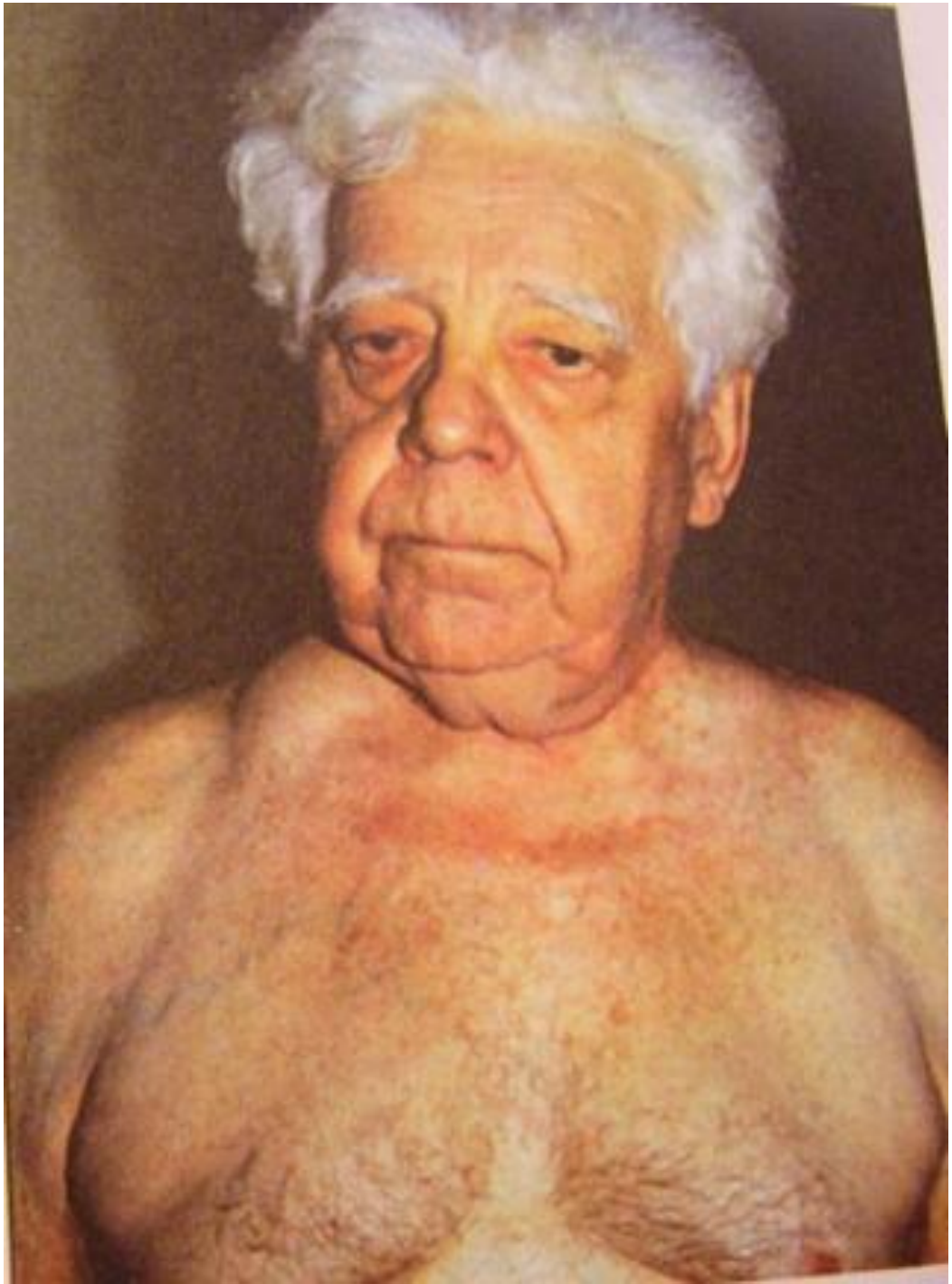

- **Palparea** toracelui – vibraţia vocală (freamătul vocal) diminuată
- **Percuţia** toracelui – hipersonoritate (sunet de cutie)
- **Auscultaţie** – murmur vezicular diminuat, expir prelungit, rare raluri uscate sibilante fine

Tipul B
al BPCO – cu predominarea bronşitei cronice

- În anamneză determinăm tuse productivă de mai mulţi ani, apărută la un fumător, iniţial în anotimpul rece, apoi devine permanentă

- Tusea se accentuiază în perioadele de exacerbare infecţioasă, cînd este însoţită de expectoraţie mucoasă sau muco-purulentă
- Dispneea are un caracter ondulant, acutizîndu-se în timpul episoadelor infecţioase.

Examenul fizic în tipul B

- Cianoză difuză, caldă
- Degetele hipocratice
- Unghiile sub forma de sticlă de ciasornic
- Semne de cord pulmonar cronic – se asociază frecvent edeme pe membrele inferioare, jugulare turgescente, hepatomegalie de stază

- **Percuţia** toracelui – de obicei sunt clar pulmonar nemodificat.
- **Auscultaţia** pulmonară– respiraţie aspră; raluri uscate ronflante şi sibilante, raluri umede.

Radiografia plămînilor

Tipul B

- inimă mare, diafragm normal.
- Plămînii cu desen bronhovascular evident
- Schimbări difuze peribronhiale (reacţia vaselor limfatice şi sanguine). Se constată opacităţi lineare, plecînd din hil spre regiunile periferice pulmonare, deformarea desenului pulmonar la diverse niveluri.

Tipul A

- inimă mică, diafragm plasat mai jos.
- Arii de hipertransparenţă pulmonară

Explorări paraclinice. ECG.

Tipul B

- Semnele cordului pulmonar cronic apar în stadiile iniţiale: deplasarea axei electrice a cordului spre dreapta; unda "P" de tip pulmonar, unda R cu amplitudine crescută în deriv.toracice V1 şi V2.

Tipul A

- Semnele cordului pulmonar cronic apar în stadiile tardive

Explorări paraclinice. Spirografia

Tipul B

- Capacitatea vitală – uşor scăzută
- Volum rezidual – moderat crescut
- VEMS - scăzut

- **Tipul A**
- Capacitatea vitală –scăzută
- Volum rezidual- mult crescut
- VEMS - normal

Alte explorări paraclinice

- Bronhoscopia - Permite examinarea arborelui bronşic pînă la nivelul bronhiilor subsegmentare.
- Hemoleucograma – leucocitoză cu deviere spre stînga; VSH accelerat
- Analiza sputei - leucocite

Bronşita cronică astmatiformă

- Se manifestă prin episoade de bronhospasm, caracterizate prin dispnee predominant expiratorie, însoţită de wheezing.
- Dispneea se instalează brusc şi este reversibilă

La examenul obiectiv

- se determină modificări prezentate de bronşita cronică simplă, iar în timpul acceselor de bronhospasm apar:

- Expir prelungit
- Accentuarea ralurilor ronflante şi sibilante diseminate bilateral.

Astmul bronşic (AB)

- **Definiţie** – este o inflamaţie cronică a căilor aeriene cu implicarea a numeroase celule (eozinofile, limfocite, macrofage, mastocite, epiteliocite, miocite), care apare la indivizii cu susceptibilitate genetică şi se manifestă prin obstrucţie bronşică reversibilă parţial sau complet, spontan sau prin tratament şi în care se manifestă sindromul de hiperreactivitate bronşică (bronhospasm, edemul mucoasei bronşice, hipersecreţie bronşică) la stimuli variaţi.

Normal bronchiole

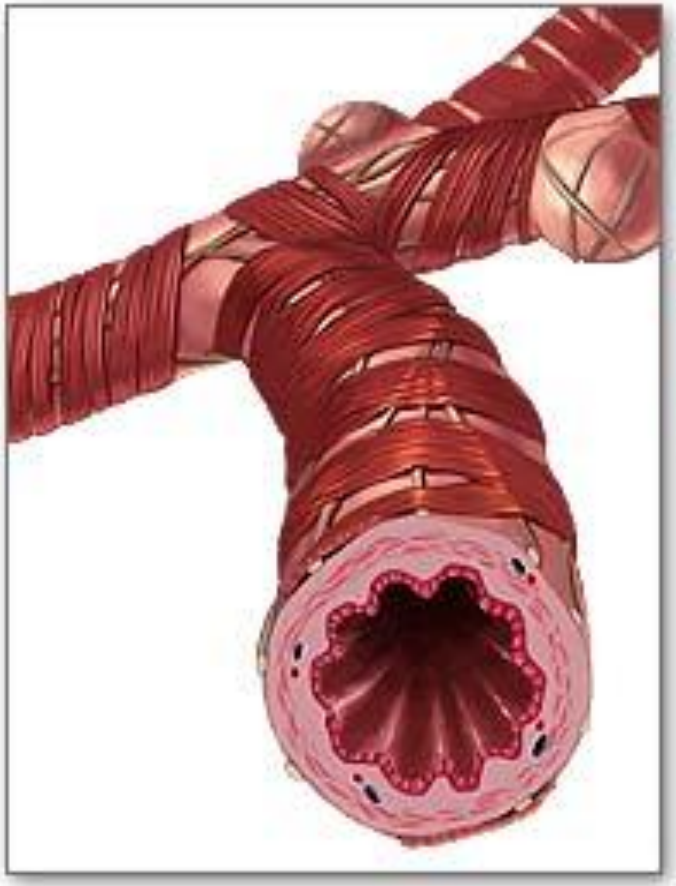

Asthmatic bronchiole

A.D.A.M.

Deci AB este un sindrom respirator caracterizat prin crize paroxistice de dispnee, care se remit spontan sau prin tratament.

Factorii declanşatori:
1. Alergici

- praf de casă,
- polenul,
- fungii atmosferici (ciuperci, mucegai),
- Alergeni de origine animală (pene, peri, lînă, insecte)
- Alergeni de origine vegetală (bumbac)

- Alergeni profesionali
- Alergeni ingeraţi alimentari (ouă, carne, peşte)
- Alergeni medicamentoşi (aspirină, penicillină ş.a.)

Factorii declanşatori:

2. Infecţioşi

- Viruşi
- Bacterii
- Fungi

3. Iritanţi fizici şi chimici

- Fumul
- Gaze industriale
- Factori meteorologici (aer rece, umeditate)

4. Factori psihici

- Traume psihice
- Emoţii

5. Efortul fizic

Tabloul clinic

Se manifestă prin crize de astm cu:

-dispnee,

-wheezing,

-tuse şi expectoraţie mucoasă-sticloasă (eliminată cu greu),

-anxietate

Criza de astm bronşic se descrie prin 3 faze:

1. Faza prodromală-

poate fi înregistrată sau nu.

Se manifestă prin strănut, rinoree, lacrimare, cefalee, senzaţie de "gîdilitură" laringiană, prurit palpebral, accese de tuse spasmatică, nervozitate.

2. Faza dispneică

de obicei debutul crizei este brusc, în a II-a parte a nopţii.

Bolnavul se trezeşte de o senzaţie de opresiune toracică, cu dispnee caracteristică, devine palid, deschide larg fereastra şi îşi fixează miinile pe pervazul acesteia sau pe marginea mesei, poziţia aceasta ajută la mărirea capacităţii toracice.

În acelaşi timp toracele rămîne fixat în inspir, bolnavul folosind muşchii respiratori accesori. Dispneea este de tip bradipnee expiratorie, care este prelungit, şuerător (wheezing) şi poate fi auzit de la distanţă.

3. Faza catarală

la sfîrşitul crizei apare tuse chinuitoare, cu expectoraţie puţin abundentă, caracterizată prin:

este mucoasă, semitransparentă, vîscoasă, aderentă, uşor spumoasă, poate apărea o spută ce mulează bronşiile terminale.

Examenul obiectiv

În timpul crizei de AB se instalează sindroamele de obstrucţie bronşică şi de emfizem pulmonar, care se manifestă prin:

- Torace "blocat" în inspir, cu mişcări de mică amplitudine;
- Palparea – freamăt vocal diminuat;

- Percuţia – hipersonoritate (sunet de cutie);
- Auscultaţia -murmur vezicular diminuat, pe fondul căruia se ascultă raluri uscate ronflante, sibilante şi subcrepitante.
- După cîteva ore, fie spontan, fie ca răspuns de tratament, dispneea cedează.

Evoluţie

- În afara crizei, examenul aparatului respirator poate fi perfect normal, în special în astmul alergic; în astmul infecţios-alergis pot persista între perioadele de crize raluri uscate rare, modificări de emfizem.
- Ca o formă particulară putem menţiona starea de rău astmatic, care constă în crize de bronhospasm, ce succed una după alta, intervalul dintre ele devenind minim.

Rău astmatic

- Dispneea se intensifică, ajungîndu-se la asfixie, cianoză; se poate constata tahicardie, scăderea TA, fenomene de insuficienţă cardiacă dreaptă (hepatomegalie dureroasă, jugulare turgescente).

- Durata unei astfel de stări de rău astmatic poate fi de cîteva zile, terminîndu-se prin asfixie sau insuficienţă cardiacă dreaptă, dacă nu se instituie tratament.

Clasificarea astmului bronşic (OMS)

1. Astmul cu predominarea alergică
2. Astmul bronşic nealergic
3. Astmul bronşic asociat
4. Astmul bronşic fără precizare
5. Status astmaticus

Clasificarea AB

după severitate – 4 trepte (se ia în considertaţie gravitatea simptomelor, gradul de obstrucţie a căilor respiratorii)

1. **Astm uşor, intermitent** (Treapta I).

Crize de astm rare < 1 /săpt. Accese nocturne foarte rare < 2/lună. Exacerbări scurte (ore, zile).

VEMS > 80% din valoarea estimată (volum expirator maxim pe secundă).

2. Astm persistent uşor

(Treapta II). Crize de astm > 1/săpt dar < 1/zi. Accese nocturne > 2 ori/lună. VEMS > 80% din valoarea estimată.

3. Astm persistent moderat

(Treapta III). Crize de astm zilnice. Accese nocturne > 1/săpt. VEMS 60- 80% din valoarea estimată.

4. Astm persistent sever (Treapta IV)

Crize de astm permanente, rău astmatic. Exacerbări frecvente. Accese nocturne frecvente.

VEMS < 60% din valoarea estimată.

Complicaţiile astmului bronşic

I. Complicaţii în timpul accesului sunt:

- Pneumotorax spontan
- Atelectazie pulmonară
- Fracturarea coastelor
- Răul astmatic

II. Complicaţii, care apar între accese:

- Pneumonii
- Bronşiectazii
- Emfizem pulmonar
- Cord pulmonar cronic

Investigaţiile paraclinice în AB

1. Examenul sputei
   - macroscopic : mucoasă, cu viscozitate sporită, mai des transparentă, uneori de culoare gălbuie.

Microscopic

- prezenţa *eozinofilelor*, *spiralelor Curşchmann* (spirale din fibre mucoase, avînd o fibră "centrală" în jurul căreia se formează o "mantie" în care se încrustează *cristale Charcot-Leiden* (cristale din albumine, ce se formează la distrugerea eozinofilelor).

2. **Hemograma** – leucocitoză cu **eozinofilie.**

3. **Imunoglobulinele** – Ig E ridicate (în astmul bronşic alergic)

4. **Examen radiologic** – torace dilatat, cîmpuri pulmonare cu transparenţă crescută, coaste orizontalizate, diafragm coborît (între crize imaginea radiologică poate fi complet normală)

5. Testele alergologice

- teste cutanate alergologice verifică sensibilitatea la diverşi alergeni: praf, proteine diverse.

6. Probele funcţionale respiratorii

- CV (CV = V curent + V expirator de rezervă +VIR)
- VER (volumul expirator de rezervă)
- VR (volumul de gaz care rămîne în plămîini la sfîrşitul unei expiraţii complete)
- Volumul expirator maxim pe secundă (volumul de gaz expirat în cursul primei secunde a unei expiraţii forţate, care urmează unei inspiraţii maxime.
- La N este peste 75% din CV.

Probele funcţionale respiratorii

- Indicele Tiffeneau - se prezintă ca raport faţa de capacitatea vitală (VEMS x 100/CV) şi evidenţiază tulburarea obstructivă a ventilaţiei
- PEF (peflometrial) -debitul expirator de vîrf, fluxul de aer ce poate fi generat în cursul unei expiraţii maxime şi forţate, care începe în poziţia inspiratorie maximă.

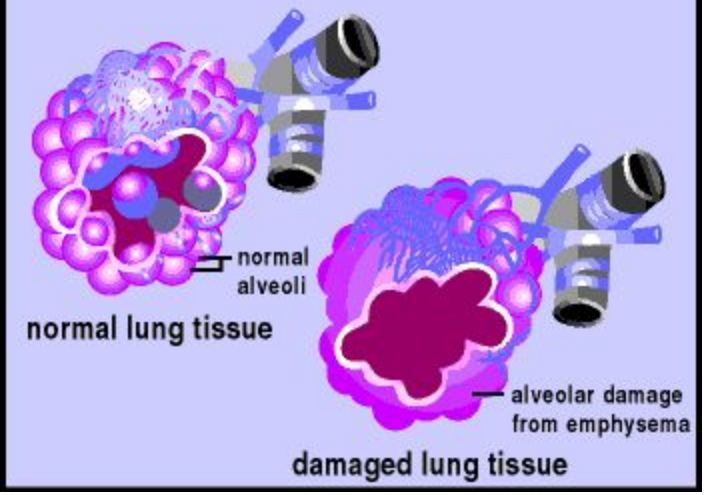

Emfizemul pulmonar - EP

- Definiţie: EP este o stare patologică ireversibilă, caracterizată prin:

Anatomic:

- Creşterea peste normal a spaţiilor aeriene situate distal de bronhiolele terminale
- Dilatarea şi/sau distrugerea pereţilor alveolari
- Pierderea elasticităţii pulmonare

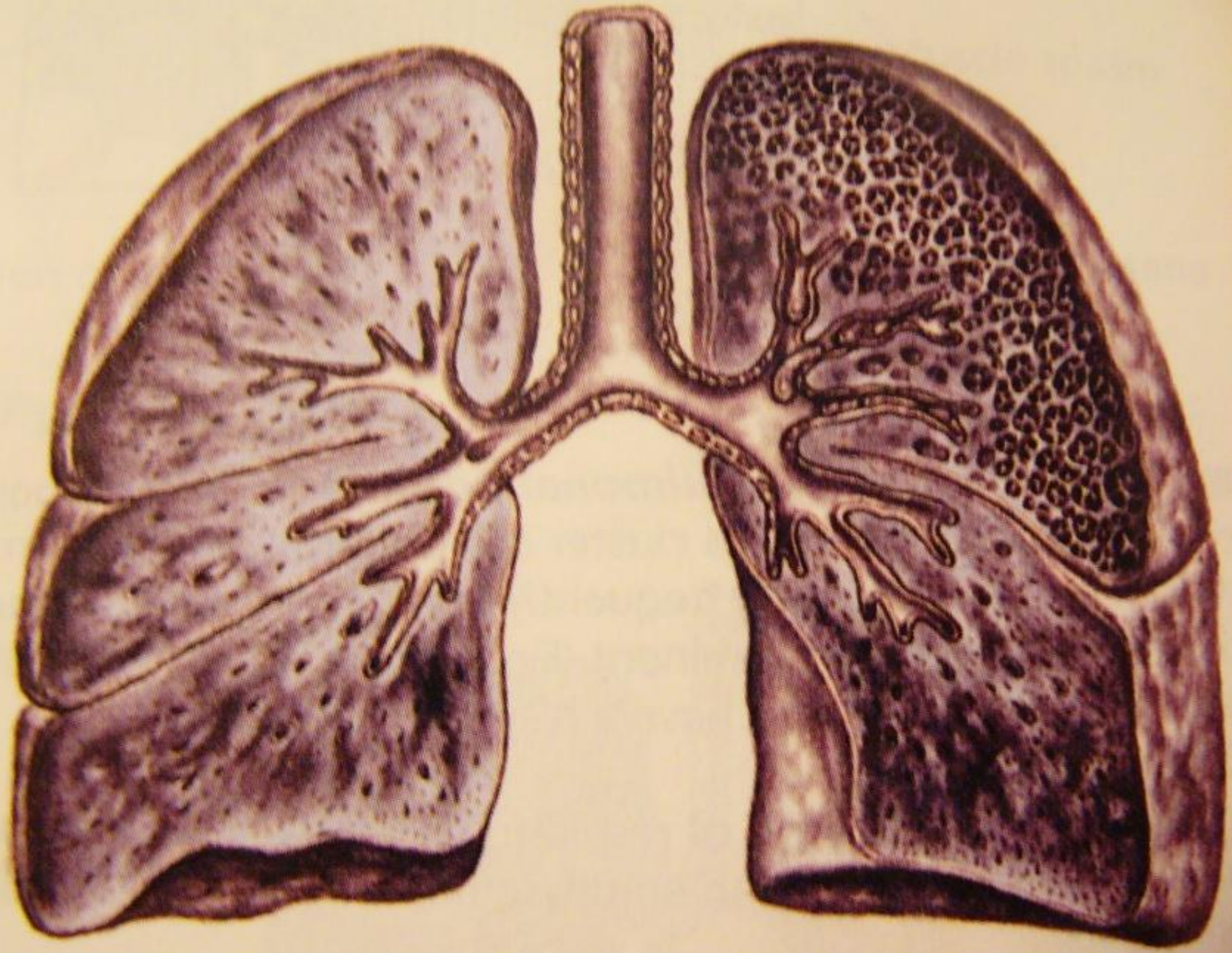

Fig. 14-24 Lobar emphysema.

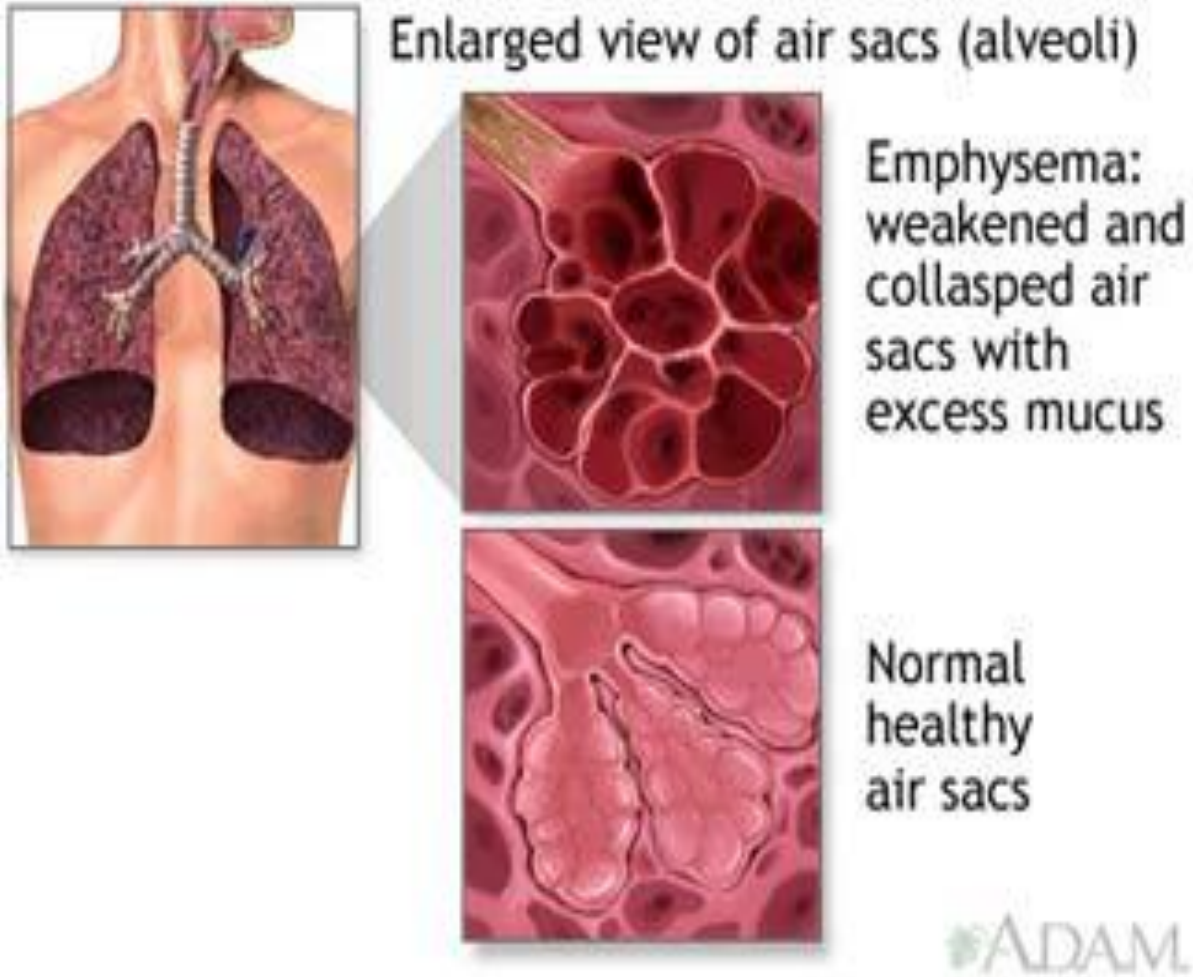

- **Creşterea peste normal a spaţiilor aeriene situate distal de bronhiolele terminale**

Funcțional :

- creşterea volumului pulmonar rezidual

Clinic :

- dispnee

Etiologia EP:

În unele cazuri etiologia este evidentă:

- După eforturi fizice intense şi prelungite poate apare emfizem acut
- Obstacole la nivelul arborelui traheo-bronşic pot produce secundar emfizem obstructiv

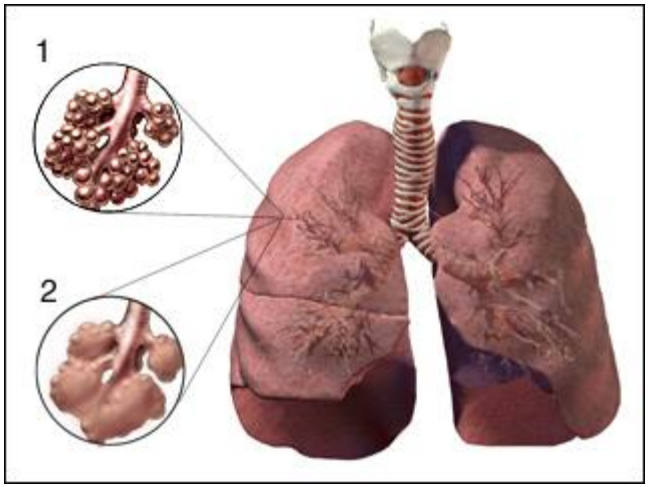

Cauzele pot fi de origine exogenă sau endogenă.

Printre factorii etiologici se numără:

- **Fumatul**
- **Poluarea atmosferică**
- **Infecţiile pulmonare**
- **Predispoziţie familială**
- **Mecanisme imunologice**

Clasificarea EP

1. Emfizem obstructiv difuz
2. Emfizem neobstructiv
3. Emfizem circumscris (bulos)
4. Emfizem compensator
5. Emfizem senil

Emfizemul obstructiv

Apare cel mai frecvent la indivizii de peste 50 ani. Cauza este –obstrucţia bronşică;

Emfizemul obstructiv difuz frecvent însoţeşte bronşita cronică obstructivă.

Clinic se caracterizează prin debut insidios.

Tabloul clinic în sindromul de emfizem pulmonar

Principalele simptome sunt:

-Dispneea

-Tusea

Dispneea

- Dispneea este simptomul dominant şi cel mai constant
- Apare iniţial la efort, apoi se accentuiază, devenind severă, permanentă, exacerbată de episoadele de infecţie bronşică
- Dispneea este de tip expirator

Tusea

- Precede dispneea cu ani de zile
- Poate fi productivă (deoarece se asociază şi bronşita cronică), dar poate fi şi neproductivă
- Este declanşată de contactul cu aerul rece, fum, pulbere

Examenul fizic în sindromul de emfizem pulmonar

- Cianoză difuză (în EP obstructiv)
- Turgescenţa venelor jugulare
- Inspecţia – torace emfizematos sub formă de butoi: spaţii intercostale lărgite, coaste orizontalizate, unghi epigastral obtuz; fosele supraclaviculare vor fi sterse sau bombate,

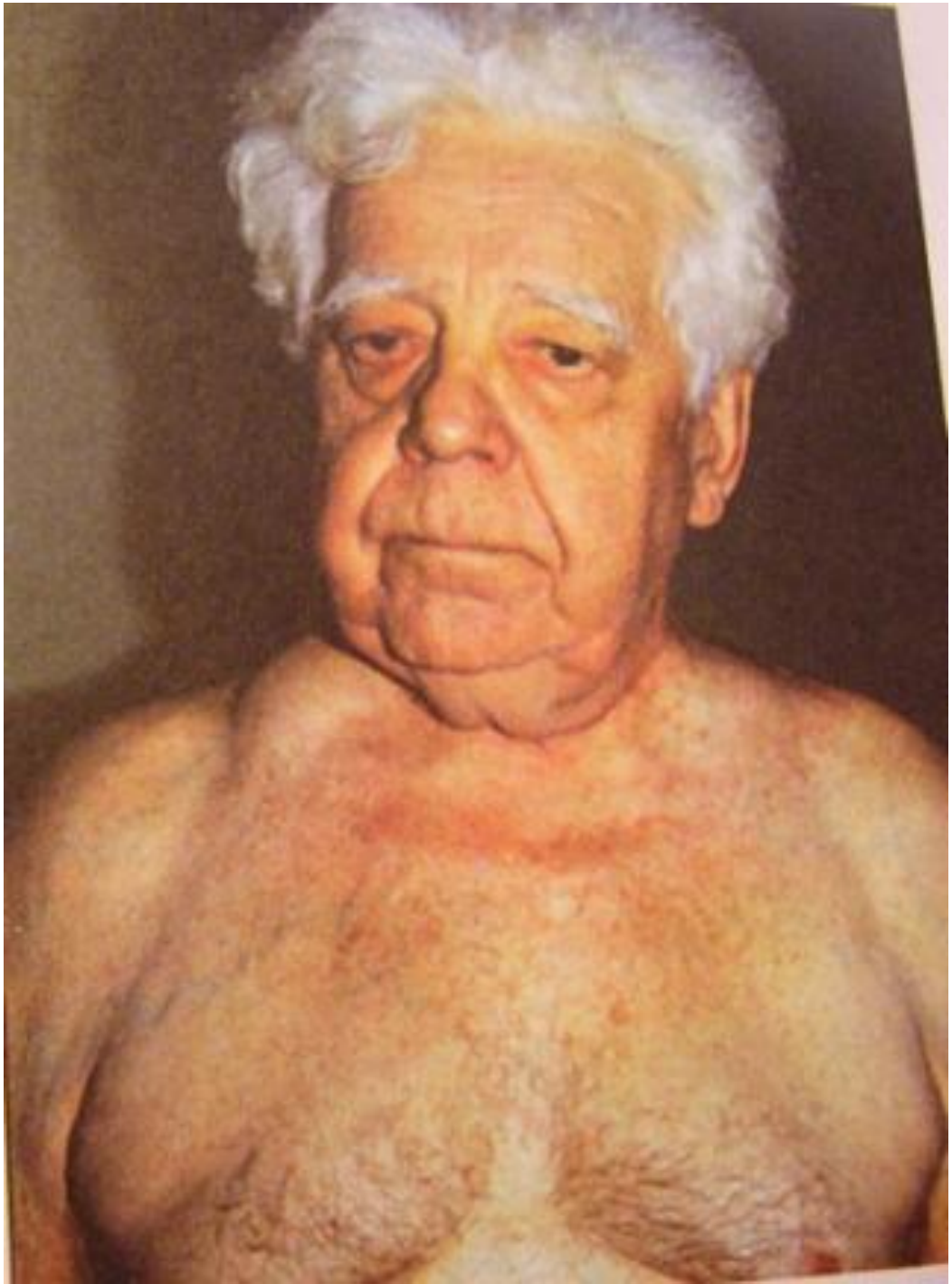

- “Scurtarea” gîtului datorită ascensiunii sternului şi claviculelor;
- Palparea – cutia toracică rigidă; diminuarea freamătului vocal

- Percuţia comparativă – hipersonoritate pulmonară (sunet de cutie) ;
- la percuţia topografică: mărirea în dimensiuni a pulmonilor, coborîrea limitelor inferioare şi mobilitatea scăzută a lor; ridicarea limitelor superioare ; lărgirea cîmpurilor Kroning

- **Auscultaţia** - murmurul vezicular va fi diminuat; expirul prelungit; pot fi prezente raluri sibilante (mai rar ronflante) răspîndite difuz.

Examenul radiologic în EP obstructiv

- Toracele este cu diametre crescute, coaste orizontalizate, diafragmul coborît, hipertransparenţă pulmonară şi hiluri accentuate

Probe funcţionale respiratorii în EP obstructiv

- Volum rezidual crescut
- VEMS – scăzut
- Indicele Tiffeneau scăzut (sub 50%)
- CVP scăzută

ECG în emfizem pulmonar obstructiv

- Unda P "pulmonale"
- Semnele de hipertrofie a ventricolului drept

EcoCG

- creşterea presiunii în artera pulmonară

Complicaţiile EP obstructiv

- Pneumotorax spontan
- Cord pulmonar cronic
- Acidoză respiratorie – manifestată clinic prin dispnee, tahicardie, tendinţă la colaps, tulburări psihice, contracţii musculare, hiporeflexie, uneori comă.

Emfizemul circumscris (bulos)

- Este o formă localizată de emfizem; este localizat la un lob, segment sau subsegment.
- Se datorează unor obstrucţii bronşice localizate (inflamaţie, tumoare, corp străin). Este caracterizat prin prezenţa în plămînî a unor bule mai mari sau mai mici, care apar prin supradistensia şi ruperea pereţilor alveolari, aerul acumulîndu-se în exces în anumite alveole.

Complicaţii:

- Suprainfectarea bulelor de emfizem
- Compresii pe parenchimul pulmonar de vecinătate

Emfizemul neobstructiv

- Poate fi

1. Compensator
2. Senil (scleroatrofic)
3. Emfizem ce coexistă cu deformări toracice

EP neobstructiv compensator (vicar)

- este caracterizat prin hiperdistensie alveolară compensatorie unor leziuni pulmonare, distrucţie sau rezecţie a unor mase de parenchim pulmonar
- el constă în distensia tuturor cavităţilor alveolare disponibile

EP senil (scleroatrofic)

- Reprezintă un proces "fiziologic" de involuţie, nu prezintă acuze subiective; diagnosticul se stabileşte la examenul fizic.
- Plămînul vîrstnicului are un grad de atrofie difuză; el conţine o cantitate mai mare de aer decît cel al tînărului, datorită reducerii elasticităţii cutiei toracice prin:

- Calcificarea cartilagelor costale

- Cifoza toracică
- Rigiditatea articulaţiilor costovertebrale
- Hipotonia şi atrofia musculaturii toracice
- Reducerea elasticităţii pulmonare prin alterarea ţesutului elastic.

În aşa situaţie ventilaţia pulmonară este redusă, fără să existe obstrucţie.