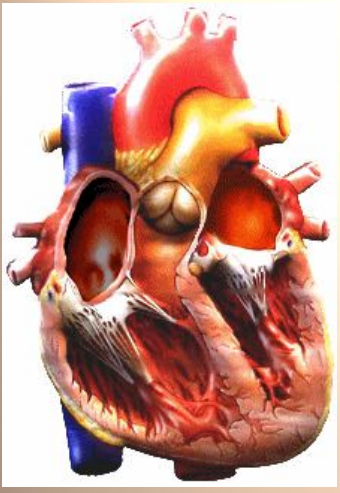

«Опыт – самый лучший наставник»

Вергилий

анатомия сердца
и магистральных сосудов
большого и малого кругов кровообращения

варианты и аномалии развития

МСКТ-визуализация

Вишнякова М.В.

ГЕМОДИНАМИКА

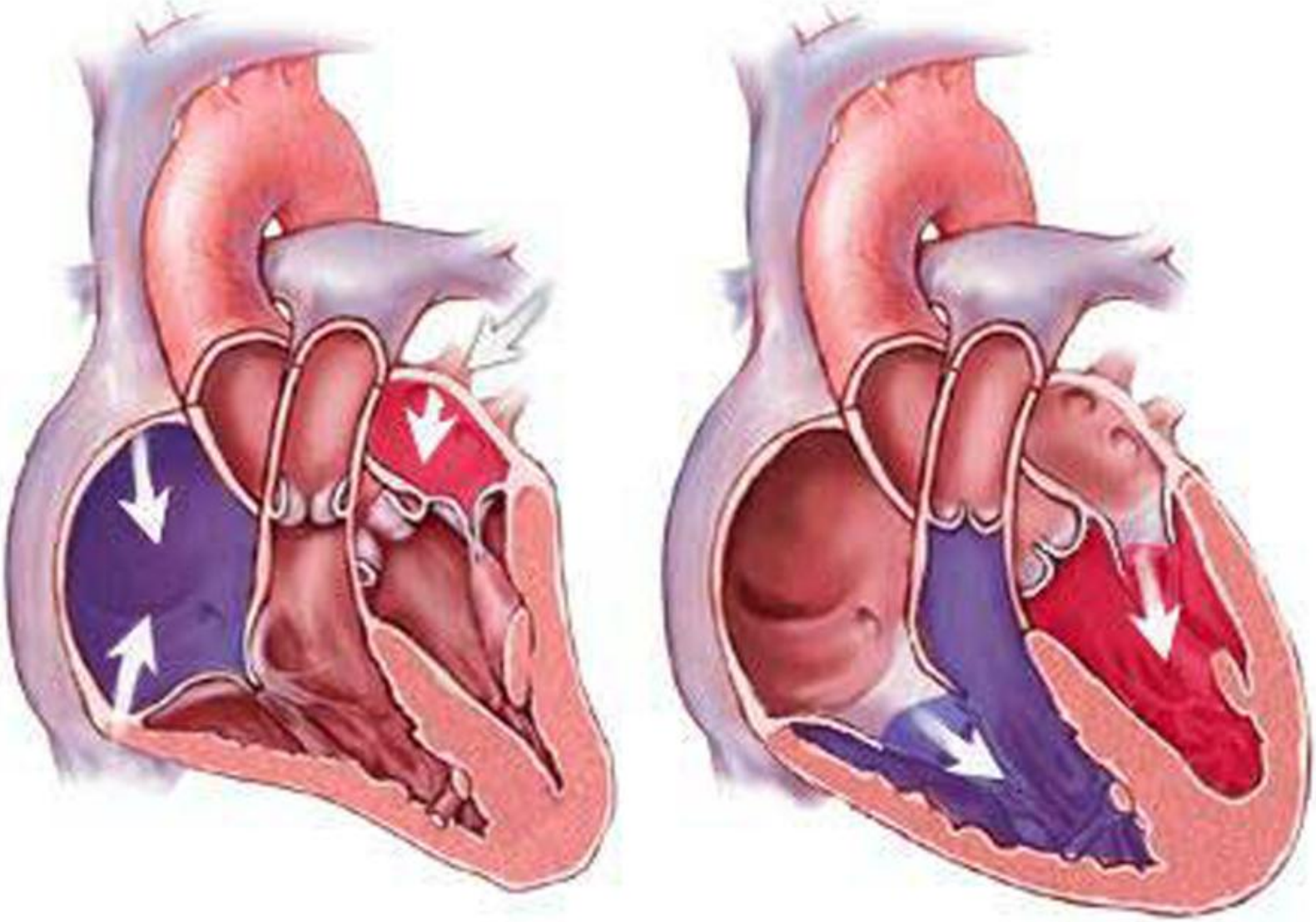

АНАТОМИЯ # НОРМА

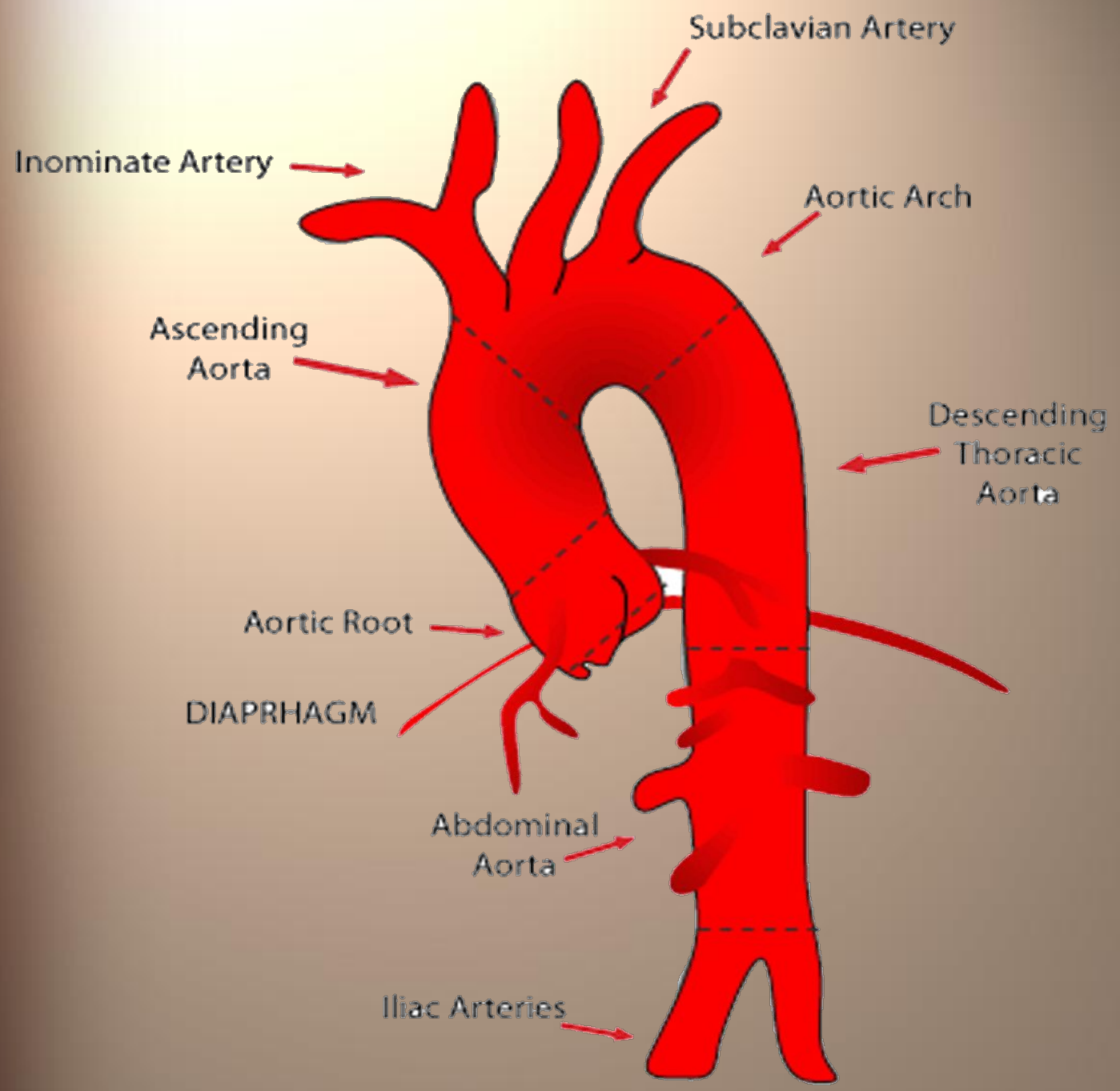

АНАТОМИЯ # НОРМА

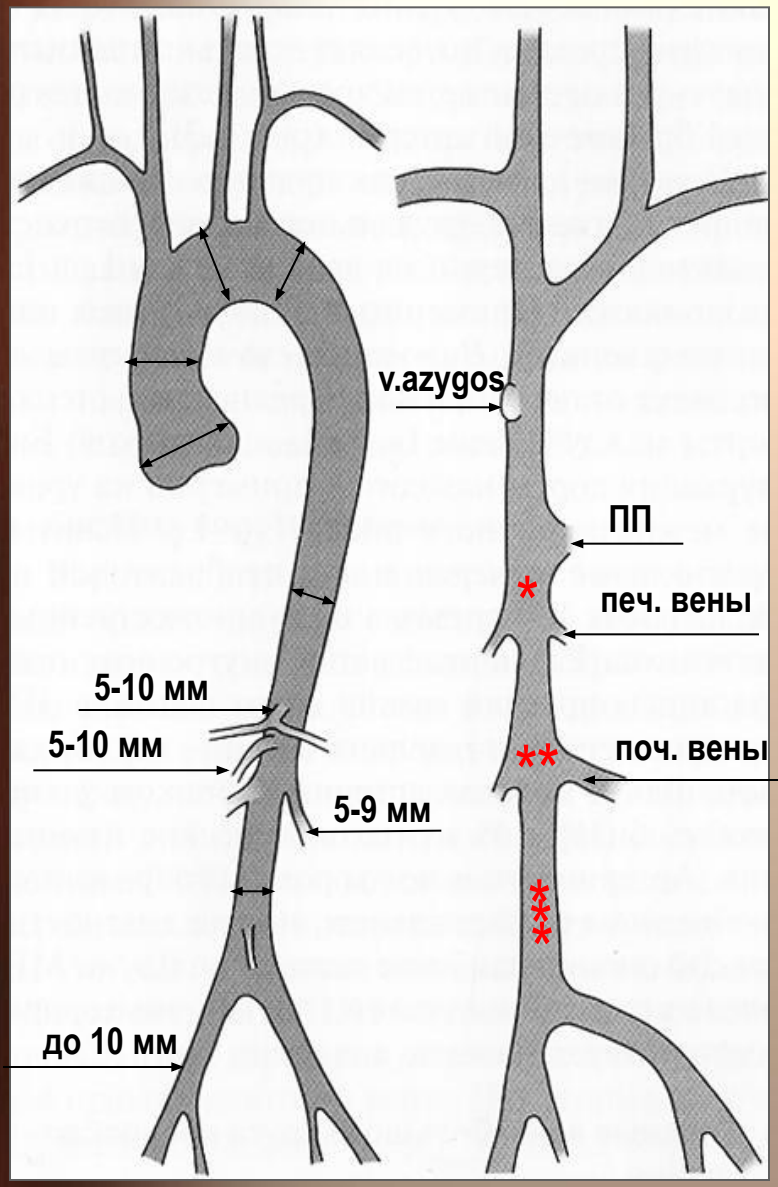

Диаметр аортального кольца	1,4—1,6 см (1,3 ± 0,1 см/м², до 1,6 см/м²)
Диаметр корня аорты (на уровне кончиков створок)	2,2—3,6 см (1,7 ± 0,2 см/м², до 2,1 см/м²)
Диаметр восходящей аорты	2,1—3,4 см (1,5 ± 0,2 см/м²)
Диаметр дуги аорты	2,0—3,6 см
Короткая ось левого желудочка, диастола (конечно-диастолический размер левого желудочка)	3,5—6,0 см (2,3 ± 3,1 см/м²)
Короткая ось левого желудочка, систола (конечно-систолический размер левого желудочка)	2,1—4,0 см (1,4 ± 2,1 см/м²)
Длинная ось левого желудочка, диастола	6,3—10,3 см (4,1 ± 5,7 см/м²)
Длинная ось левого желудочка, систола	4,6—8,4 см
Толщина межжелудочковой перегородки и задней стенки левого желудочка	0,6—1,1 см
Переднезадний размер левого предсердия	2,3—4,5 см (1,6—2,4 см/м²)
Толщина передней стенки правого желудочка	0,2—0,5 см (0,2 ± 0,05 см/м²)
Диаметр кольца клапана легочной артерии	1,0—2,2 см
Диаметр легочного ствола	0,9—2,9 см
Диаметр нижней полой вены (у места впадения в правое предсердие)	1,2—2,3 см

передне-задний размер НПВ: * – 20-23 мм; ** – щелевидной формы; *** – 15-17 мм

АНАТОМИЯ # НОРМА

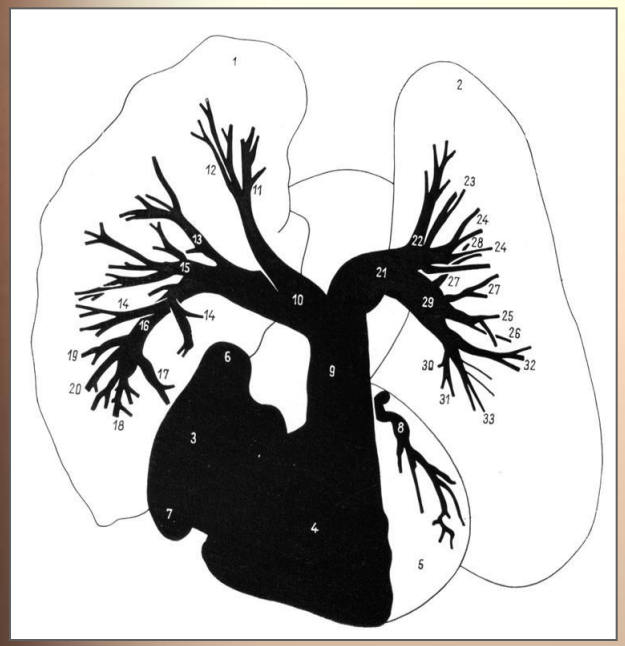

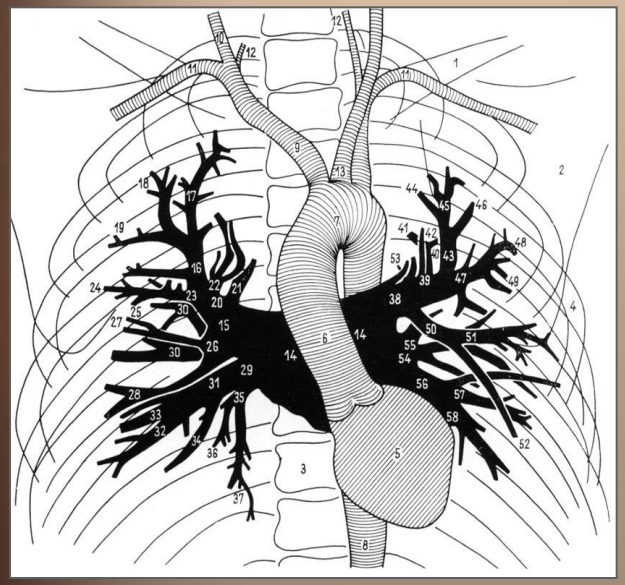

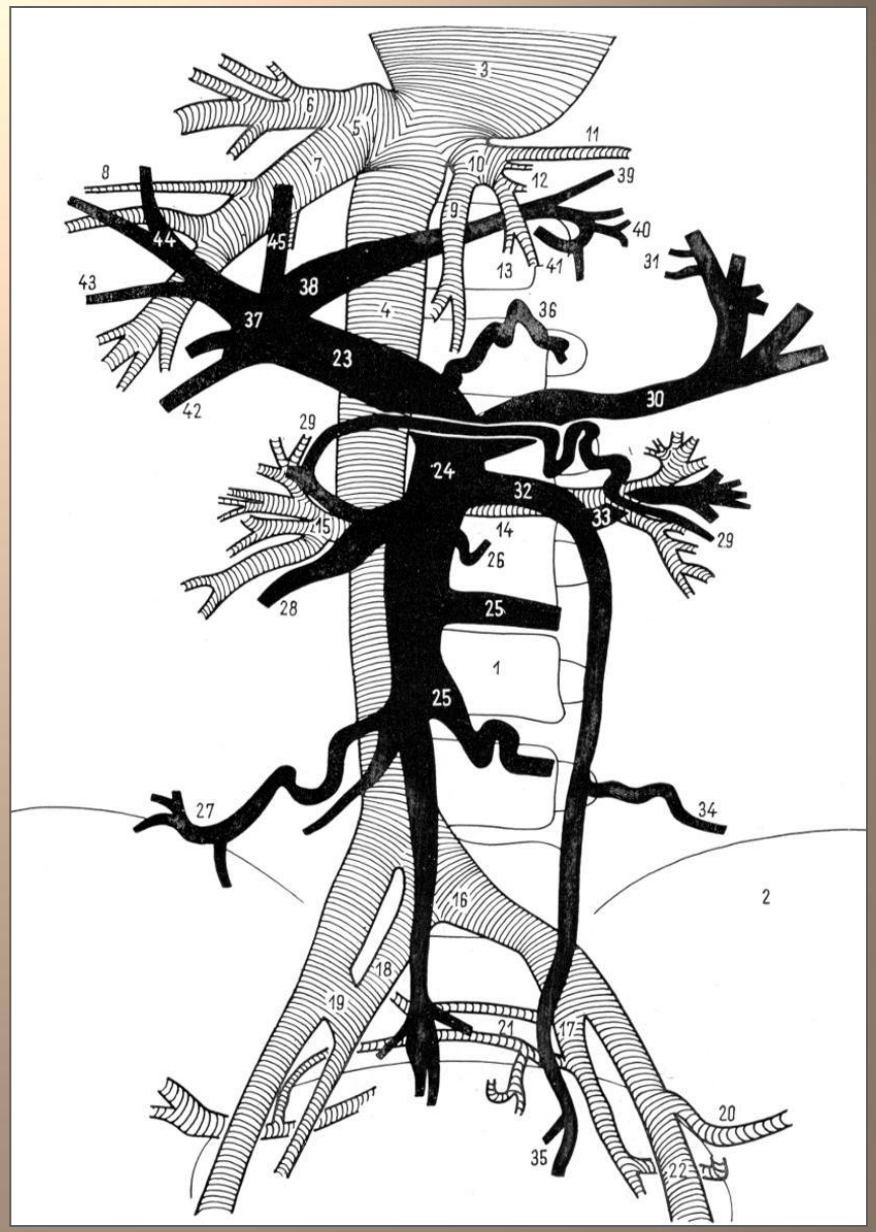

АНАТОМИЯ # НОРМА

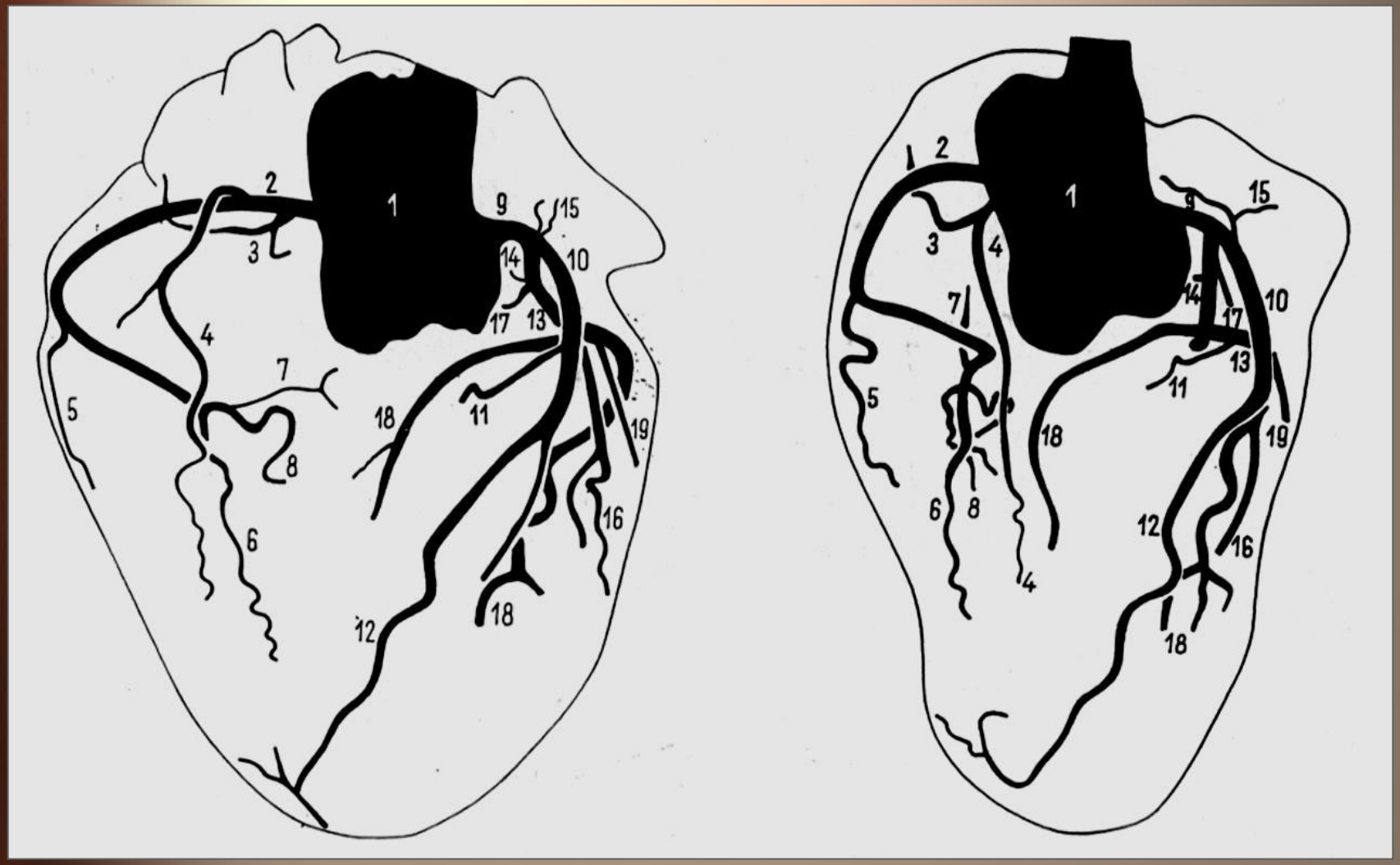

ДУГА Ао: ВАРИАНТЫ #АНОМАЛИИ

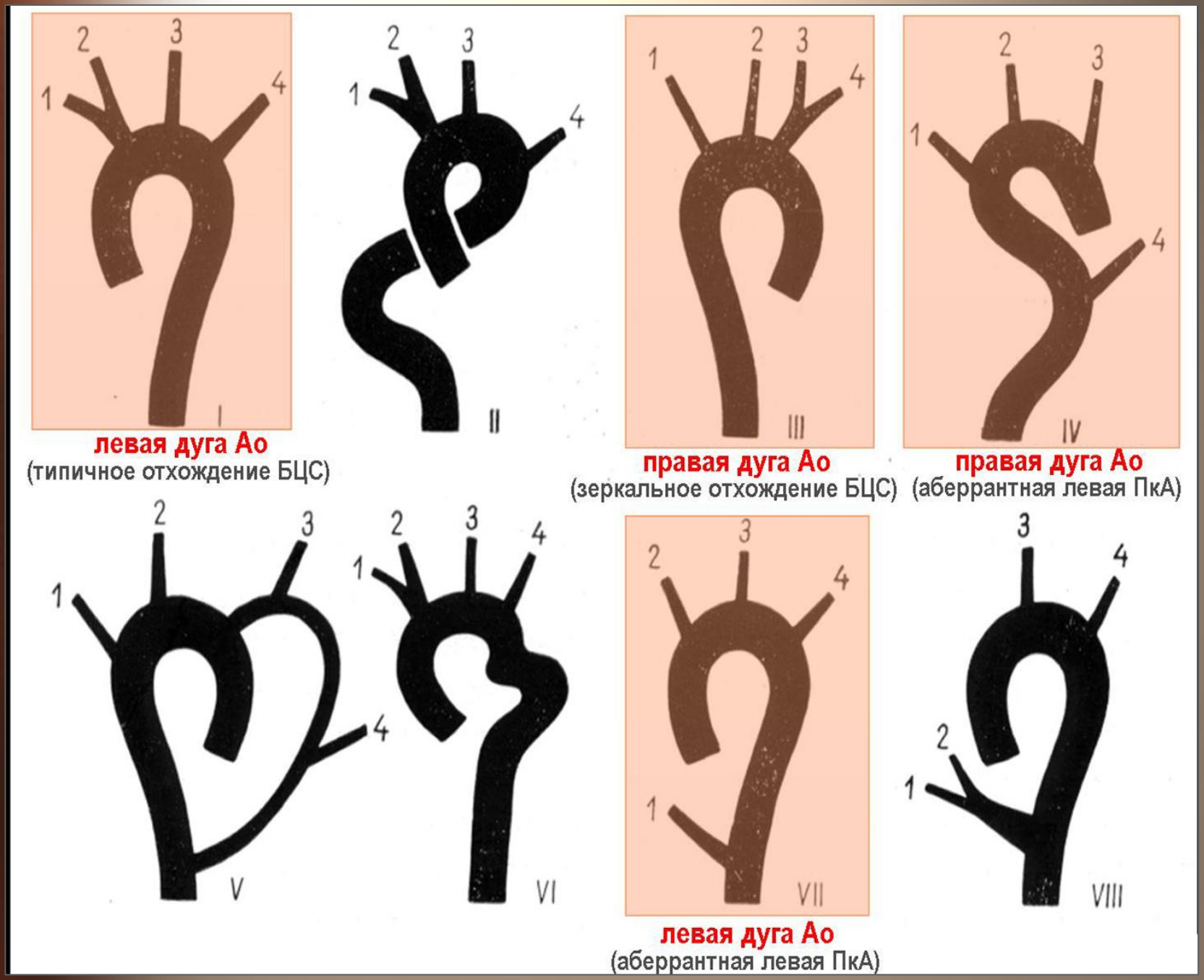

БЦС

ВАРИАНТЫ #АНОМАЛИИ



ДУГА Ао: ВАРИАНТЫ#АНОМАЛИИ

левая дуга Ао с аберрантной правой ПкА

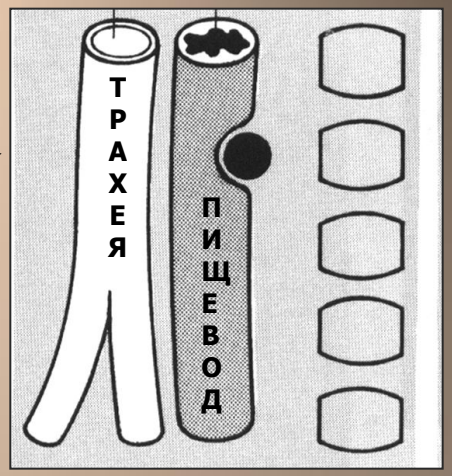

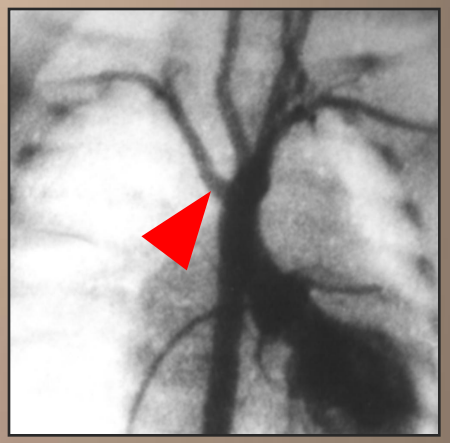

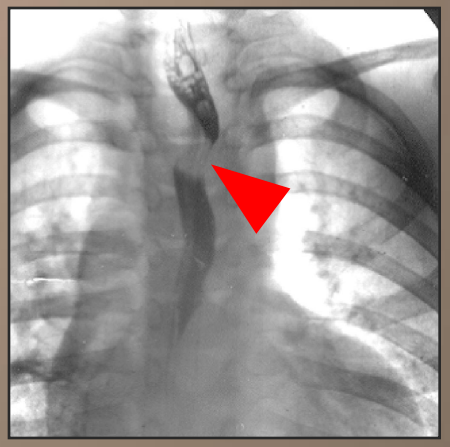

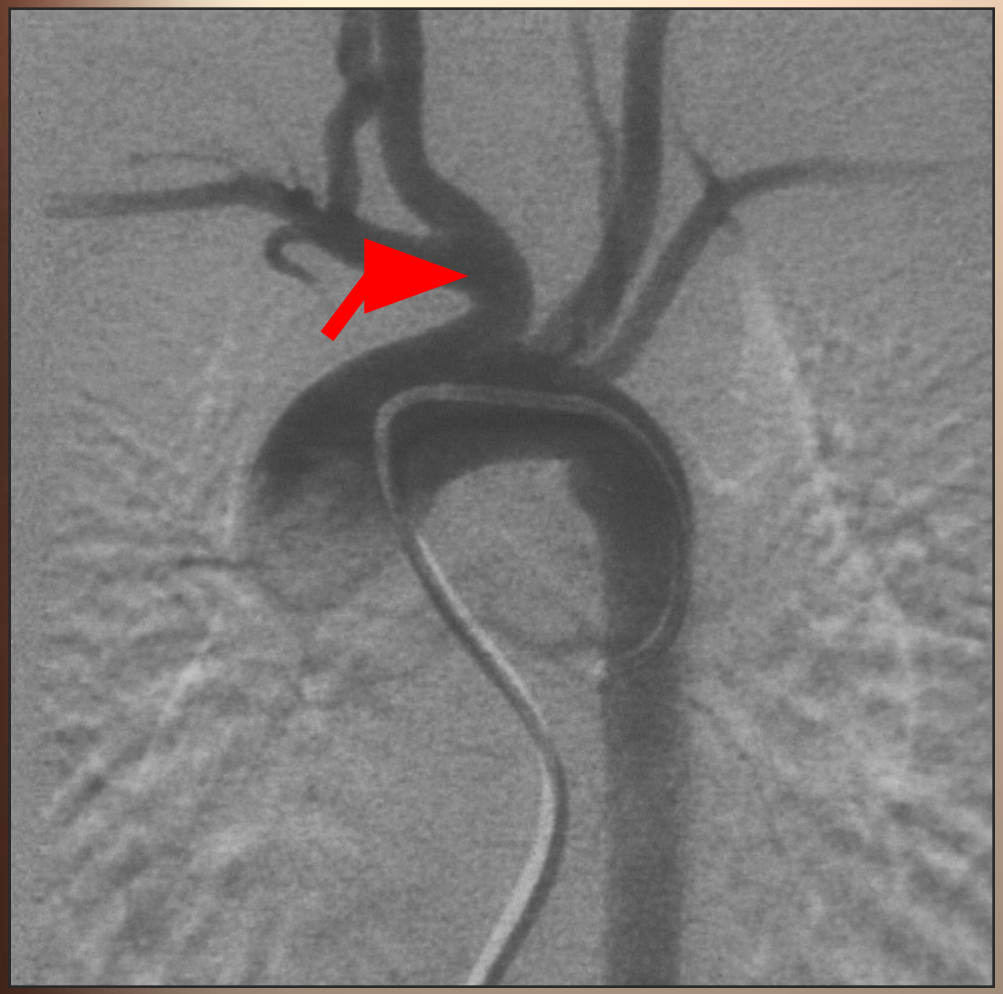

левая дуга Ао с обычным типом отхождения БЦС

ДУГА Ао: ВАРИАНТЫ#АНОМАЛИИ

правая дуга Ао с аберрантной левой ПкА

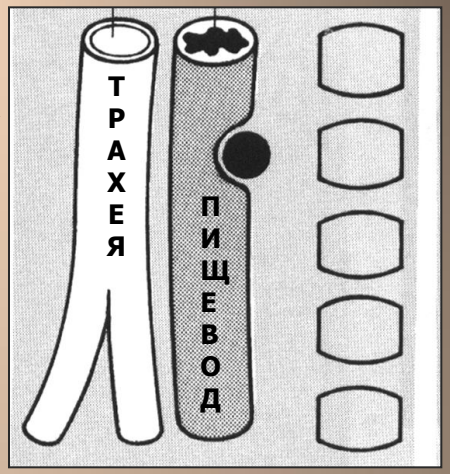

правая дуга Ао с зеркальным типом отхождения БЦС

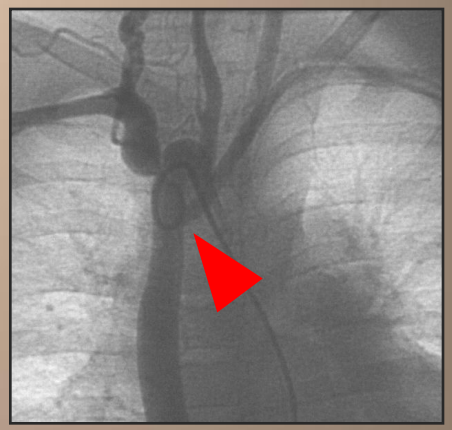

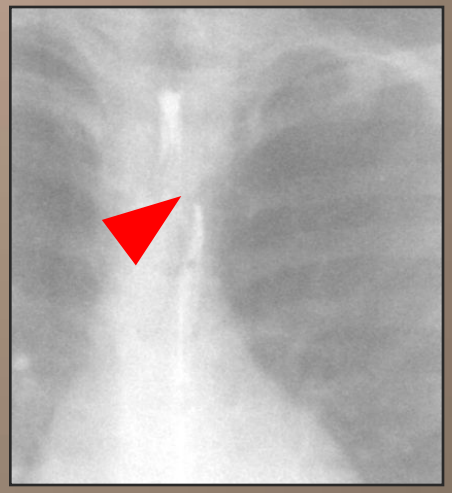

ДУГА Ао: ВАРИАНТЫ#АНОМАЛИИ

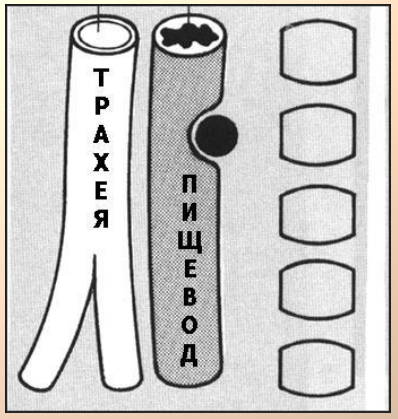



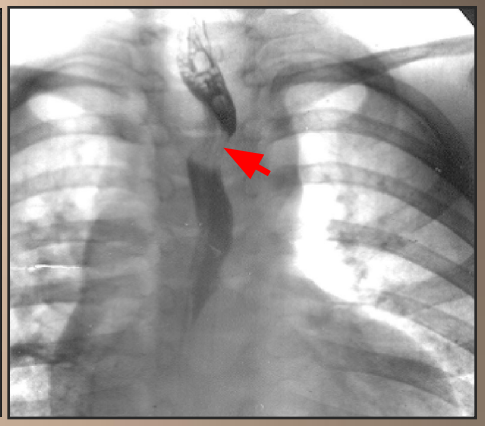

↗↗ клиническое значение – правая дуга Ао с аберрантной ЛПкА и дивертикулом Камерелла
(полукольцо – компрессия пищевода, трахеи)

ДУГА Ао ВАРИАНТЫ #АНОМАЛИИ

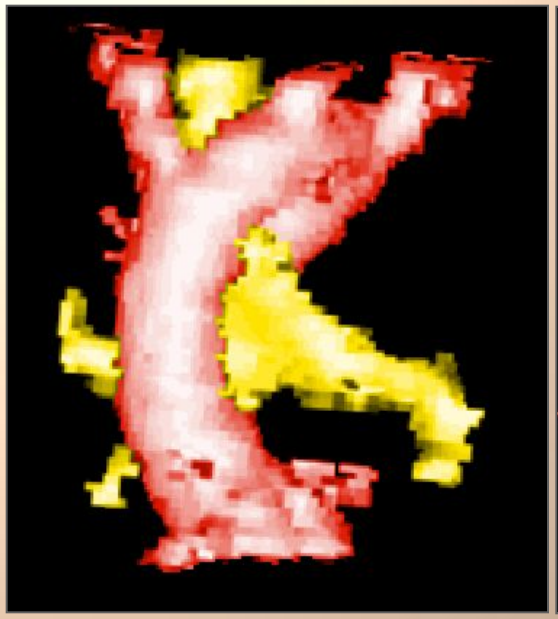

СОСУДИСТОЕ КОЛЬЦО

комплекс аномалий дуги аорты и ее ветвей, сопровождающийся компрессией трахеи и пищевода

80-83%

двойная дуга Ао (ДДА)

45-65% операций при сосудистых кольцах выполняются по поводу ДДА

0,5-1% всех сосудистых аномалий, в 10-15% сочетается с другими ВПС

в 70% доминирует правая дуга
в 25% – левая дуга
в 5% – сбалансированный тип ДДА

Doff B McElhinney, Gil Wernovsky, 2009

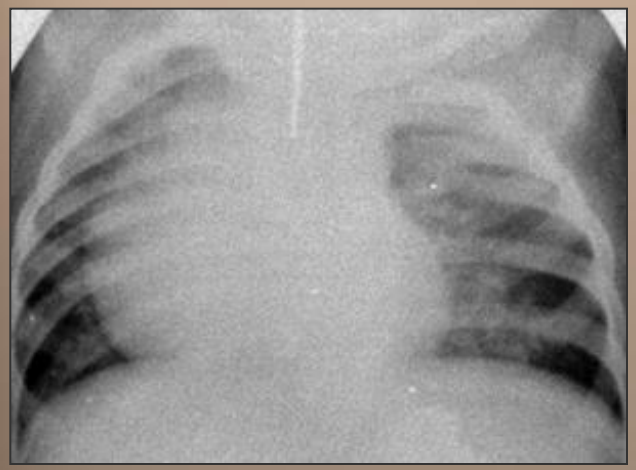

двойная дуга Ао

СОСУДИСТОЕ КОЛЬЦО

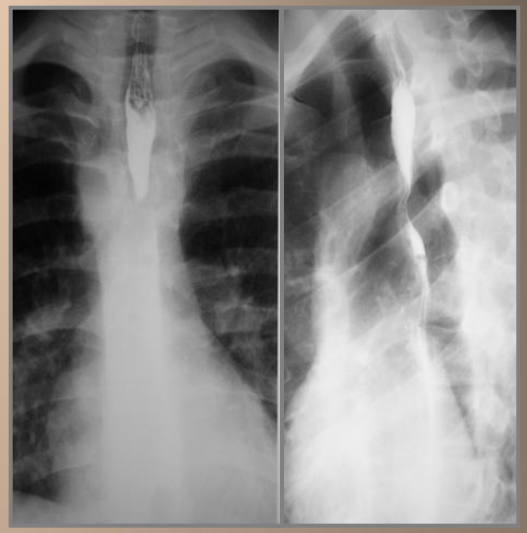

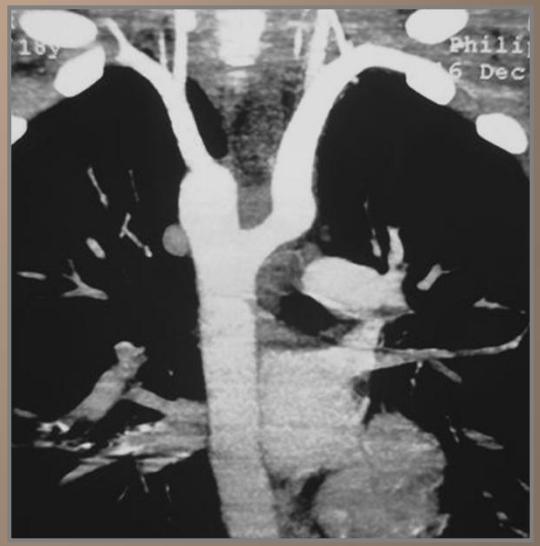

СОСУДИСТОЕ КОЛЬЦО

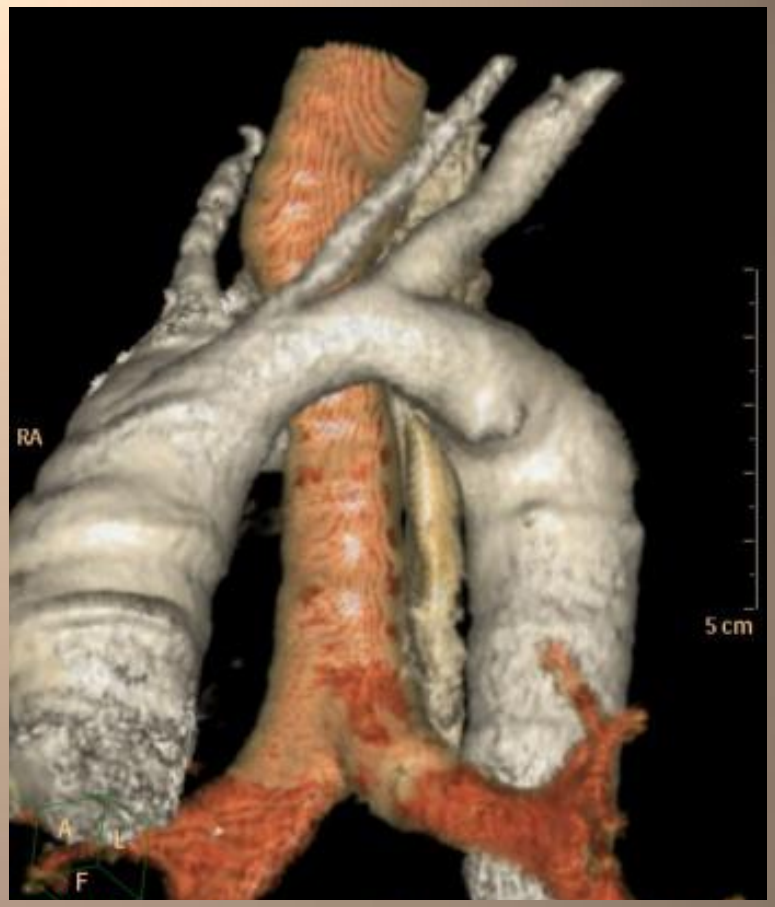

КОАРКТАЦИЯ Ао

сегментарное сужение аорты в области перешейка

~14% всех ВПС (критический градиент давления = 40 ммHg)

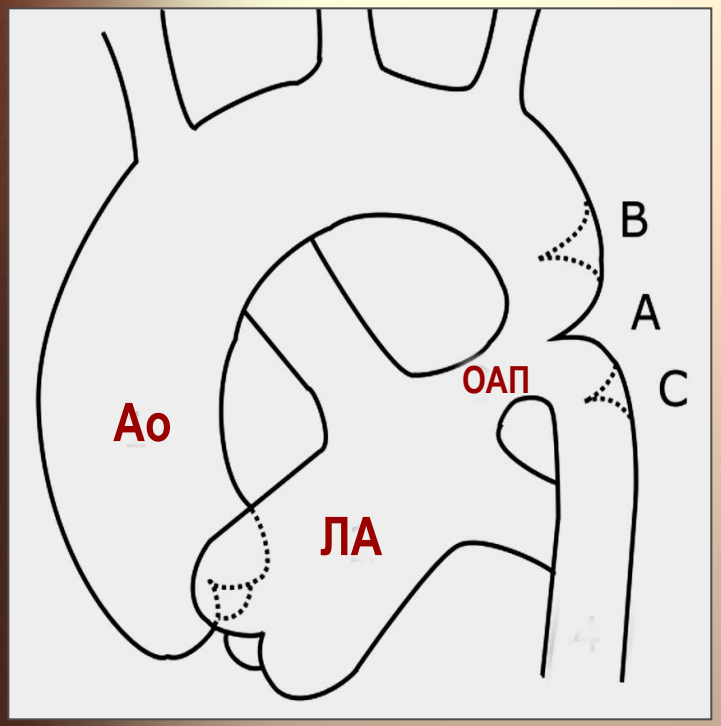

A – юкстдуктаный тип

B – предукталный тип
(~70% на I году жизни осложненное течение, требующее хирургии)

C – постдуктальный тип
(чаще встречается у взрослых, сопутствующая АГ, развитые коллатерали, узурация ребер

Cotran, R., V. Kumar, N. Fausto (2005). Robbins Pathologic Basis of Disease, 7th Ed.. W.B. Saunders

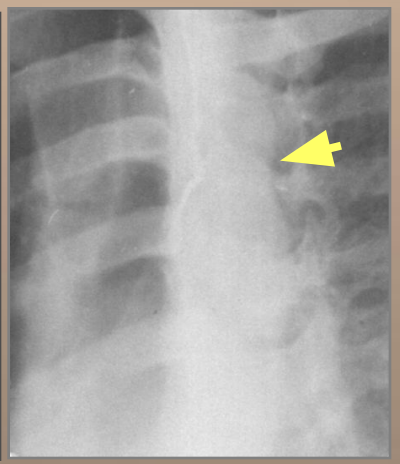

триада RG симптомов:
узурация ребер
деформация перешейка (II к.п.)
деформация пищевода (перевернутая «3»)

?
?
?

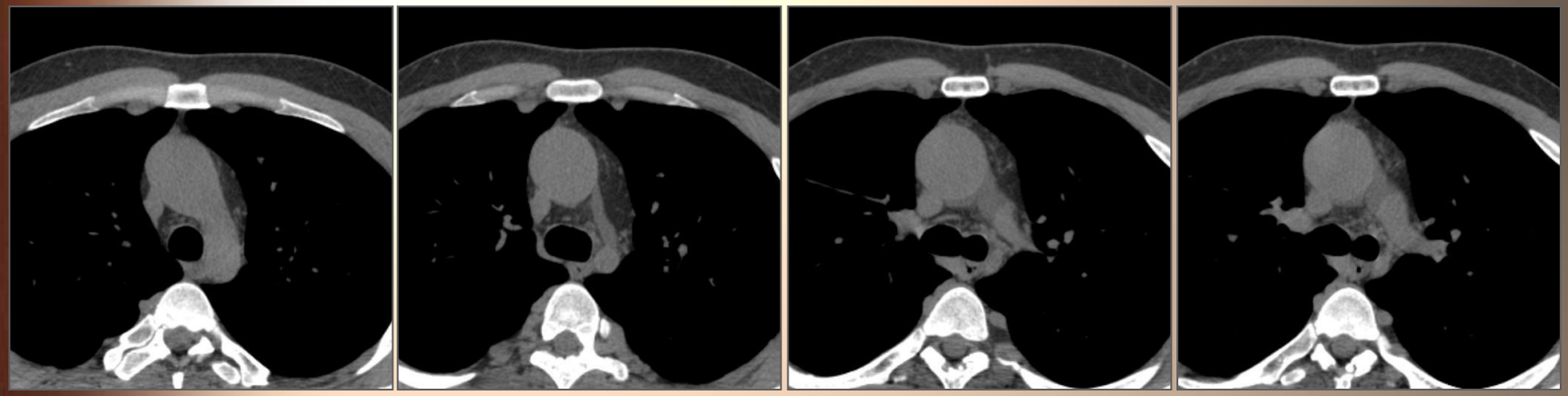

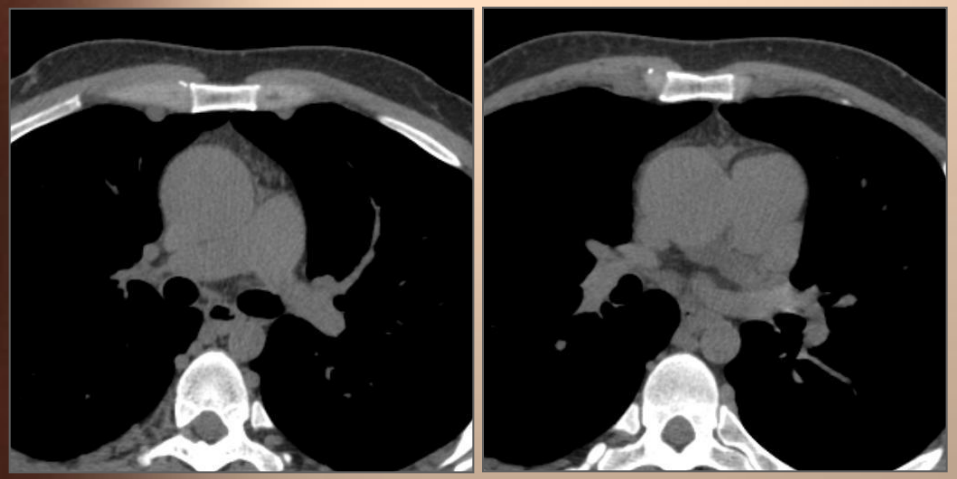

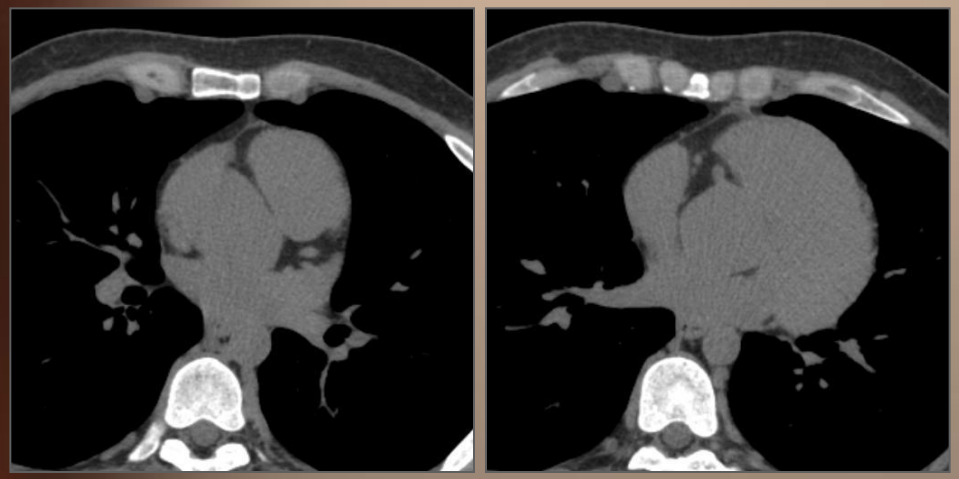

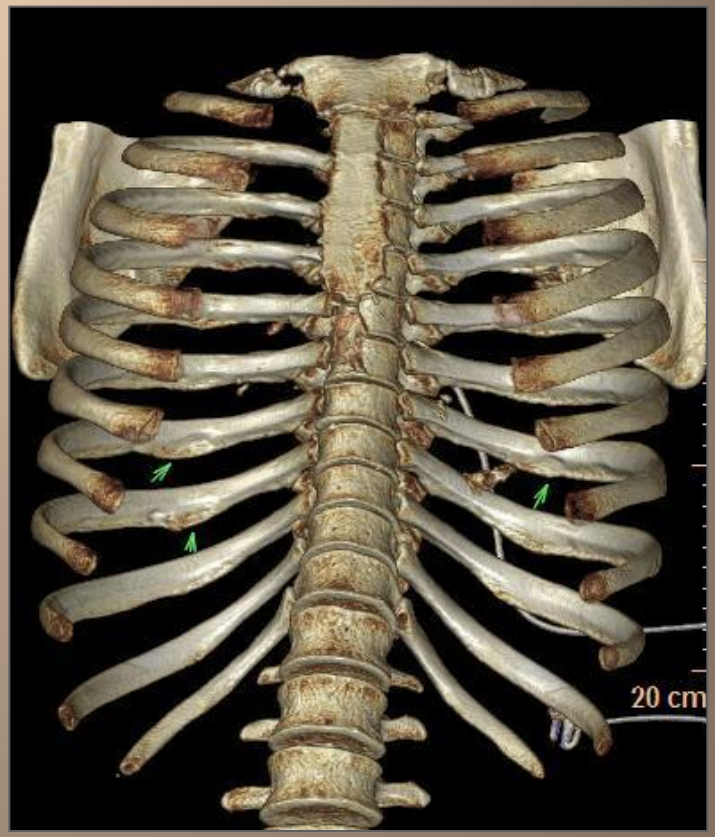
20 cm

КОАРКТАЦИЯ АОРТЫ

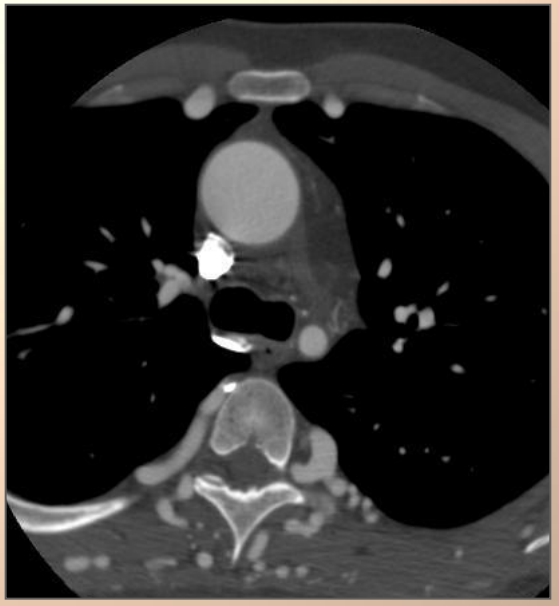

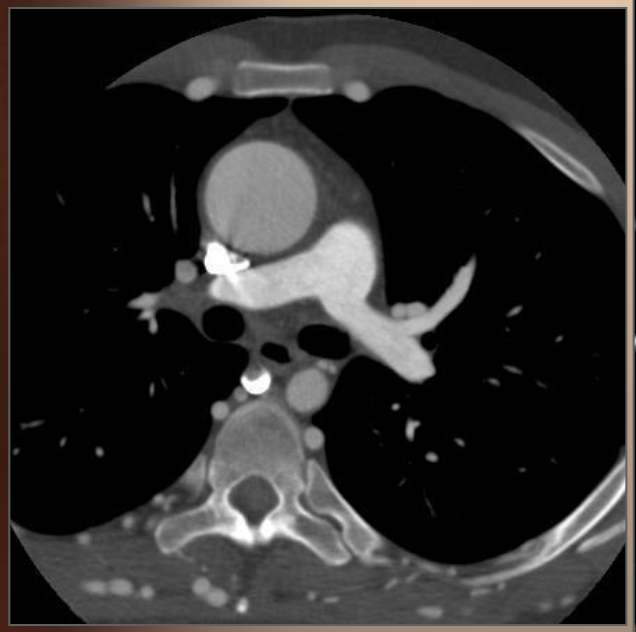

КОАРКТАЦИЯ Ао

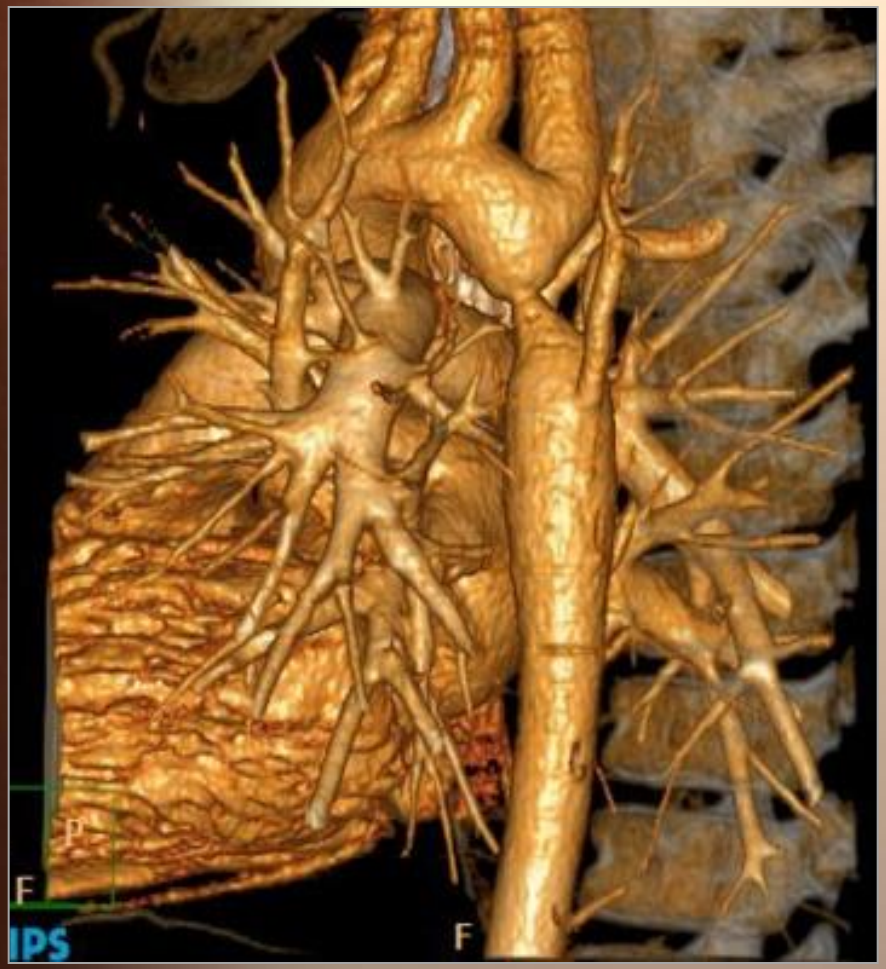

СТЕНОЗЫ СОСУДОВ

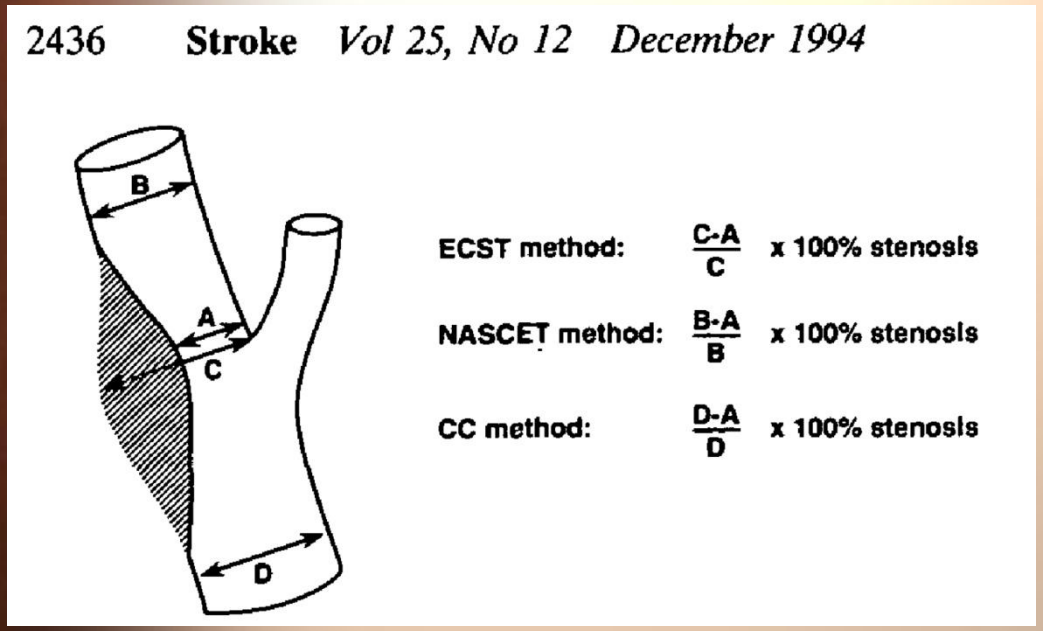

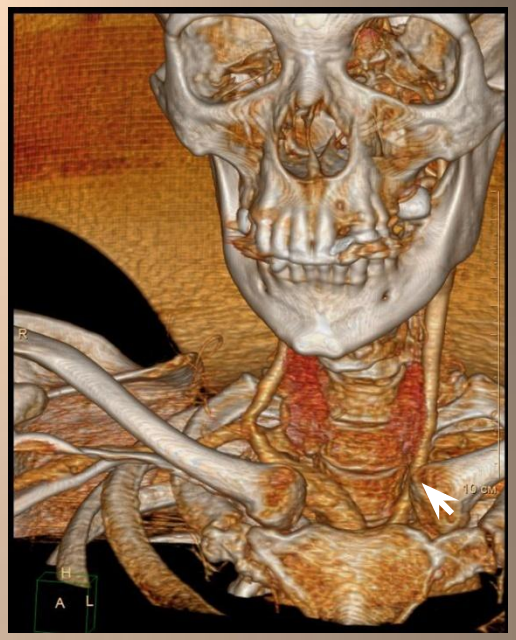

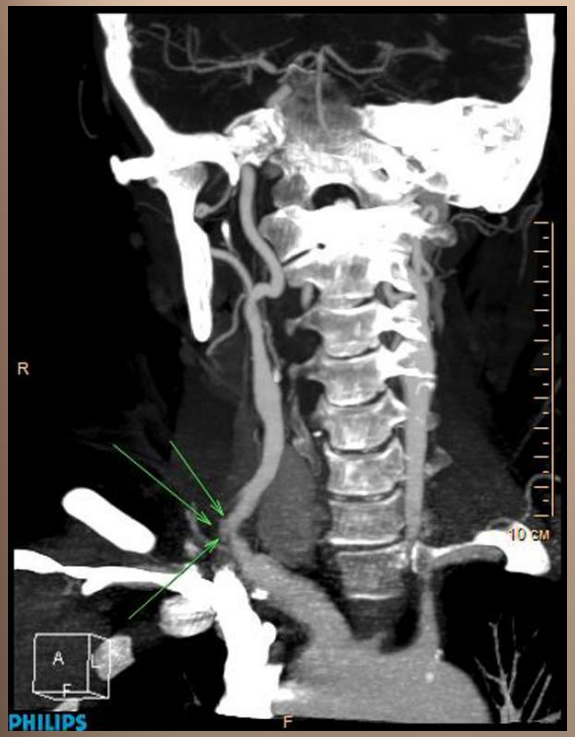

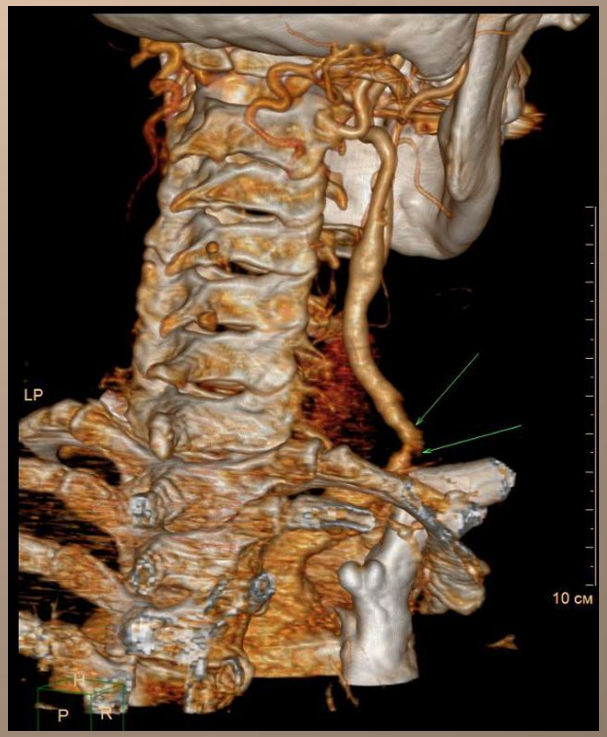

ВПВ

ВАРИАНТЫ #АНОМАЛИИ

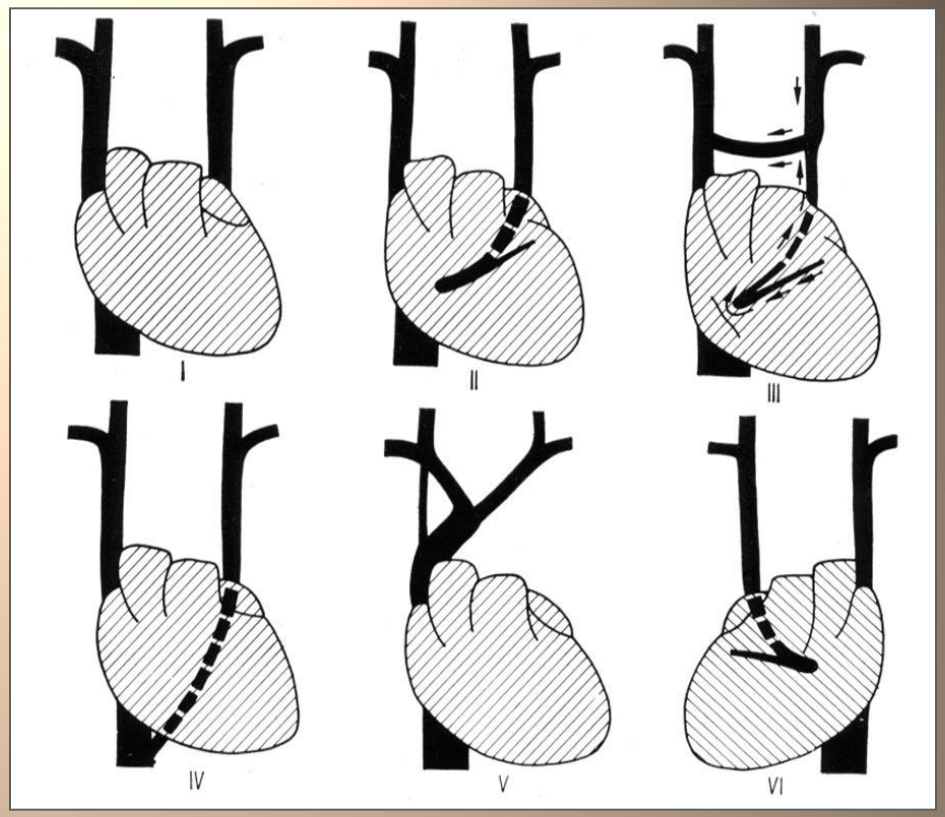

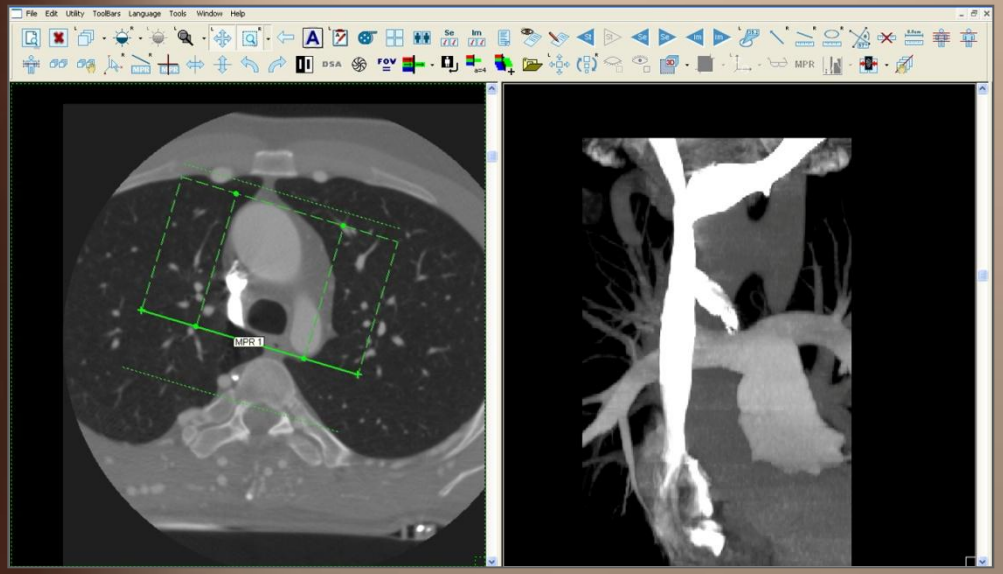

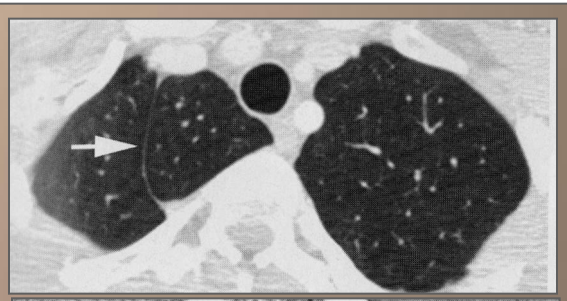

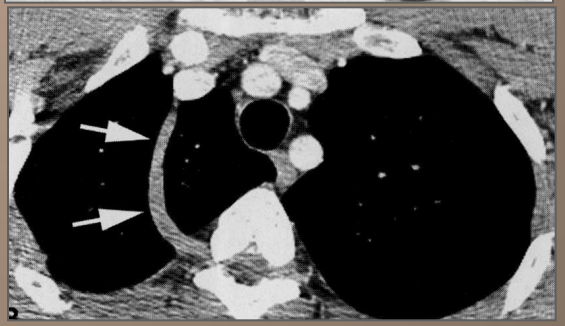

ВПВ

ВАРИАНТЫ #АНОМАЛИИ

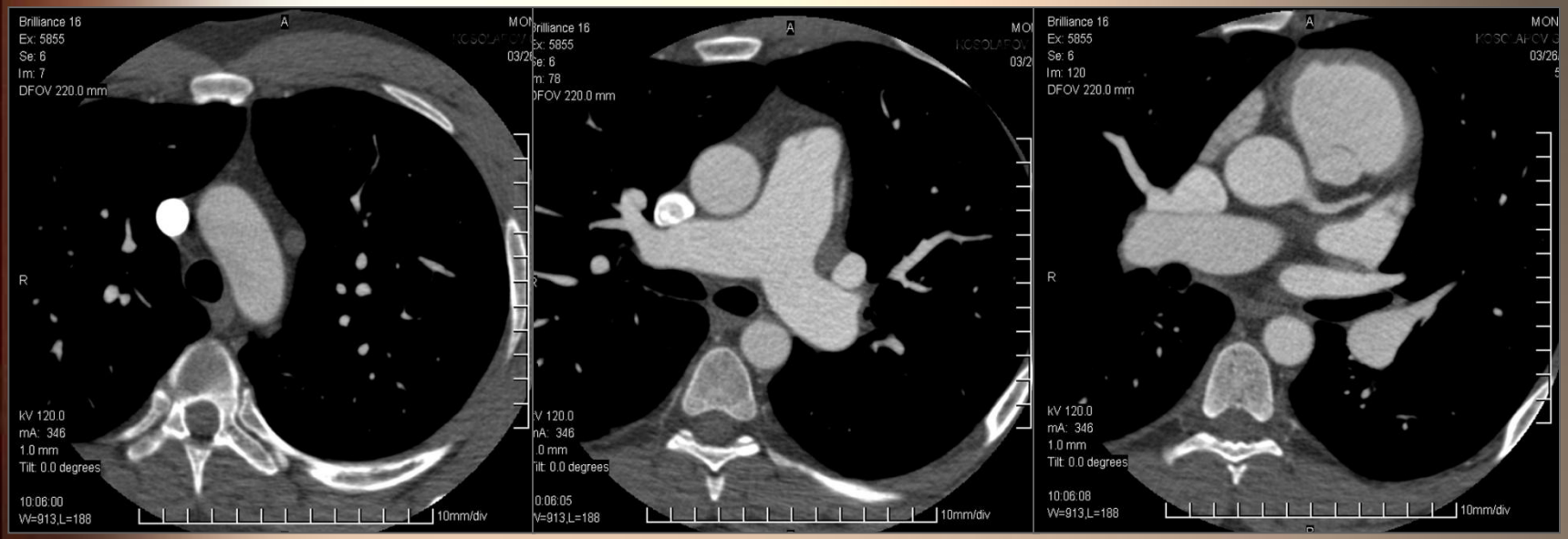

ВПВ

ВАРИАНТЫ

# #

АНОМАЛИИ

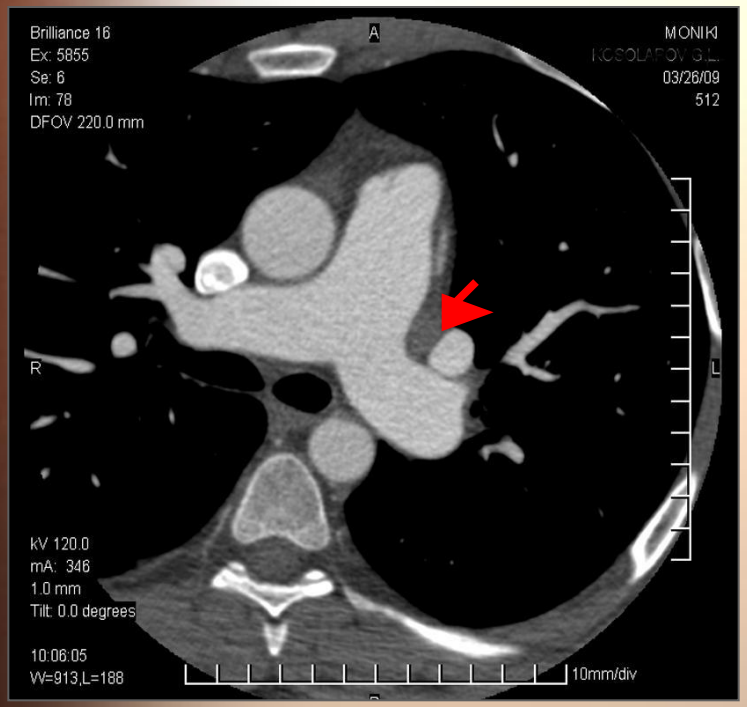

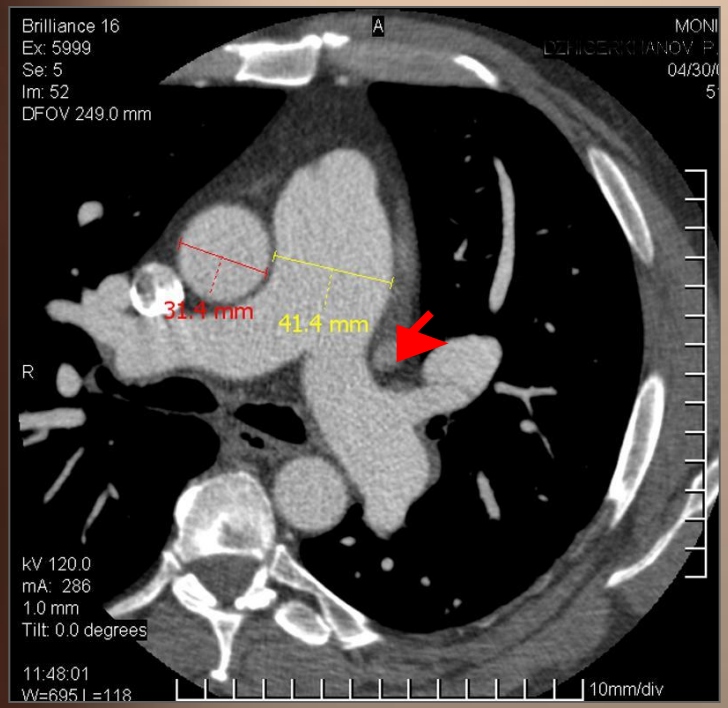

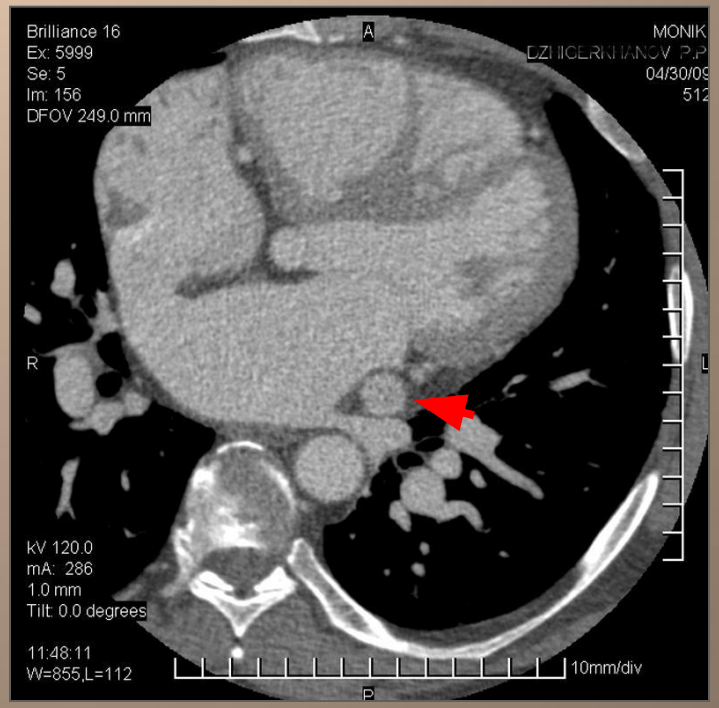

АНОМАЛИИ ЛЕГОЧНОЙ АРТЕРИИ

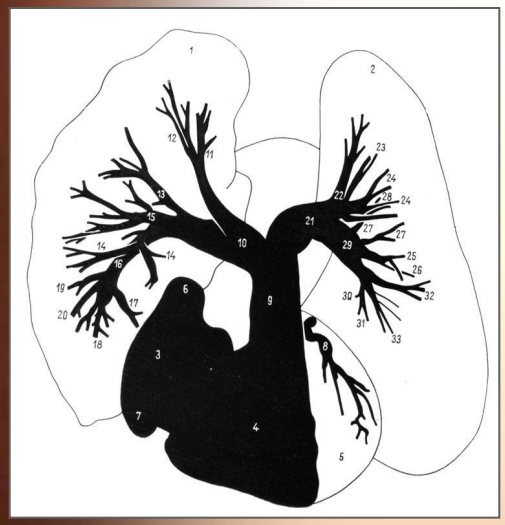

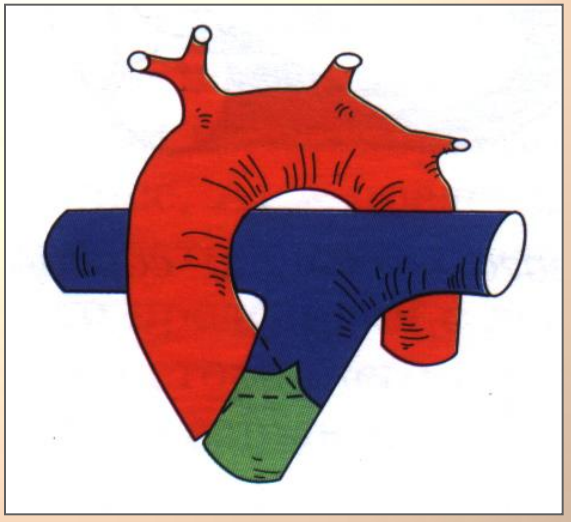

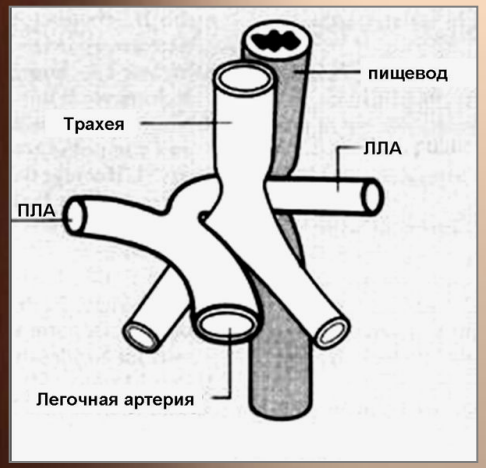

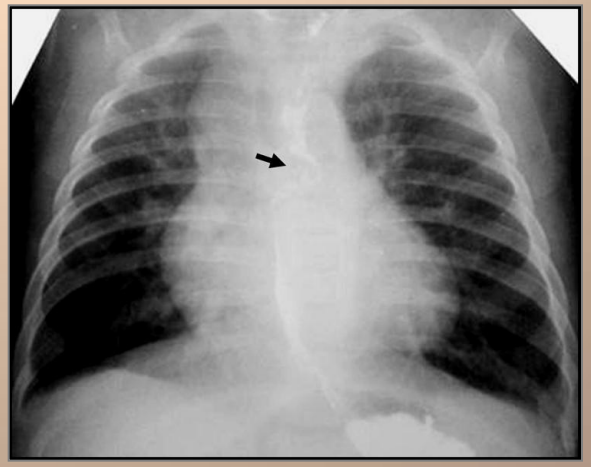

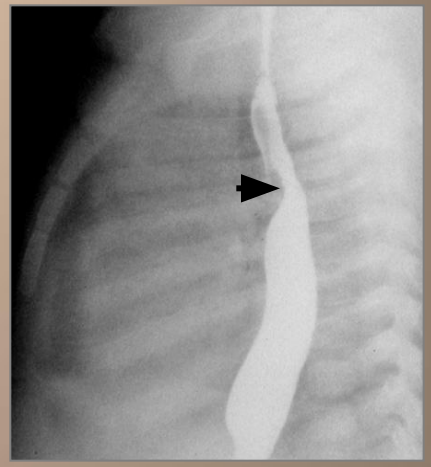

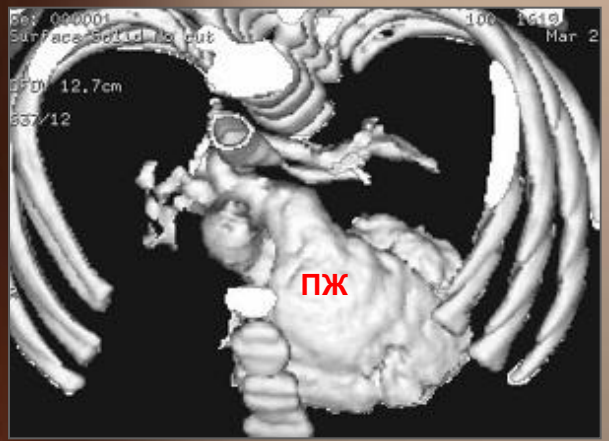

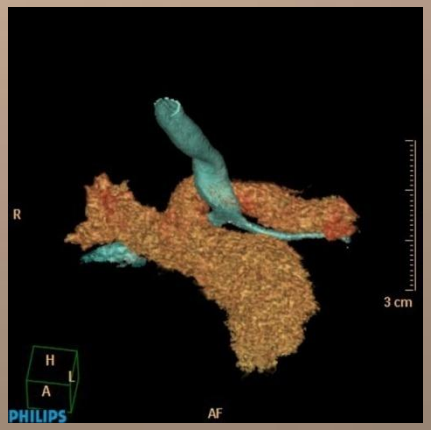

АНОМАЛИИ ЛЕГОЧНЫХ ВЕН

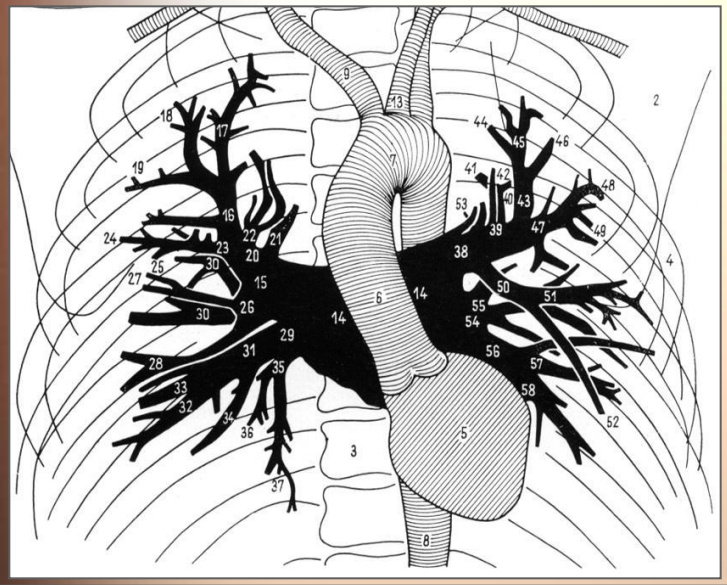

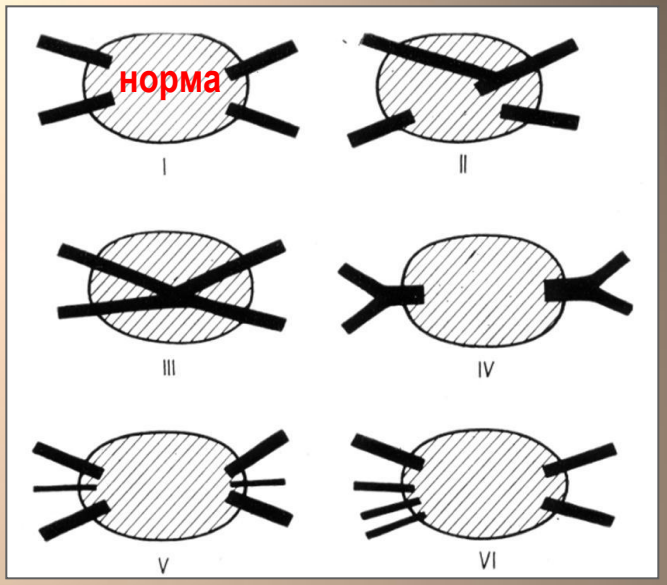

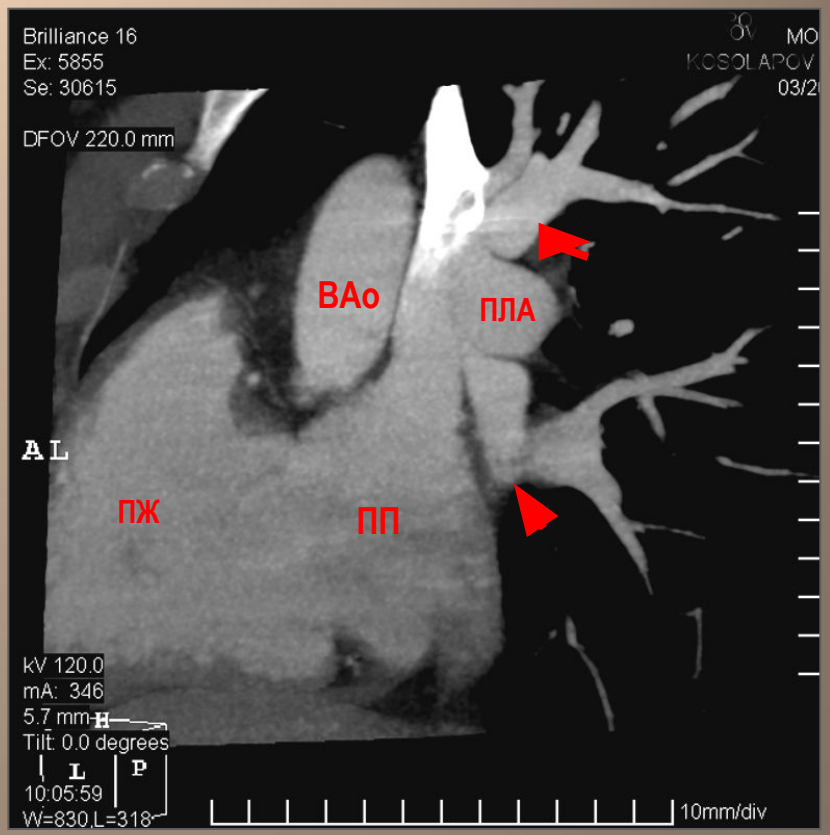

АНОМАЛИИ ЛЕГОЧНЫХ ВЕН

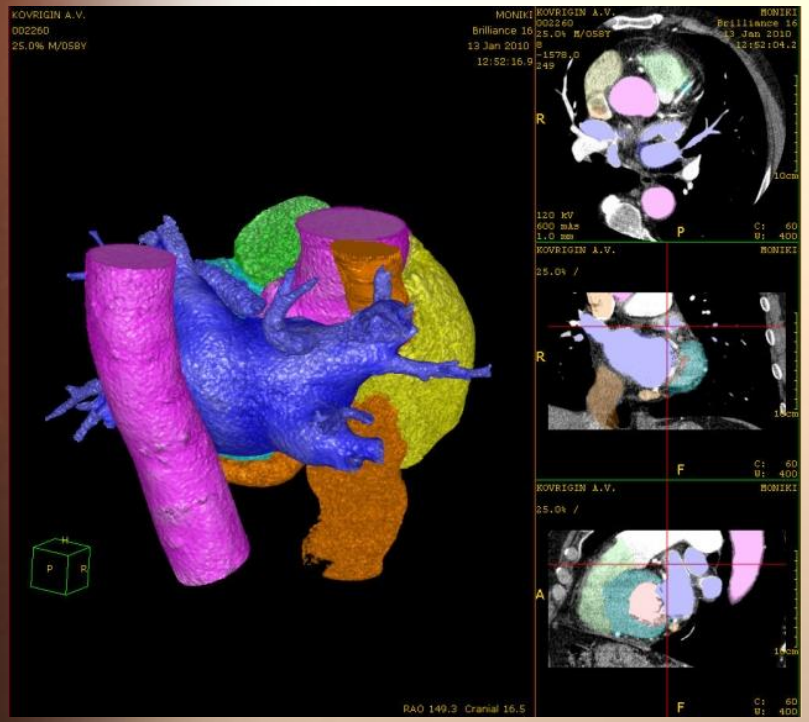

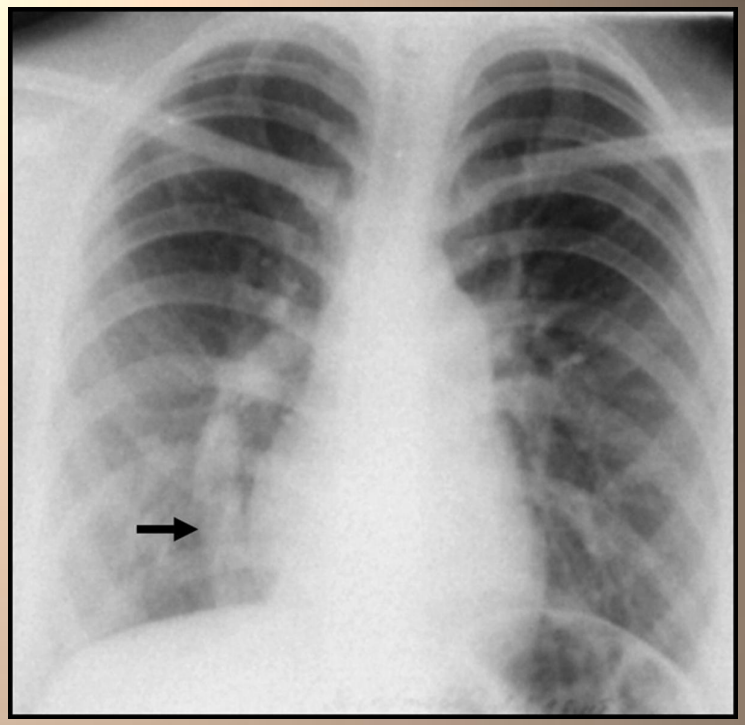

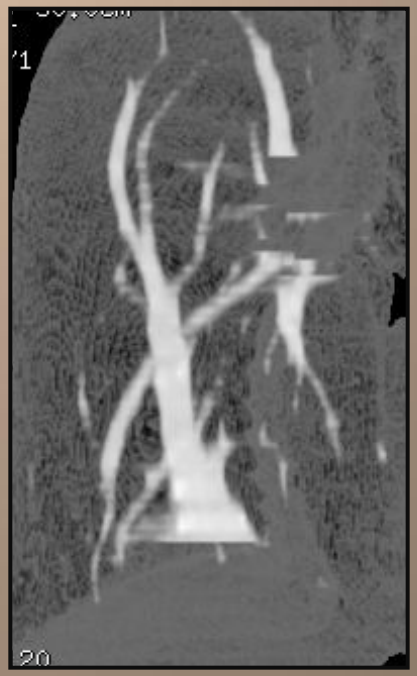

БАо:

ВАРИАНТЫ#АНОМАЛИИ

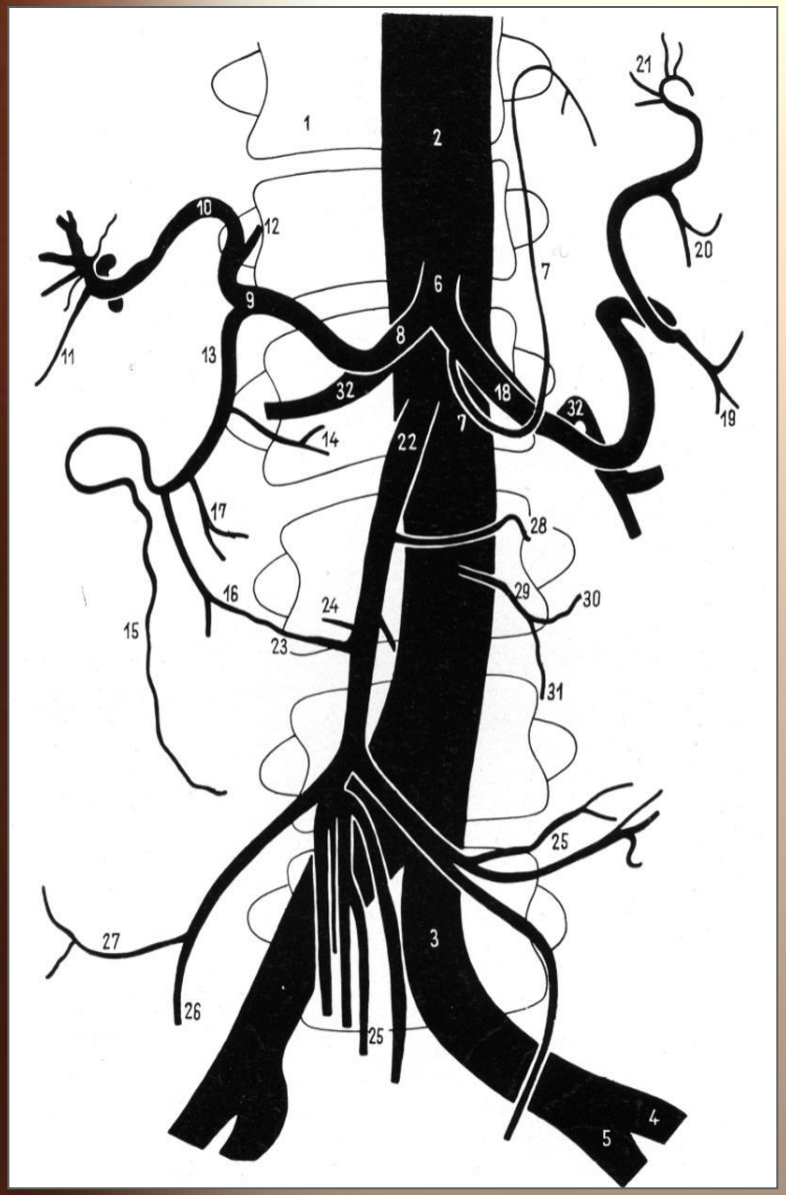

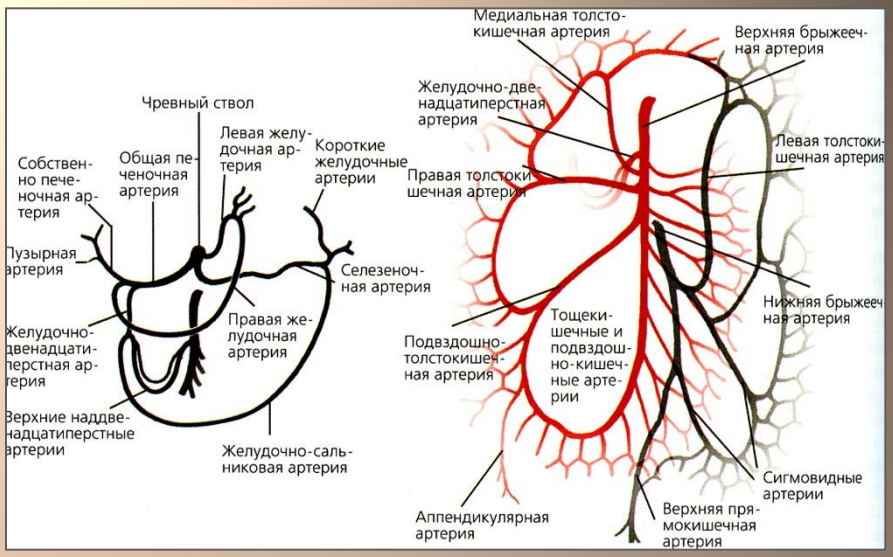

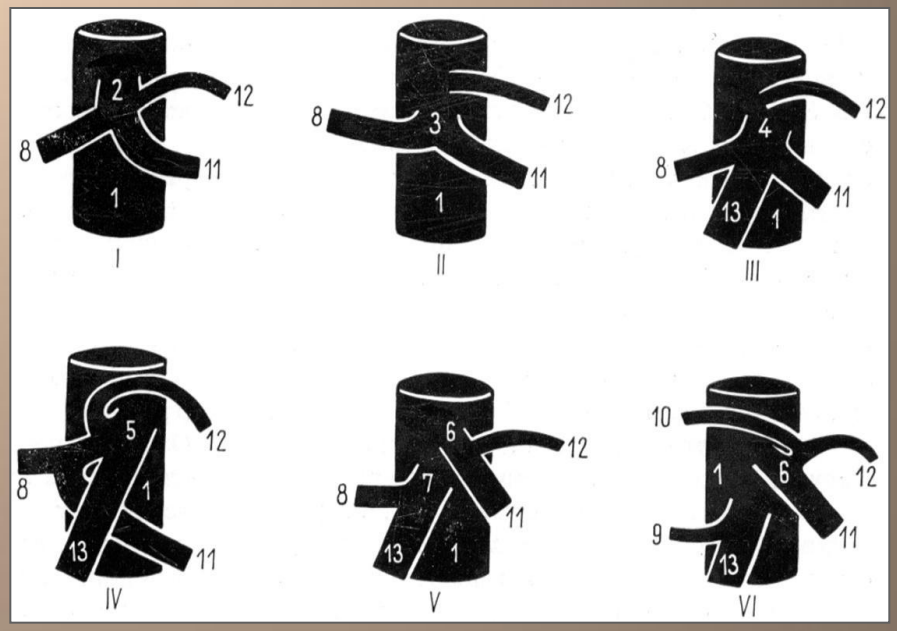

БАо:

ГИПОПЛАЗИЯ#АТИПИЧНАЯ

КАо

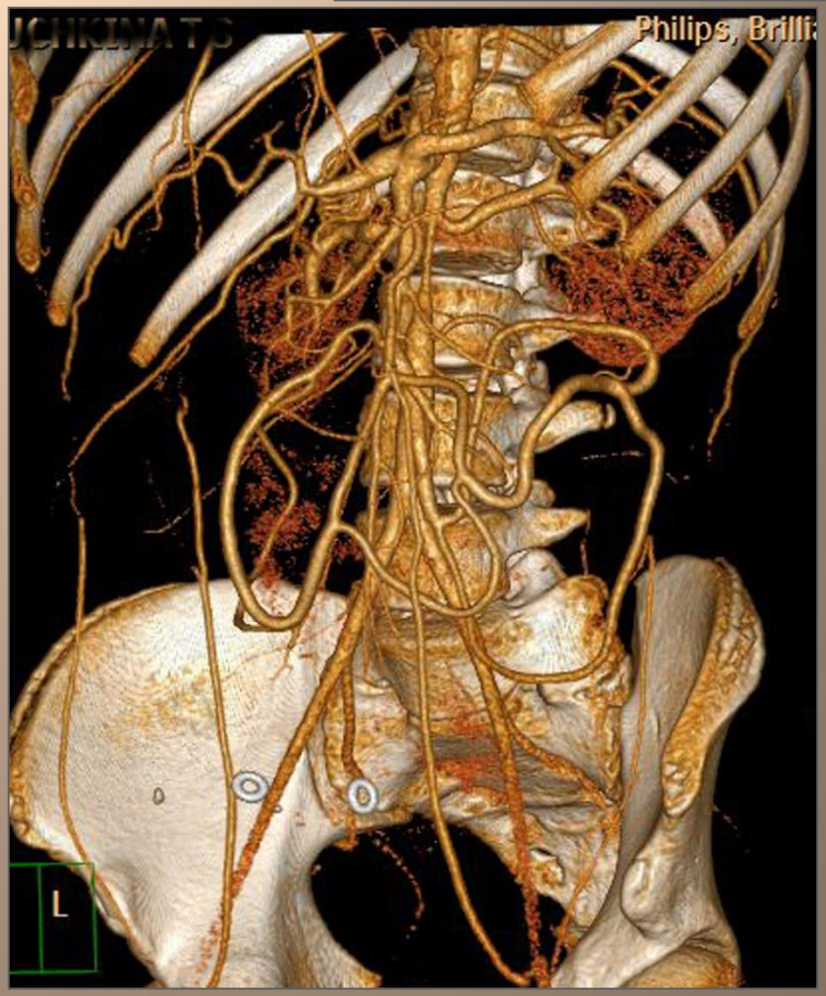

БАо:

ТРОМБОЗ

#

ОККЛЮЗИЯ

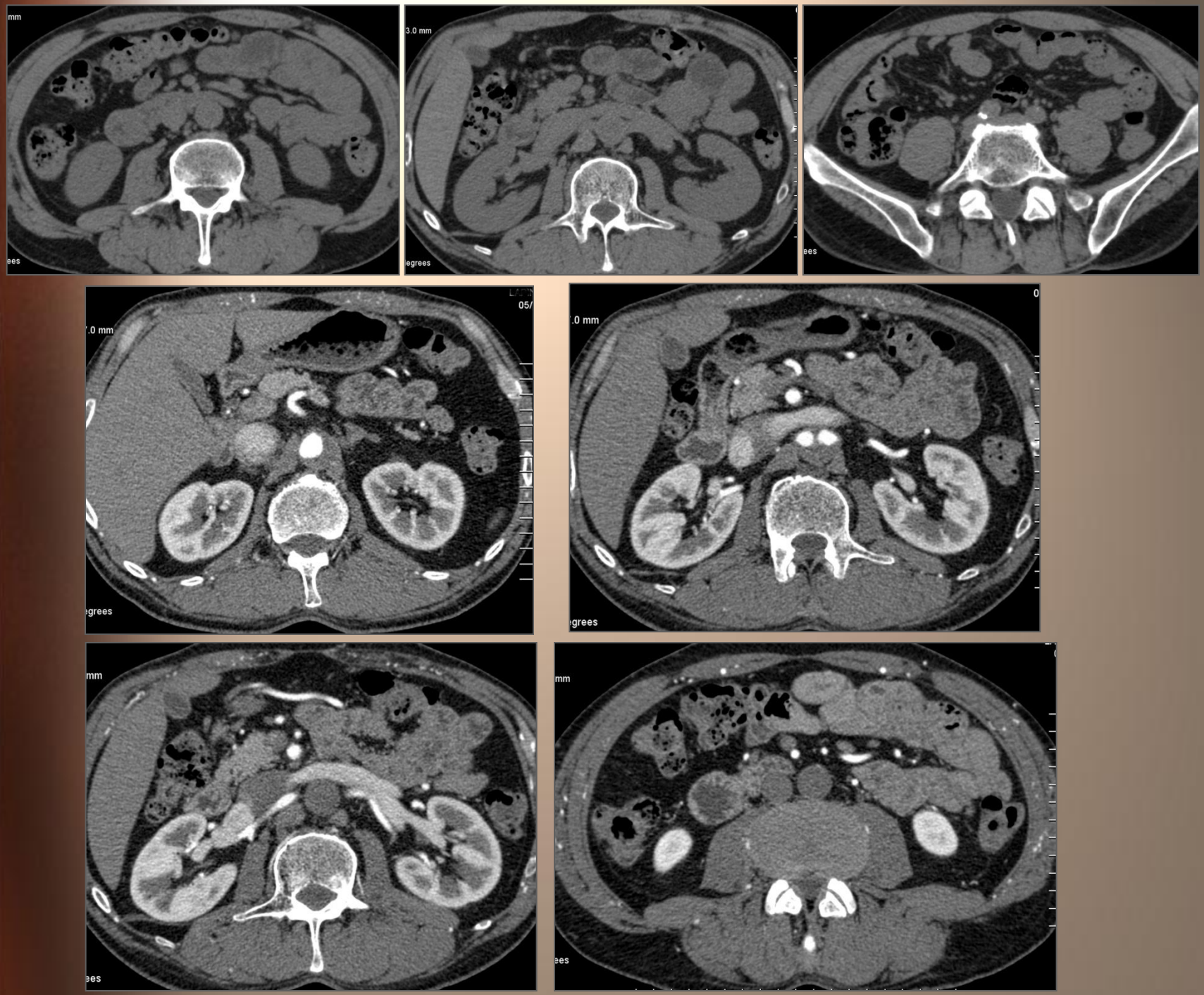

НИЖНЯЯ ПОЛАЯ И ВОРОТНАЯ ВЕНЫ

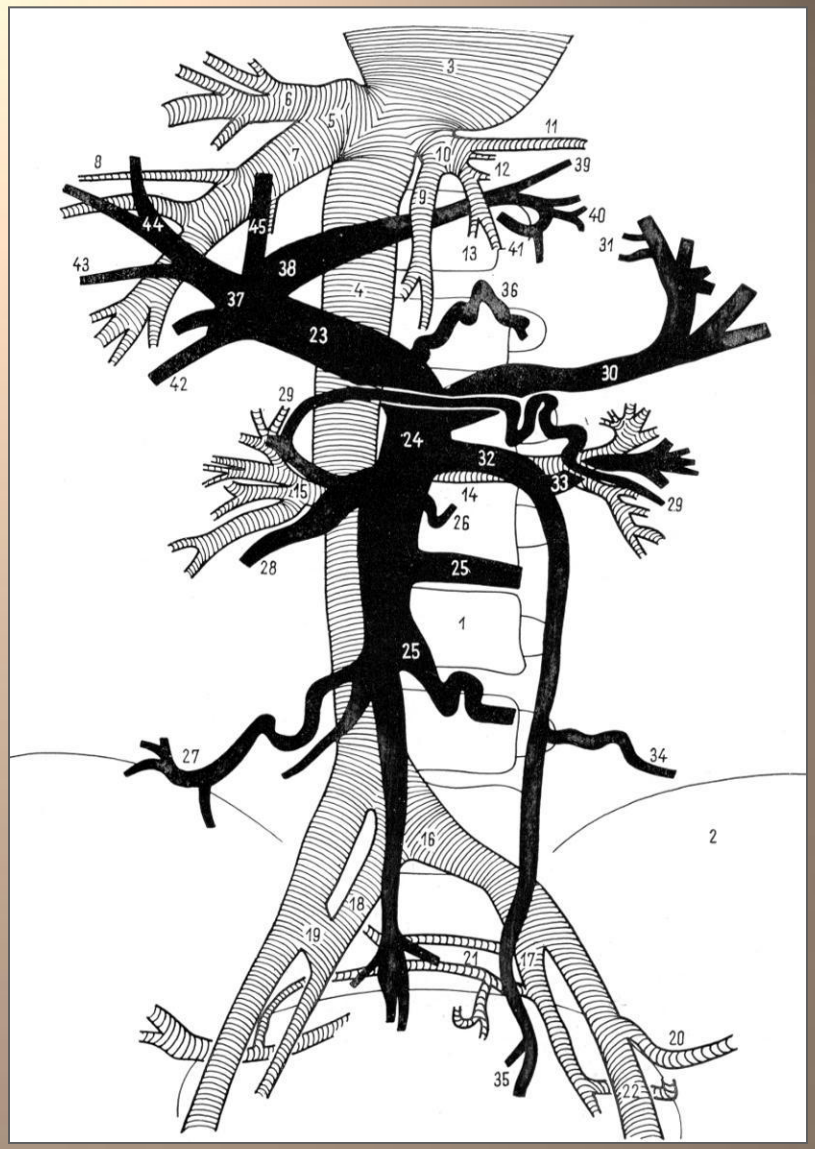

НПВ:

ВАРИАНТЫ#АНОМАЛИИ



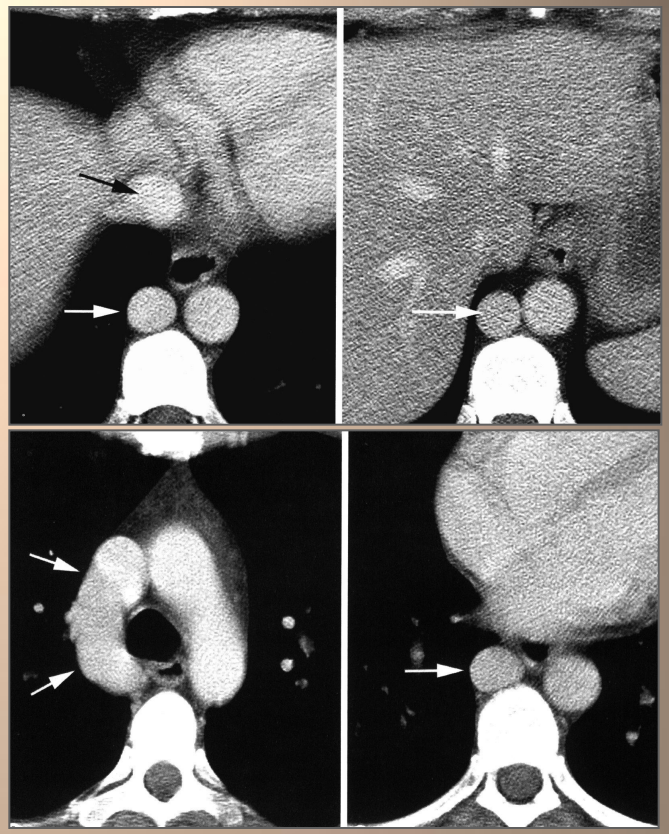

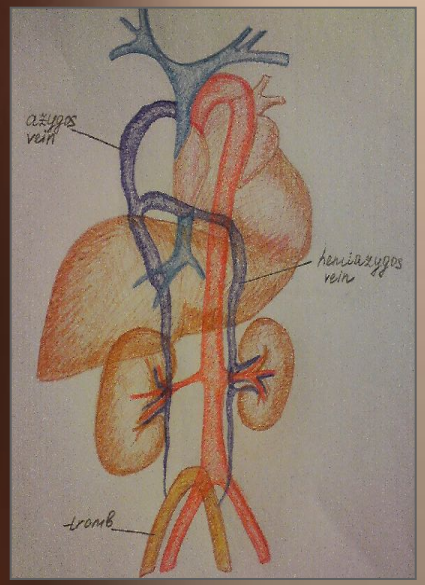

АНАТОМИЯ

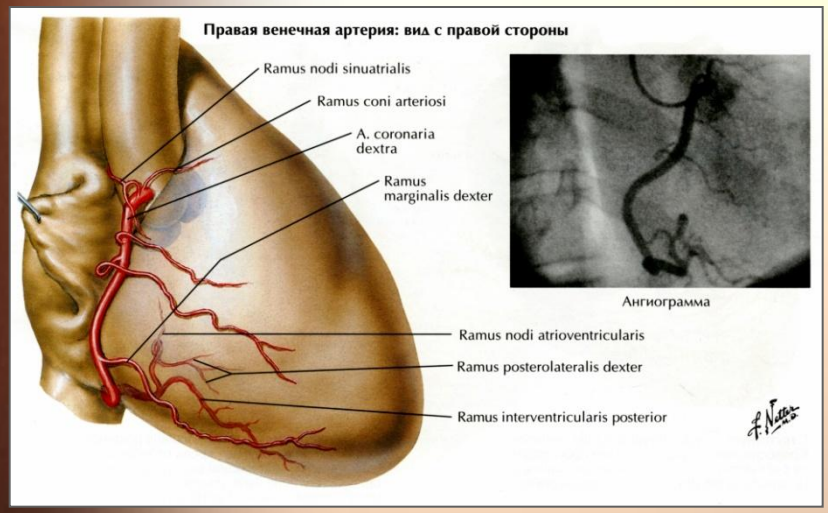

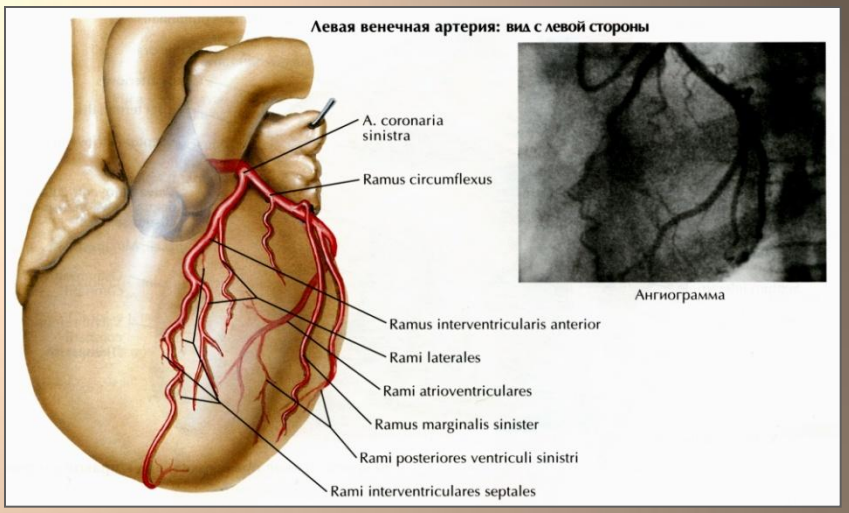

1 – ПВА – Правая венечная артерия, проксимальная часть
2 – ПВА – Правая венечная артерия, средняя часть
3 – ПВА – Правая венечная артерия, дистальная часть
4 – ЗНА – Задняя нисходящая артерия
ТМ – Острая краевая ветвь
СУ – Ветвь синусового узла

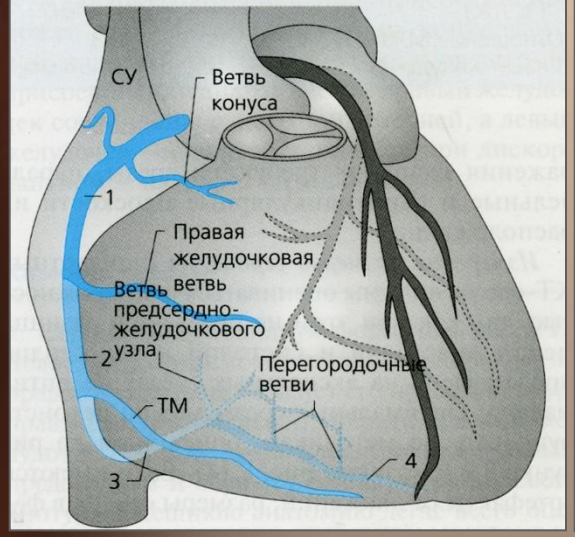

5 – ЛВА – Левая главная венечная артерия
6 – ЛПН – Левая передняя нисходящая артерия, проксимальная часть
7 – ЛПН – Левая передняя нисходящая артерия, средняя часть
8 – ЛПН – Левая передняя нисходящая артерия, дистальная часть
9 – Д1 – Первая диагональная ветвь
10 – Д2 – Вторая диагональная ветвь

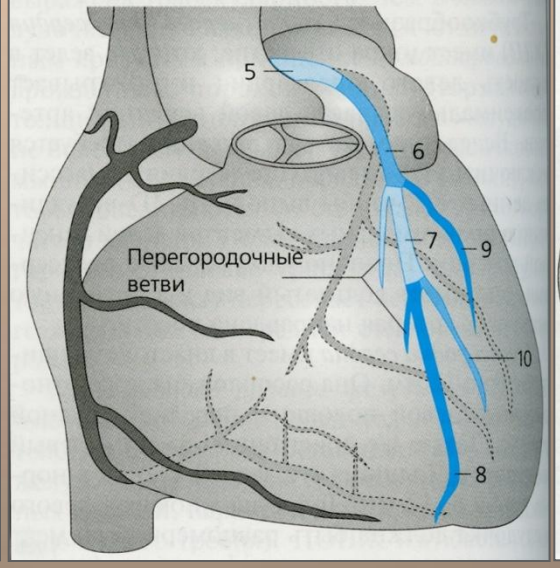

11 – ЛОА – Левая огибающая артерия, проксимальная часть
12 – ТМ – Тупоугольная краевая ветвь
13 – ЛОА – Левая огибающая артерия, дистальная часть
14 – ЗЛ – Заднелатеральная ветвь
15 – ЗНВ – Задняя нисходящая ветвь

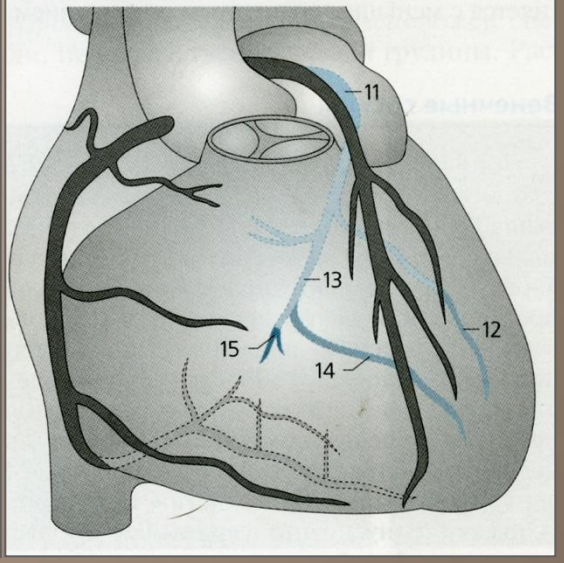

АНАТОМИЯ

БСВ – большая сердечная вена
ЗВЛЖ – задняя вена левого желудочка
ССВ – средняя сердечная вена
МСВ – малая сердечная вена
ПМВ – правая краевая сердечная вена

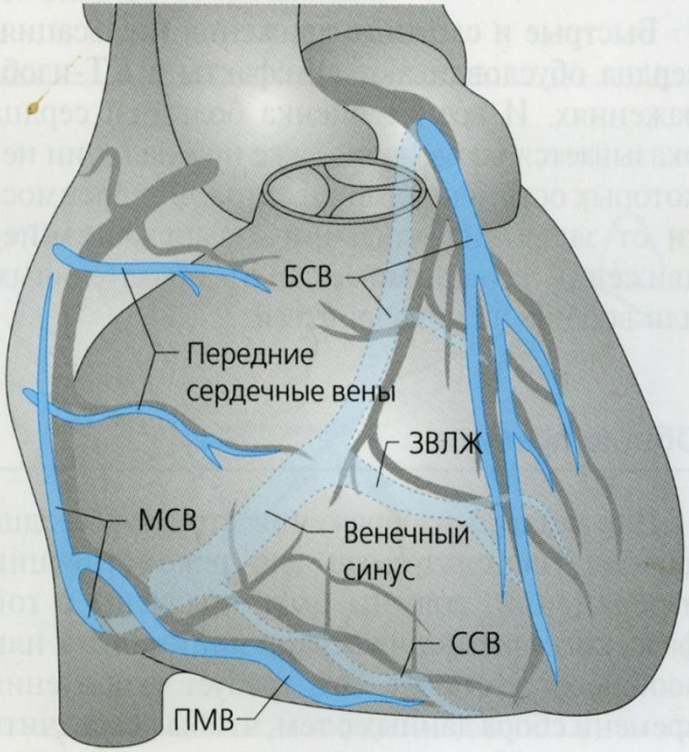

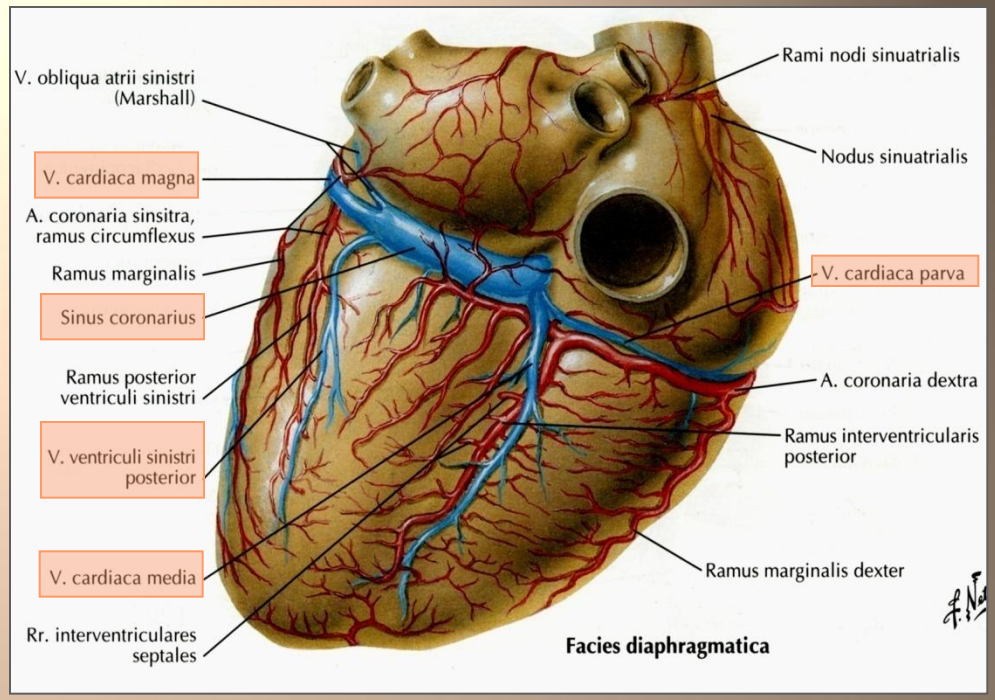

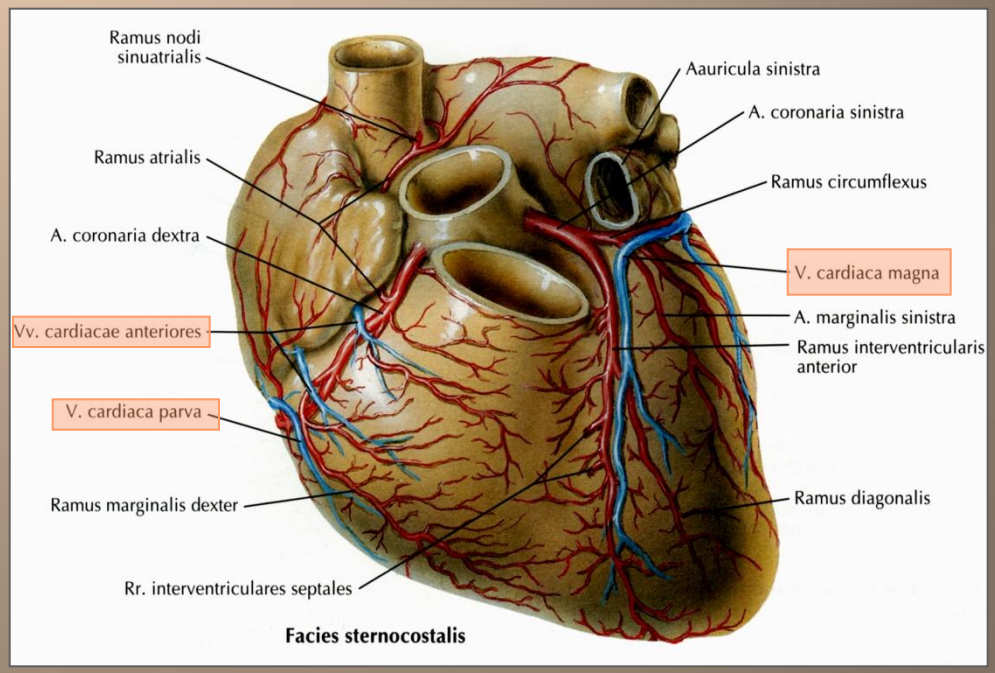

АНОМАЛИИ КОРОНАРНЫХ АРТЕРИЙ

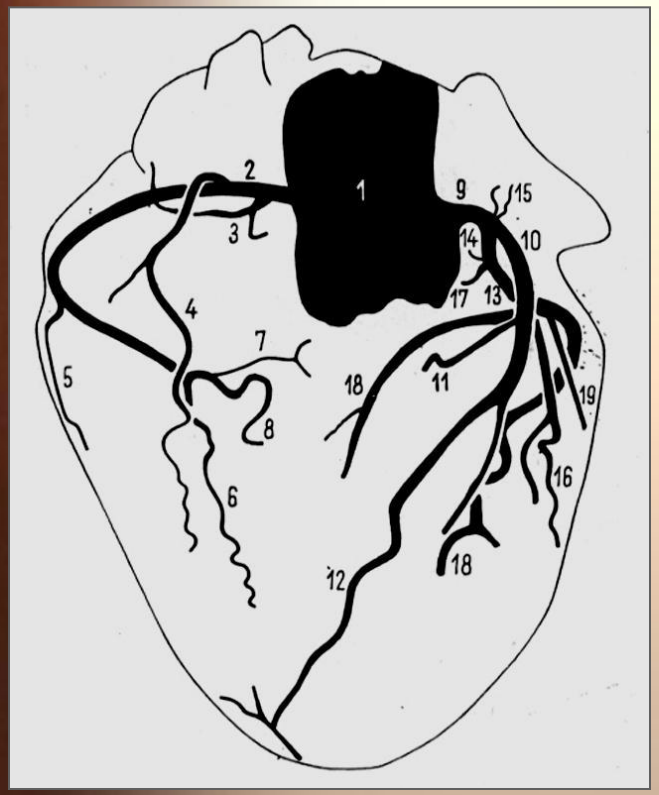

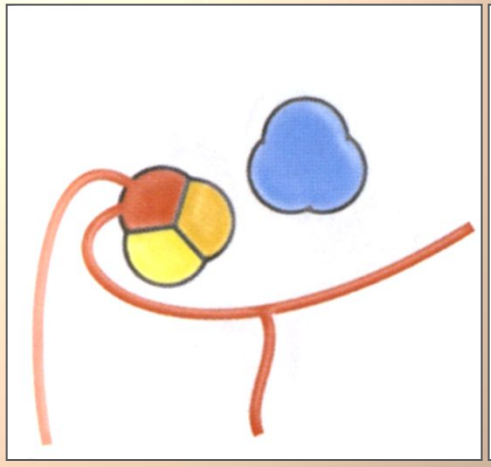



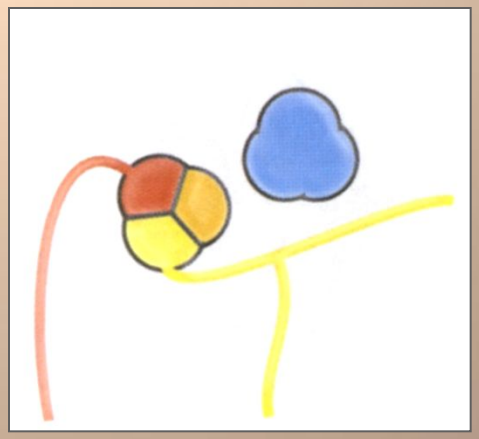

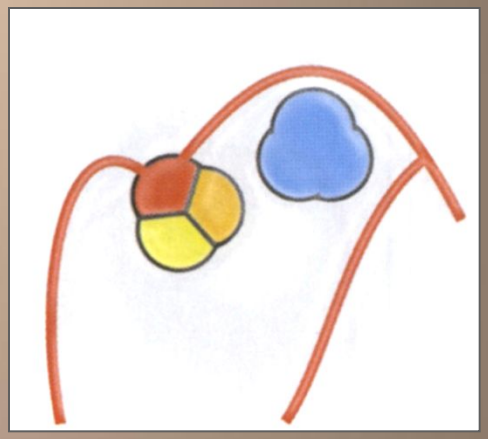

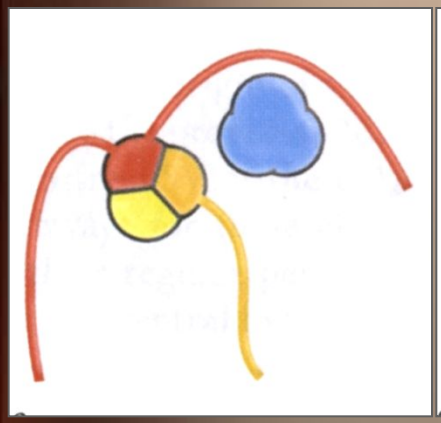



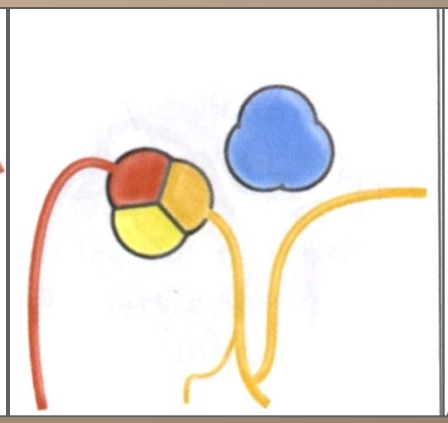



АНОМАЛИИ КОРОНАРНЫХ АРТЕРИЙ

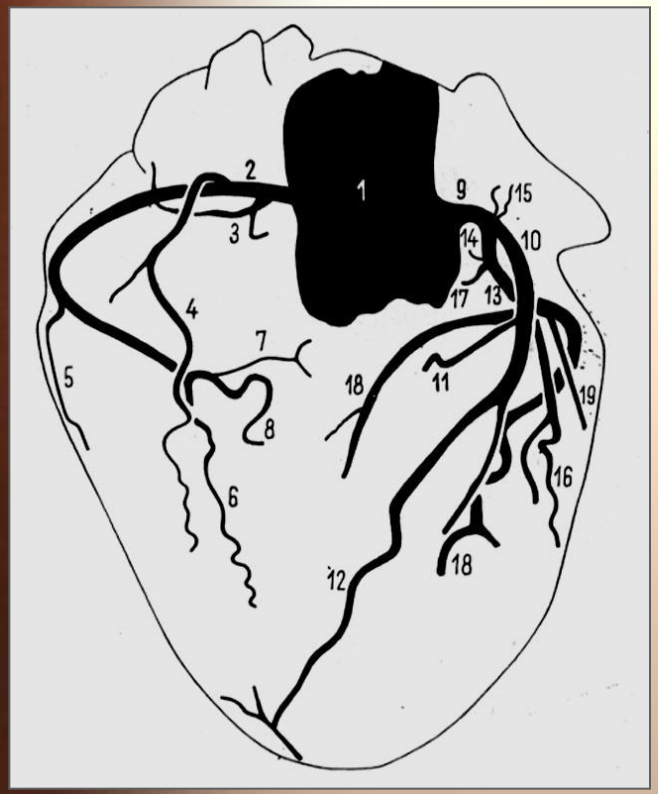

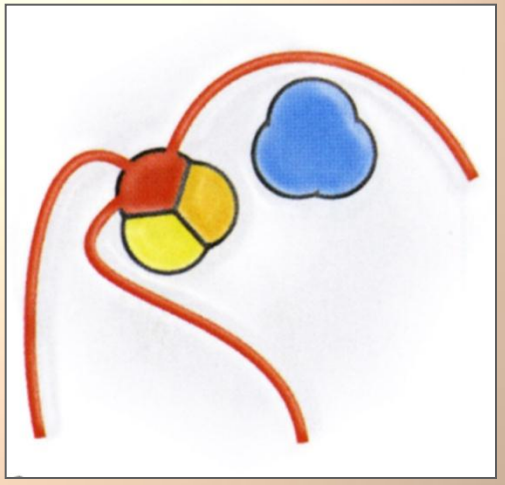

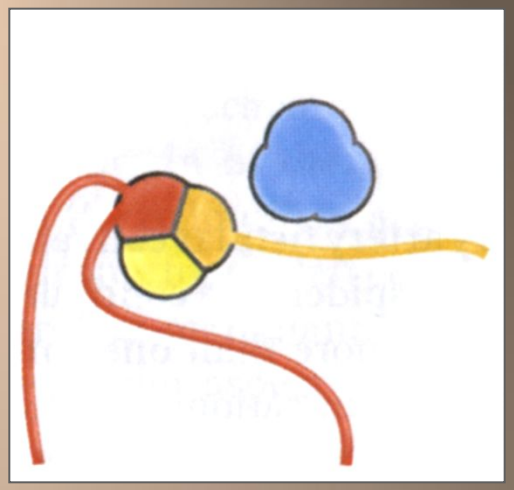

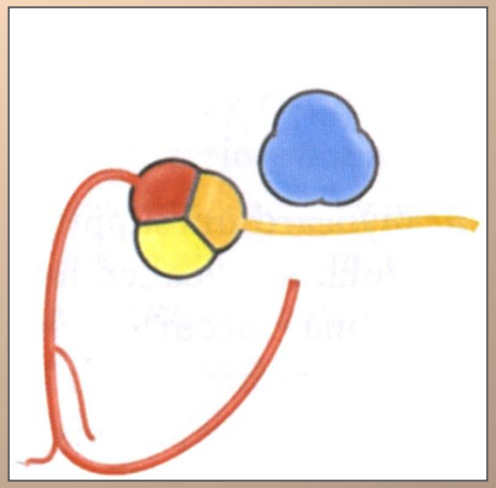

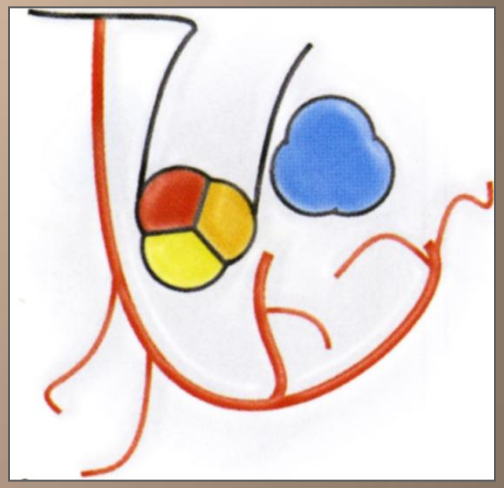









АНОМАЛИИ КОРОНАРНЫХ АРТЕРИЙ

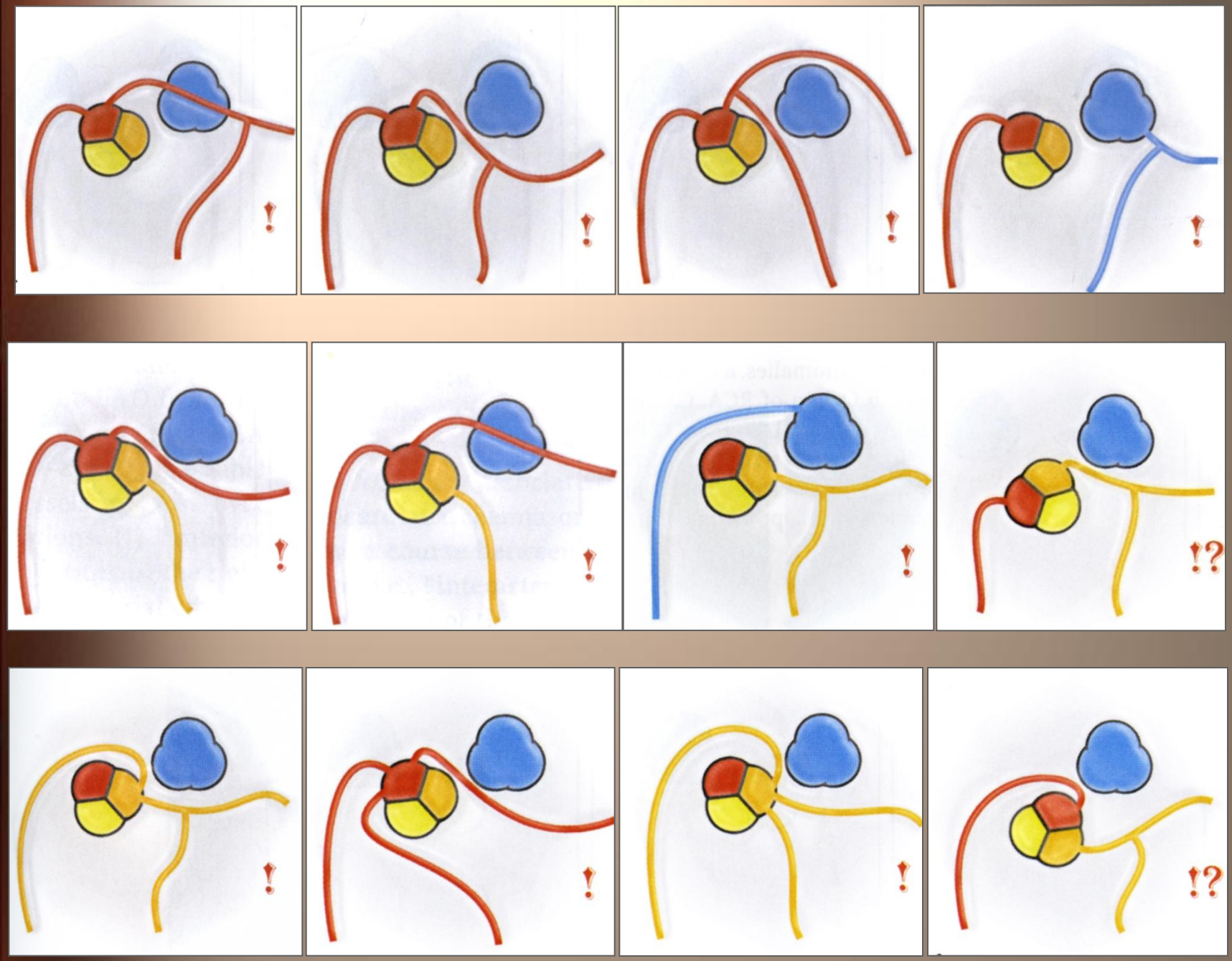

АНОМАЛЬНОЕ ОТХОЖДЕНИЕ ЛКА ОТ ЛС

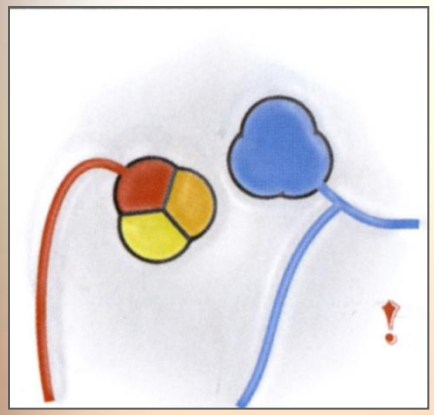

10,5 мес

КДО ЛЖ = 407 мл/м2

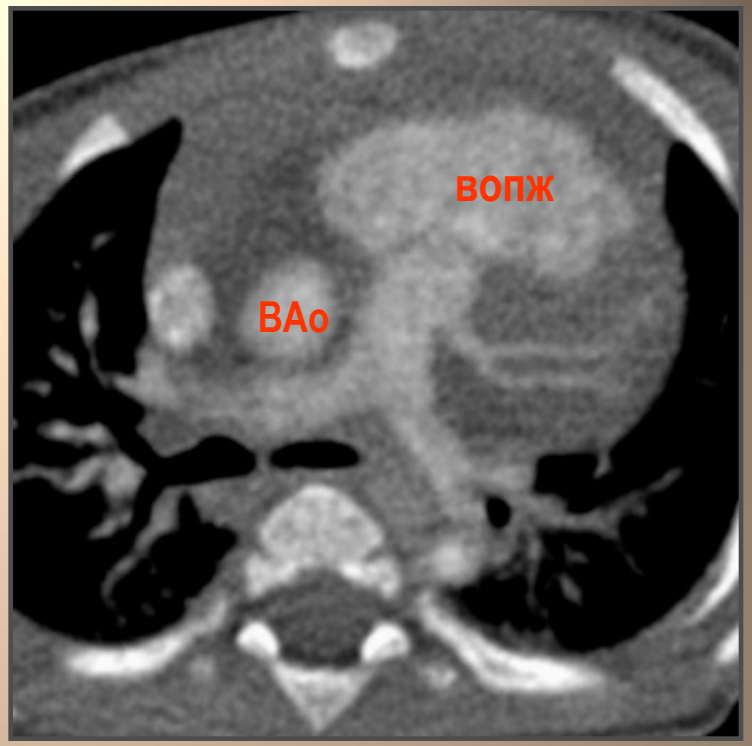

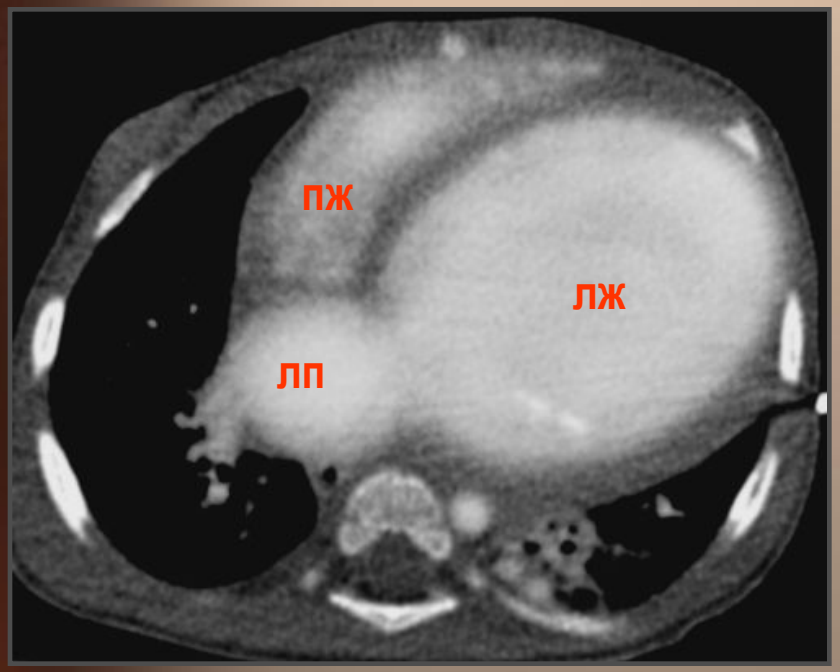

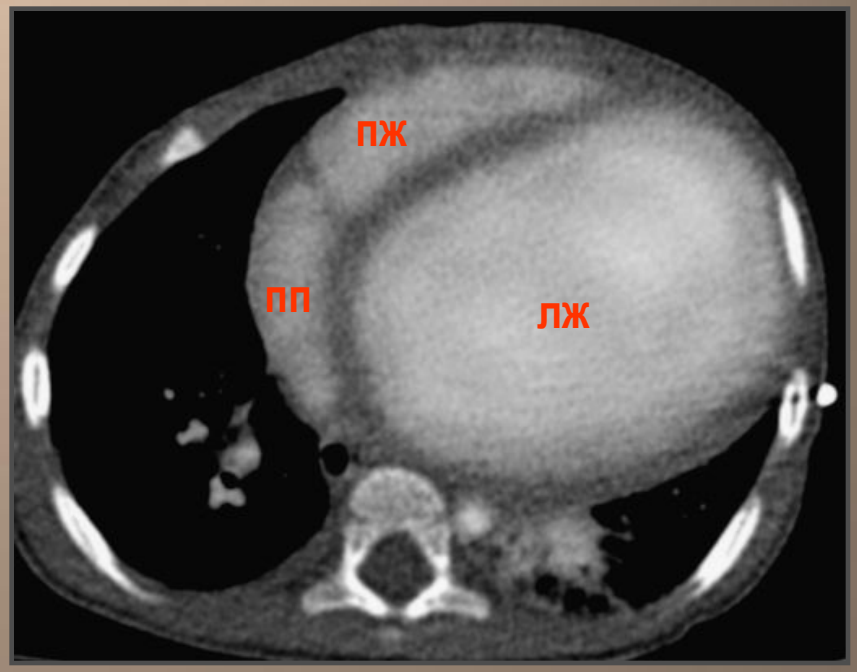

АНОМАЛЬНОЕ ОТХОЖДЕНИЕ ЛКА ОТ ЛС

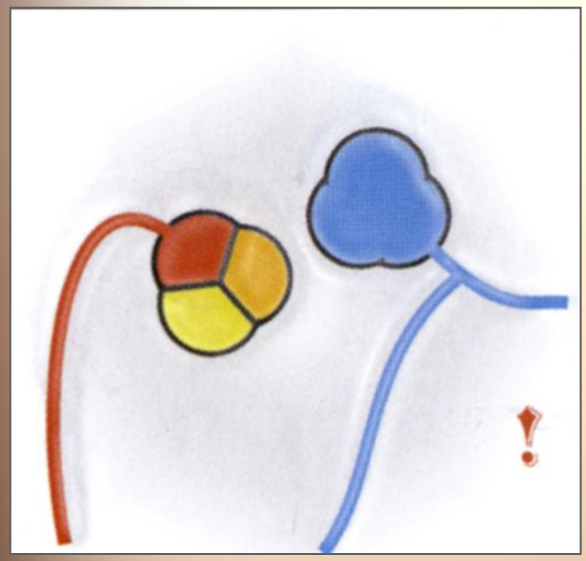

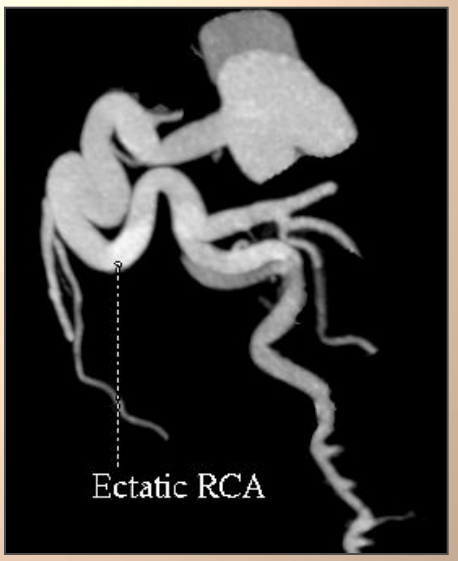

16 лет
д-з: ОАП?

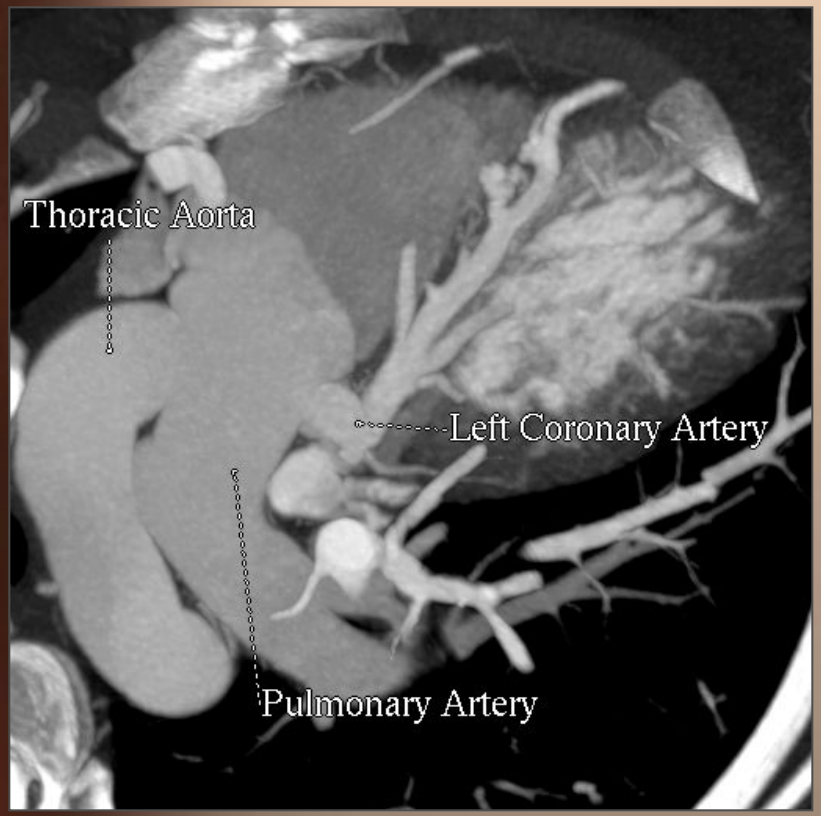

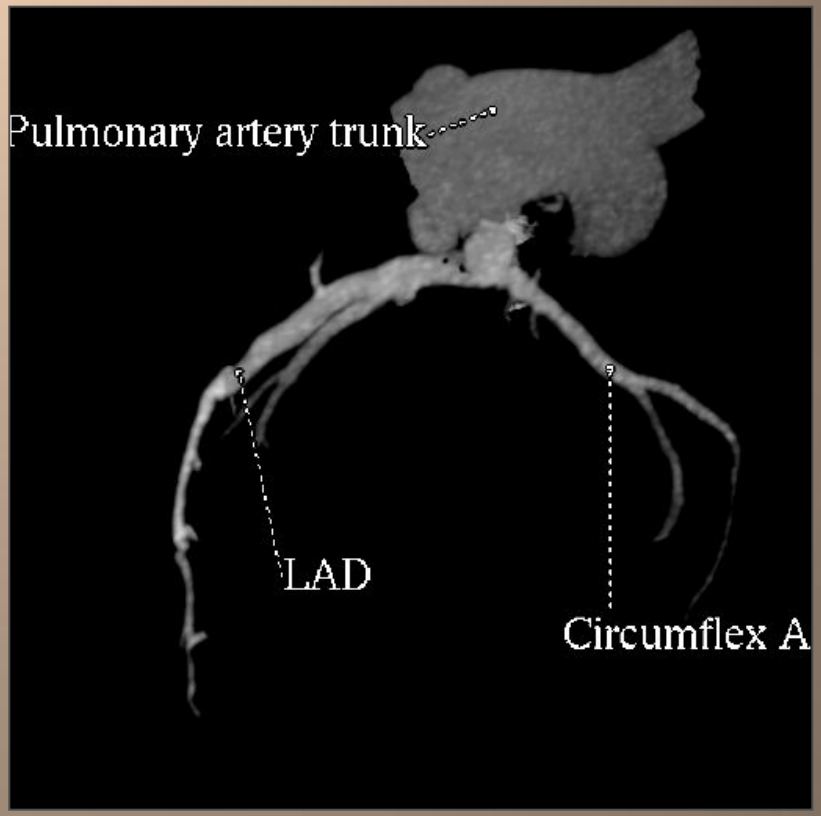

АНОМАЛЬНОЕ ОТХОЖДЕНИЕ ЛКА ОТ ПКА

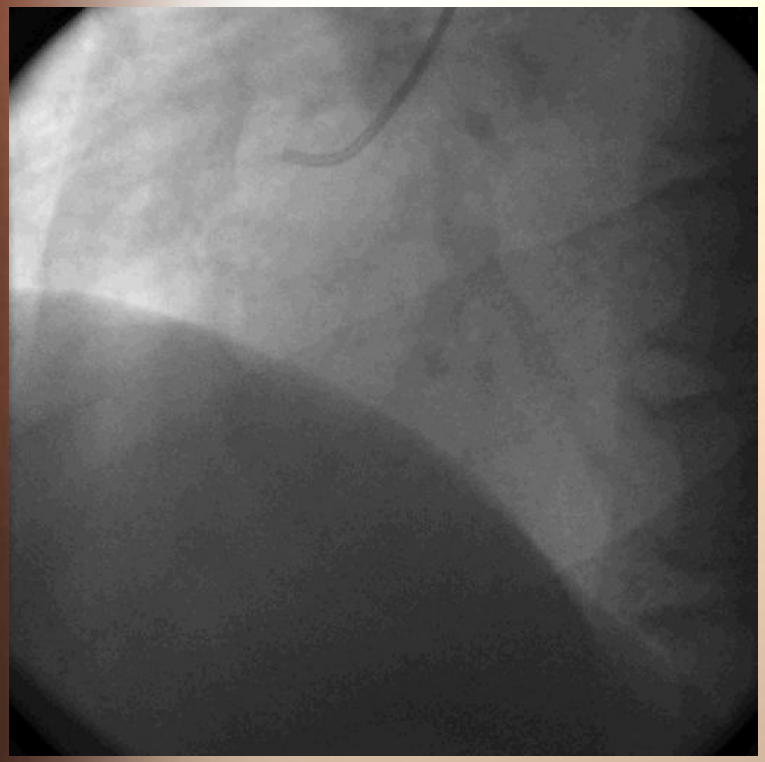

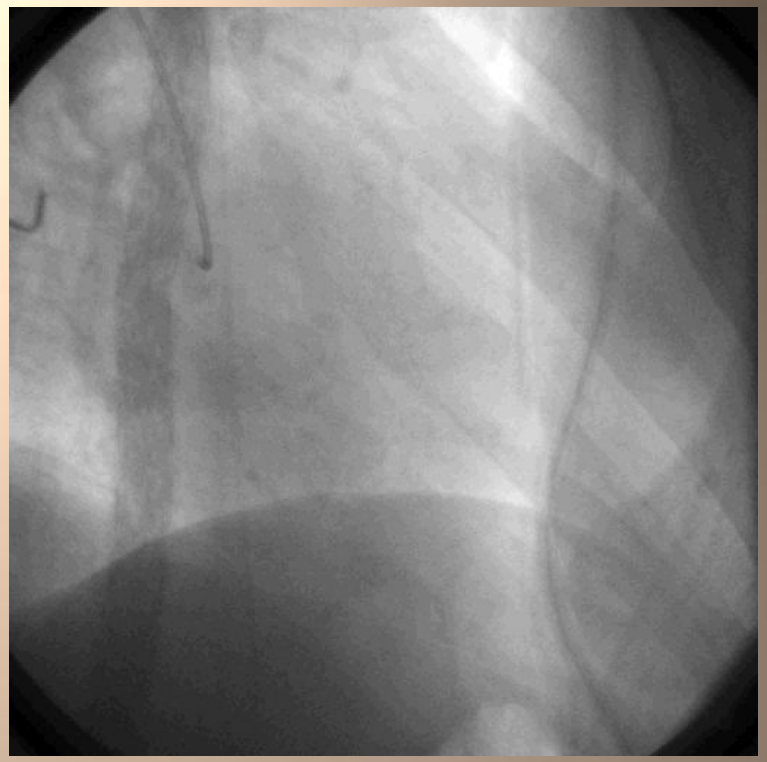

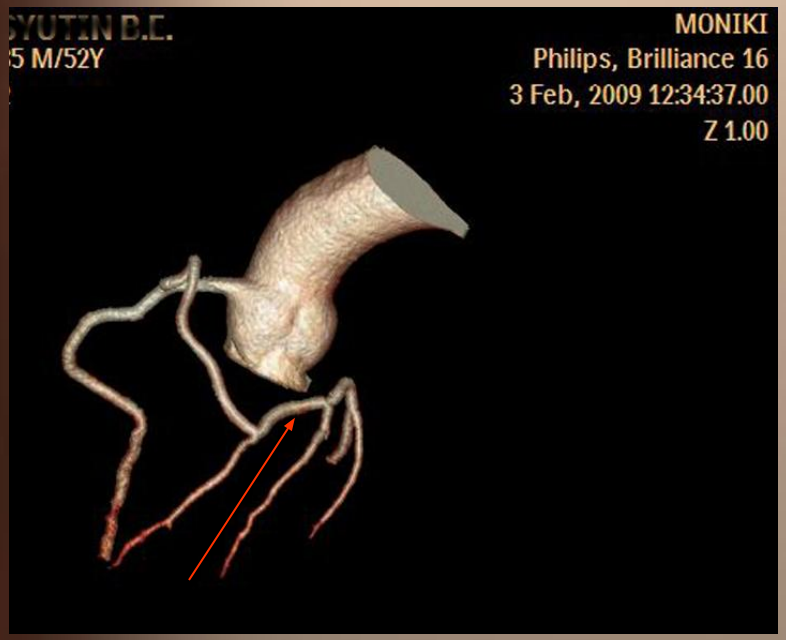

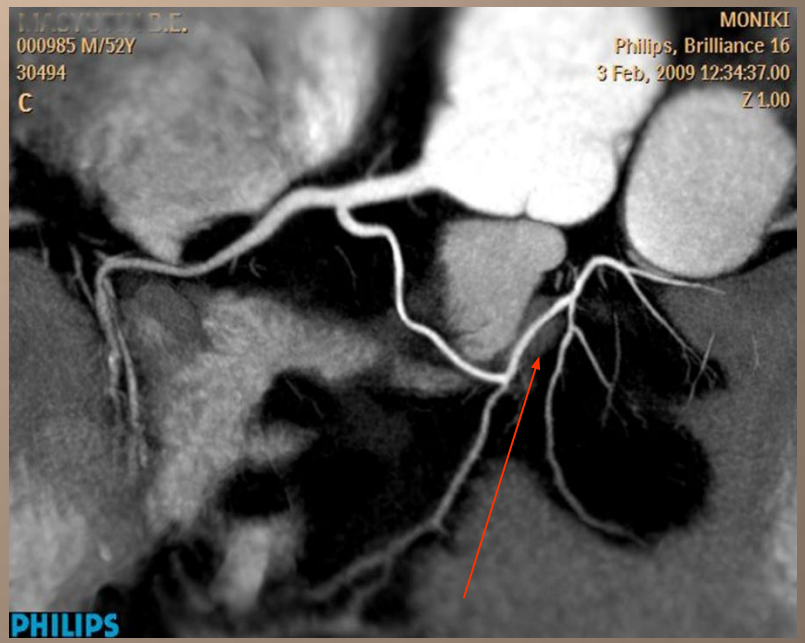

АНОМАЛЬНОЕ ОТХОЖДЕНИЕ ЛКА ОТ ПКА

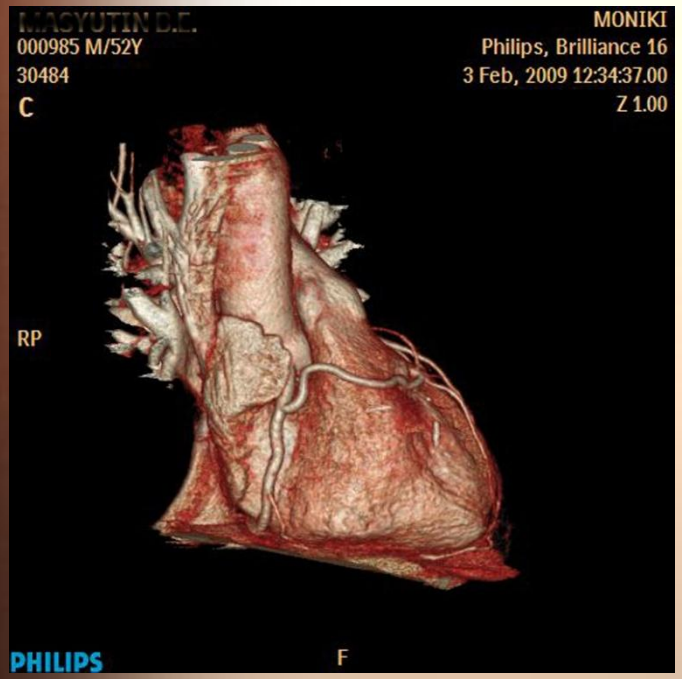

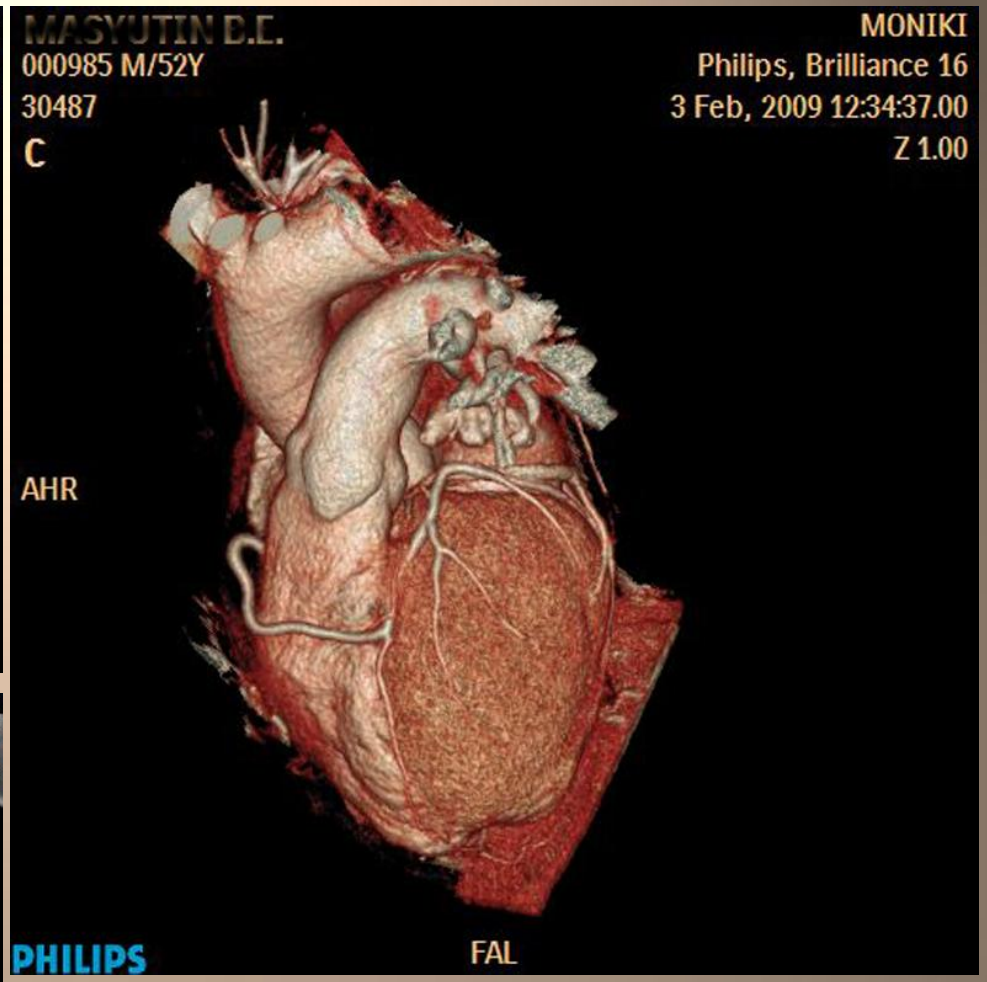

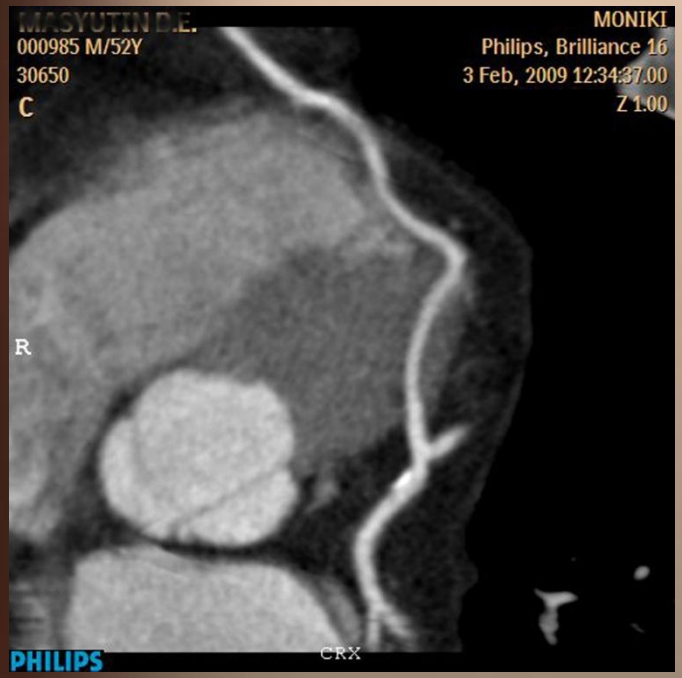

ЛКА отходит от ПКА, огибает ВОПЖ, на уровне межжелудочковой борозды делится на ПНА и ОА, которая на протяжении 2 см идет интрамиокардиально на глубине 5 мм

АНОМАЛЬНОЕ ОТХОЖДЕНИЕ ЛКА ОТ ПКА

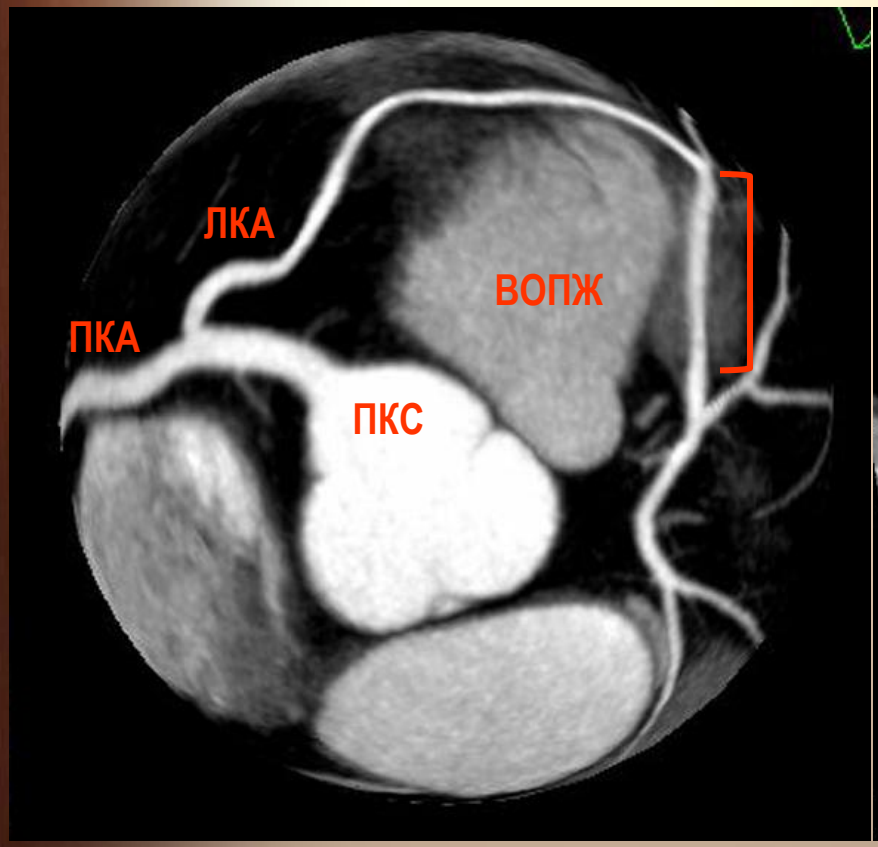

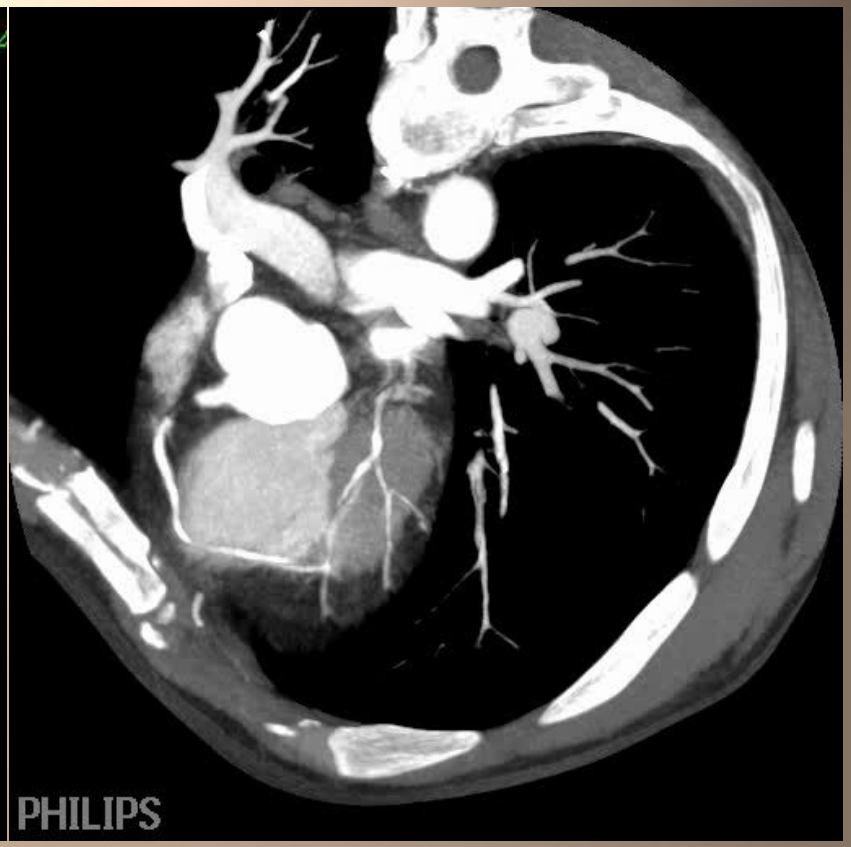

ЛКА отходит от ПКА, огибает ВОПЖ, на уровне межжелудочковой борозды делится на ПНА и ОА, которая на протяжении 2 см идет интрамиокардиально на глубине 5 мм. Систолическая компрессия ее отсутствует (что подтверждено при коронарографии).



«Единственная красота

– это правда,

которая становится зримой»

Огюст Роден