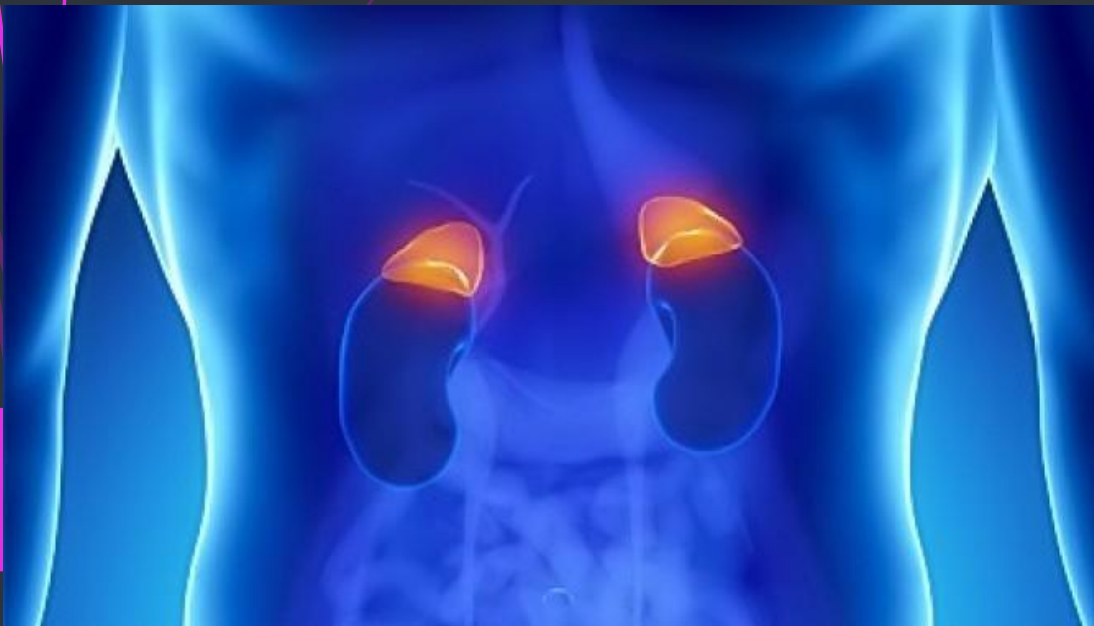



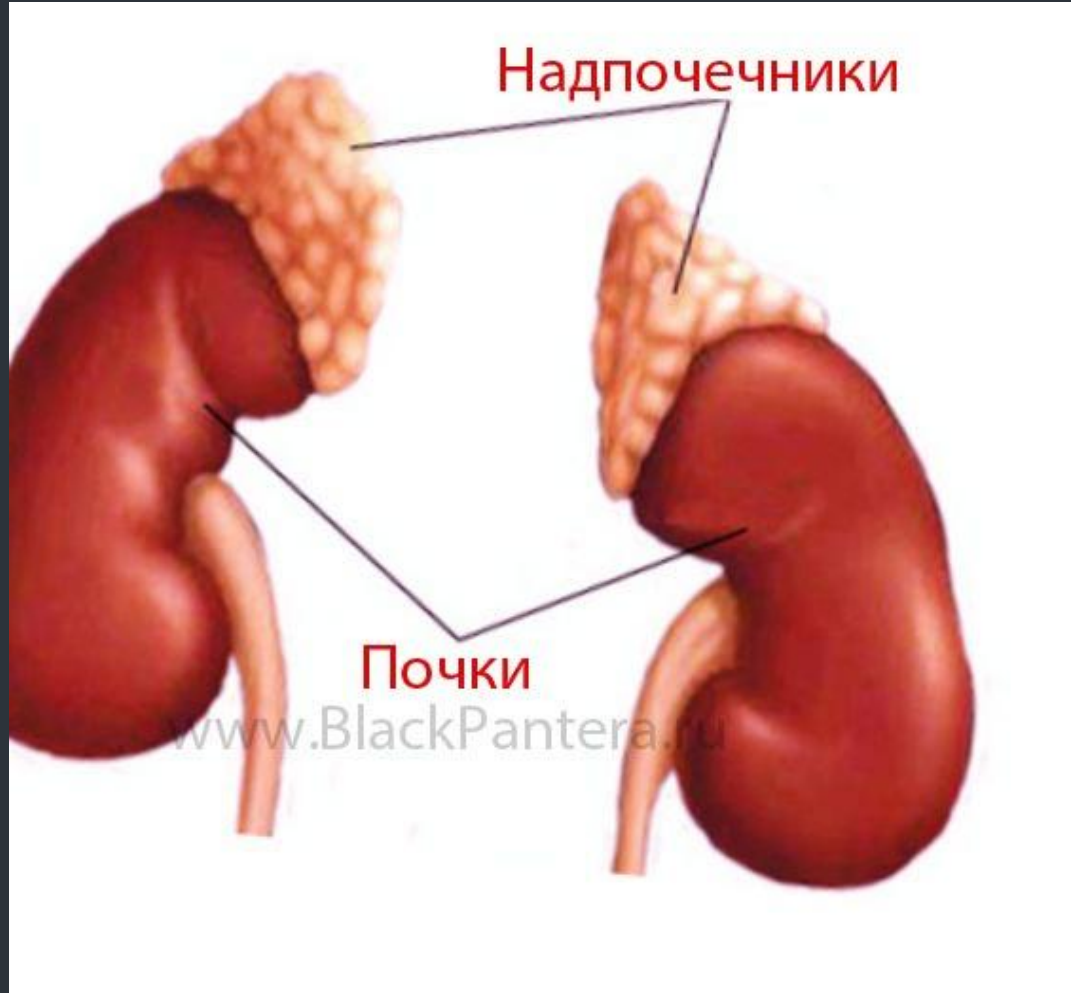
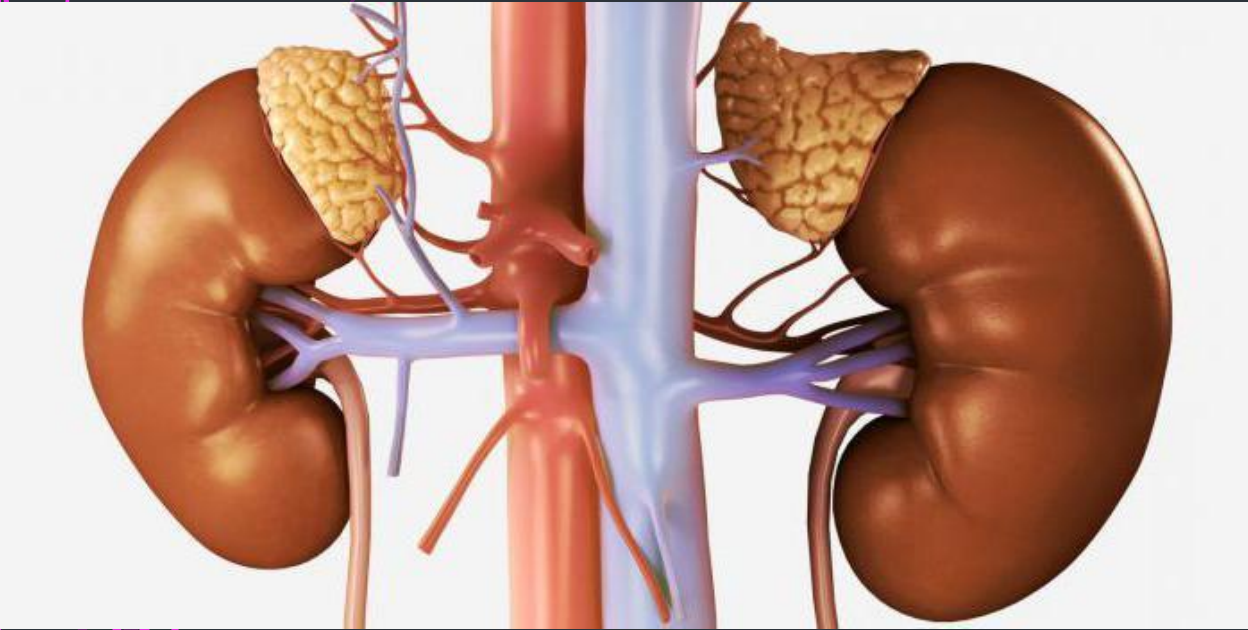
Федеральное государственное бюджетное
образовательное учреждение высшего образования
«Омский государственный медицинский
университет» Министерства здравоохранения
Российской Федерации



Острая надпочечниковая недостаточность

Автор работы:
Борисенко Владислав Александрович
308 группа лечебного факультета.

Омск 2018

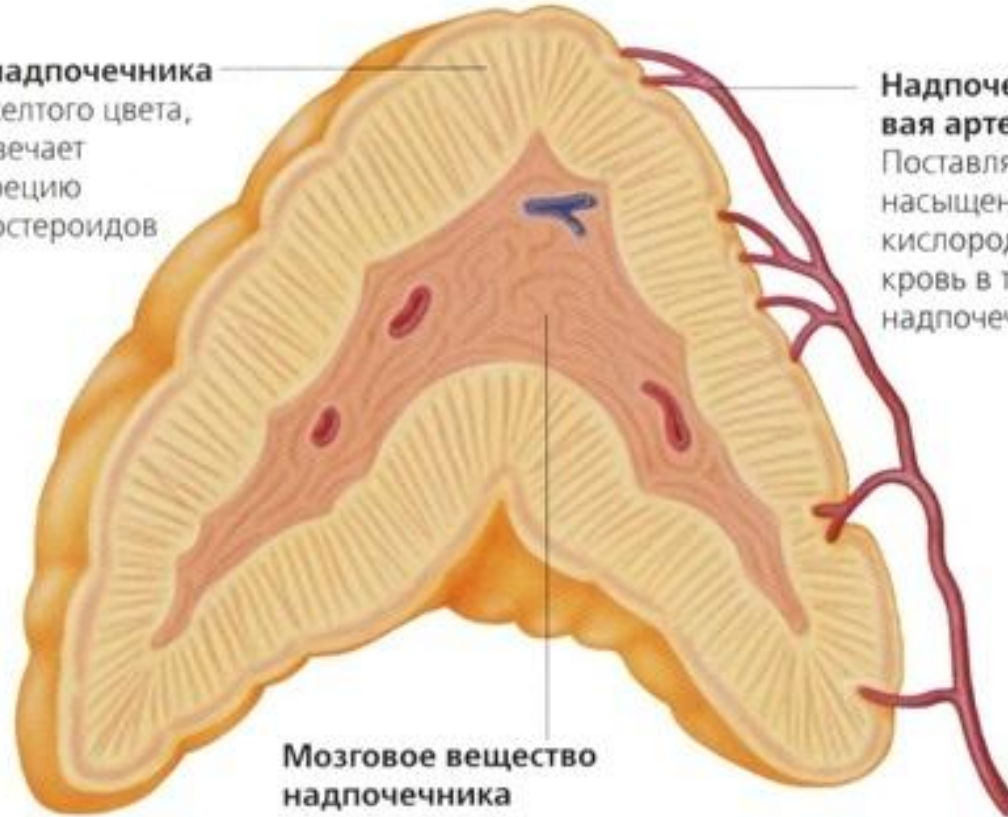

Кора надпочечника

Кора желтого цвета, она отвечает за секрецию адреностероидов

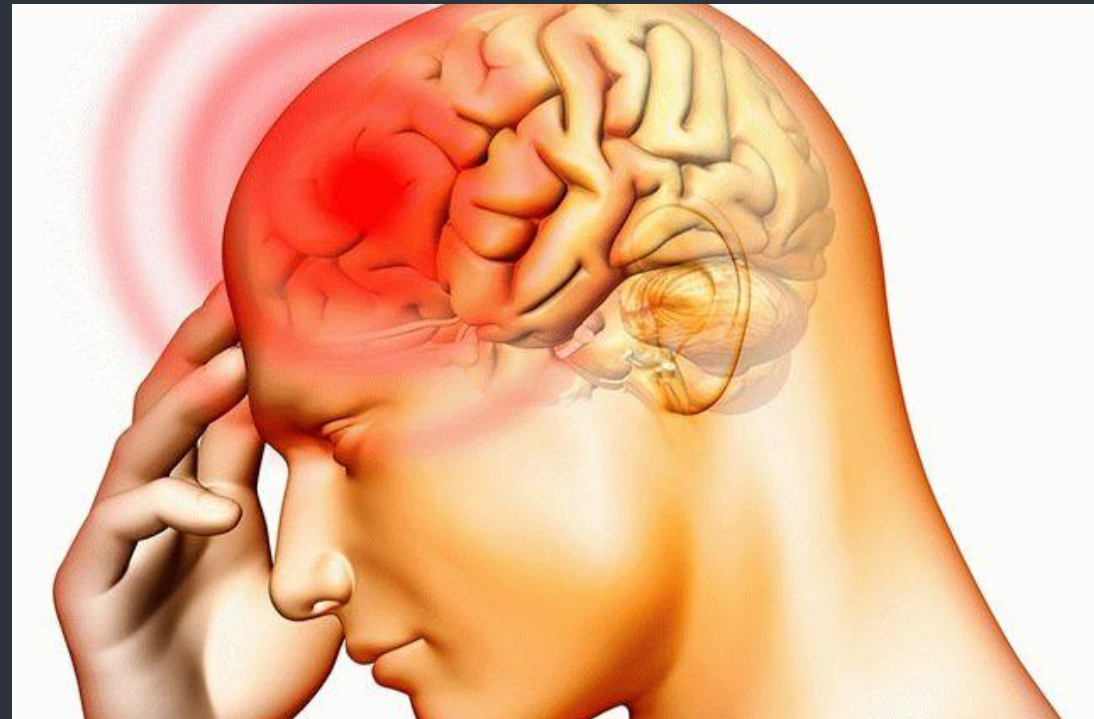
Надпочечниковая артерия

Поставляет насыщенную кислородом кровь в ткани надпочечников

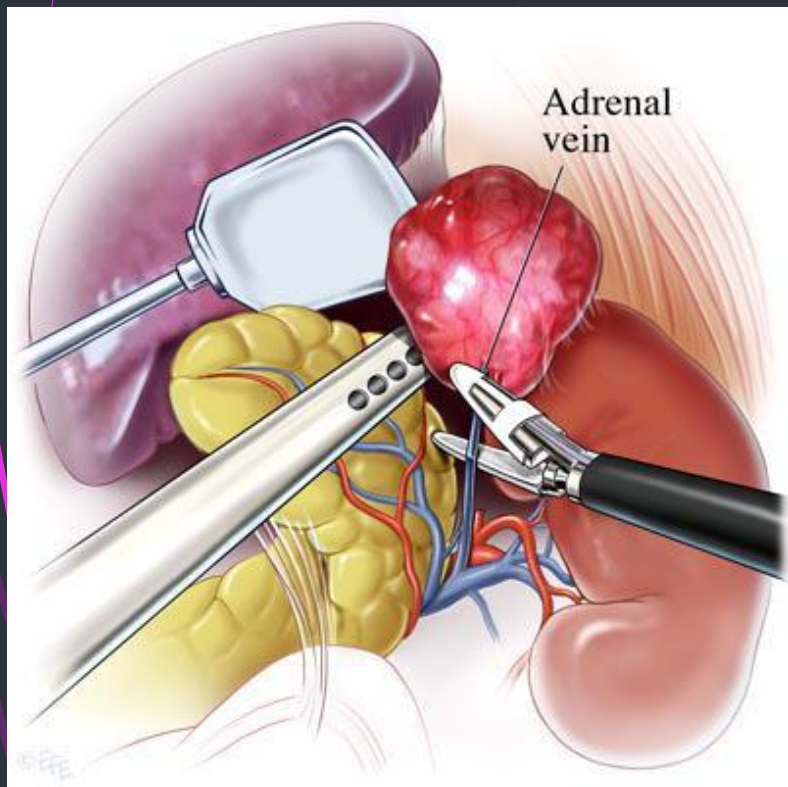
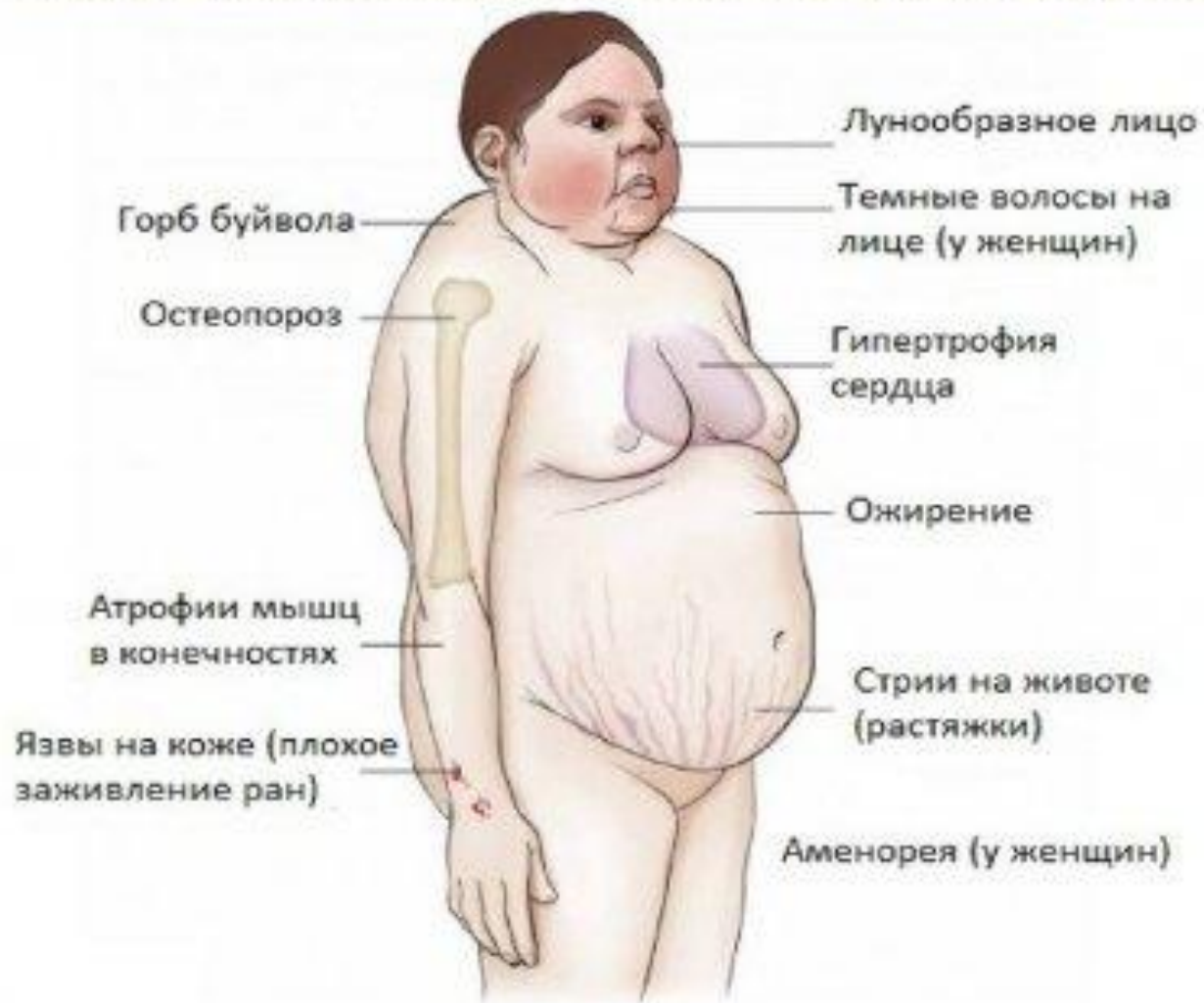

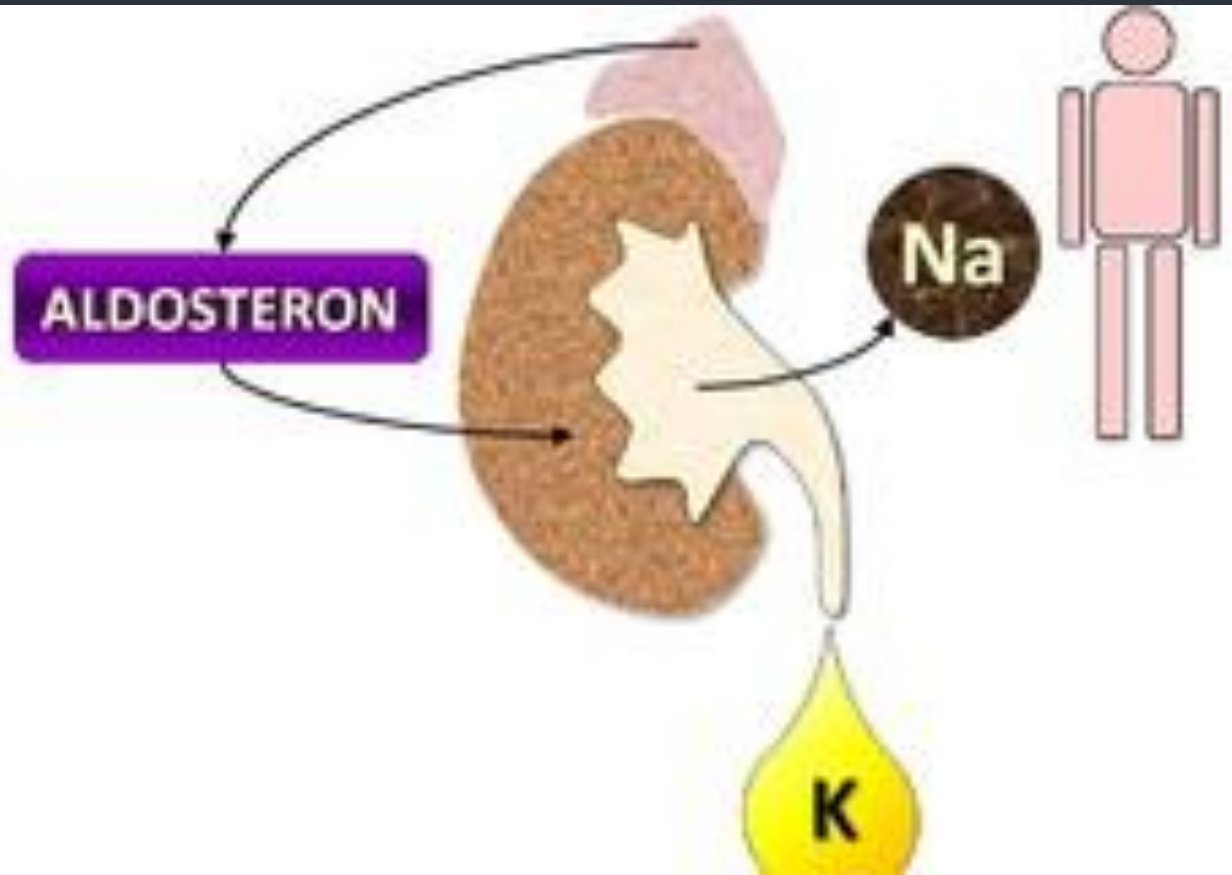
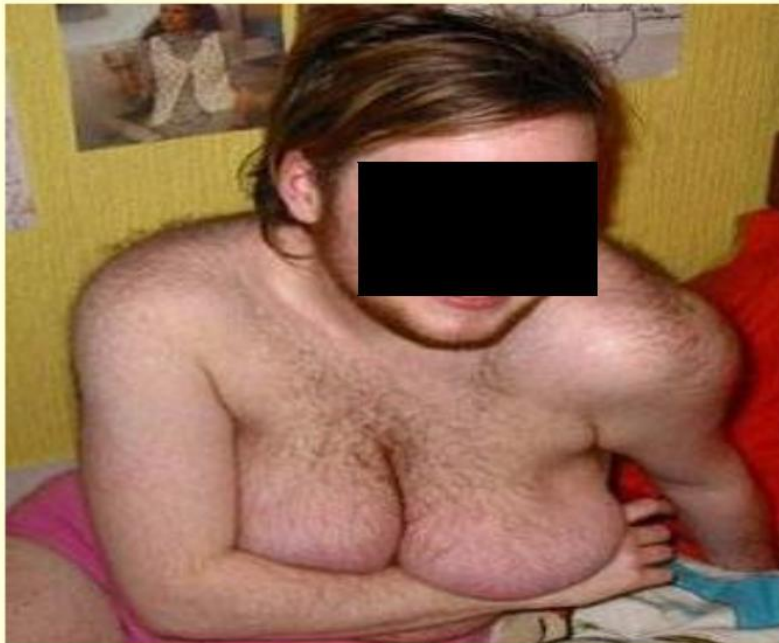Мозговое вещество надпочечника

Эта темная ткань продуцирует адреналин и норадреналин



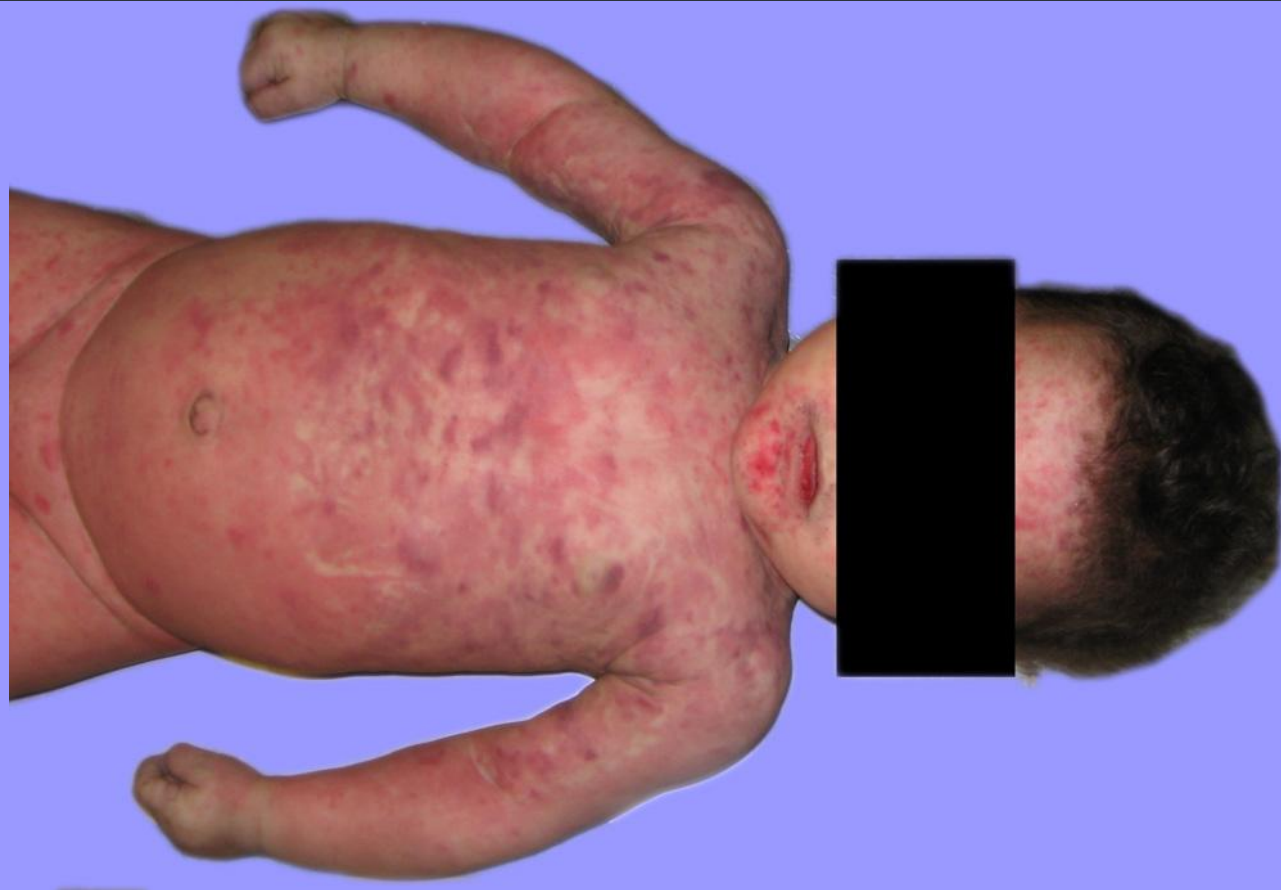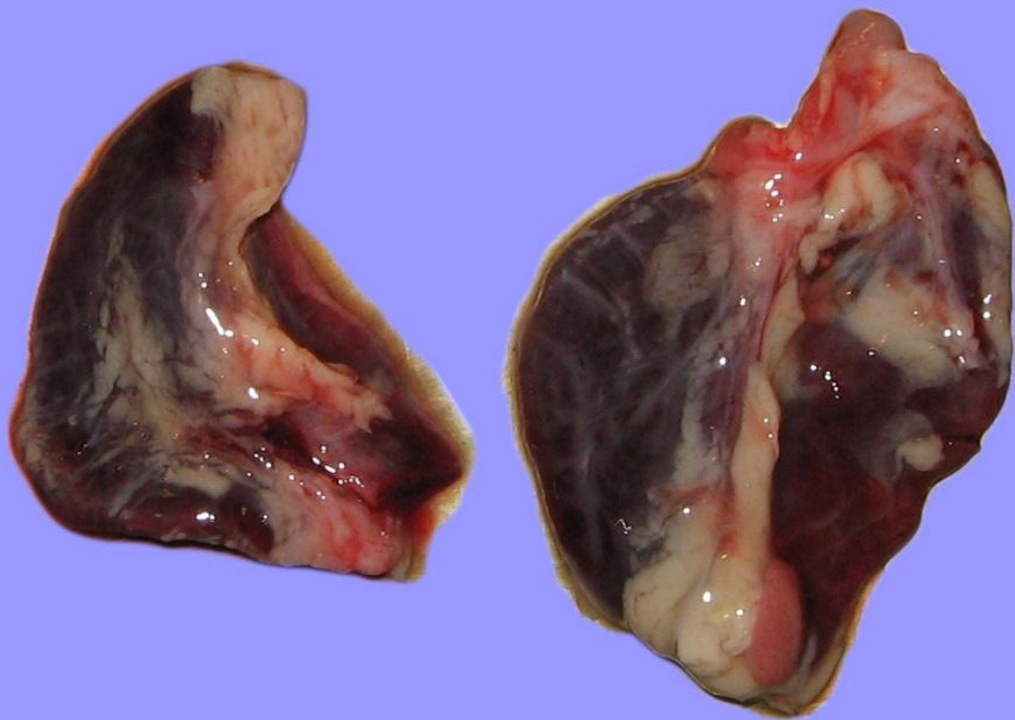
Основные симптомы болезни Иценко-Кушинга

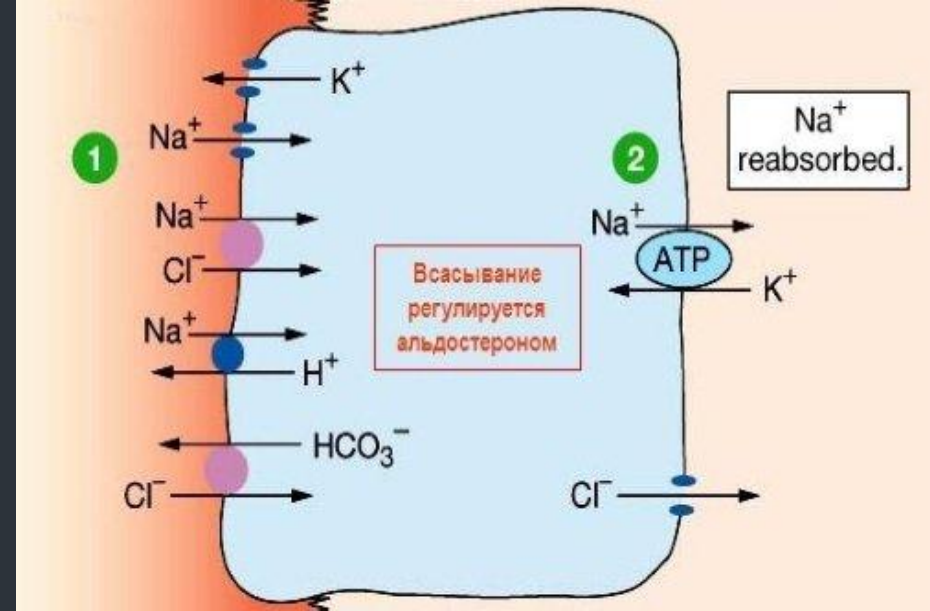







Синдром Уотерхауса-Фридериксена



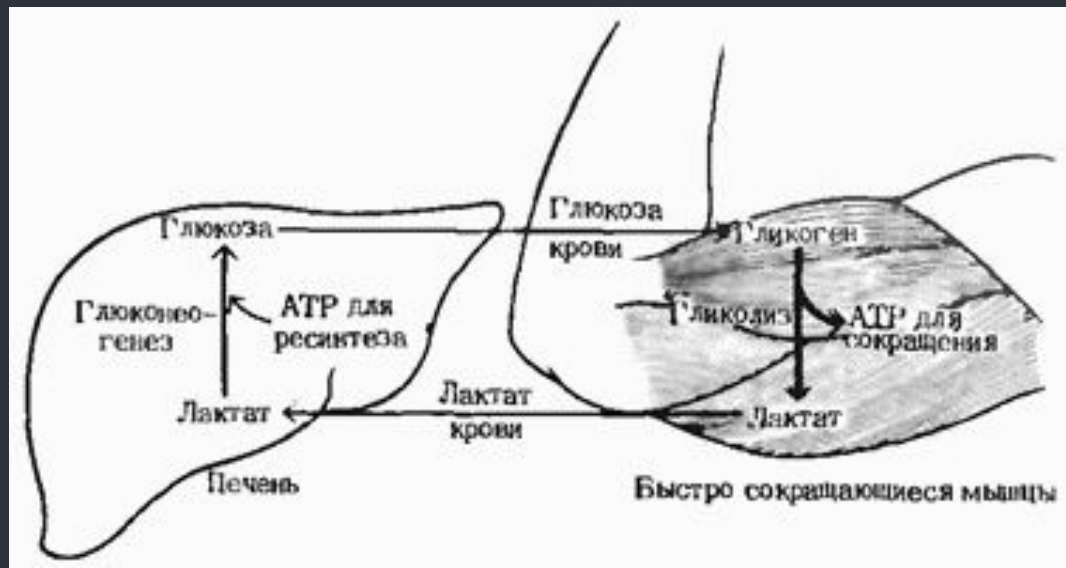
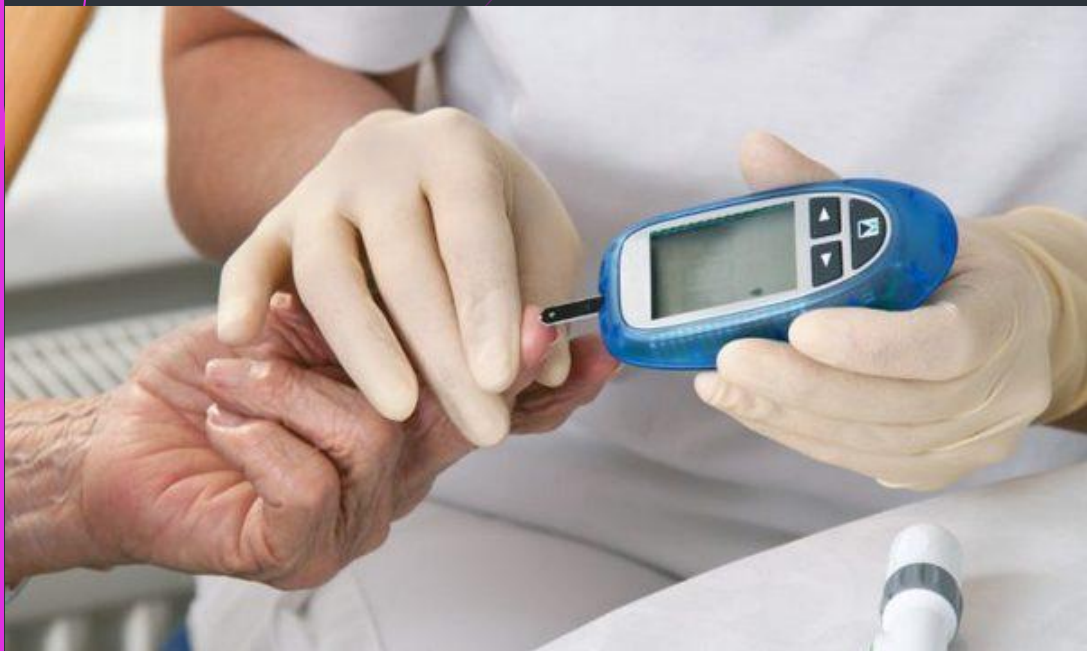


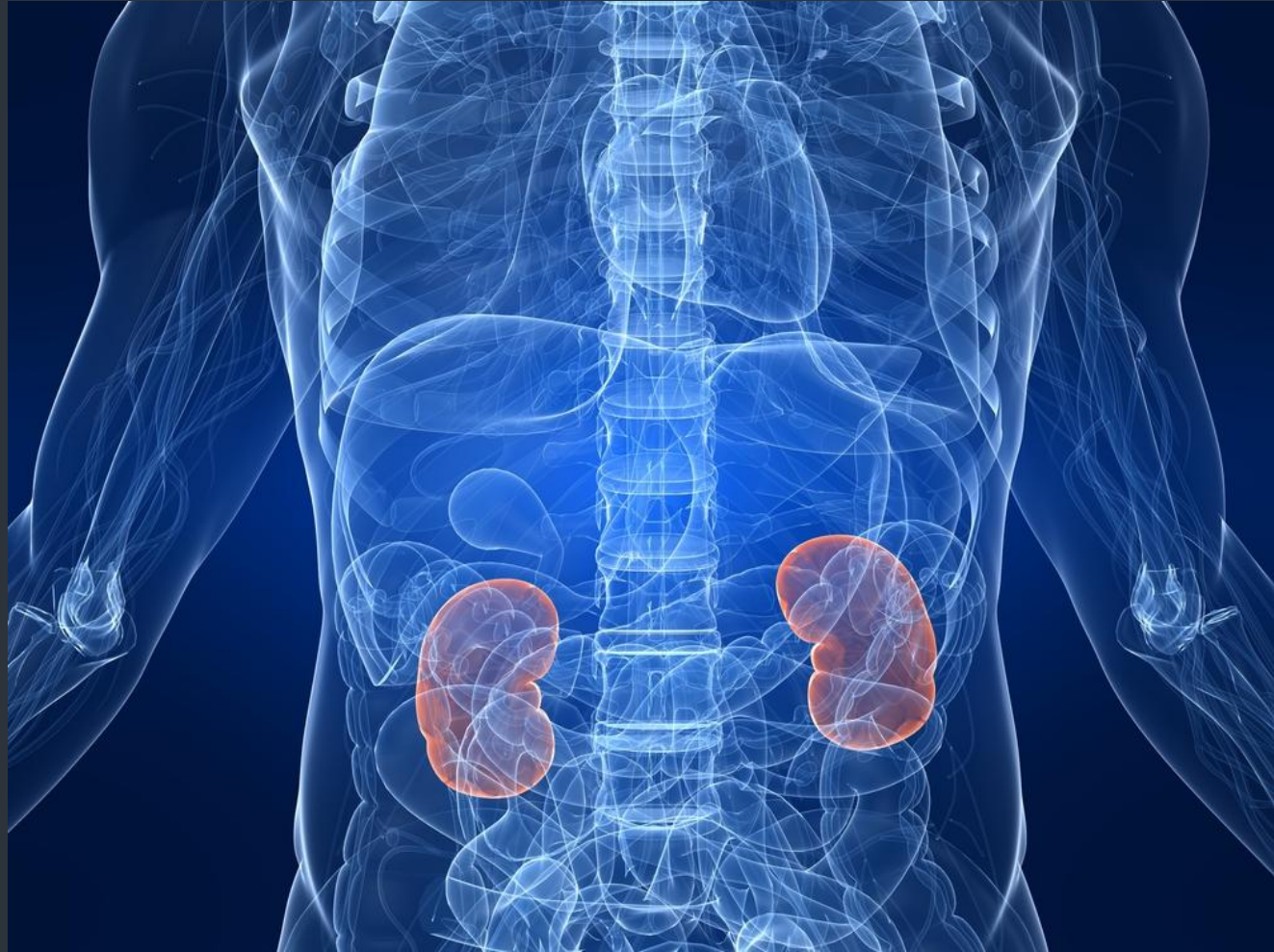
К

19

Калий
39,1







**Спасибо за внимание!
Будьте здоровы!**

