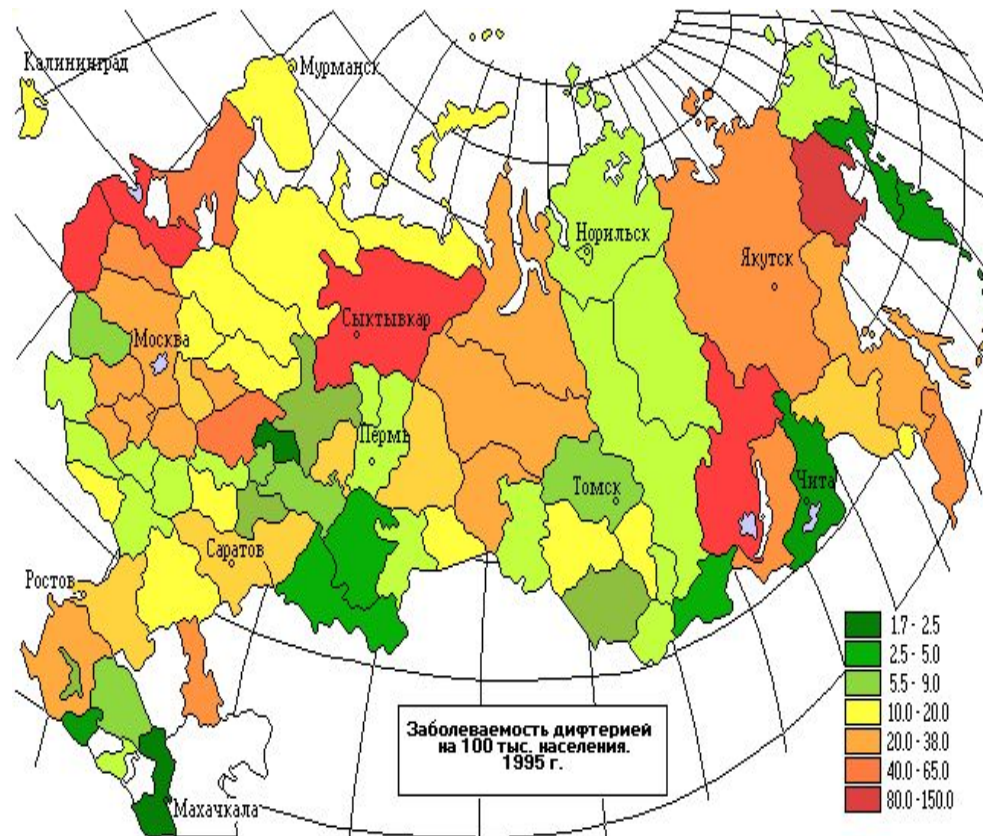
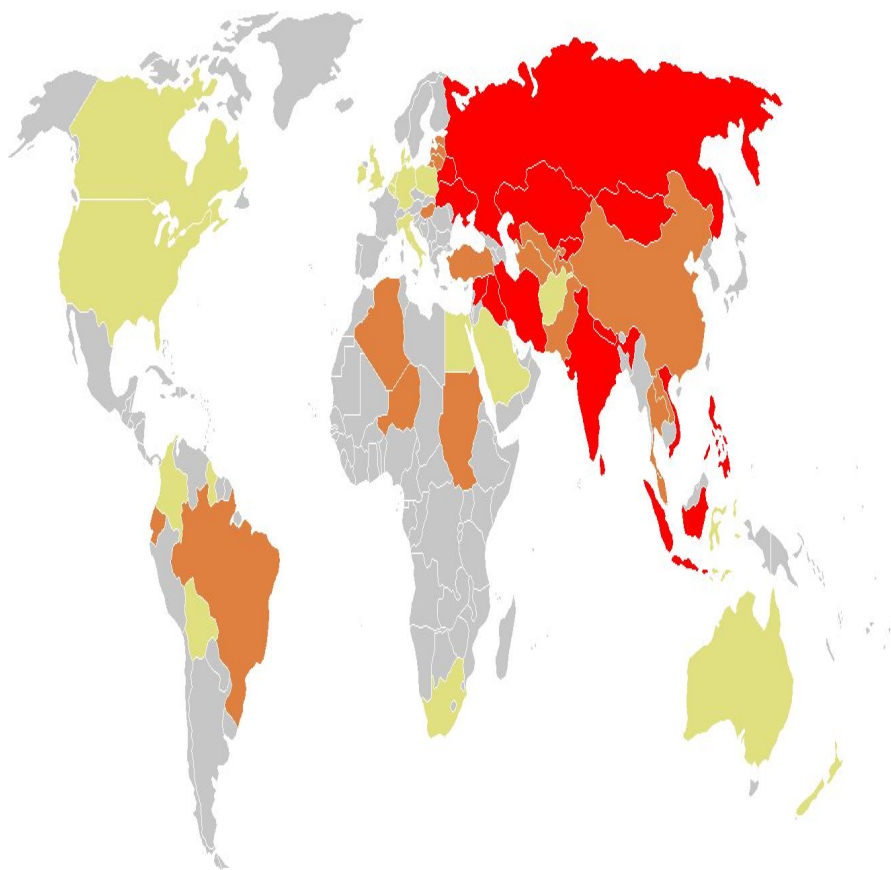
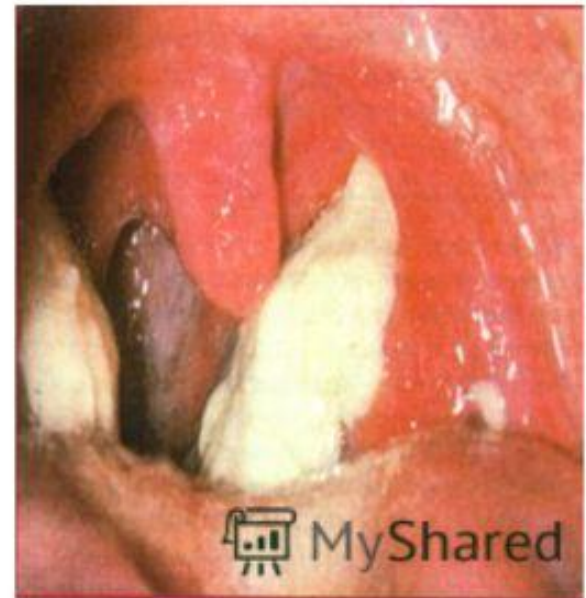


Дифтерия



Дифтерия

- «смертельная язва глотки»
- «сирийская болезнь»
- «петля палача»
- «злокачественная ангина»
- «круп»
- «дифтерит»
- «дифтерия» (с греч. плёнка, перепонка)



ОПРЕДЕЛЕНИЕ

Дифтерия – это острое инфекционное заболевание, вызываемое

токсигенной коринебактерией

характеризуется образованием фибринозных пленок в области входных ворот, интоксикацией

Diphthera - пленка

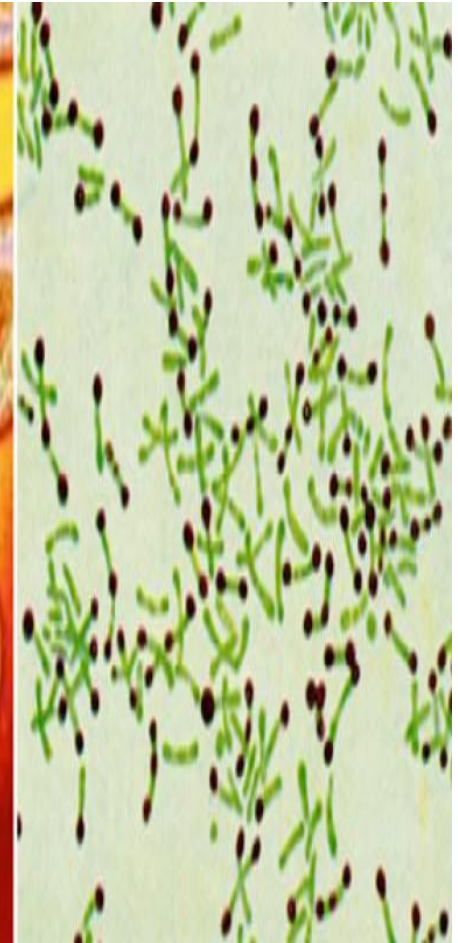
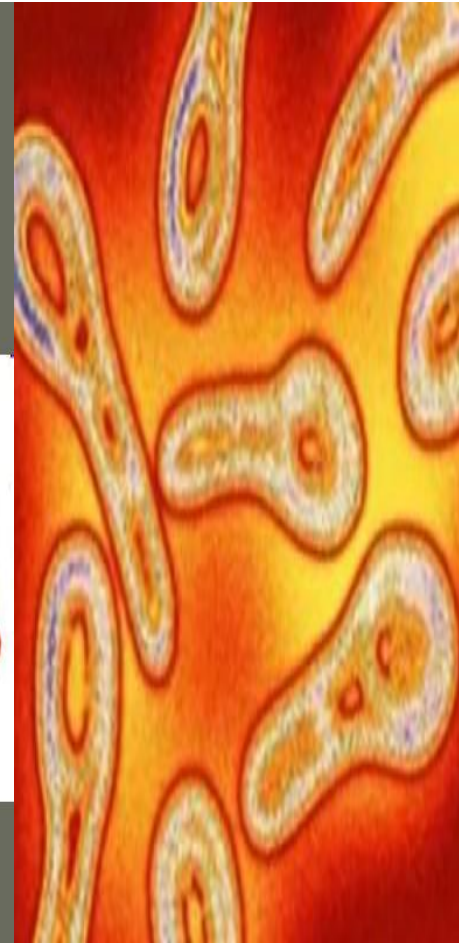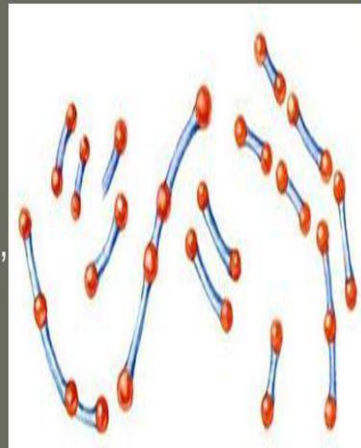
История

- Возбудитель дифтерии был открыт в 1883 г. Э. Клебсом в срезах дифтерийных пленок.
- В 1884 г. Ф. Леффлер выделил его в чистой культуре.
- В 1888 г. Э. Ру и А. Йерсен получили дифтерийный токсин
- 1895 г. Э. Беринг и Э. Ру независимо друг от друга получили противодифтерийную сыворотку, которую впервые для лечения дифтерии применил в 1897 г. П. Эрлих
- В России Г.Н. Габричевский применил противодифтерийную сыворотку с лечебной целью и организовал ее производство

Этиология

Классификация и характеристика возбудителя дифтерии

- Род *Corynebacterium* (coryne – булава, bacterium – палочка)
- Вид *C. diphtheriae* (пленка, перепонка)
- Тонкие гр+ палочки, утолщенные на концах за счет зерен волютина
- Неподвижна, спор не образует, есть микрокапсула
- Характерен полиморфизм
- Имеются коринеформные бактерии, не обладающие патогенностью-дифтероиды



ЭПИДЕМИОЛОГИЯ ДИФТЕРИИ

ИСТОЧНИКИ ИНФЕКЦИИ

- больной дифтерией;
- носитель токсигенной дифтерийной палочки

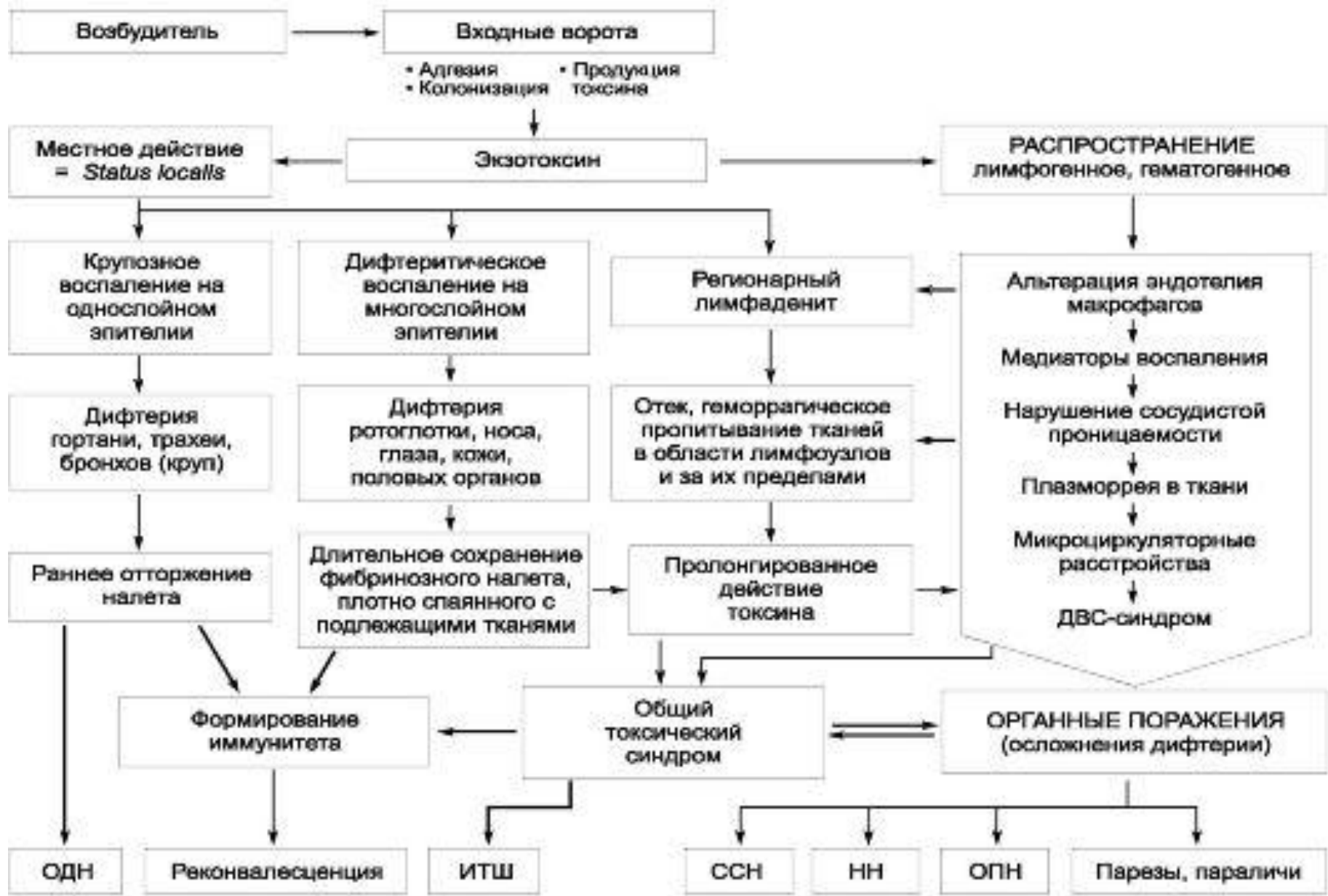
ПУТИ ПЕРЕДАЧИ

- воздушно-капельный
- контактно-бытовой

ВХОДНЫЕ ВОРОТА

- слизистая оболочка ротоглотки
- слизистые дыхательных путей
- слизистая носа
- слизистая половых органов
- поврежденная кожа

В связи с повсеместной иммунизацией в современных условиях чаще болеют дети 7-10 лет и взрослые.



КЛАССИФИКАЦИЯ ДИФТЕРИИ

- По локализации – ротоглотки, носа, гортани, трахеи и бронхов, редких локализаций (кожа, глаза)
- По тяжести – легкая, среднетяжелая, тяжелая, геморрагическая, гипертоксическая
- По распространенности – локализованная, распространенная, комбинированная
- По характеру процесса – катаральная, островчатая, пленчатая
- Осложнения – инфекционно-токсический шок, ДВС-синдром, миокардит (ранний, поздний), полирадикулоневрит (ранний, поздний), нефрозонефрит и др.
- Субклиническая (бактерионосительство)

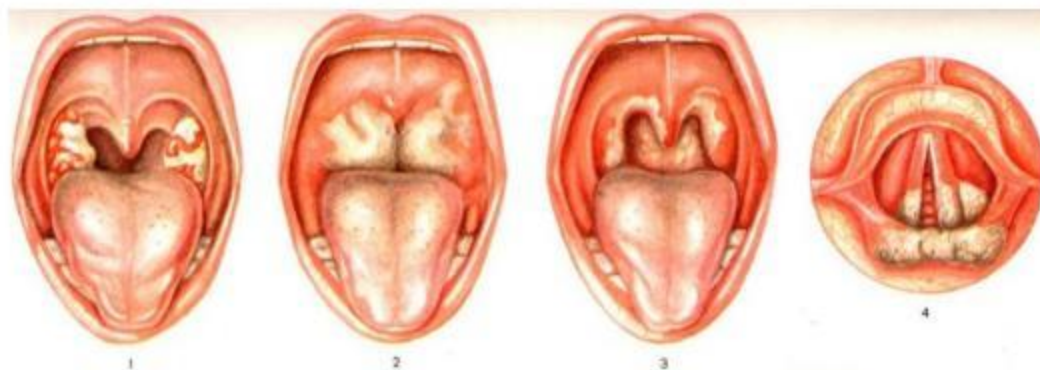
Классификация дифтерии (по локализации процесса)

Дифтерия дыхательных путей:

- Дифтерия носа - 0,5%,
 - Дифтерия ротоглотки – **92%**,
 - Дифтерия гортани – 1%,
 - Дифтерия трахеи – 0,3%,
 - Дифтерия бронхов – 0,3%.
- ⇒ Дифтерия глаза - 0,3%;
 - ⇒ Дифтерия уха – 0,2%;
 - ⇒ Дифтерия половых органов - 0,2%;
 - ⇒ Дифтерия кожи.

ПО РАСПРОСТРАНЕННОСТИ ПРОЦЕССА:

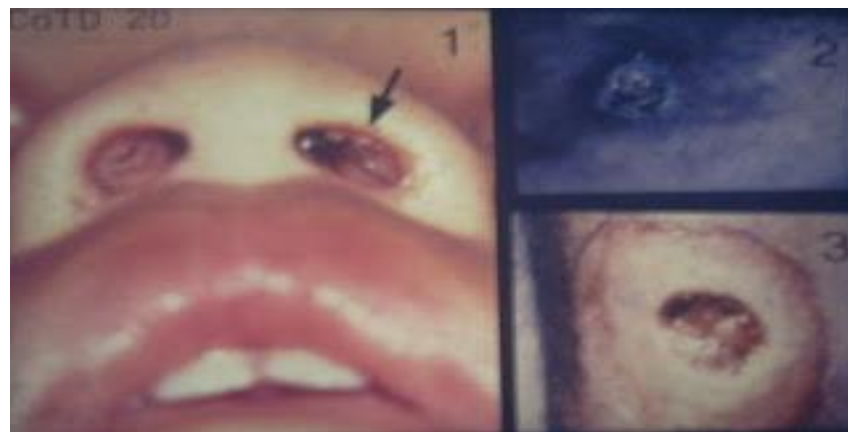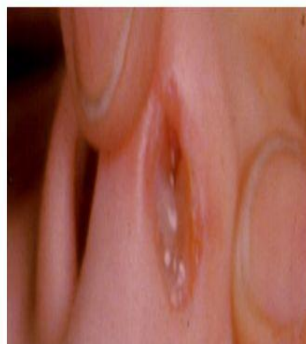- **Локализованная** (в пределах одного анатомического образования);
- **Распространенная** (выходит за пределы одного анатомического образования);
- **Комбинированная** (совмещенное поражение двух анатомических образований).



Дифтерия носа

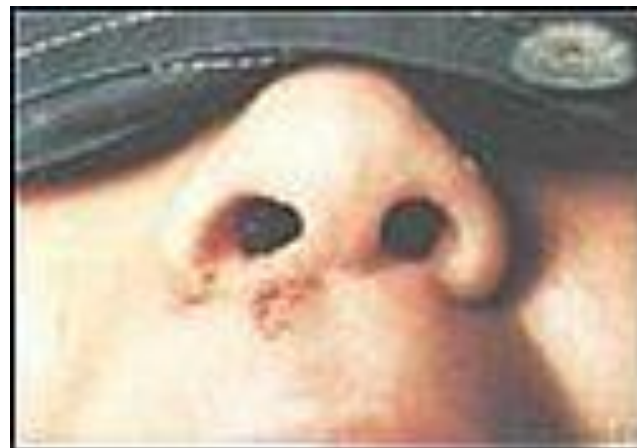Дифтерия носа

Общее состояние
удовлетворительное.
Температура нормальная
или слегка повышена.



Характерно:

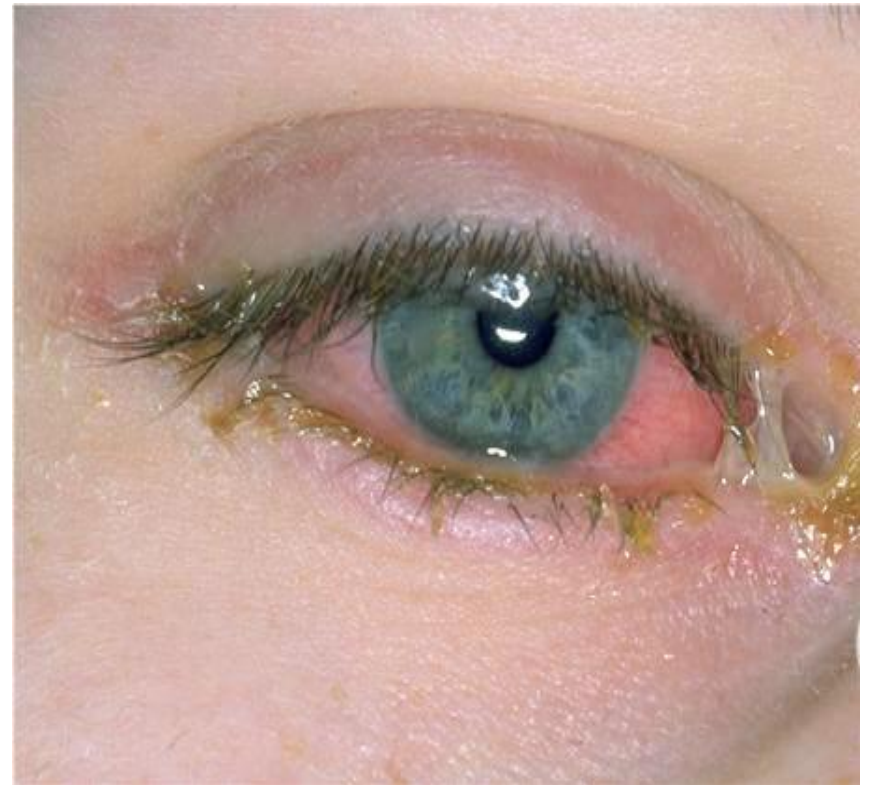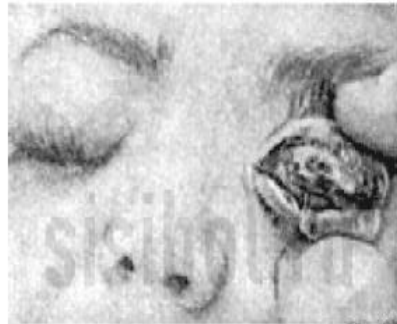
- затруднение носового дыхания;
- сукровичное отделяемое из одной половины носа;
затем слизисто-гнойные или гнойно-кровянистые
выделения;
- образуются типичные пленки на слизистой.



Дифтерия глаза

Дифтерия глаз

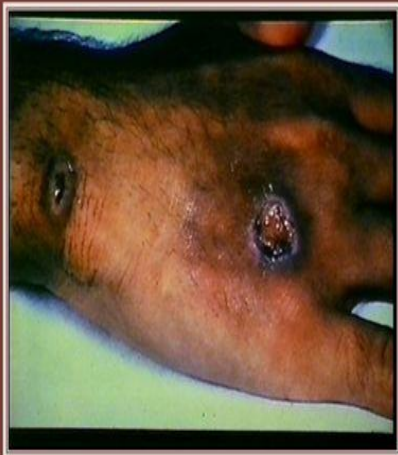- Дифтерия глаз как самостоятельная форма болезни почти не встречается. Она сочетается с дифтерией верхних дыхательных путей. В процесс могут вовлекаться веки, конъюнктива, роговица и другие отделы глаз. Чаще бывает дифтерийный конъюнктивит в катаральной, крупозной и дифтеритической формах



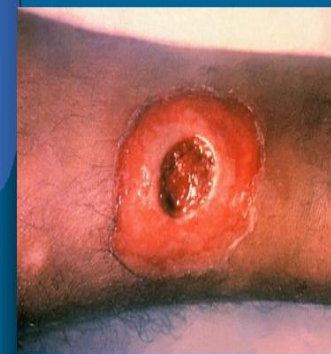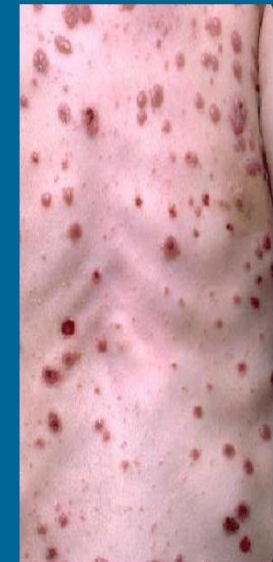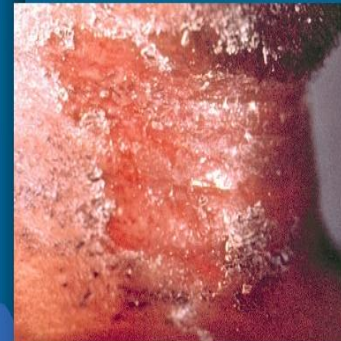Дифтерия кожи

Дифтерия кожи

- ⊖ Длительное заживление раневого процесса
- ⊖ Гиперемия краев поврежденных тканей
- ⊖ Наличие грязно-серого налета
- ⊖ Плотная инфильтрация окружающей кожи
- ⊖ Часто в теплом тропическом климате

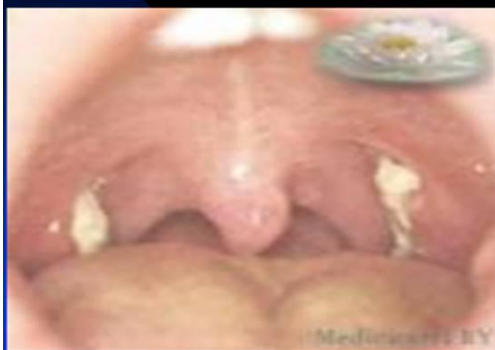

Дифтерия кожи

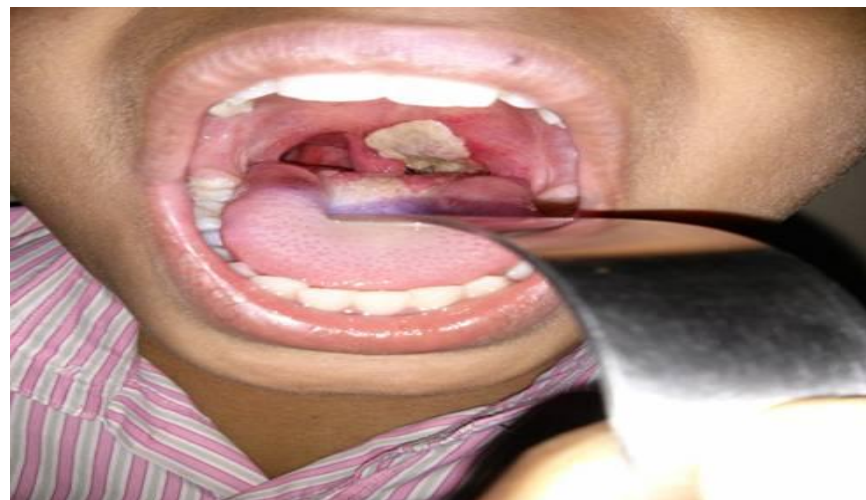

Дифтерия ротоглотки (зева)

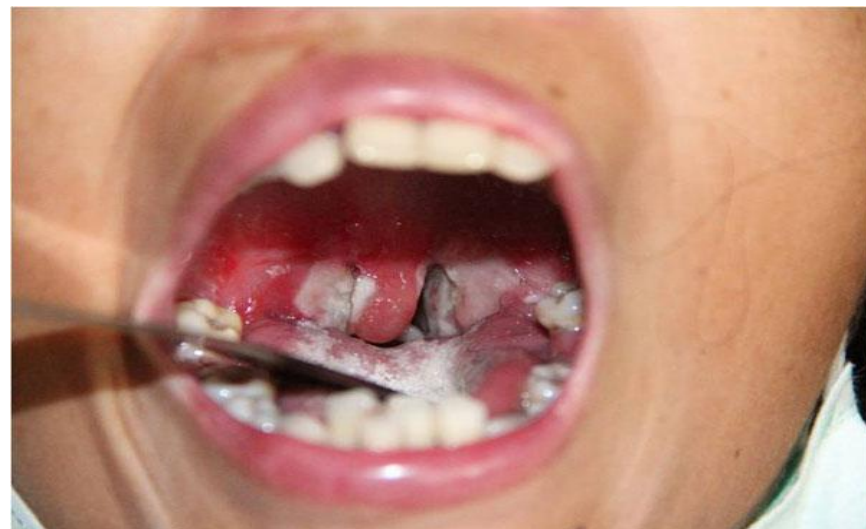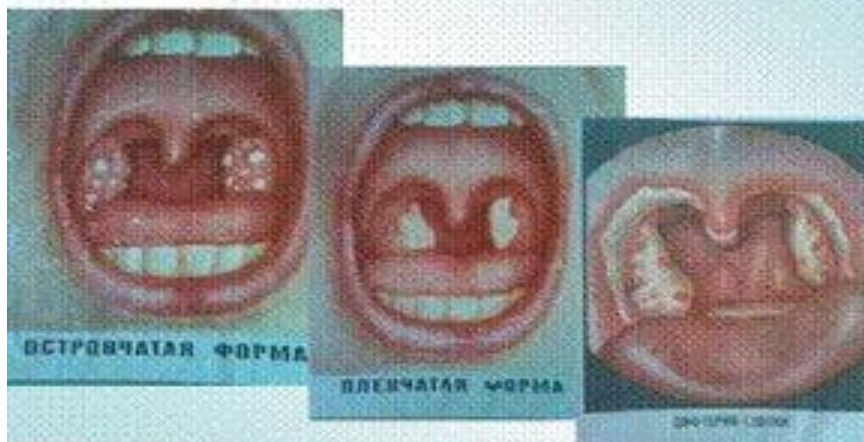Локализованная дифтерия ротоглотки – наиболее частая форма.



- При локализованной форме налеты располагаются только на миндалинах и не выходят за их пределы.

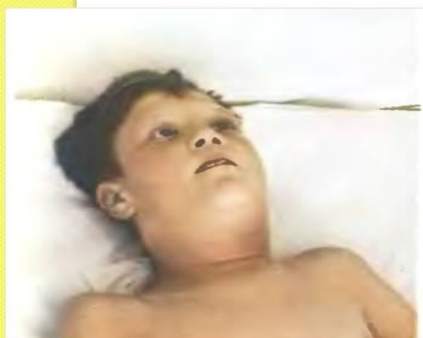

Дифтерия глотки



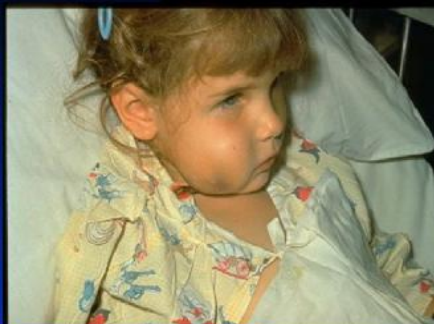Степени

ТОКСИЧЕСКАЯ ФОРМА ДИФТЕРИИ ЗЕВА



- I степень отек до второй шейной складки
- II степень - до ключицы
- III степень – ниже ключицы

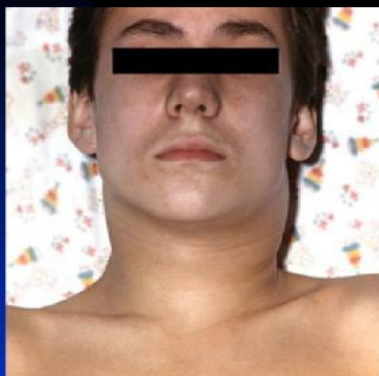Дифтерия II степени



- отек шейной клетчатки до ключицы

PPt4WEB.ru

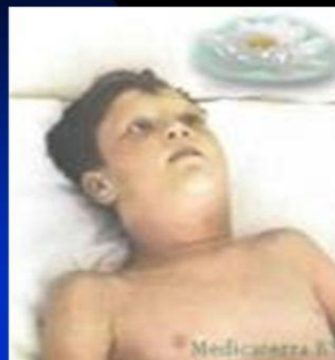Дифтерия I степени



- отек шейной клетчатки достигает середины шеи;

PPt4WEB.ru

Дифтерия III степени



- отек шейной клетчатки ниже ключицы, «бычья шея»

MyShared

ХАРАКТЕРИСТИКА ДИФТЕРИЙНОЙ ПЛЕНКИ

Серовато – белого цвета

Гладкая, блестящая

Возвышается над поверхностью слизистой

В первые дни может быть тонкая,
паутинообразная, снимается, затем плотно
спаяна

Кровоточит слизистая при попытке удалить.

Не растирается между шпателем

Механизм образования фибриновых пленок при дифтерии

- Токсигенные штаммы бактерий выделяют экзотоксин и ферменты (нейроменидазу), провоцируя формирование очага воспаления.
- **Местное действие** дифтерийного токсина выражается в коагуляционном некрозе эпителия, развитии гиперемии сосудов и стаза крови в капиллярах, повышении проницаемости сосудистых стенок.
- Экссудат, содержащий фибриноген, лейкоциты, макрофаги и эритроциты, выходит за пределы сосудистого русла.
- На поверхности слизистой оболочки в результате контакта с тромбопластином (ФСК III) некротизированной ткани фибриноген превращается в фибрин.
- Образовавшийся фибрин и некротизированный эпителий представляют собой плотное, довольно толстое образование — **дифтерийную пленку**.
- Постепенно отделяемое становится грязноватым, едким и вызывает воспаление кожи краев раны. Там могут появиться трещины кожи, которые способствуют присоединению вторичной инфекции.

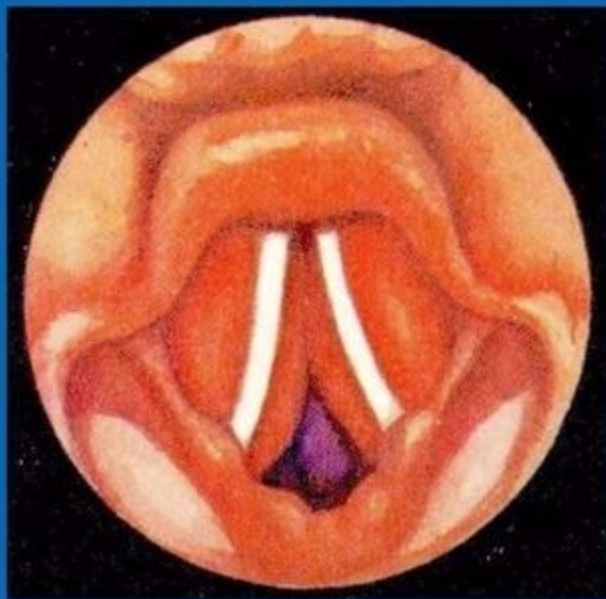- При дифтерии гортани интоксикация выражена меньше, так как под фибринозной плёнкой собирается слизь, мешающая всасыванию токсина.

Признаки	Локализованная форма			Распространенная форма
	катаральная	островчатая	пленчатая	
Симптомы интоксикации	Нет	Небольшая слабость, резкая головная боль	Острое начало, головная боль, вялость, адинамия	Острое начало, головная боль, слабость, адинамия, иногда рвота, бледность кожных покровов, сухость во рту
Температура тела	37,3 – 37,5 °С, 1 – 2 дня	37,5 – 38,0 °С	38,1 – 38,5 °С	38,1 – 39,0 °С
Боль в гортани	Незначительная	Незначительная, усиливающаяся при пальпации	Умеренная, усиливающаяся при глотании	Умеренная, усиливающаяся при глотании
Лимфаденит	Углочелюстной, лимфатические узлы до 0,5 – 1,0 см, чувствительные при пальпации	Углочелюстной, лимфатические узлы от 1,0 см и более, чувствительные при пальпации	Углочелюстной, лимфатические узлы до 2,0 см, малоболлезненные	Углочелюстной, лимфатические узлы до 3,0 см и более, болезненные
Изменения со стороны небных миндалин	Гиперемия и гипертрофия небных миндалин	Миндалины гиперемированы, увеличены. Единичные или множественные островки «паутинообразных» налетов. Налеты легко снимаются, без кровоточивости	Неяркая, застойная гиперемия, налеты с перламутровым блеском или серо-белой окраски. Снимаются с трудом с кровоточивостью	Застойно-синюшная гиперемия, отек миндалин, дужек, язычка, мягкого неба, пленчатый налет, распространяющийся за пределы миндалин

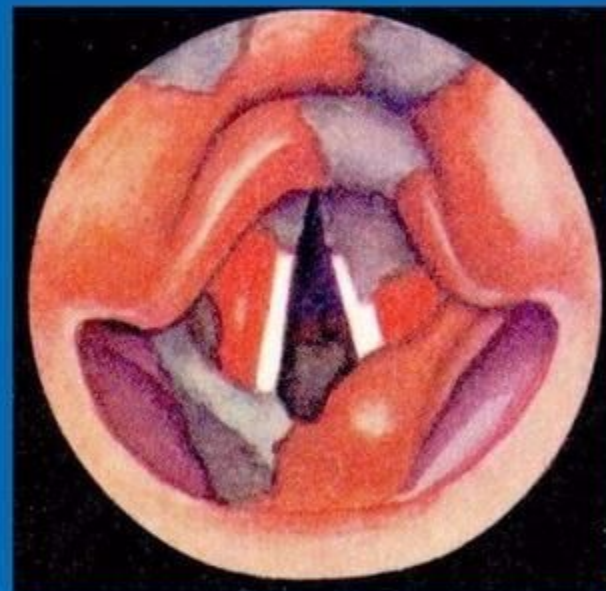Дифференциальная диагностика ложного и истинного крупа

Признак	Ложный круп	Истинный круп
Начало	Остро, в ночное время	Постепенное ухудшение дыхания
Голос	Чистый	Осиплость до афонии
Кашель	Лающий	Громкий в начале, постепенно переходящий в беззвучный
Лимфаденит	Нет	Шейный
Фибринозный налет	Нет	На миндалинах, в гортани
Интоксикация	Выраженная на фоне ОРВИ	Слабо выраженная, постепенно нарастающая

Сравнение ларингоскопической картины истинного и ложного крупа



ложный круп



истинный круп

Дифдиагноз

Признаки	Стрептококковая ангина	Дифтерия зева	Инфекционный мононуклеоз	Ангина Симановского – Плаут – Венсана
Симптомы интоксикации	Ломота в теле	Вялость, адинамия	Общая слабость	Отсутствуют
Сроки появления тонзиллита	1-е сутки	1 – 2-е сутки	2 – 4-е сутки	1-е сутки
Гиперемия миндалин	Ярко-красная	Застойно-синюшная	Ярко-красная	Отсутствует
Боль в горле	Значительная	Умеренная	Значительная	Умеренная – односторонняя
Отек небных миндалин	Умеренный	Значительный	Умеренный	Умеренный
Налет на небных миндалинах	Гнойный, не выступает над поверхностью тканей, легко снимается	Пленчатый, выступает над поверхностью тканей, снимается с трудом	Пленчатый, выступает над поверхностью тканей, снимается легко	Гнойный, располагается на поверхности язвы
Лимфаденит	Угловелюстно й	Угловелюстно й	Полилимфадени т	Угловелюстно й, односторонни й
Болезненность пораженных лимфоузлов	Значительная	Умеренная	Значительная	Незначительна я
Гепатоспленомегал ия	Отсутствует	Отсутствует	Имеется	Отсутствует
Изменения гемограммы	Нейтрофильны й лейкоцитоз	Нейтрофильн ый лейкоцитоз	Лимфомоноцито з, атипичные мононуклеары	Нейтрофильн ый лейкоцитоз

ЛАБОРАТОРНАЯ ДИАГНОСТИКА ДИФТЕРИИ

А. Бактериологическое обследование – выделение токсигенной дифтерийной палочки в биологическом материале.

Материал собирают 2 стерильными тампонами из места поражения. Один для посева материала (выделение культуры и определение ее токсигенности). Из второго делают мазки и окрашивают их по Граму.

Б. Серологическая диагностика.

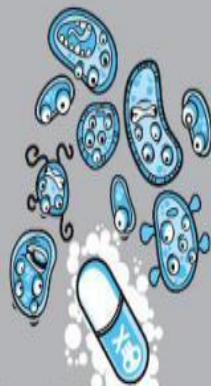
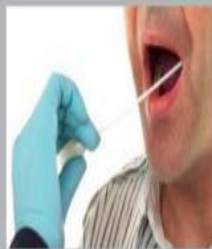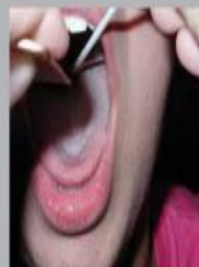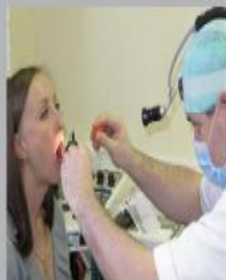Обнаружение прироста титра антитоксических антител в серологических реакциях (РПГА, ИФА).

Диагностическое значение имеет факт низкой специфической защиты (уровень антитоксических антител $< 0,03$ МЕ/мл) в первые дни болезни.

Взятие мазка из зева

*Посевы слизи из зева производятся при дифтерии, менингококковой инфекции, ангине, острых респираторных вирусных заболеваниях, коклюше и других инфекциях

*Мазок из зева берут натощак или не ранее 2 часов после полоскания

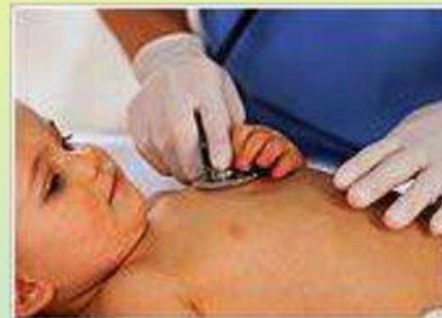

РАННИЕ ОСЛОЖНЕНИЯ ДИФТЕРИИ

1. Инфекционно-токсический шок из-за кровоизлияния в надпочечники (падает АД, P_s – нитевидный, анурия)

2. Миокардиты – конец 1-й - начало 2-й недели болезни: приглушение тонов сердца, расширение границ, систолический шум, тахикардия, P_s слабого наполнения. М.б. признаки сердечной недостаточности: резко увеличена печень, боли в животе, отеки, анурия, снижение АД.

На ЭКГ: снижение вольтажа всех зубцов и др.



ПОЗДНИЕ ОСЛОЖНЕНИЯ ДИФТЕРИИ

Возникают на 4-5 недели болезни

Протекают по типу полирадикулоневрита:

- вялые параличи вплоть до полной обездвиженности конечностей;
- поражение мышц шеи, туловища: больной не может сидеть, держать голову;
- паралич гортани;
- паралич диафрагмы;
- поражение механизмов иннервации сердца.

Течение обычно благоприятное.

Через 1-3 месяца полное восстановление функции скелетной мускулатуры.

Принципы лечения дифтерии

!!! Обязательная госпитализация.

!!! Максимально раннее введение противодифтерийной антитоксической сыворотки.

!!! Патогенетическая терапия:

- дезинтоксикационная терапия
- противовоспалительные средства
- глюкокортикостероидные гормоны

Лечение.

- Основная роль в лечении принадлежит антитоксической противодифтерийной сыворотке – нейтрализующей токсин.
- Эффективна при введении в первые часы болезни.
- Вводится по Безредка.

Лечение дифтерии:

Главным в лечении всех форм дифтерии, кроме бактерионосительства, является нейтрализация дифтерийного токсина введением антитоксической ПДС.

Дозы ПДС

1. Локализованная дифтерия ротоглотки, носа, половых органов, глаз, кожи 15 - 30 в/м
2. Распространенная дифтерия ротоглотки 30 - 40 в/м
субтоксическая дифтерия 50 - 60 в/м
3. Токсическая дифтерия I степени тяжести 60 - 80 в/м
II ' ' 80 - 100 в/в или в/м
III ' ' 100 - 120 в/в или в/м
4. Гипертоксическая 120 - 150 в/в или в/м
5. Круп локализованный 15 - 20 в/м
6. Круп распространенный и нисходящий 30 - 40 в/м

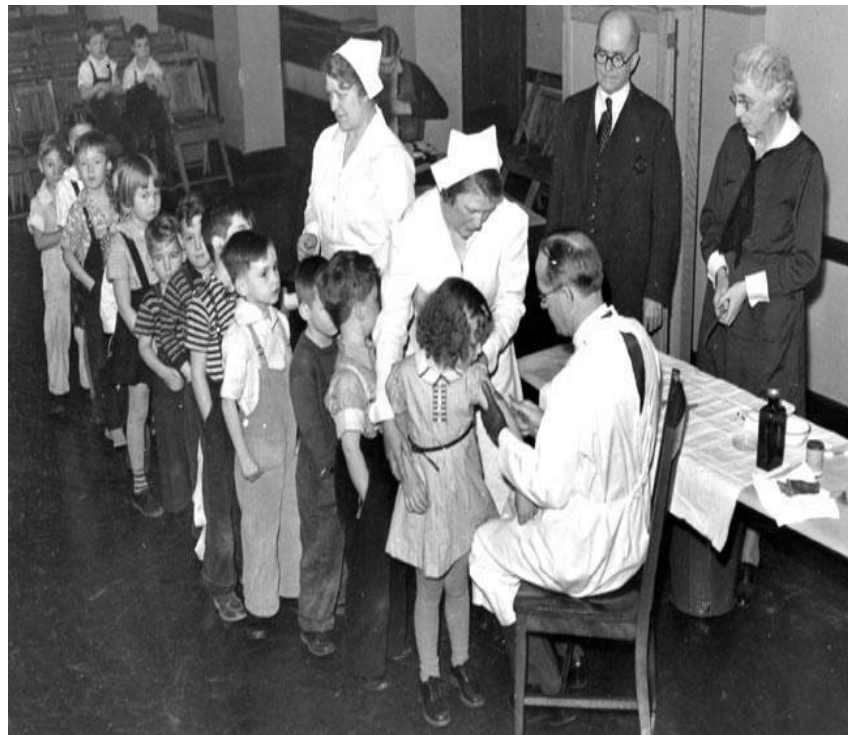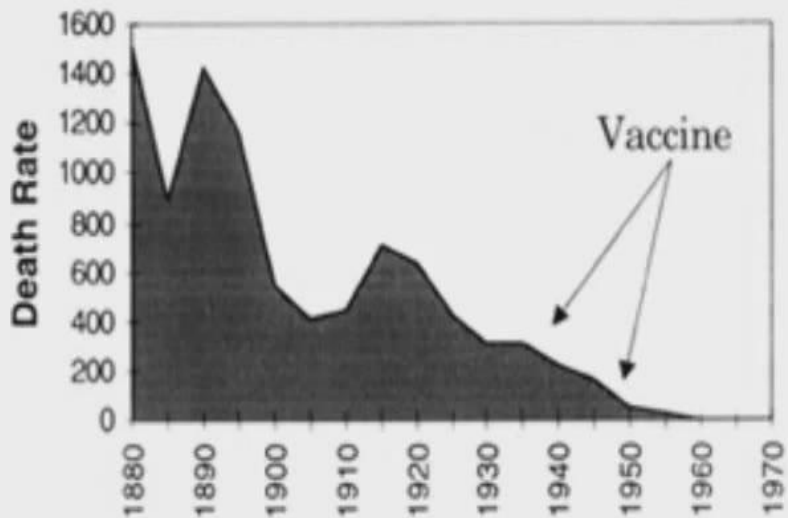


СПЕЦИФИЧЕСКАЯ ПРОФИЛАКТИКА ДИФТЕРИИ

- 1) Вакцина АКДС состоит из смеси корпускулярной коклюшной вакцины, дифтерийного и столбнячного анатоксинов.**
- 2) АДС — анатоксин - очищенные и адсорбированные дифтерийный и столбнячный анатоксины.**
- 3) АДС-М-анатоксин отличается от предыдущей уменьшенным содержанием антигенов.**
- 4) АД-М – дифтерийный анатоксин**

Возраст	Наименование прививки
12 часов	Первая вакцинация – гепатит В V1
3–7-й день	Вакцинация V– туберкулез ⁶ (БЦЖ)
1-й месяц	Вторая вакцинация – гепатит В V2
3 месяца	Первая вакцинация – V1 дифтерия, коклюш, столбняк (АКДС), V1 полиомиелит (ОПВ)
4,5 месяца	Вторая вакцинация – V2 дифтерия, коклюш, столбняк (АКДС), V2 полиомиелит (ОПВ)
6 месяцев	Третья вакцинация – V3 дифтерия, коклюш, столбняк (АКДС), V3 полиомиелит (ОПВ). Третья вакцинация – V3 гепатит В
12 месяцев	Вакцинация – V кори, V эпидемического паротита, V краснухи ⁵
18 месяцев	Первая ревакцинация R1 – дифтерия, коклюш, столбняк, R1 полиомиелит
20 месяцев	Вторая ревакцинация R2 - полиомиелит
6 лет	Вторая вакцинация – R кори, R эпидемического паротита, R краснухи ⁵
7 лет	Вторая ревакцинация R2 – дифтерия и столбняк (АДС-М) Первая ревакцинация – R1 туберкулеза ^{3,6}
13 лет	Вакцинация V против вирусного гепатита В (ранее не привитые) Вакцинация V против краснухи (девочки)
14 лет	Третья ревакцинация R3 – дифтерия, столбняк (АДС-М), R3 полиомиелита Ревакцинация – R2 туберкулез ^{4,6}
Взрослые	Ревакцинация – дифтерия, столбняк каждые 10 лет после последней ревакцинации, туберкулез – каждые 7 лет после 14 лет до 28 лет

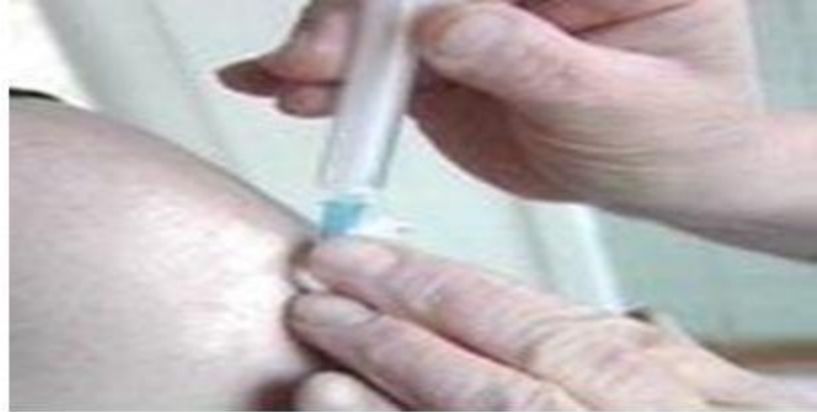Diphtheria



Класс _____
Ф.И.ребенка _____
В октябре, ноябре 2013г. в школе проводится
вакцинация против гриппа.
Согласие родителей:
Согласны _____
НЕ согласны НЕ СОГЛАСНЫ
Ф.И.О. родителей _____
Подпись ИРИНА ЮРЬЕВНА
Дата _____



Вакцинация



- *Постэкспозиционная профилактика*

При возникновении эпидемии дифтерии:

полностью вакцинированные лица, получившие последнюю прививку против дифтерии менее 5 лет назад, вакцинации не подлежат вакцинированным лицам, получившим последнюю прививку более 5 лет назад, вводится 1 доза АДС-М или АД-М непривитым, а также взрослым с неизвестным прививочным анамнезом, вакцинацию проводят двукратно с интервалом 30 дней

ПРОФИЛАКТИКА

II. Неспецифическая профилактика

1. Больной

- Ранняя изоляция, заключительная дезинфекция
- Выписка при 2-х отр. результатах бак. обследования, проведенного через 2-3 дн. после отмены АБ с интервалом в 2 дн.
- Допуск реконвалесцентов в коллективы после 1-кратного отр. бак. обследования

2. Контактные

- Карантин на 7 дн. с ежедневным наблюдением
- Бак. обследование 1 раз всех контактных одномоментно
- Осмотр ЛОР — однократно
- АБ-профилактика при тесном контакте:
феноксиметилпенициллин, макролиды до получения отр. бак. результата (при пол. рез-те — 10 дн.) или бициллин в/м 1 раз 600 тыс. ЕД (6 лет и <), 1200 тыс. ЕД (> 6 лет)