Неэпителиальные опухоли ЖКТ.

Выполнил: студент 3 курса Балаянц В.А.

Староста СНК: Пастухова Д.А.

Куратор: д.м.н., профессор Ракша А.П.

Москва, 2018 год.

Определение

Неэпителиальные опухоли - опухоли мезенхимального происхождения, из нервной и меланинообразующей ткани.

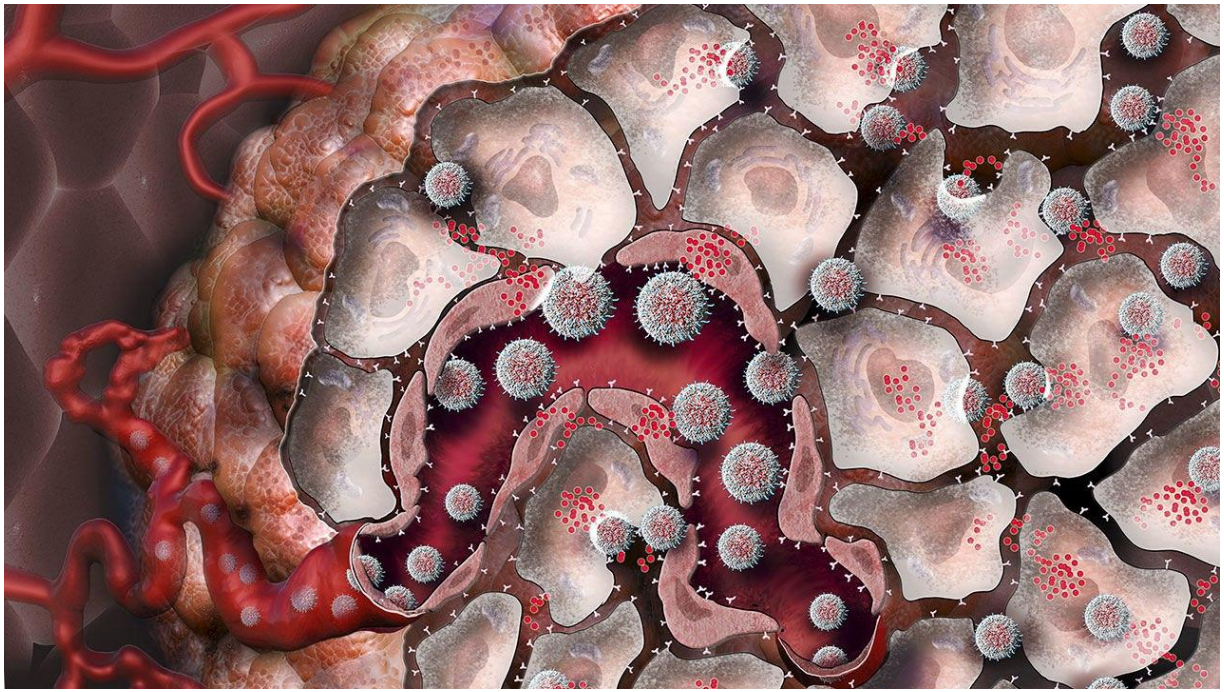

Классификация(по локализации)

- Опухоли пищевода
- Опухоли желудка
- Опухоли тонкого кишечника
- Опухоли толстого кишечника
- Опухоли червеобразного отростка
- Опухоли аноректальной зоны.

Классификация

1) Доброкачественные:

-Лейомиома

-Липома

-Зернисто-клеточная опухоль

-Ангиома

-Лимфангиома

-Шваннома

-Гломусная опухоль

GIST(8936/0 – доброкачественная, 8936/1 – неясной степени злокачественности, 8936/3 - злокачественная)

2) Злокачественные

-Лейомиосаркома

-Ангиосаркома

-Саркома Капоши

GIST

- **GIST** – особая категория c-Kit/CD117 позитивных мезенхимальных новообразований ЖКТ с признаками миогенной и нейрогенной дифференцировки, неуточненным гистогенезом и трудно прогнозируемым биологическим поведением. Ранее опухоли расценивались как лейомиомы, лейомиосаркомы и опухоли периферических нервов различной степени злокачественности.

Распространенность

<1 % первичных злокачественных новообразований ЖКТ (1-2,2% - по другим источникам)

Наиболее частая форма (около 80%) мезенхимальных опухолей ЖКТ

15-20% малых злокачественных опухолей кишечника

Возникают в 5-м - 7-м десятилетии жизни

Уровень заболеваемости вероятно ранее был недооценен

Локализация

-Органы ЖКТ (желудок, тонкая и толстая кишка, редко пищевод);

-Сальник;

-Брыжейка;

-Забрюшинное пространство;

-Поджелудочная железа.

Характер метастазирования

Длительное бессимптомное течение.

Метастазы выявляются на момент диагностики в 30-60% случаев (до 90% в печень, более 50% имплантационные метастазы по брюшине, до 40% в большой сальник).

Лимфогенное метастазирование не характерно.

Макроскопический анализ

-Один или несколько узлов розоватого или серого цвета, хорошо отграничены, но лишены истинной капсулы.

-Рост из мышечной оболочки или мышечной пластинки слизистой оболочки: может быть эндоорганный, экзоорганный (наиболее частый) и смешанный.

-Размеры от нескольких мм до 30 см и более .

-Часты некрозы, кровоизлияния, кистозная дегенерация.

Qiao's Pathology

ГИСТОЛОГИЧЕСКИЕ ВАРИАНТЫ:

-Веретеноклеточный
-Эпителиоидный
-Смешанный
-Плеоморфный
-Перстневидноклеточный
-Мезотелиомоподобный
-Онкоцитарный

ГИСТОЛОГИЧЕСКИЕ ВАРИАНТЫ
(наиболее часто встречающиеся)

-Веретеноклеточный (60 - 70%)

-Эпителиоидный (20 - 40%)

-Смешанный (около 20%)

Веретеноклеточный вариант

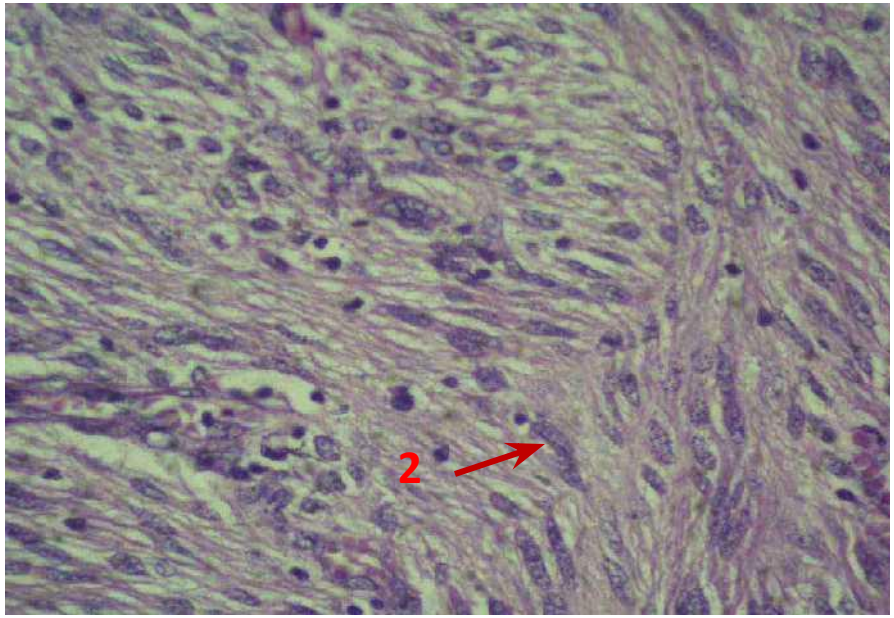

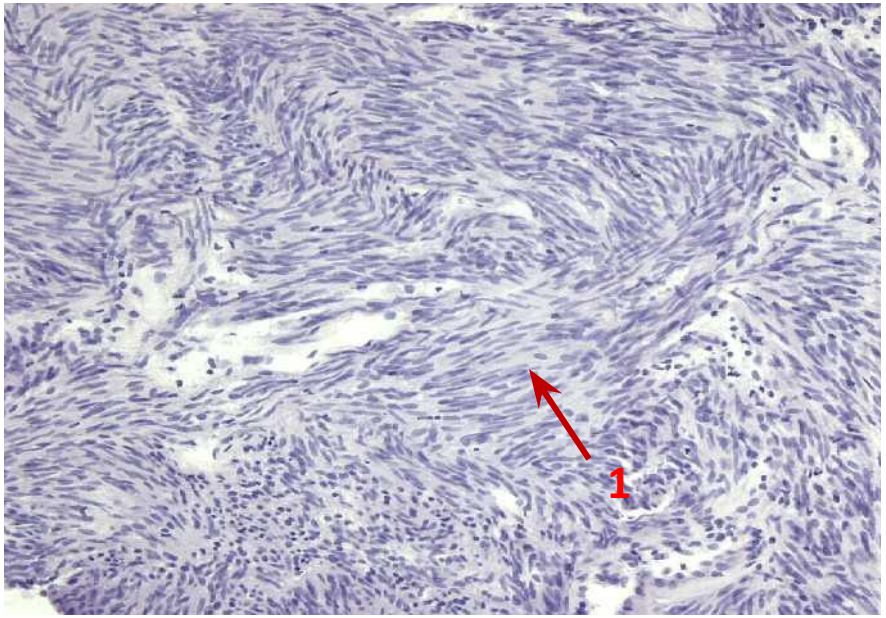

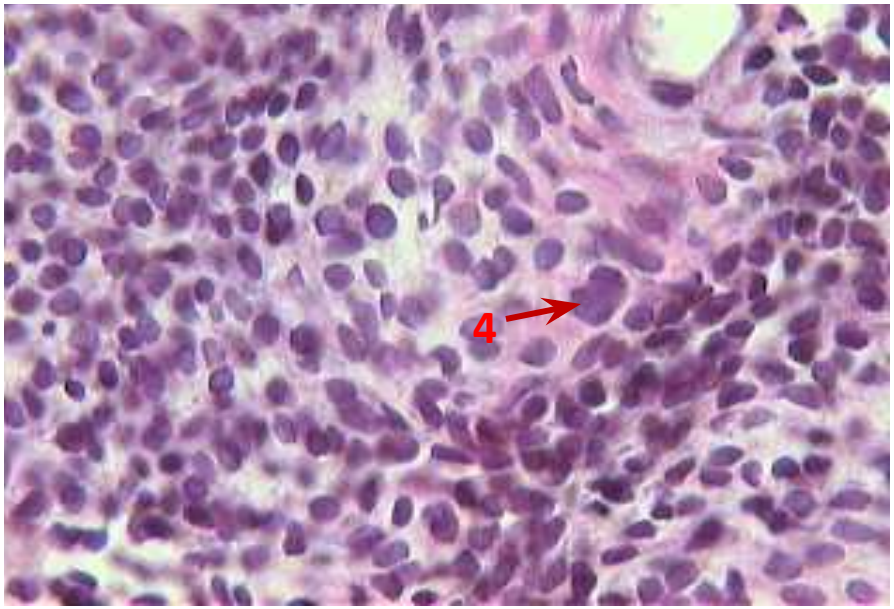

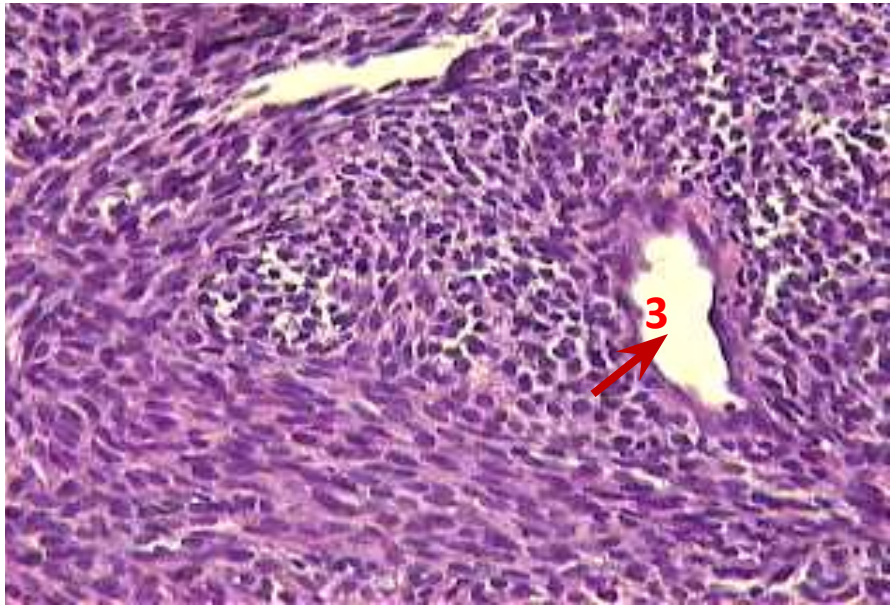

1)Вихреобразные структуры

2)«Сигарообразные» ядра

3) Сосуды капиллярного типа

4) Митотическая активность

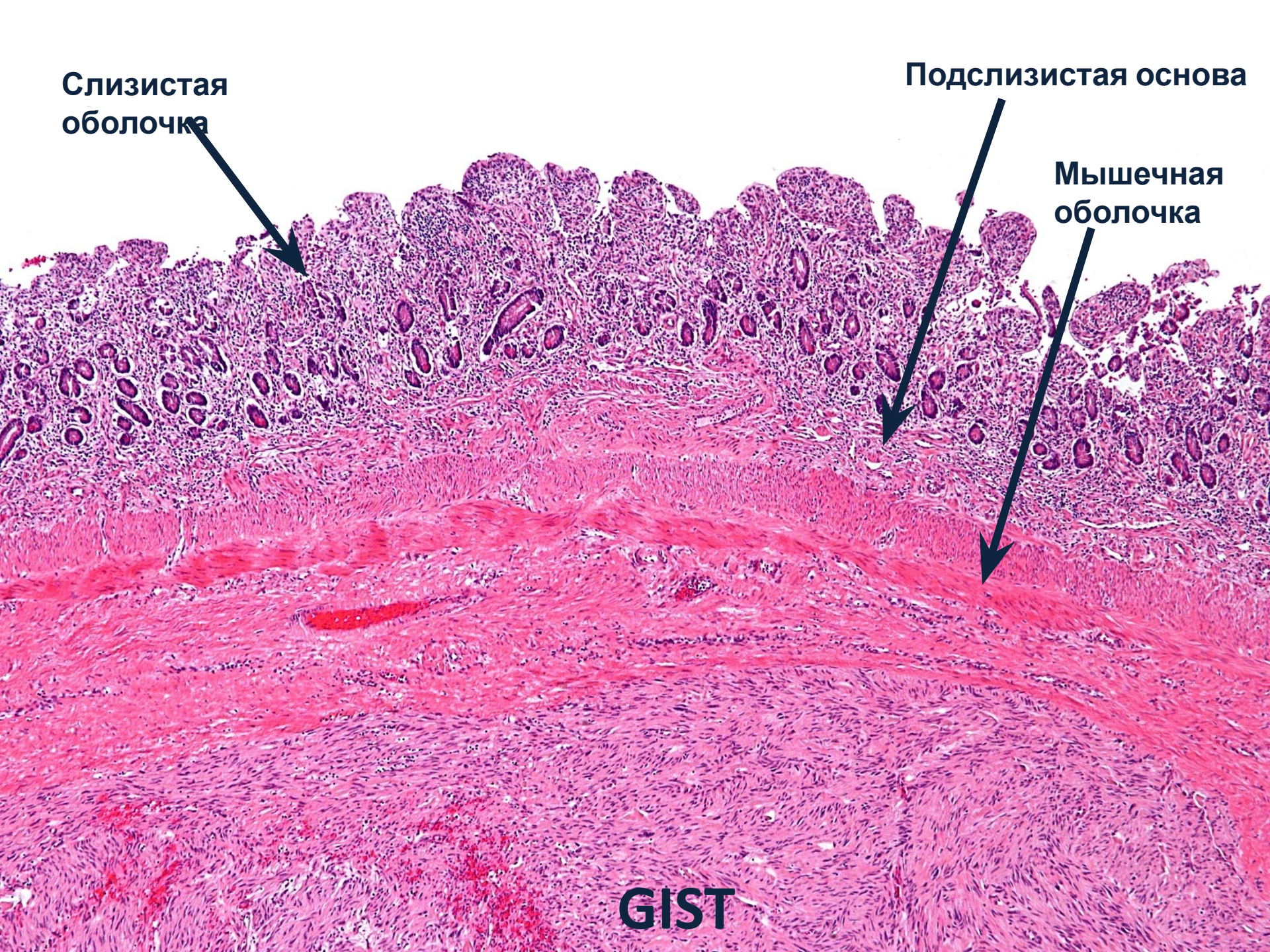
Слизистая оболочка
Подслизистая основа
Мышечная оболочка
GIST

Эпителиоидный вариант

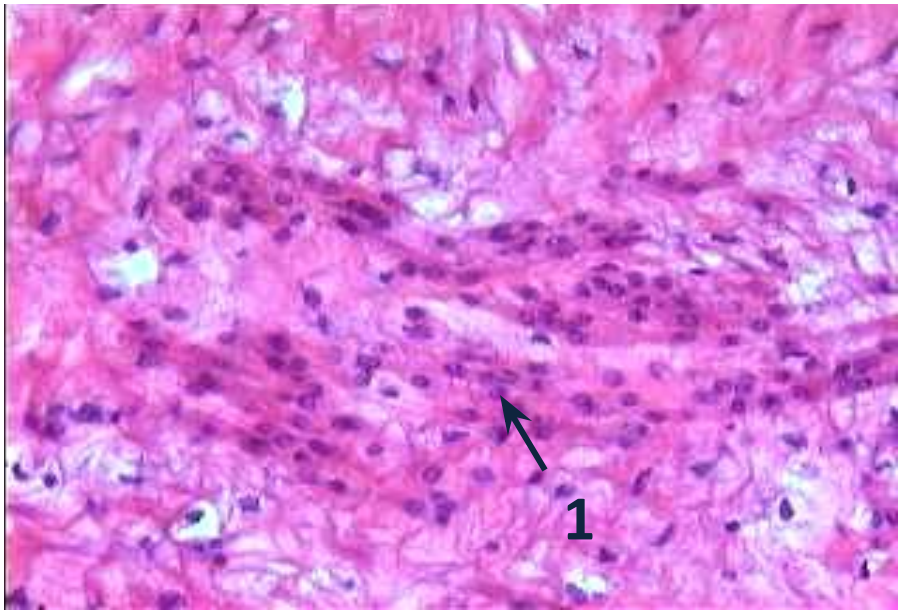

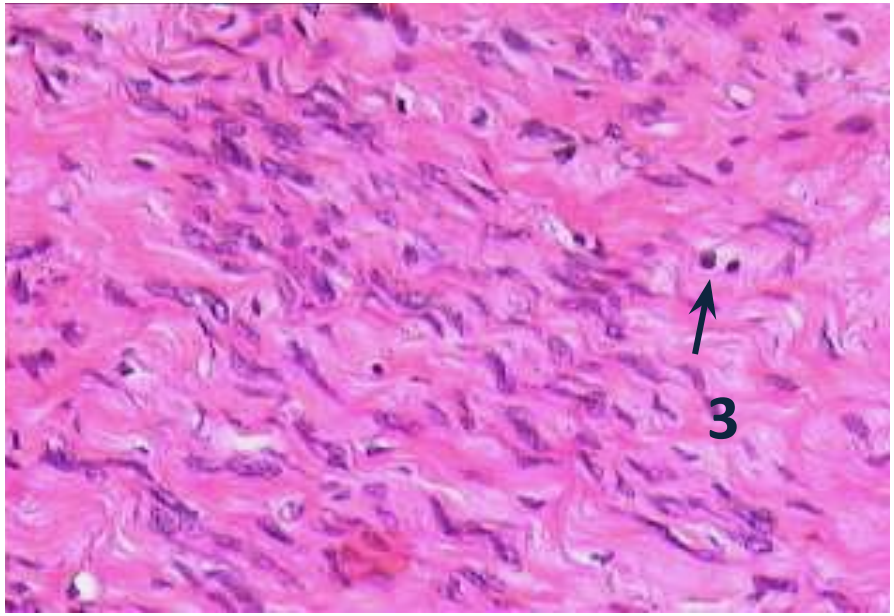

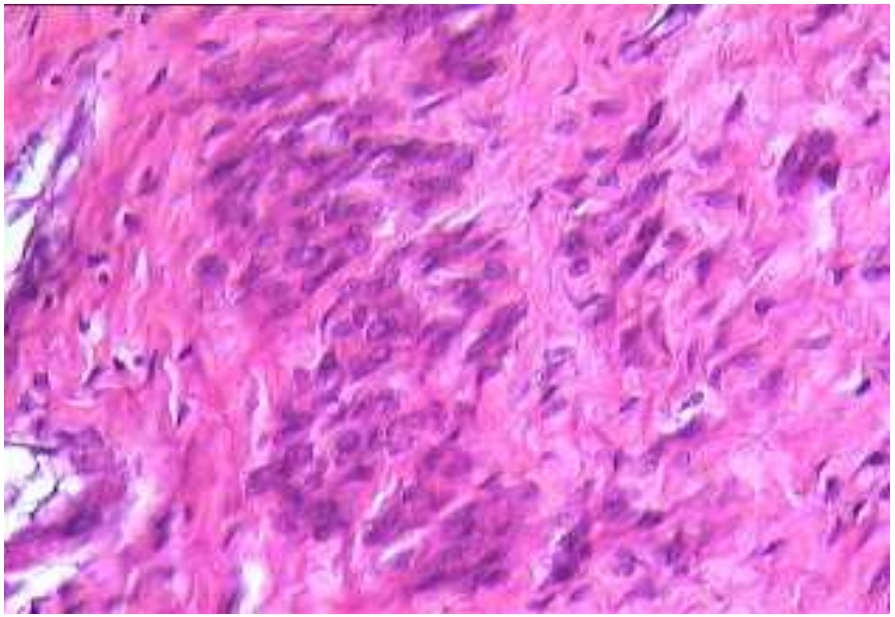

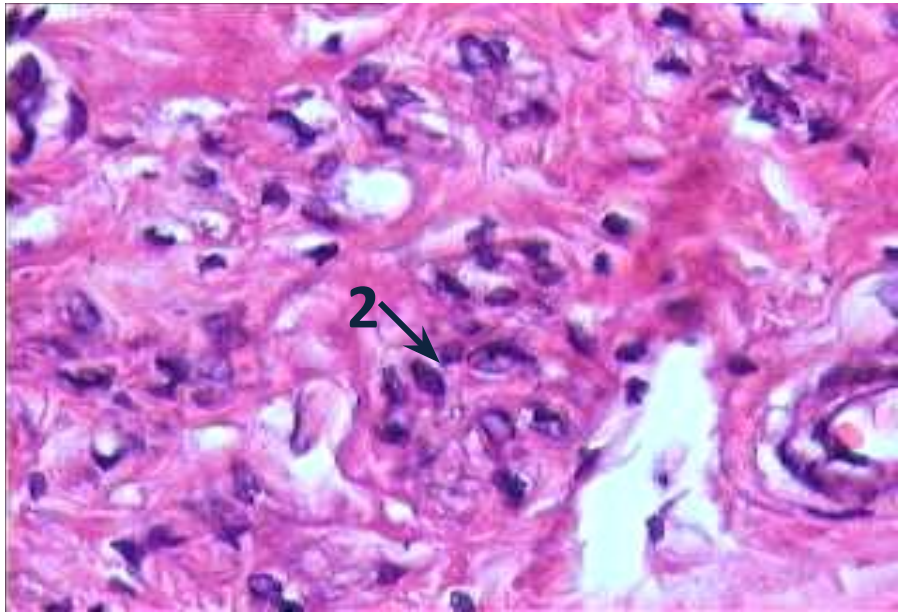

1) Полигональная форма клеток. 2) Образование синцитиев. 3) Митотическ.

ИГХ - характеристики

95% - позитивны к CD 117

60-70% - позитивны к CD 34

20-30% - позитивны к актину и виментину

5% - позитивны к S100

1-2% - позитивны к десмину и Ki-67

Шкала оценки ИГХ

сигнификация	описание	Шкала цветовой детекции
“– ”	Нет реакции	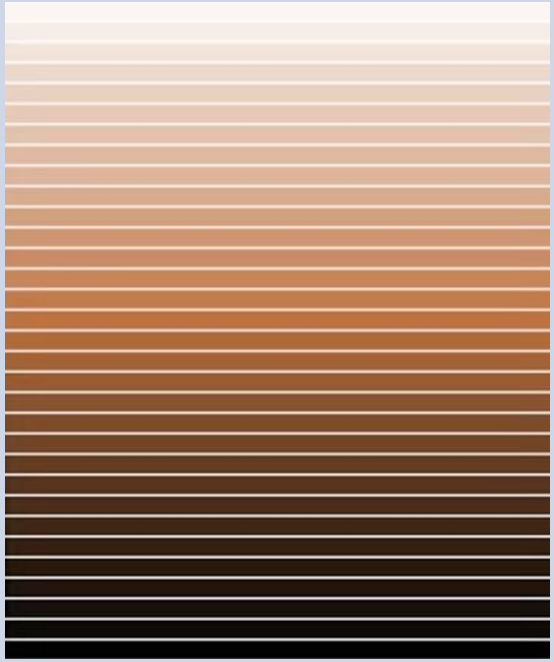
“+”	слабая	
“++”	средняя	
“+++”	высокая	

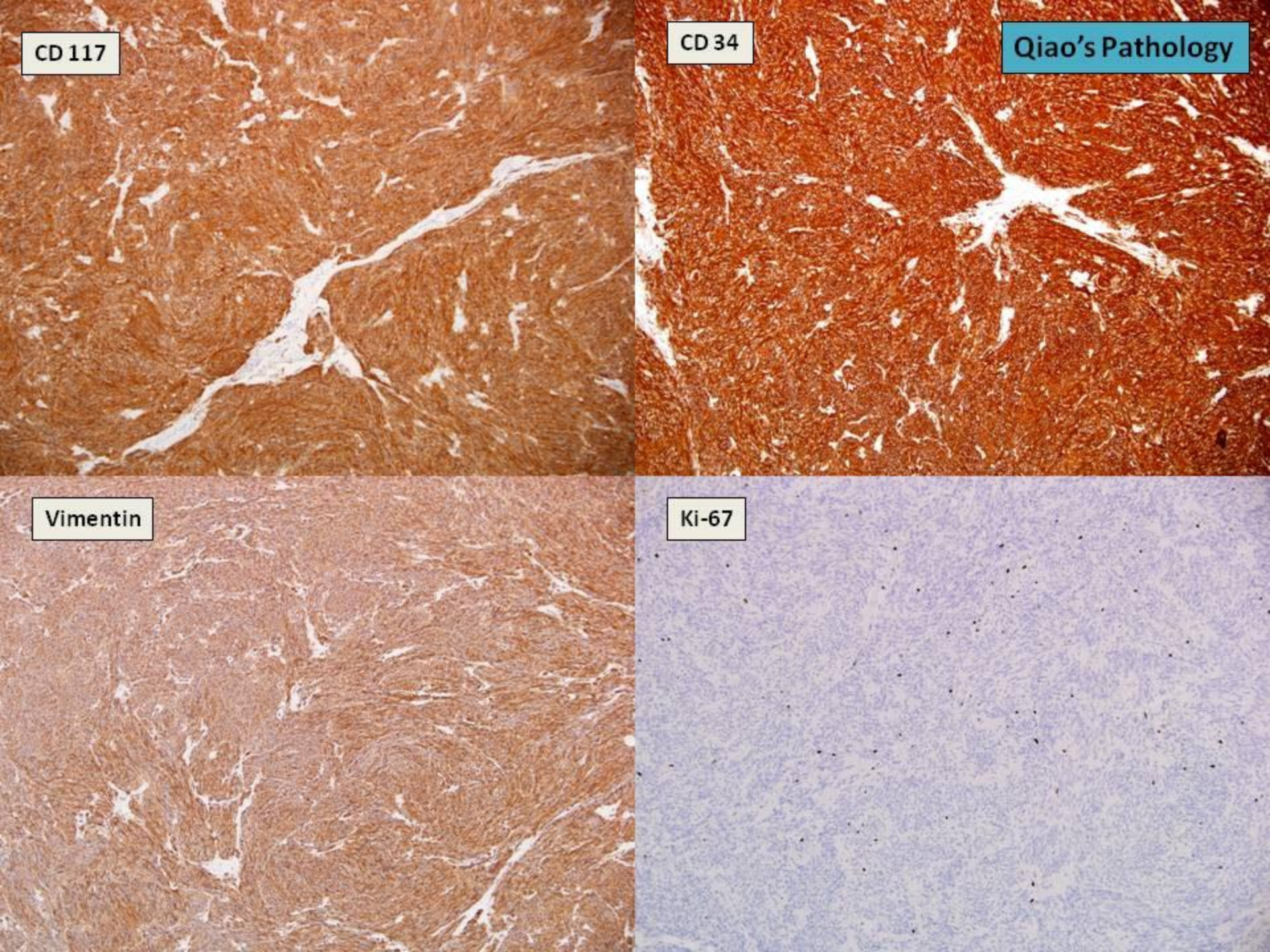
CD 117
CD 34
Qiao's Pathology
Vimentin
Ki-67

Критерии злокачественности

-Диаметр узла более 5 см;

-Наличие инвазии в слизистую оболочку;

-Более 1 митоза на 5 полей зрения (х400).

-Индекс пролиферации по Ki 67 более 10%.

-У опухолей менее 2 см в Д, с индексом пролиферации менее 10% метастатический потенциал отсутствует или низкий;

-Опухоли более 10 см в Д, с индексом пролиферации более 30%, как правило, метастазируют.

Герминогенные опухоли яичников.

Выполнил: студент 3 курса Балаянц В.А.

Староста СНК: Пастухова Д.А.

Куратор: д.м.н., профессор Ракша А.П.

Москва, 2018 год.

Определение

- Герминогенные опухоли – опухоли, развивающиеся из первичных половых клеток. Составляют почти треть всех новообразований яичников.

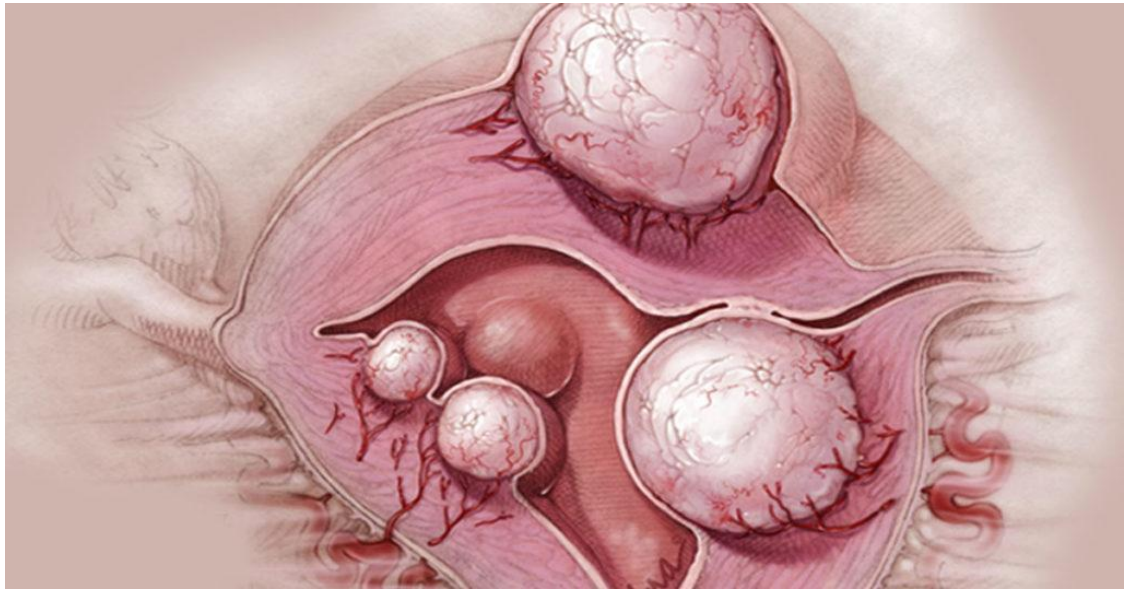

Классификация

Доброкачественные:

-Зрелая тератома (солидная тератома, дермоидная киста)

- Монодермальные тератомы(струма яичников)

- **Злокачественные:**

-Дисгерминома

-Незрелая тератома

-Эмбриональный рак

-Тератобластома

Гистогенез герминогенных опухолей.

Дисгерминома

- Самая частая злокачественная герминогенная опухоль, составляющая 30-40% злокачественных герминогенных опухолей яичника, 1-3 % всех злокачественных опухолей яичника и 5-10% злокачественных опухолей яичников в возрасте до 20 лет.
- **Этиология:** не изучена. Известно, что развивается из дисгенетической гонады, в частности при чистой и смешанной дисгенезии гонад, а также при тестикулярной феминизации.

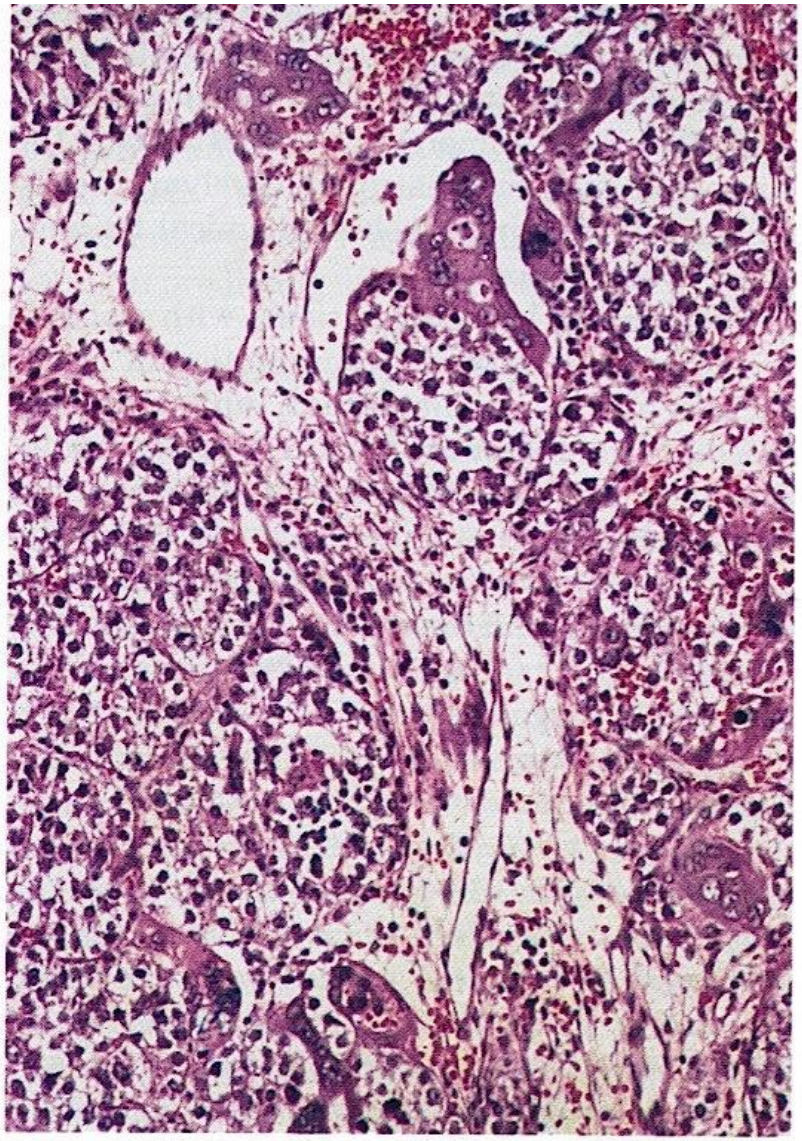

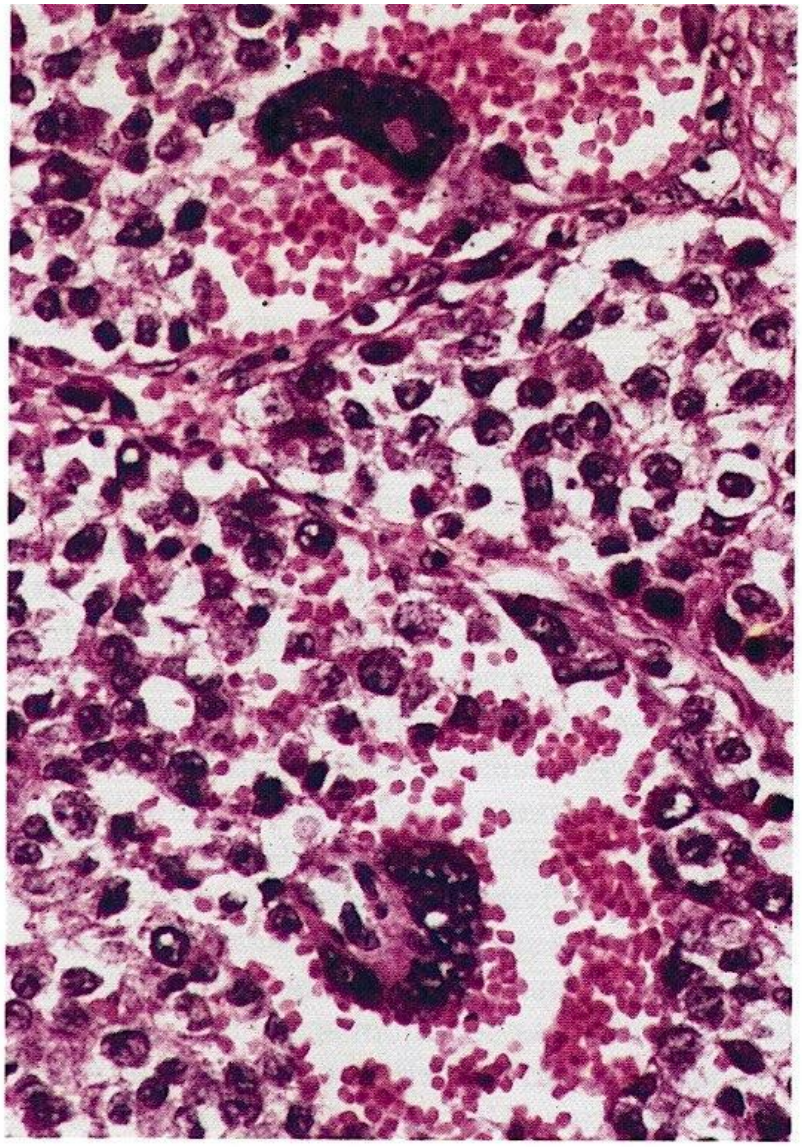

Figure 13-10
DYSGERMINOMA

Left and right: Syncytiotrophoblastic giant cells are admixed with the dysgerminoma cells. (Left figure is Fig. 91 from Young RH, Clement PB, Scully RE. Pathology of the ovary. In: Sternberg SS, ed. Diagnostic surgical pathology, Vol 2, 2nd, ed. New York: Raven Press, 1994:2245.)

ИГХ - характеристика

- 85% -OST 3/4 (b)
- 55% - KIT(CD - 117) (c), а также Nanog
- 50% - PLAP (d)
- 32% - AP - 2γ

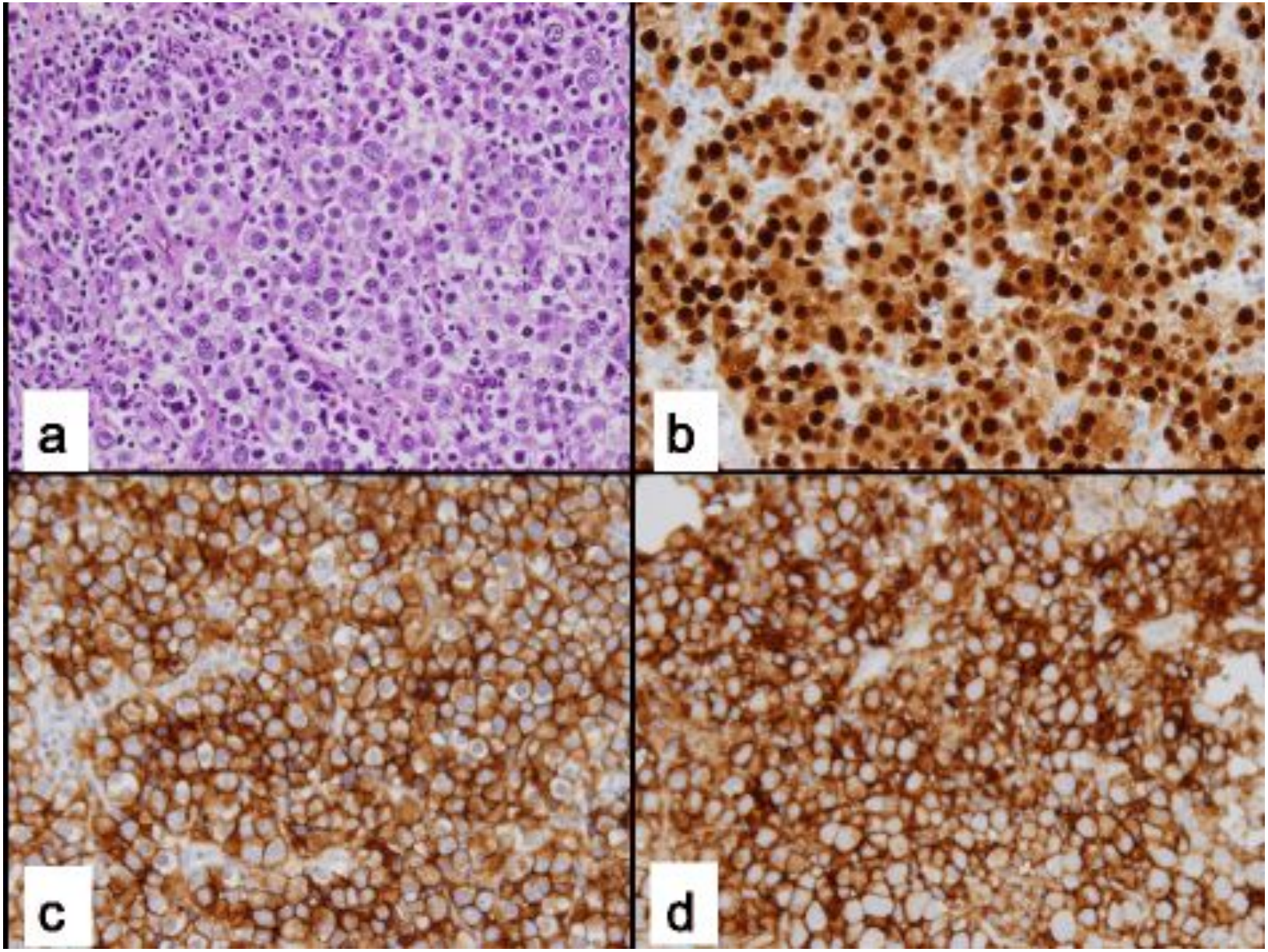
a
b
c
d

Дисгерминома (исход)

- Только 30% дисгермином имеют агрессивное течение.
- Односторонние опухоли, не прорастающие через капсулу имеют хороший прогноз после сальпингоовариэктомии.
- Выживаемость 80%

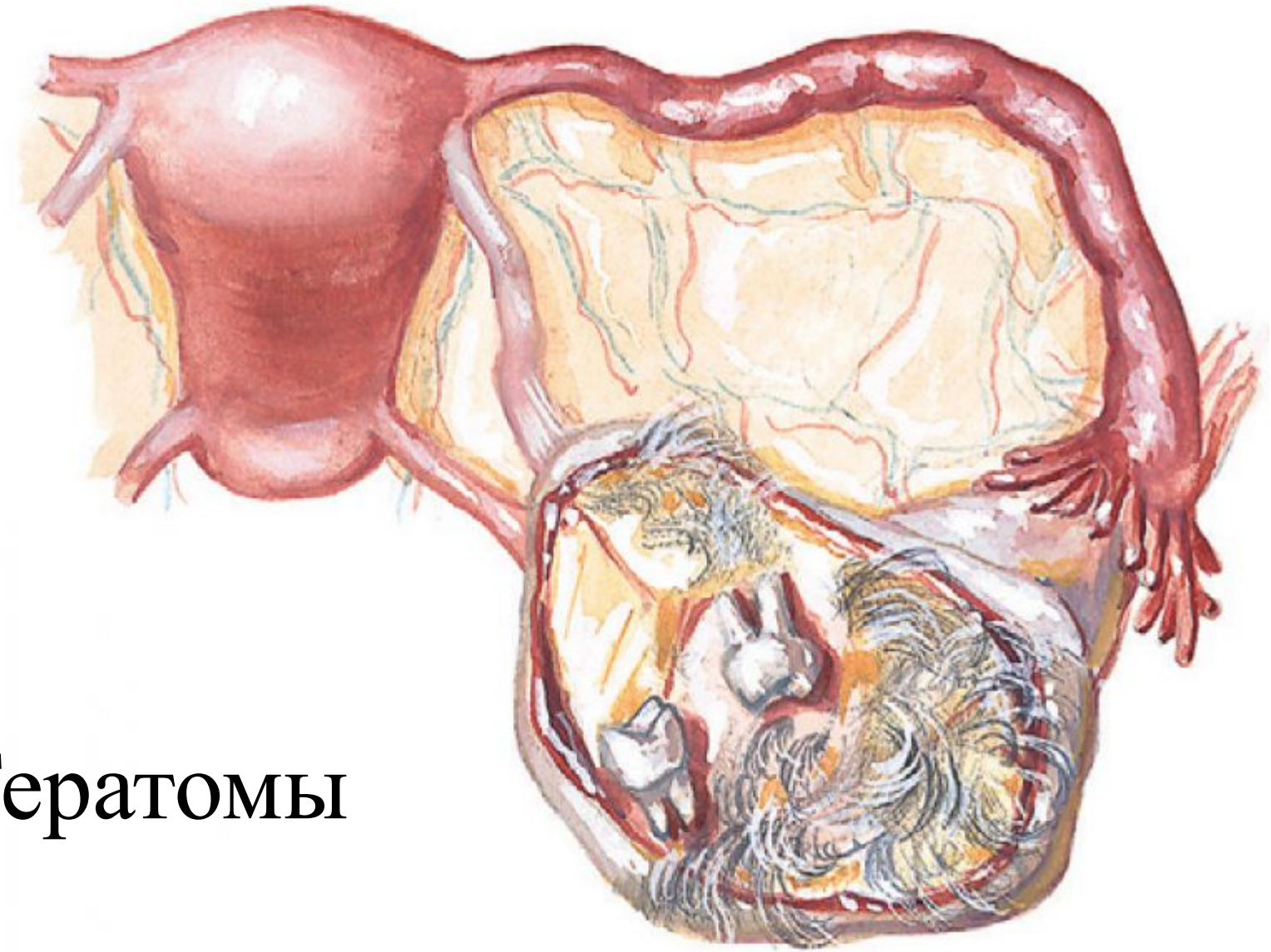

Тератомы

Классификация

- Подразделяют на 3 типа:

Зрелые тератомы(доброкачественные)

Монодермальные тератомы(высокоспец.)

Незрелые тератомы(злокачественные)

Зрелая тератома

- **Тератома** — опухоль, образующаяся из гоноцитов. Представляет собой ткань или даже орган, нетипичный для локализации опухоли: в тератоме могут присутствовать волосы, мышечная ткань, костная ткань, реже более сложные органы — глаз, туловище, конечности.

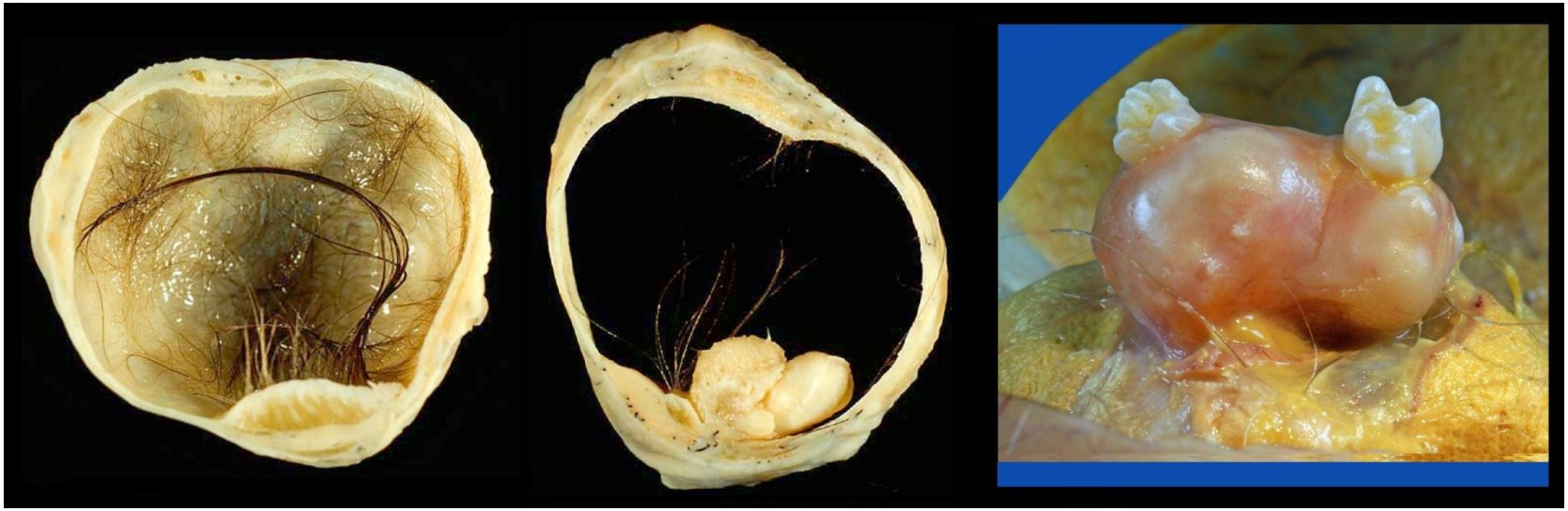

cm
1
2
3
4
5
6
SPECIMEN 552 18-83
DATE 12-21-83

SPECIMEN
DATE

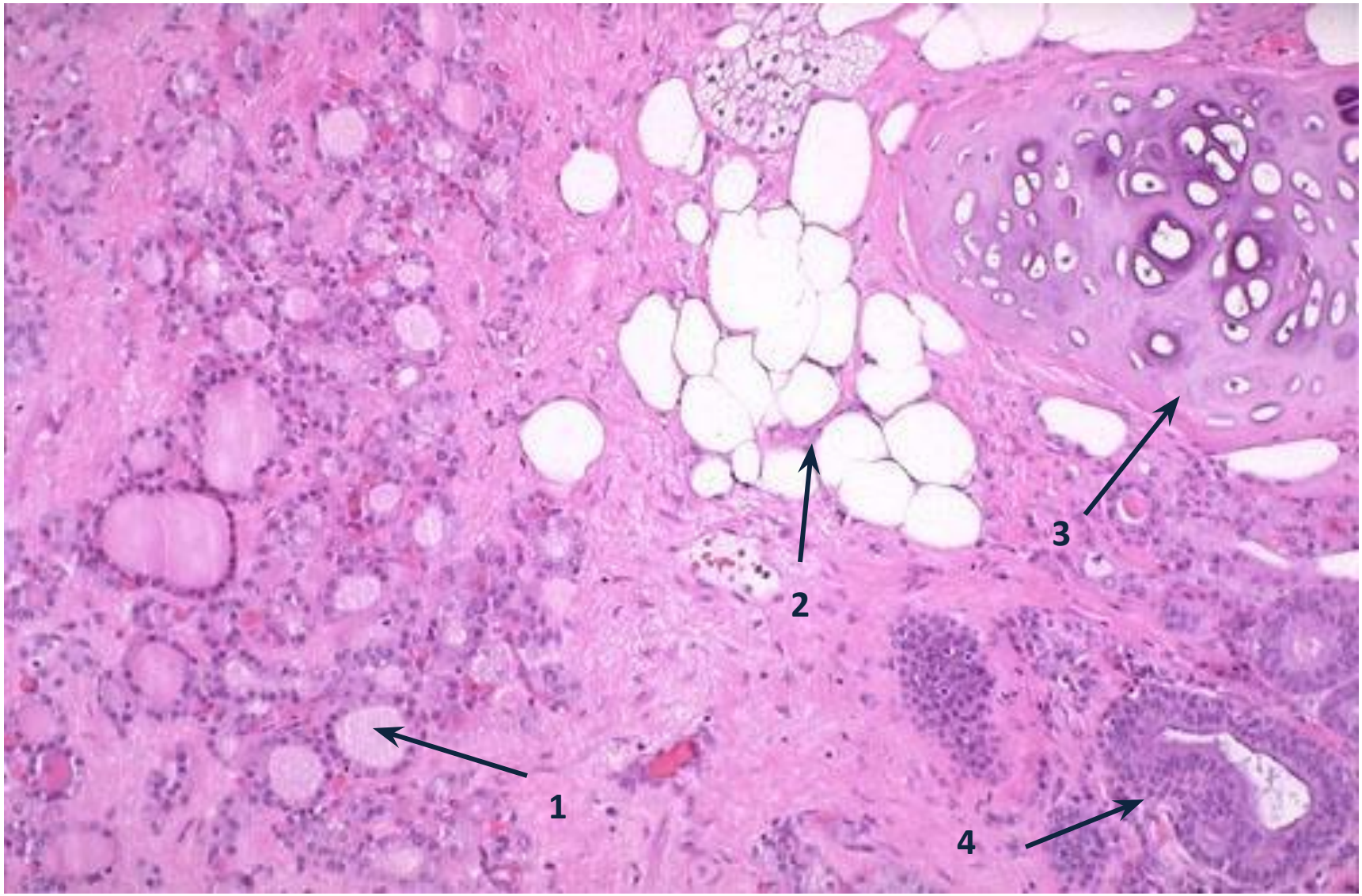

1) Ткань щитовидной железы. 2)Жировая ткань 3) Гиалиновый хрящ. 4) Кишечный эпителий.

Незрелая тератома

- Незрелыми называются тератомы, содержащие эмбриональные ткани наряду с дефинитивными, зрелыми тканевыми структурами.
- Чаще всего определяются ткани нервной системы на разных стадиях эмбриональной дифференцировки, хотя могут выявляться элементы типа эмбрионального хряща и другие незрелые ткани.

A

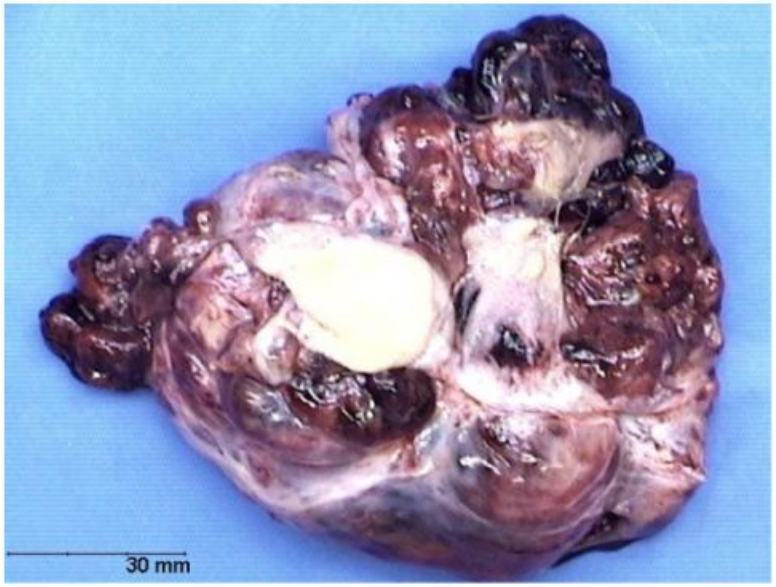

B

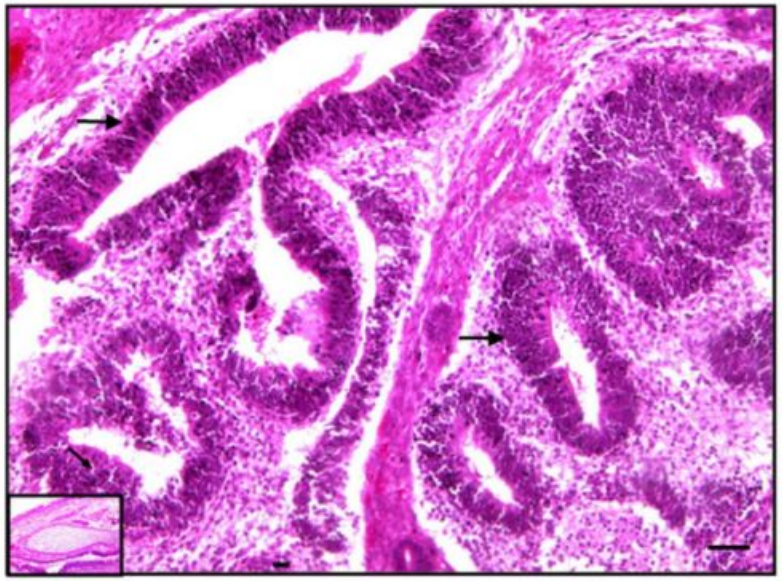

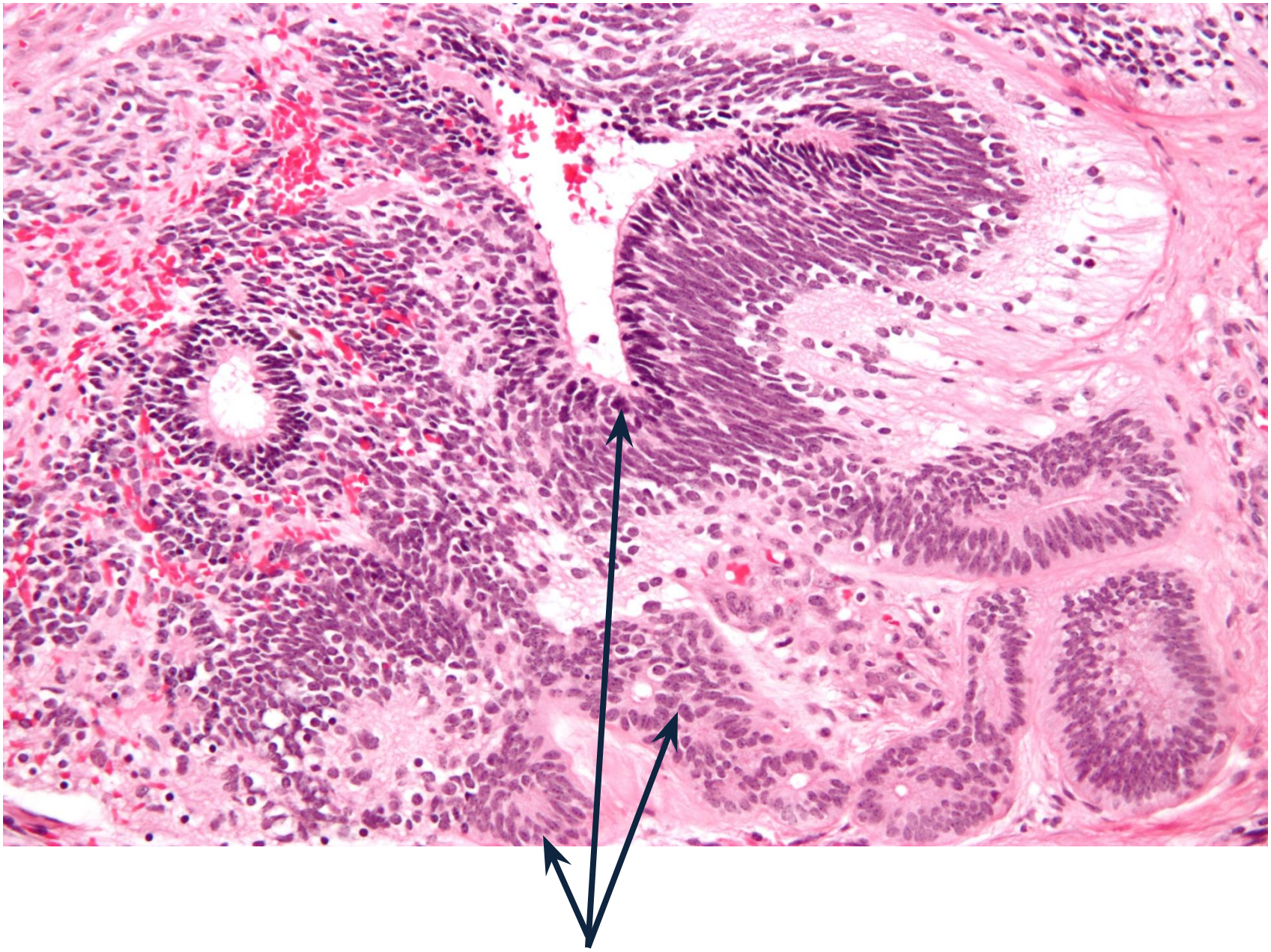

Незрелый нейроэпителий

Поведение

-Быстрый, инфильтративный рост

-Большинство рецидивов первые 2 года после лечения

-*Специфическое осложнение* – диссеминация по брюшине доброкачественной природы тканей, макроскопически имитирующих злокачественный рост, а микроскопически – представлены зрелыми элементами (струмоз и глиоматоз брюшины).

Монодермальные тератомы.

- Монодермальная тератома имеет два основных морфологических варианта — струму и карциноид.
- Струма яичника представлена тканью щитовидной железы нормального строения, но могут встречаться участки аденоматоза или зоба.
- Карциноид яичника по строению чаще всего напоминает карциноиды желудочно-кишечного тракта. Опухоль может сопровождаться развитием карциноидного синдрома. Озлокачествление карциноида яичника наблюдается крайне редко.
- Являются односторонними опухолями

Струма яичника

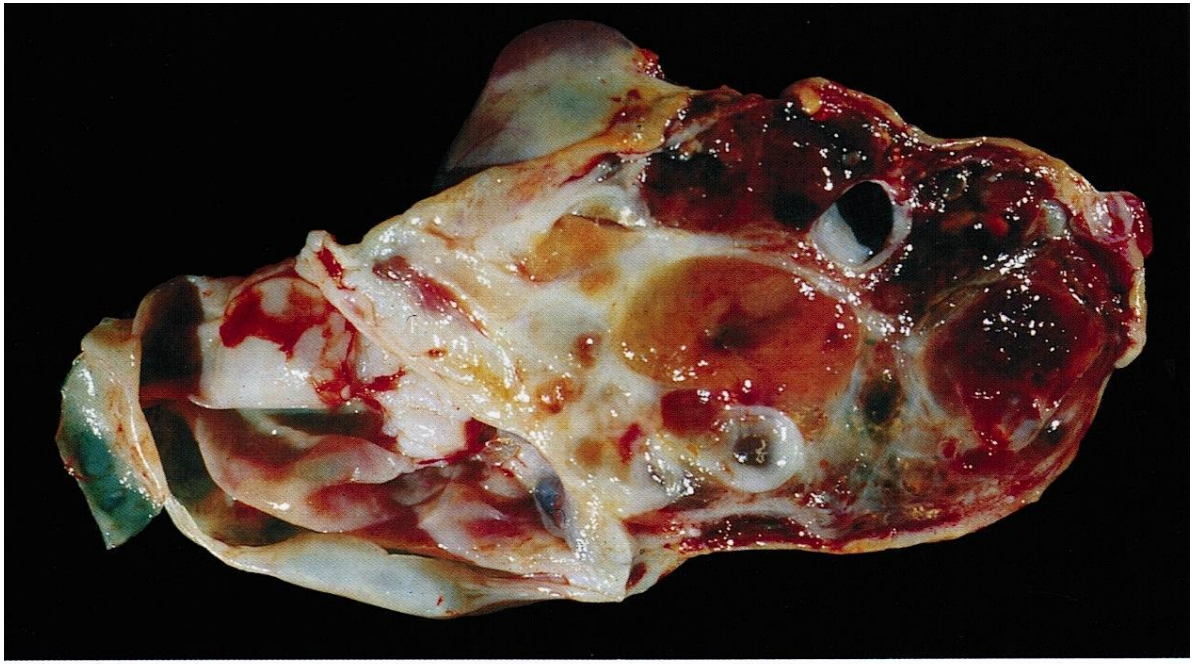

Карциноид яичника

Зрелая ткань
щитовидной
железы

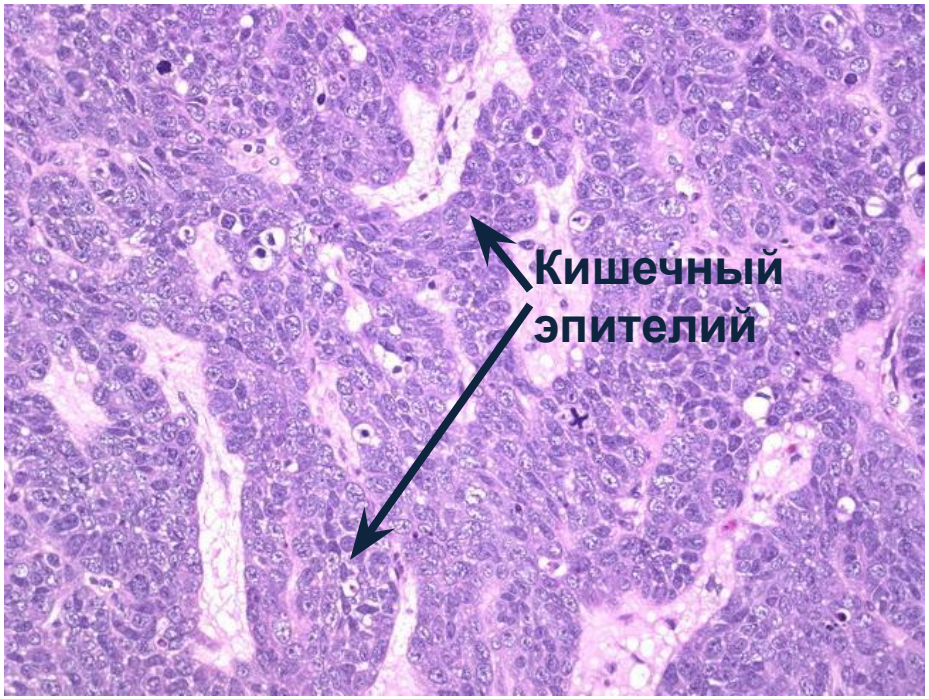
Кишечный
эпителий

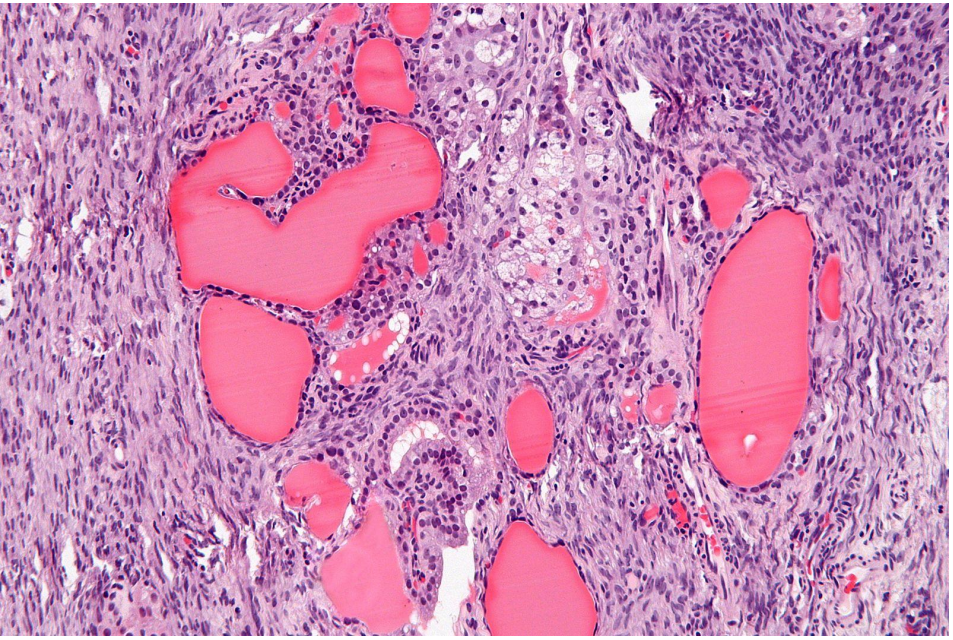

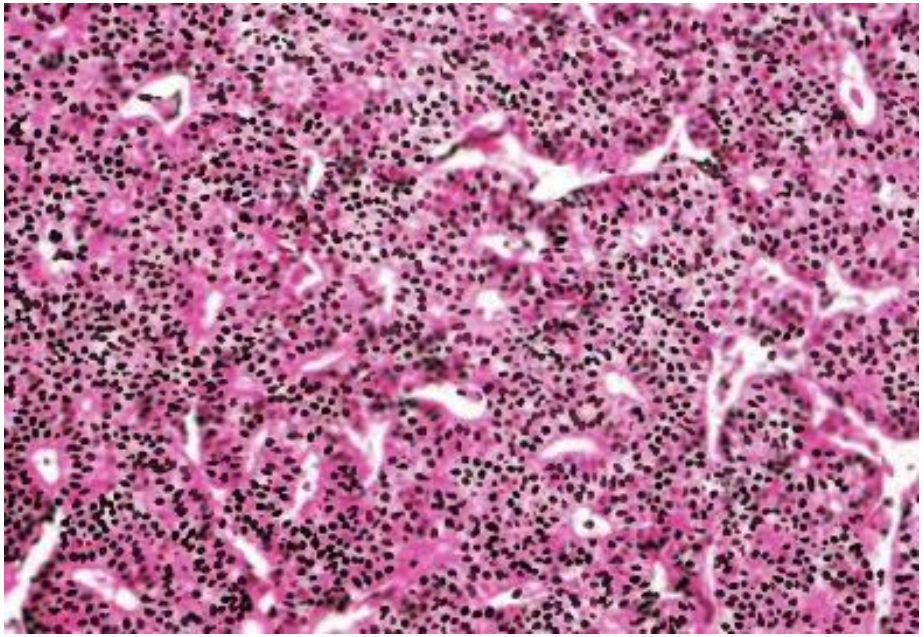

Осложнения

-Монодермальные опухоли дают метастазы только в 2% случаев.

-Способны вызывать гормональные нарушения и давать осложнения в виде гипертиреоза(струма яичника) или карциноидного синдрома(карциноидная опухоль).

-Травматизация здоровых тканей растущей опухолью может привести к кровотечению

СПАСИБО ЗА ВНИМАНИЕ!