Осложнения при микрохирургической аутотрансплантации лоскутов

Андропова Александра Владиславовна

3 курс МГМУ им. Сеченова

Москва, 2021

Послеоперационный <u>период</u>

- Контроль температуры тела
- Гематокрит < 0.3
- Обезболивание
- Контроль давления и ЧСС
- Антибиотикотерапия
- Антикоагулянтная терапия

Источник: Plastic surgery под ред. P. Neligan, 4-е изд., London: Elsevier, 2018. 6 с.

Послеоперационный <u>мониторинг</u>

<u>Клиническая оценка:</u>

- Цвет тканей
- Наполняемость капилляров
- Поверхностная температура
- Тургор кожи

Источник: Khouri R. K., Shaw W. W. Monitoring of free flaps with surface-temperature recordings: is it reliable? Plastic and Reconstructive Surgery. 1992. № 3 (89). С. 495–499.

Инструментальные методы мониторинга:

- Допплеровский режим УЗИ
- Лазерная допплеровская флоуметрия
- Пульсоксиметрия

Пульсоксиметрию применяют при реплантации пальцев

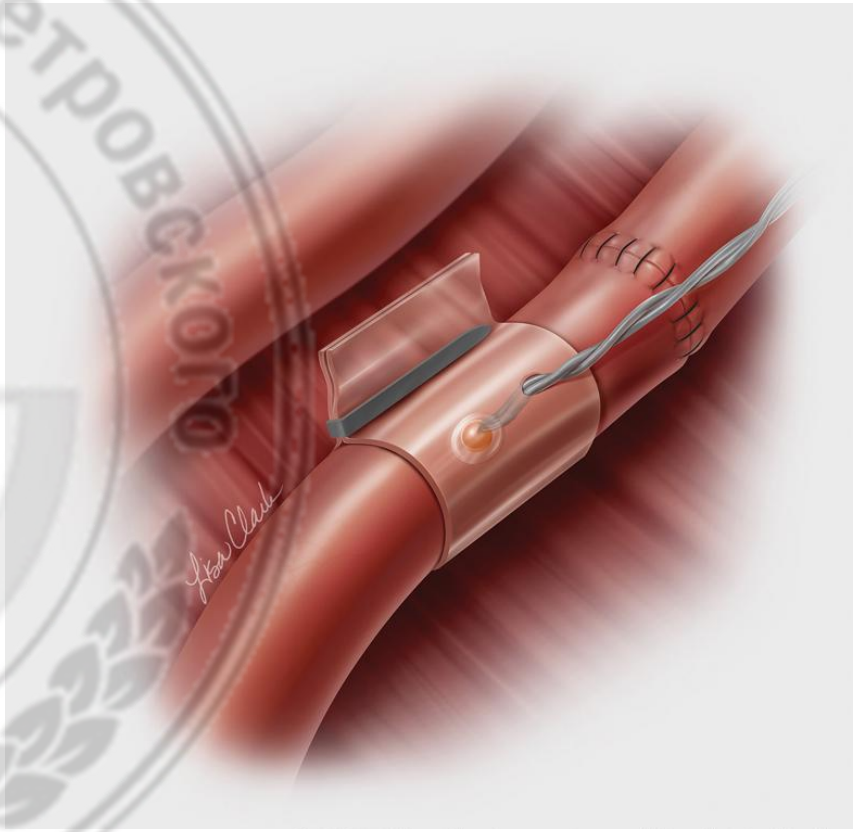

Имплантируемый датчик для Допплер УЗИ

Источник: Plastic surgery под ред. P. Neligan, 4-е изд., London: Elsevier, 2018. 6 с.

Погруженные лоскуты

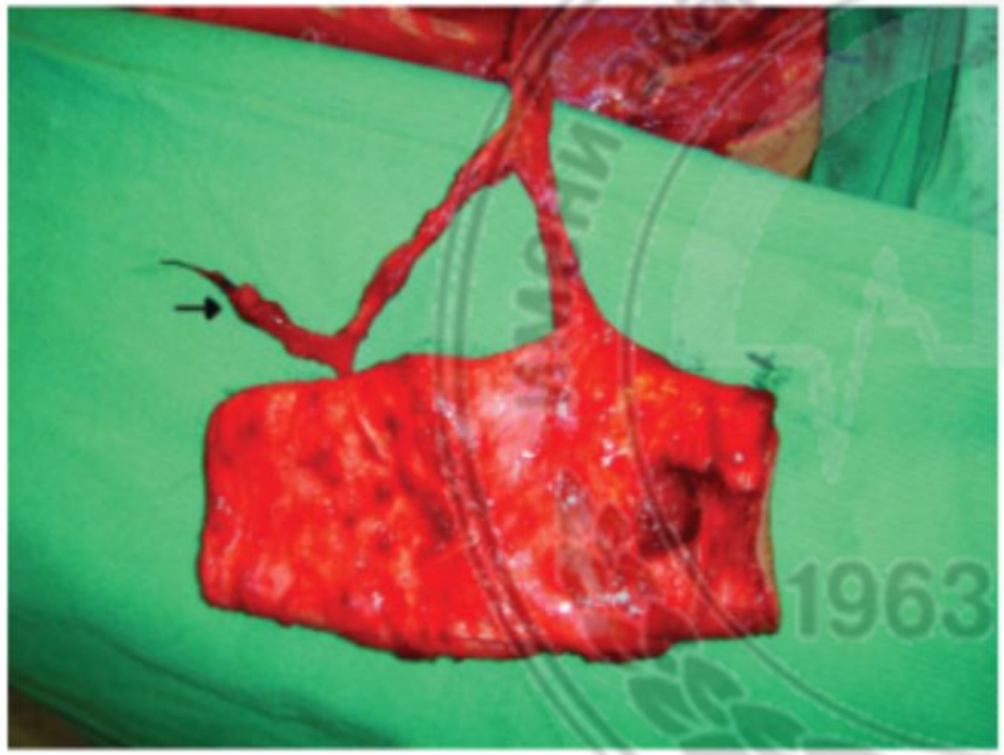

FIGURE 1. In circumferential defects, the anterolateral thigh flap was rolled as a tube. The black arrow points at the edge of the stump. [Color figure can be viewed in the online issue, which is available at www.interscience.wiley.com.]

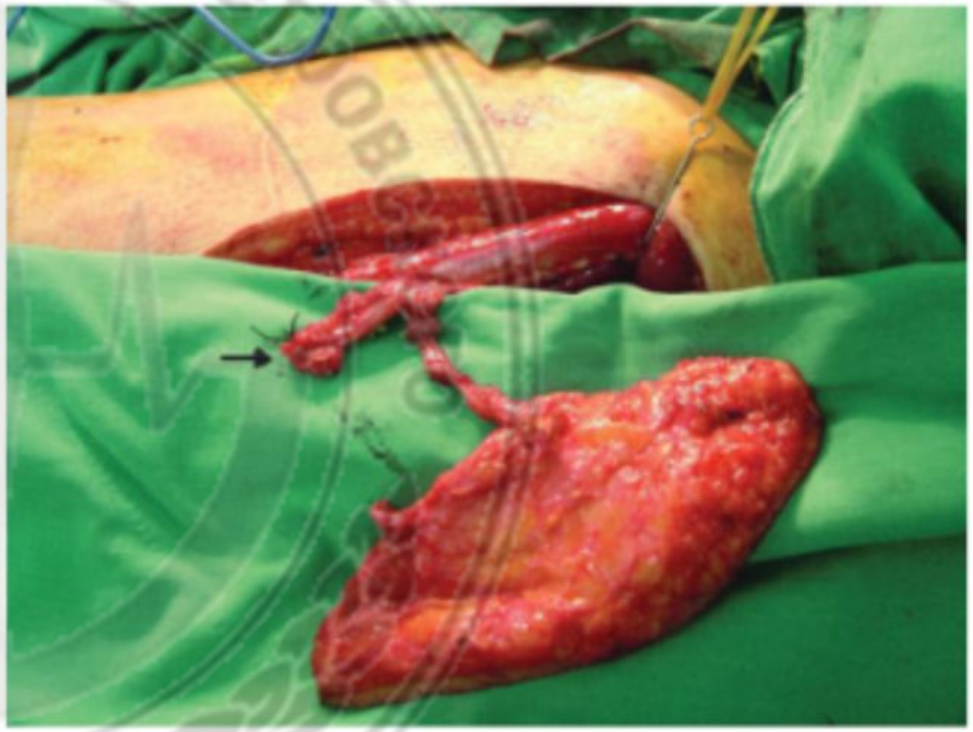

FIGURE 2. The stump (ligated with the silk tie) of the descending branch of the LCFA is left approximately 3 cm long. The black arrow points at the edge of the stump. [Color figure can be viewed in the online issue, which is available at www.interscience.wiley.com.]

Источник: 1. Spyropoulou G.-A. Ch. [и др.]. Buried anterolateral thigh flap for pharyngoesophageal reconstruction: Our method for monitoring // Head & Neck. 2009. № 7 (31). С. 882–887.

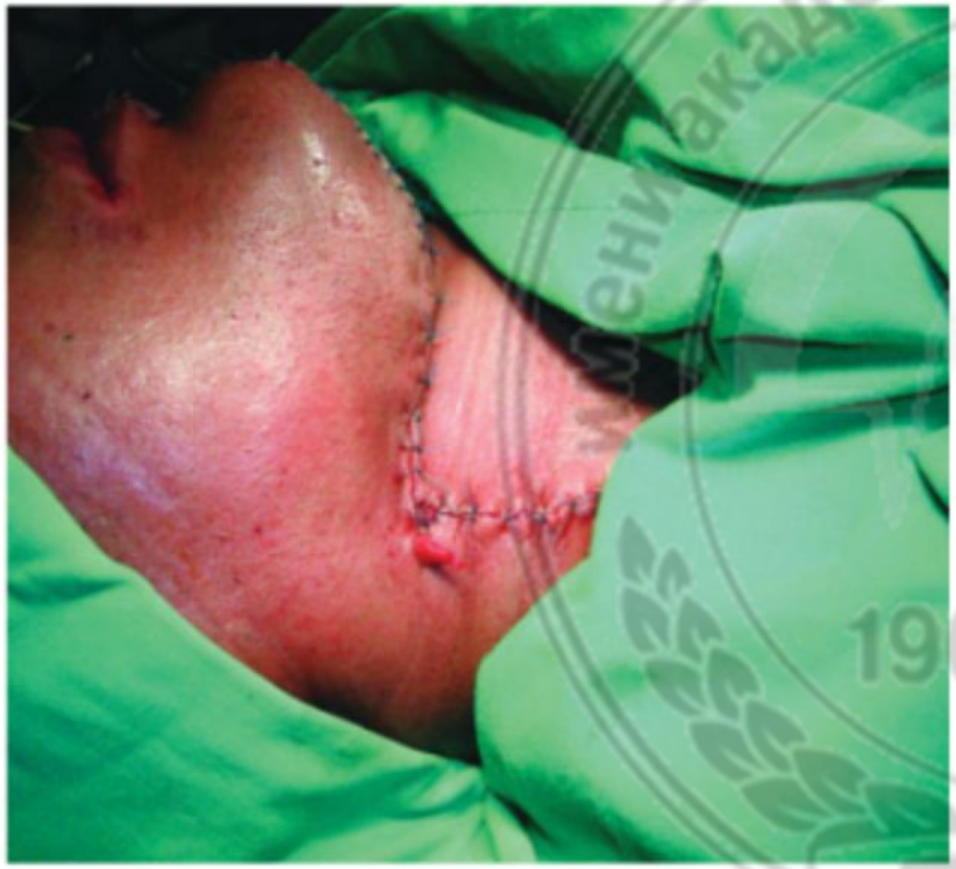

FIGURE 3. The distal stump of the LCFA is pulled through the skin incision and lies on the skin.

FIGURE 4. The stump is covered with a transparent film dressing.

Библиотека имени академика Б.В. Петровского 1963 PHLX

Источник: 1. Spyropoulou G.-A. Ch. [и др.]. Buried anterolateral thigh flap for pharyngoesophageal reconstruction: Our method for monitoring // Head & Neck. 2009. № 7 (31). С. 882–887.

Несостоятельность анастомоза

Разрыв анастомоза

Протекание анастомоза

Захват адвентиции

Источник: Личный архив

Источник: Plastic surgery под ред. P. Neligan, 4-е изд., London: Elsevier, 2018. 6 с.

Вазоспазм

- 5-10% случаев микрохирургических вмешательств;
- Во время операции или в течение 72 часов после операции;
- Причины: гипотермия, гипотензия, активация симпатической системы в ответ на боль, травма сосуда, плотно срощенная с сосудом адвентиция, недостаточная увлажненность тканей и сосудистые заболевания пациента.

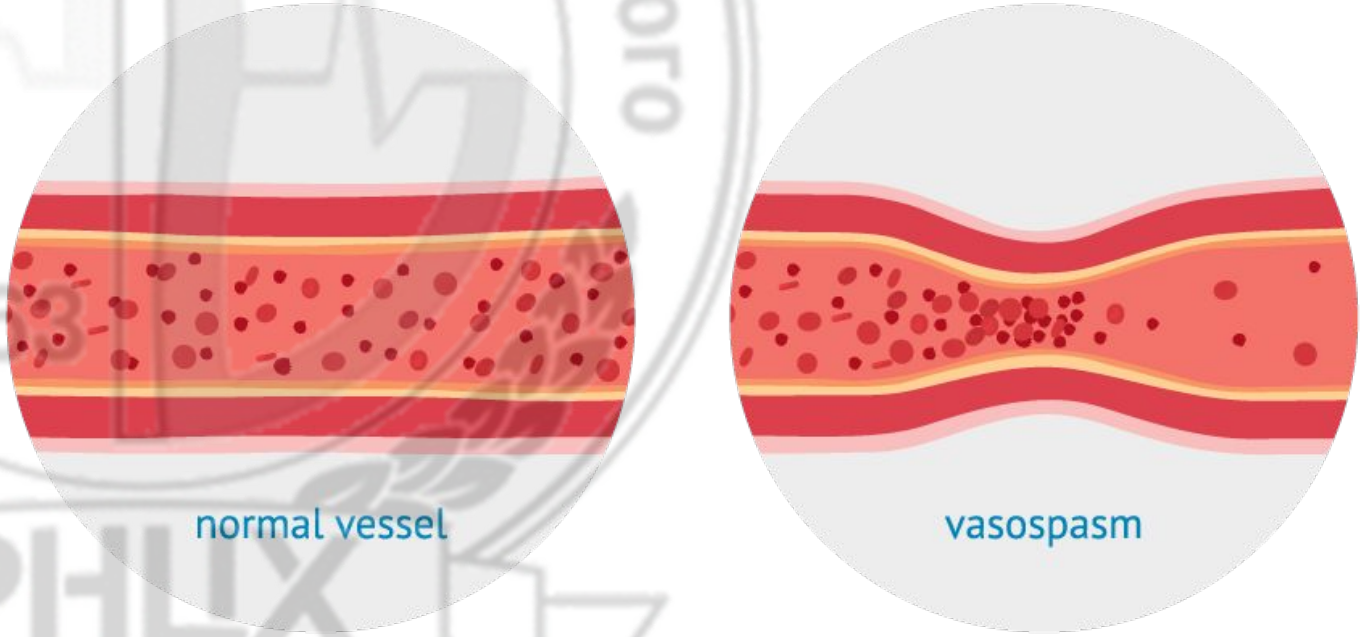

Источник: Plastic surgery под ред. P. Neligan, 4-е изд., London: Elsevier, 2018. 6 с.

Тромбоз сосудистой ножки

- 4-80% осложнений при пересадке свободных лоскутов;
- Причины: гиперкоагуляция, повреждение эндотелия, турбулентность кровотока
- Лечение:

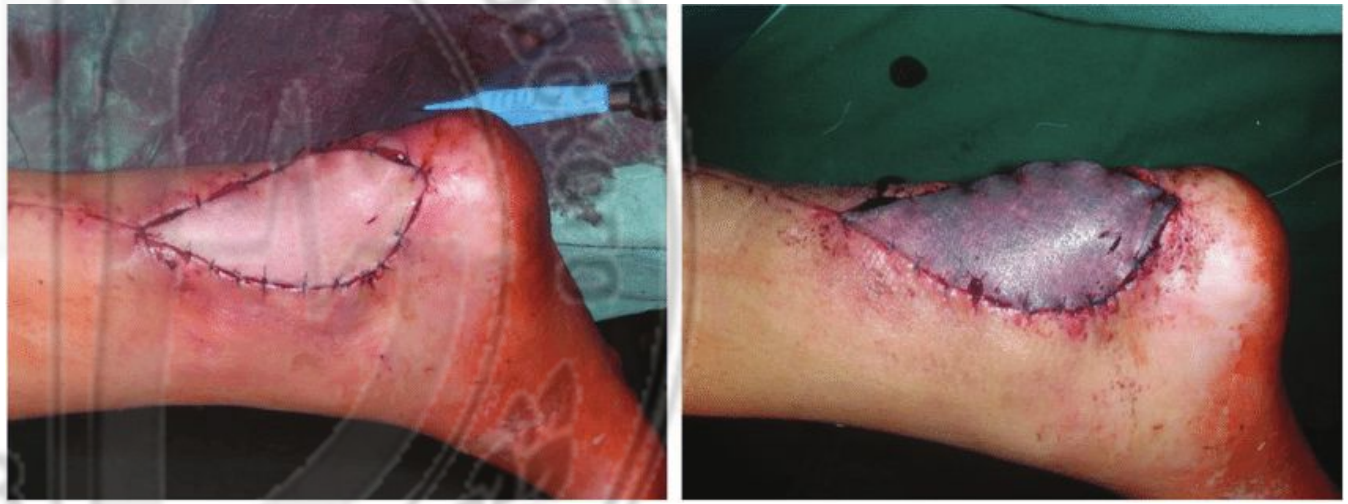

Tissue defect closed with a. radialis free flap before and after microvascular flap thrombosis.

Источник: ResearchGate

Источник: Plastic surgery под ред. P. Neligan, 4-е изд., London: Elsevier, 2018. 6 с.

Ишемическое и реперфузионное повреждение

- Причина: накопление кислородных радикалов в течение периода ишемии

- Феномен «no reflow»: отсутствие заполнения дистальной части сосудистого русла из-за повреждения и микроэмболизации микроциркуляторного русла

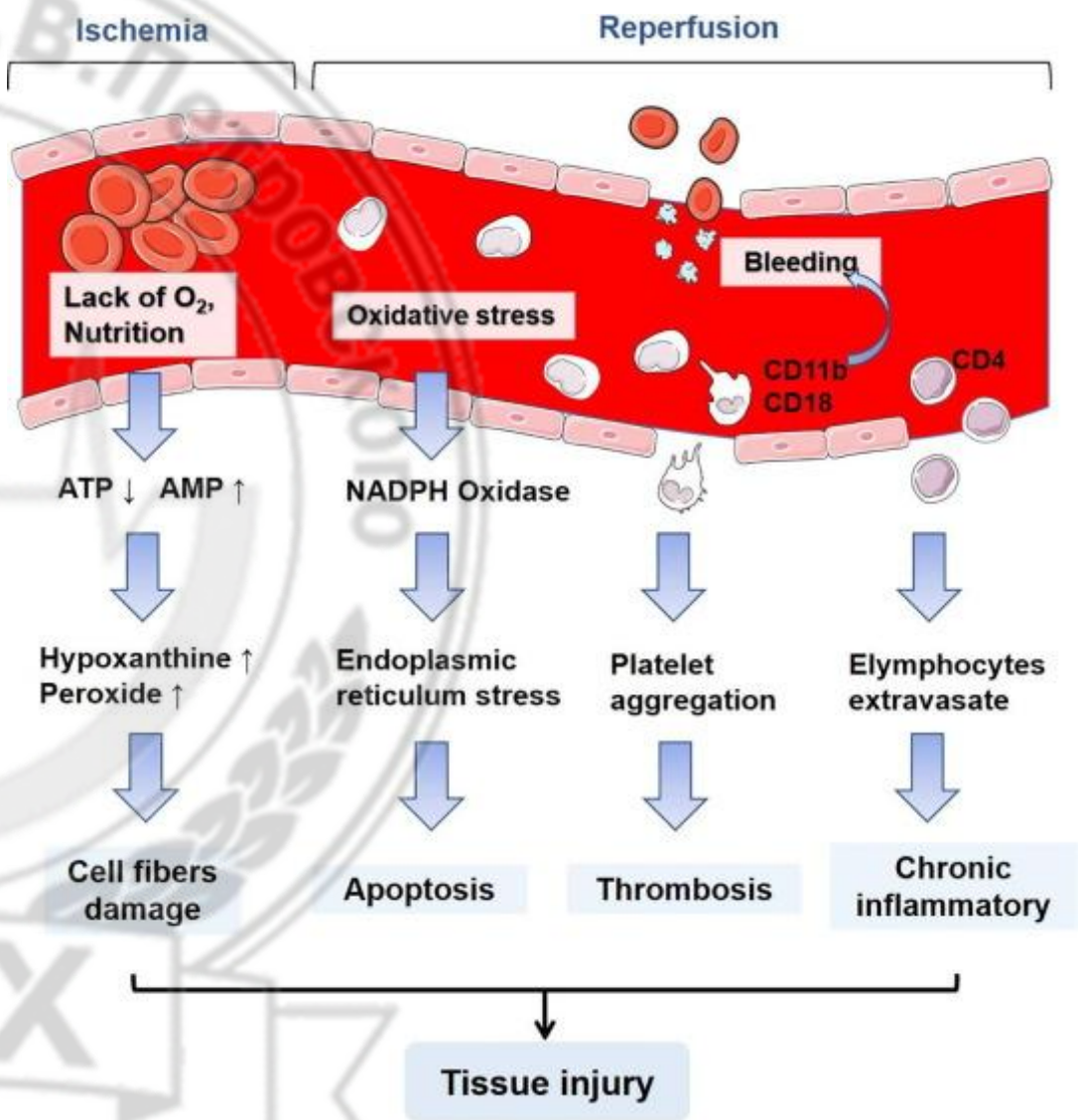

Источники: 1) Plastic surgery под ред. P. Neligan, 4-е изд., London: Elsevier, 2018. 6 с.
2) Gürlek A., Kroll S. S., Schusterman M. A. Ischemic Time and Free Flap Success: // Annals of Plastic Surgery. 1997. № 5 (38). С. 503–505.

“Применение стволовых клеток жировой ткани уменьшает ишемическое и реперфузионное повреждение in vivo”

Journal of Reconstructive Microsurgery
Q1 Surgery
best quartile
SJR 2020
1.04
powered by scimagojr.com

Adipose-Derived Stem Cells Ameliorates Ischemia-Reperfusion Injury in a Rat Skin Free Flap Model

Alberto Ballestín, DVM, MSc[1] Javier G. Casado, PhD[2] Elena Abellán, DVM, PhD[1]
Francisco Javier Vela, DVM[1] Verónica Álvarez, MLT[2] Alejandra Usón, MLT[2]
Rebeca Blázquez, DVM, PhD[2] Francisco M. Sánchez-Margallo, DVM, PhD[3]

[1] Department of Microsurgery, Jesús Usón Minimally Invasive Surgery Centre, Cáceres, Spain
[2] Department of Stem Cell Therapy, Jesús Usón Minimally Invasive Surgery Centre, Cáceres, Spain
[3] Jesús Usón Minimally Invasive Surgery Centre, Cáceres, Spain

Address for correspondence Alberto Ballestín, DVM, MSc, Department of Microsurgery, Jesús Usón Minimally Invasive Surgery Centre, Carretera N-521, km 41,8, Cáceres 10071, Spain (e-mail: aballestin@ccmijesususon.com).

J Reconstr Microsurg

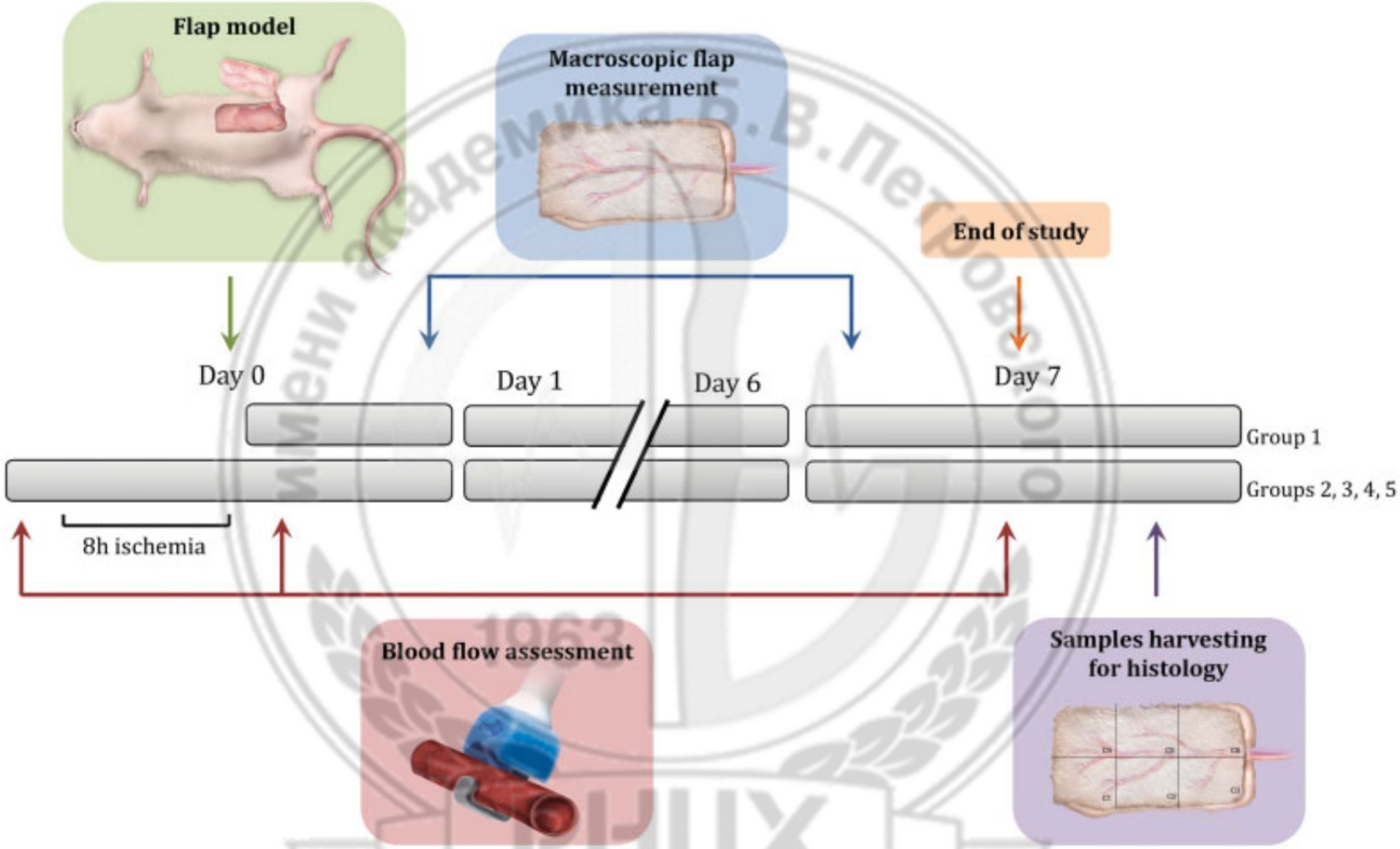

Fig. 1 Experimental design.

Источник: Ballestín A. [и др.]. Adipose-Derived Stem Cells Ameliorate Ischemia-Reperfusion Injury in a Rat Skin Free Flap Model // Journal of Reconstructive Microsurgery. 2018. № 08 (34). С. 601–609.

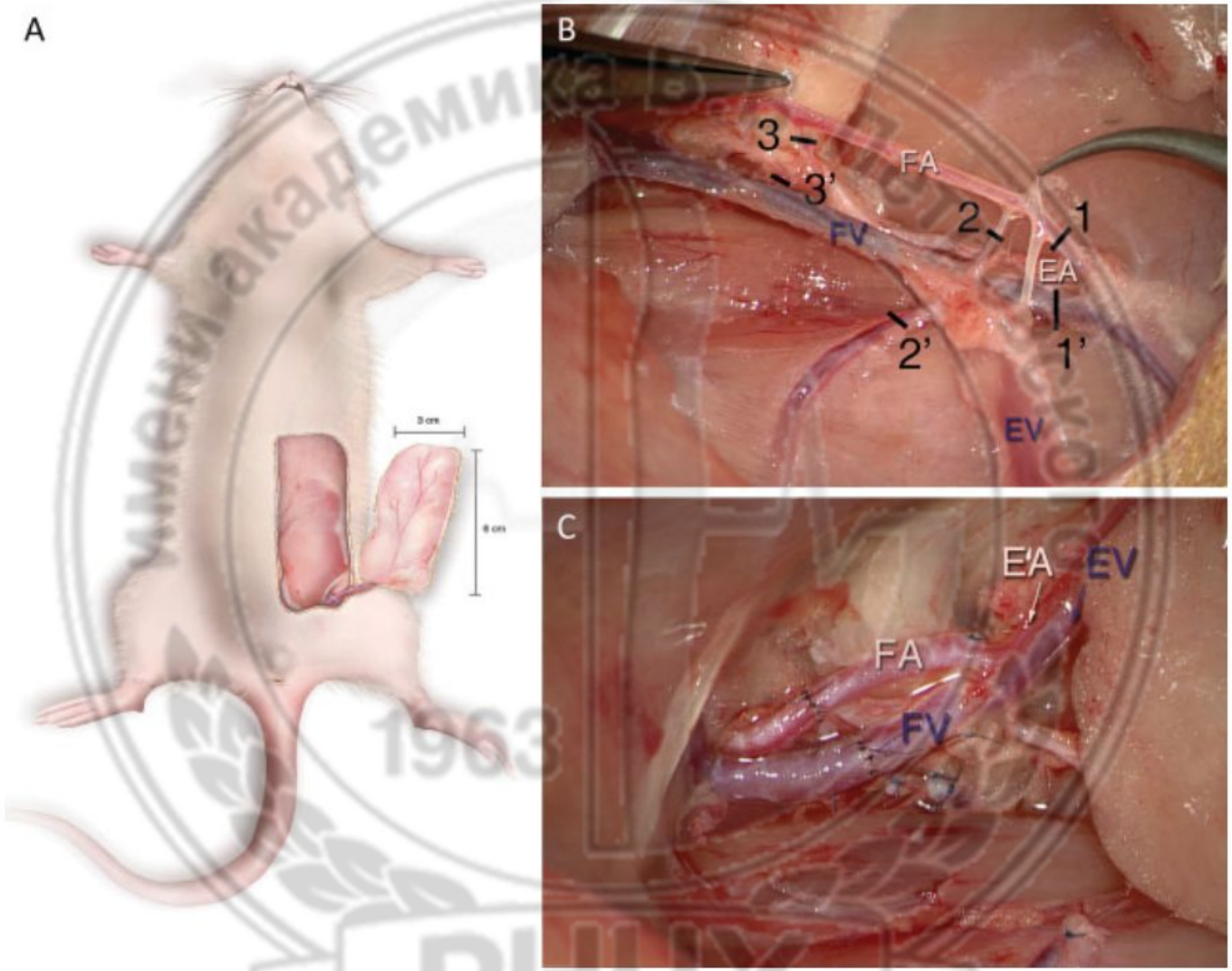

Fig. 2 Flap model, microsurgical dissection and anastomoses. (**A**) A 3-cm width and 6-cm length epigastric skin flap. (**B**) Vascular pedicle dissection and ligatures: EA (epigastric artery), EV (epigastric vein), FA (femoral artery), FV (femoral vein), 1 and 1' (ligatures of saphenous artery and vein), 2 and 2' (ligatures of proximal caudal FA and FV), 3 and 3′ (ligatures of lateral circumflex FA and FV). (**C**) Microsurgical anastomoses performed with 10/0 nylon suture.

Источник: Ballestín A. [и др.]. Adipose-Derived Stem Cells Ameliorate Ischemia-Reperfusion Injury in a Rat Skin Free Flap Model // Journal of Reconstructive Microsurgery. 2018. № 08 (34). С. 601–609.

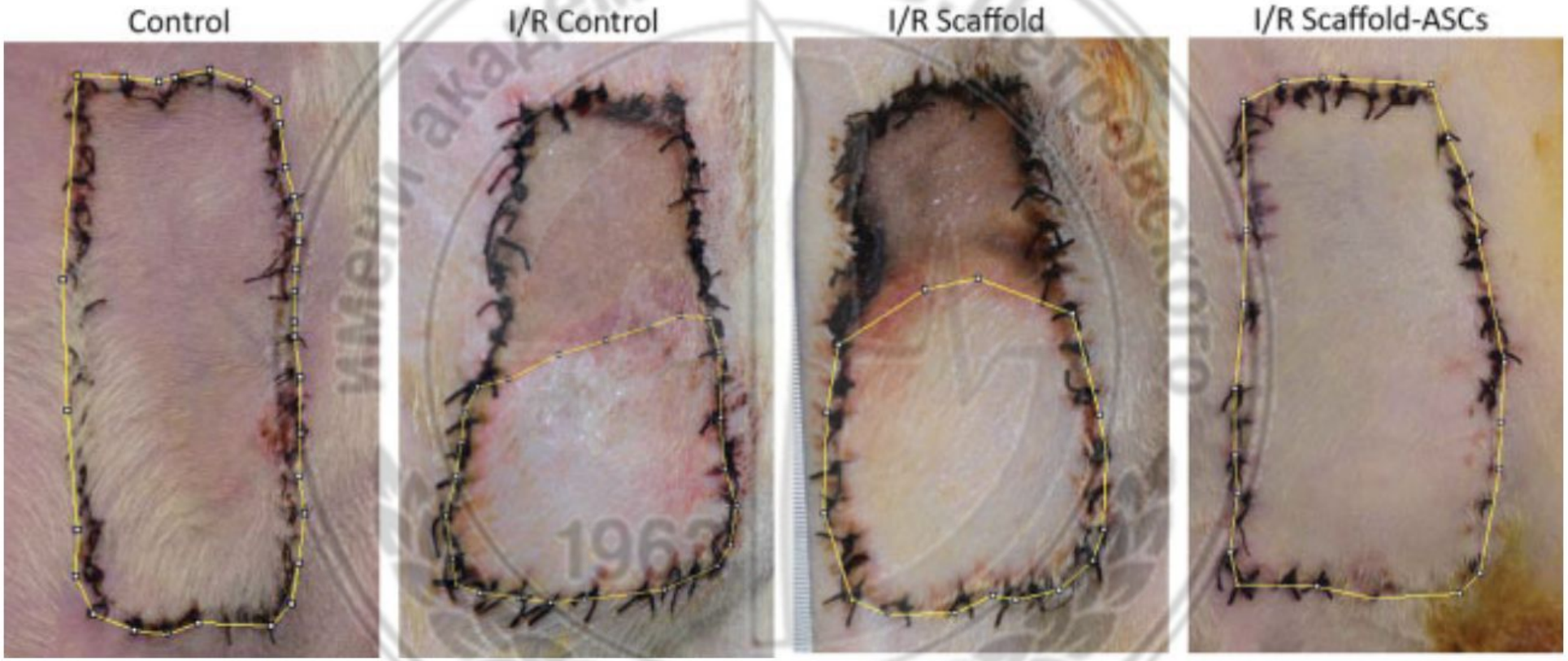

Fig. 4 Representative images of 1-week skin flap survival areas and comparison between groups by analysis of variance and by Tukey's HSD test ($^{*}p < 0.05$; $^{**}p < 0.01$). HSD, honest significant difference; I/R, ischemia-reperfusion.

Источник: Ballestín A. [и др.]. Adipose-Derived Stem Cells Ameliorate Ischemia-Reperfusion Injury in a Rat Skin Free Flap Model // Journal of Reconstructive Microsurgery. 2018. № 08 (34). С. 601–609.