ОКС

- Острый коронарный синдром – любая группа клинических признаков или симптомов, позволяющих подозревать нестабильную стенокардию или острый инфаркт миокарда (ОИМ) с подъемом или без подъема сегмента ST.

ЭКГ в норме

Обозначение	Зубец P	Сегмент PQ	Комплекс QRS	Сегмент ST	Зубец T	Волна U
Значения	≤ 0,11 с; ≤ 0,20 мВ	0 мВ	≤ 0,11 с	0 мВ	> ½ R	

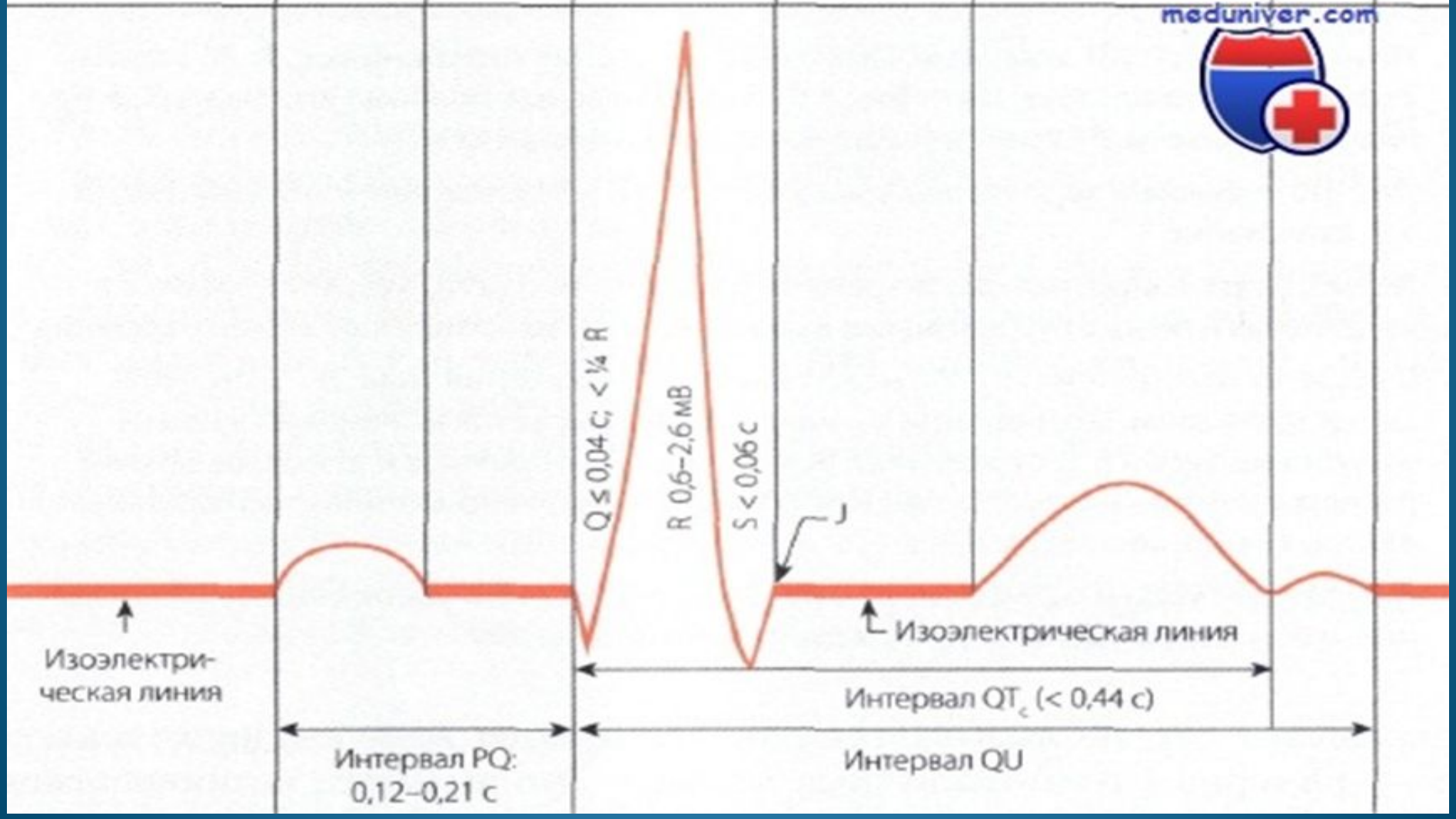

Рис. 1. Варианты расположения сегмента *ST*.

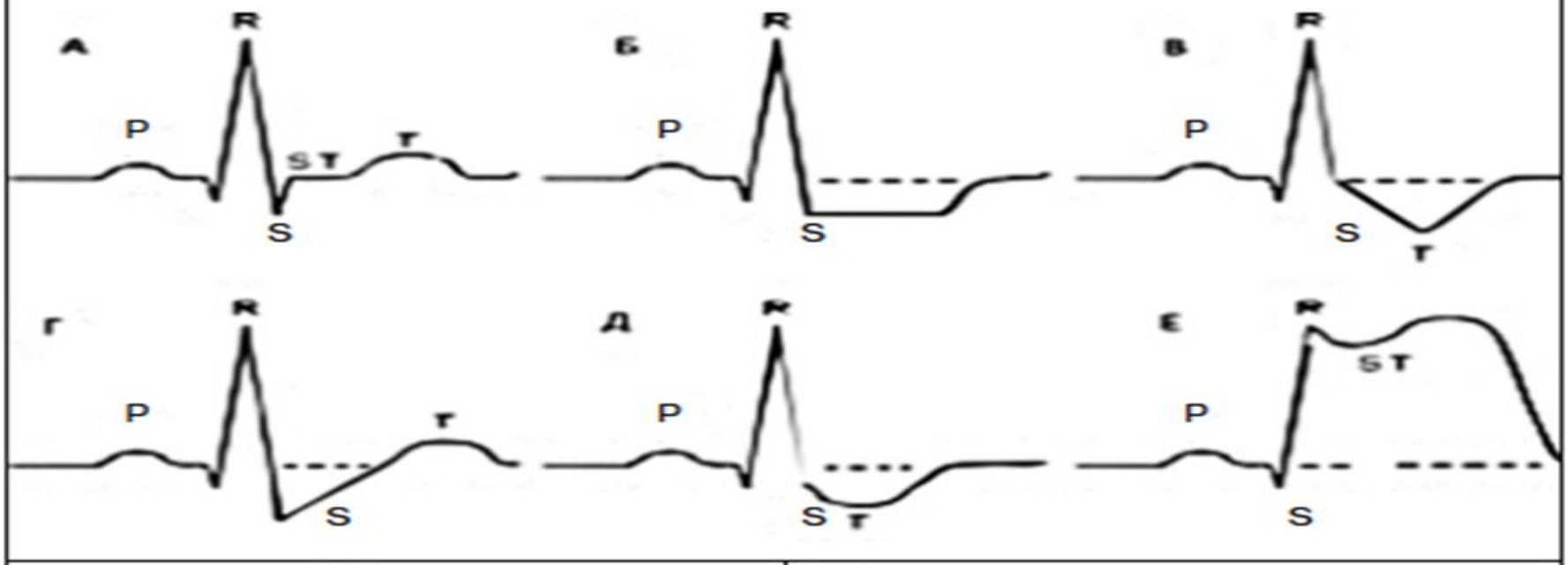

А – сегмент *ST* на изолинии	Норма
Б – горизонтальная депрессия	Ишемическое повреждение миокарда
В – косонисходящая депрессия	Ишемическое повреждение миокарда, гипертрофия миокарда
Г – косовосходящая депрессия	Ишемическое повреждение миокарда, гипертрофия миокарда, тахикардия
Д – корытообразная депрессия	Насыщение/передозировка сердечными гликозидами
Е – элевация	Ишемическое повреждение миокарда

ОКС с подъемом ST

Варианты подъема сегмента ST

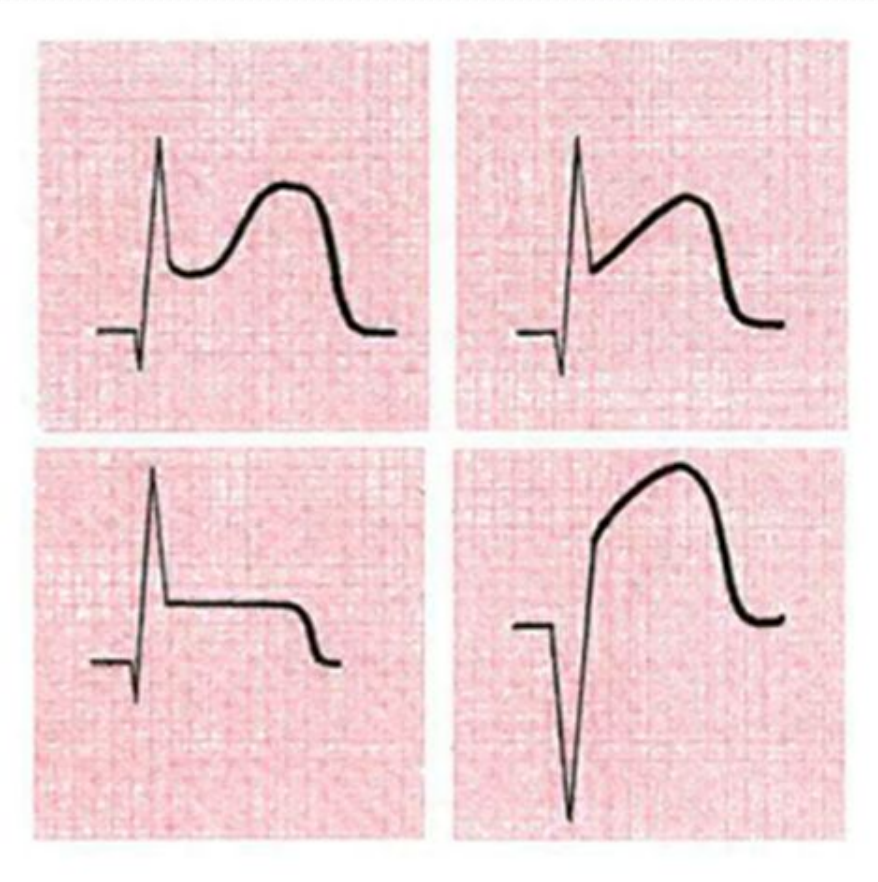

Стадии развития ИМ

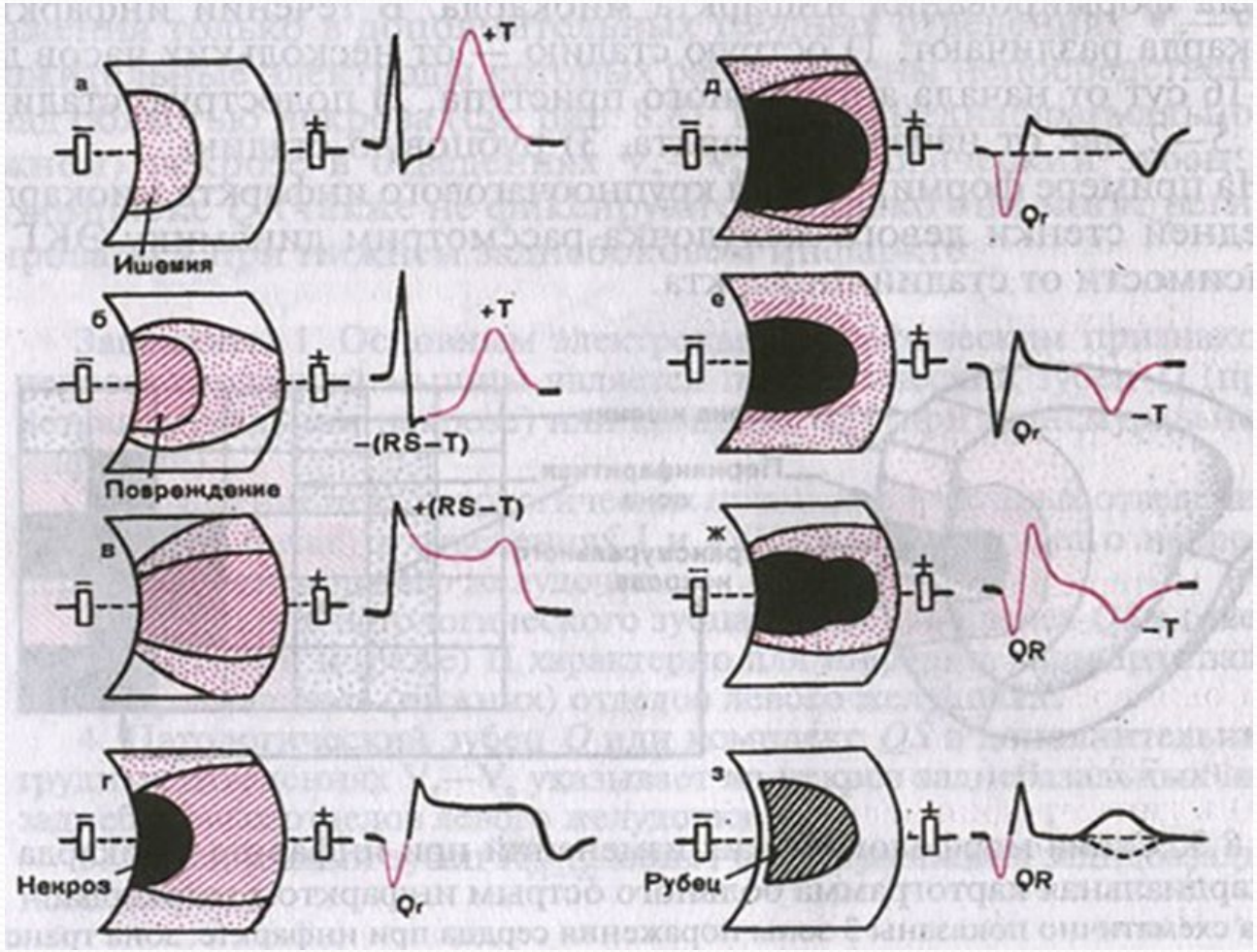

Локализация ИМ

Локализация ИМ	Прямые признаки	Реципроктные признаки
Передне-септальный	V1 – V3	III, AVF
Верхушка	V3 - V4	III, AVF
Боковая стенка	V5 – V6, I, AVL	III, AVF
Задне-диафрагмальный (нижний)	II, III, AVF	V1 – V6, I, AVL
Задне-базальный	V7 – V9	I, V1 – V3
Передний распространенный	V1 – V6, I, AVL	III, AVF
Правого желудочка	V3 R – V4R	V7 – V9

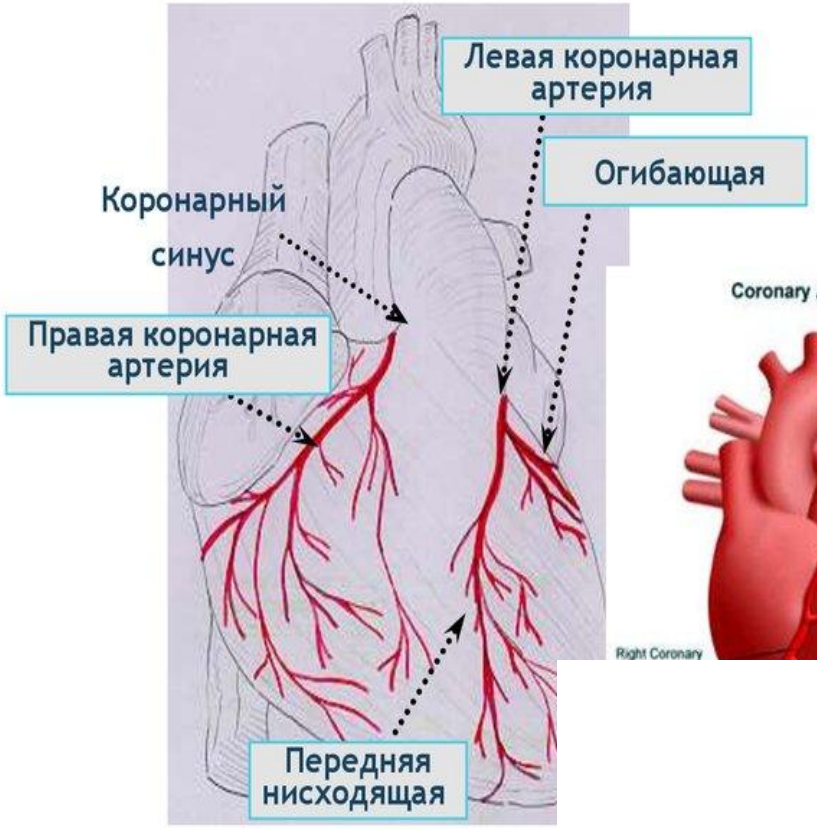
Левая коронарная артерия
Огибающая
Коронарный синус
Правая коронарная артерия
Передняя нисходящая

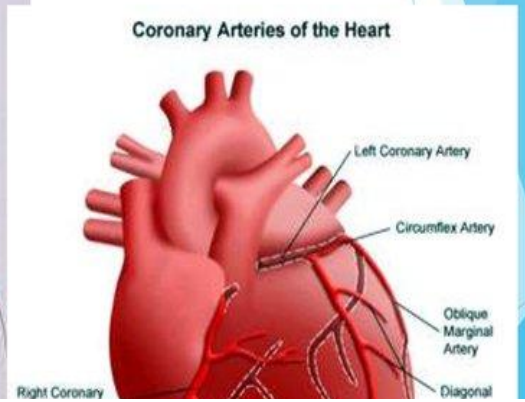
Coronary Arteries of the Heart
Left Coronary Artery
Circumflex Artery
Oblique Marginal Artery
Diagonal
Right Coronary

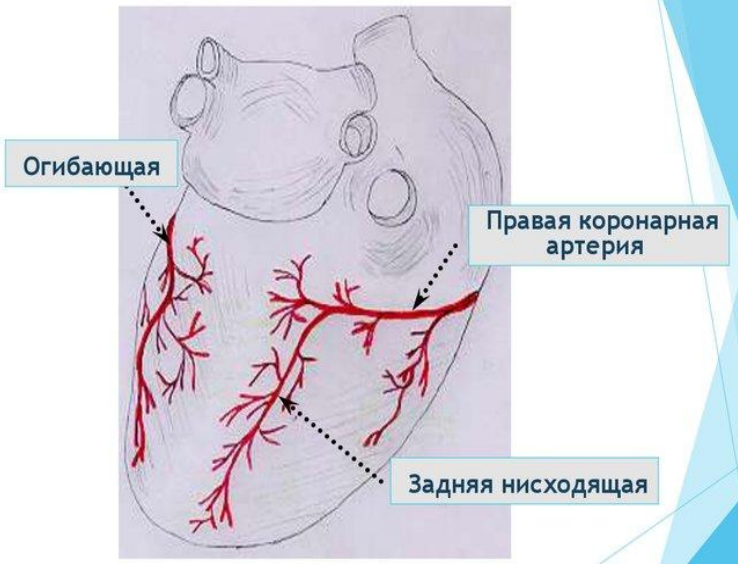
Огибающая
Правая коронарная артерия
Задняя нисходящая

Левая коронарная артерия
Кровоснабжает 2/3 массы миокарда

Правая коронарная артерия)
Кровоснабжает нижнюю и заднюю поверхность ЛЖ, ПЖ

- SA узел 55%
- AV узел 90%

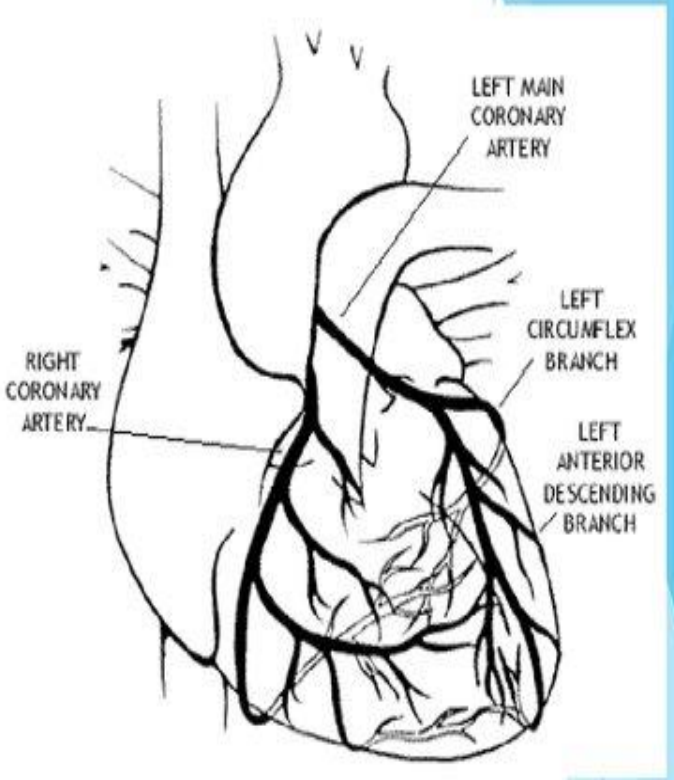

Передняя нисходящая артерия -
передняя стенка, верхушка, МЖП.

- Ножки пучка Гиса

Огибающая ветвь
Боковые и задние отделы ЛЖ.

- SA узел 45%
- AV узел 10%

ИМ Задне-диафрагмальной области

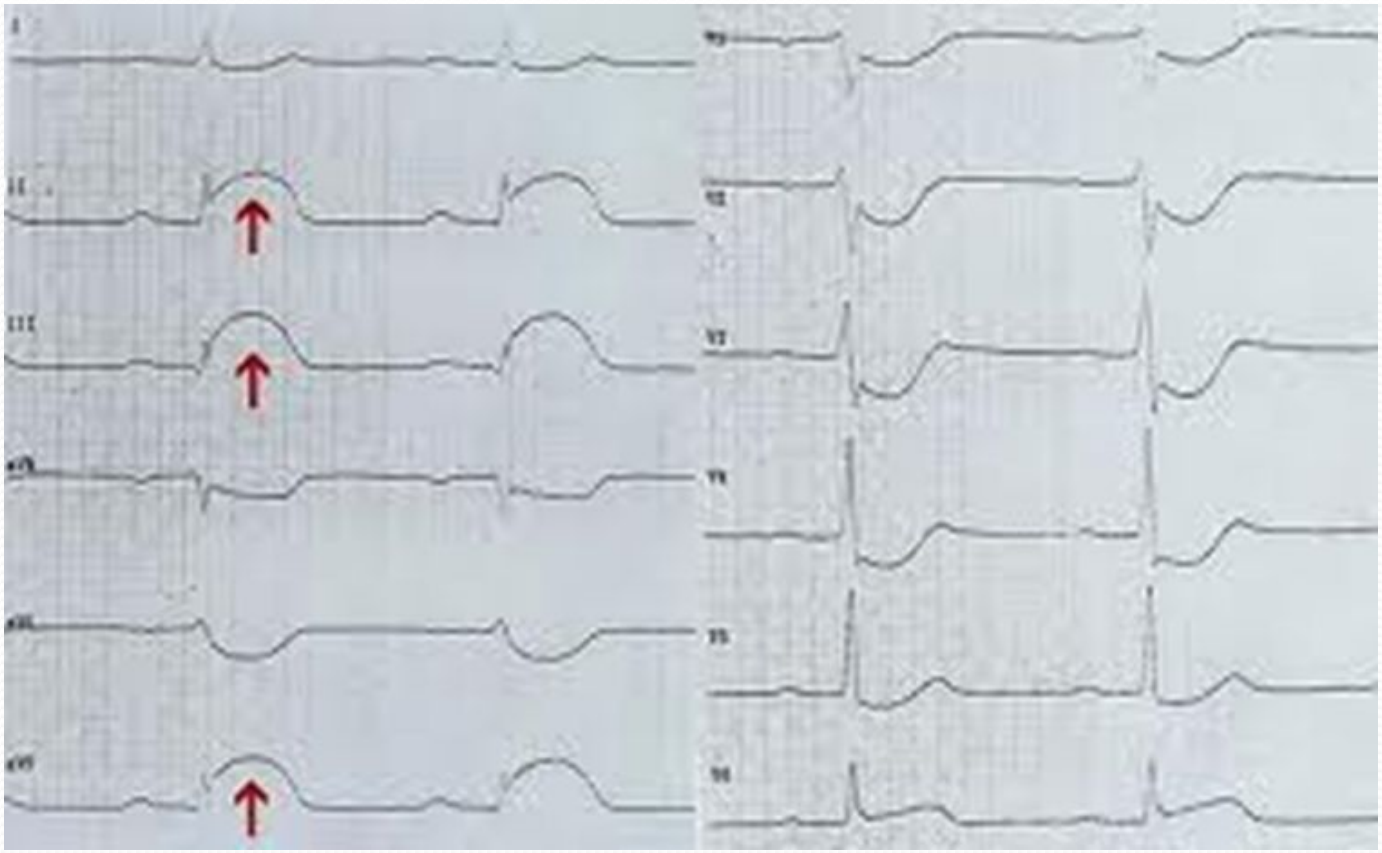

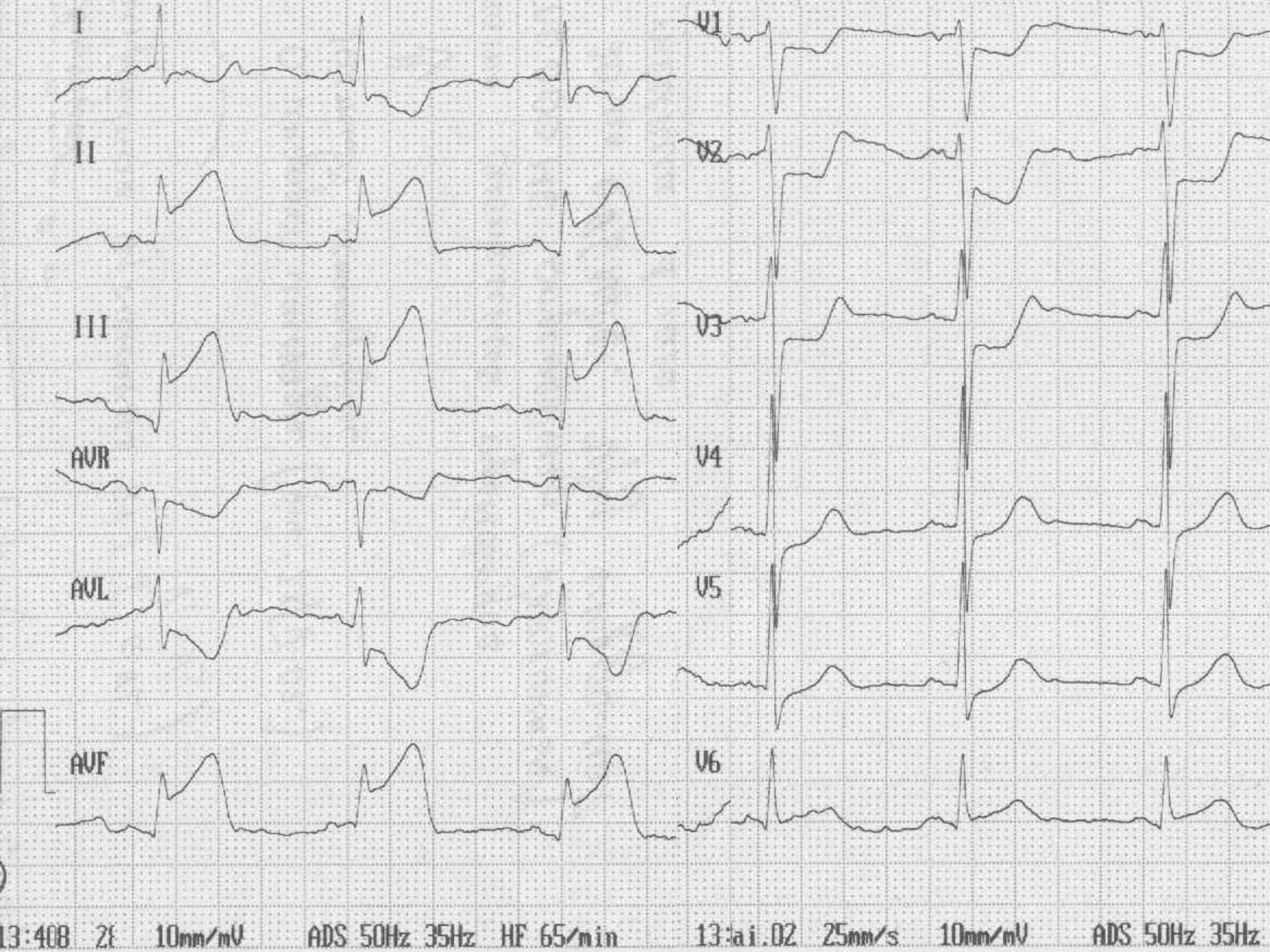
I
II
III
AVR
AVL
AVF
V1
V2
V3
V4
V5
V6
13:408 2t 10mm/mV ADS 50Hz 35Hz HF 65/min
13:ai.02 25mm/s 10mm/mV ADS 50Hz 35Hz

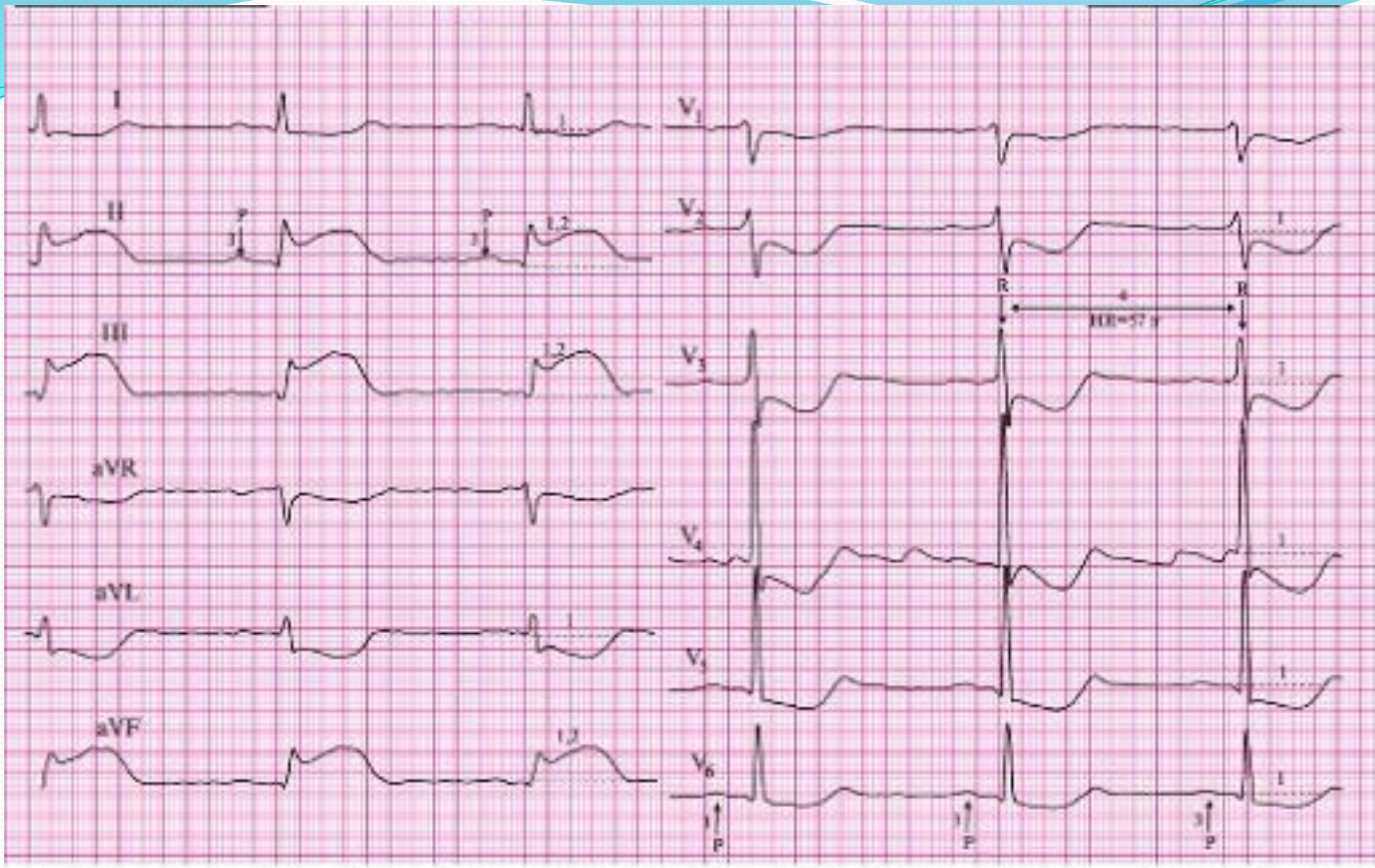

ЭКГ № 27. Острый (1) нижний (2) инфаркт миокарда, осложненный синусовой (3) брадикардией (4)

Передний распространенный ИМ

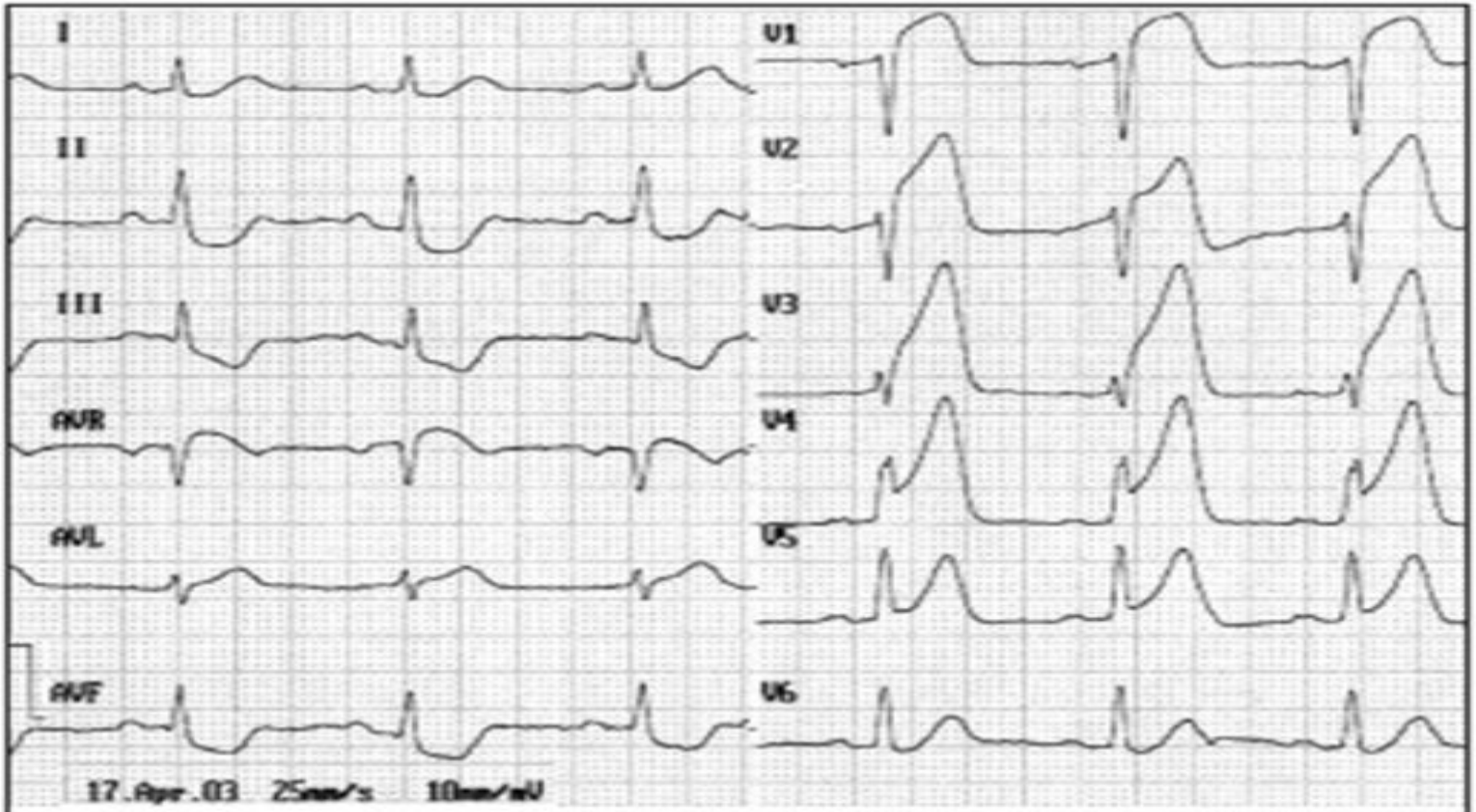

Рис. 4. ЭКГ при СП и крупноочаговом передне–распространенном инфаркте миокарда. Элевация сегмента ST V_1–V_5, реципрокная депрессия ST II, III, aVF

ОИМ передний распространенный

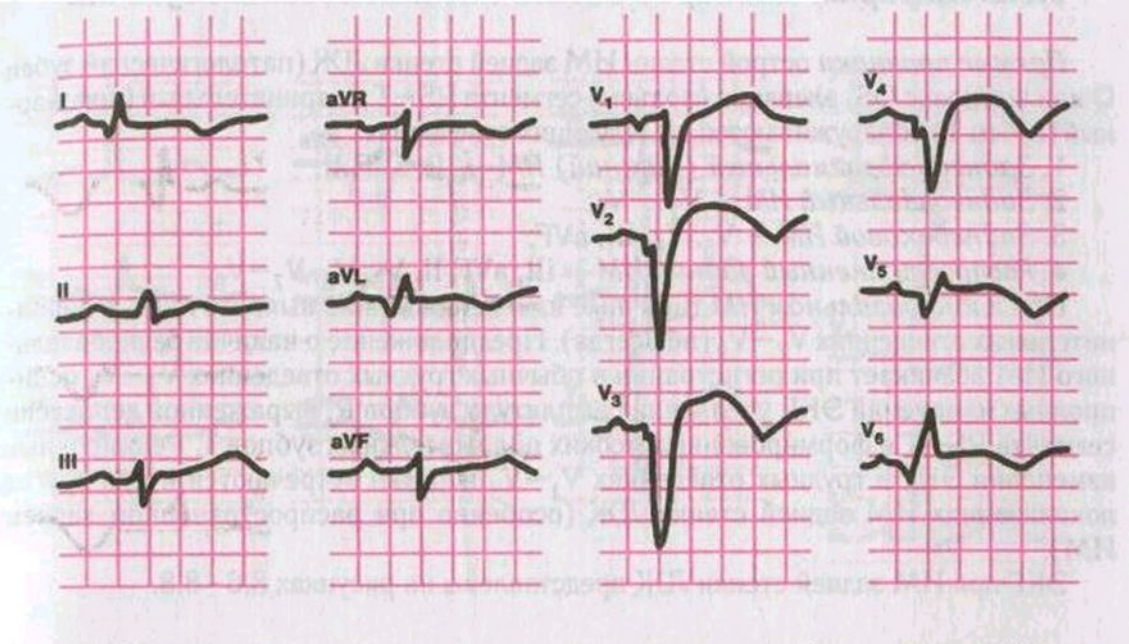

Рис. 8.5. ЭКГ при распространенном переднем трансмуральном инфаркте миокарда (передне-перегородочной области, верхушки и переднебоковой стенки левого желудочка).

ОИМ передний распространенный

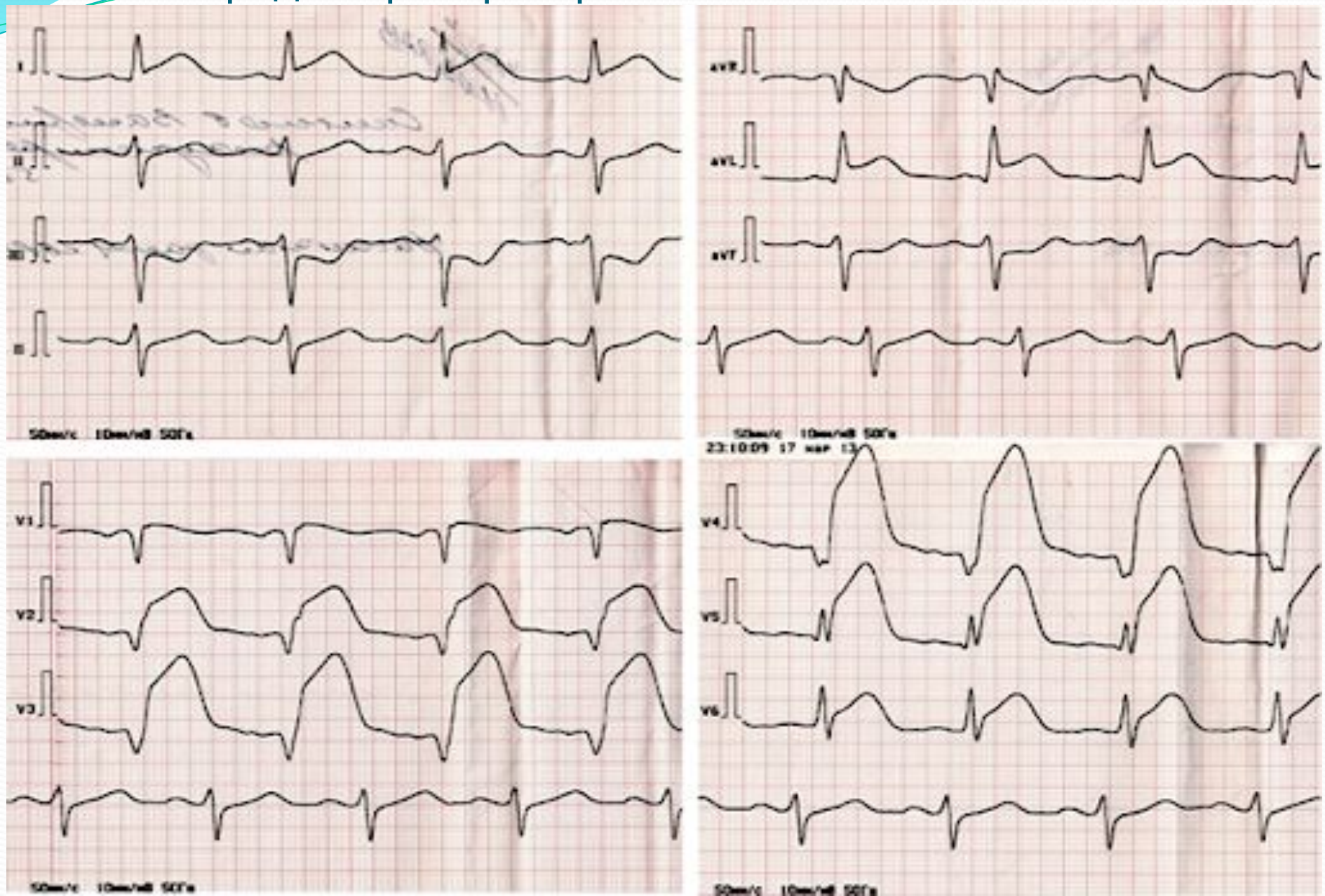

«Плавник акулы»

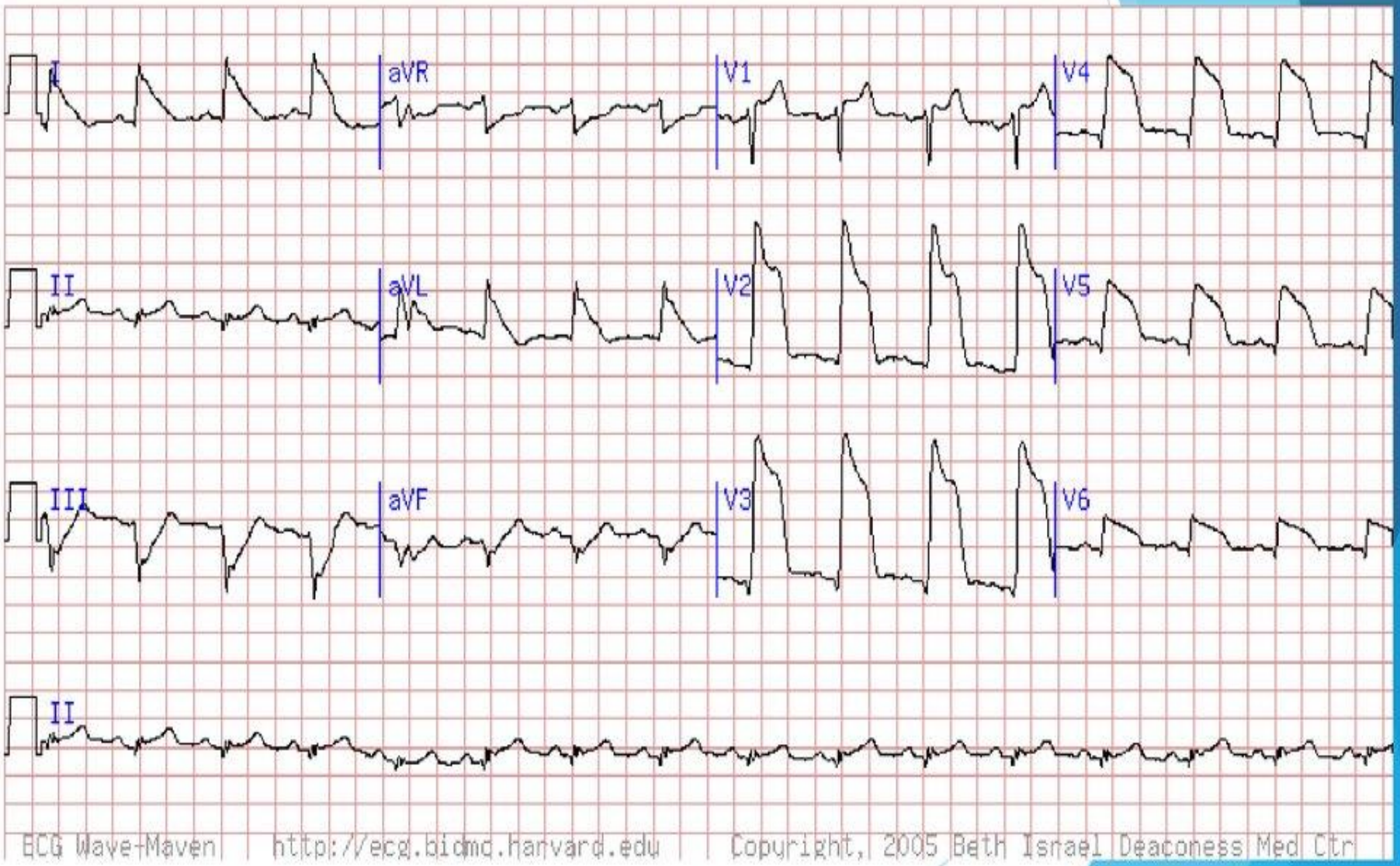

ИМ передне-септальной обл.

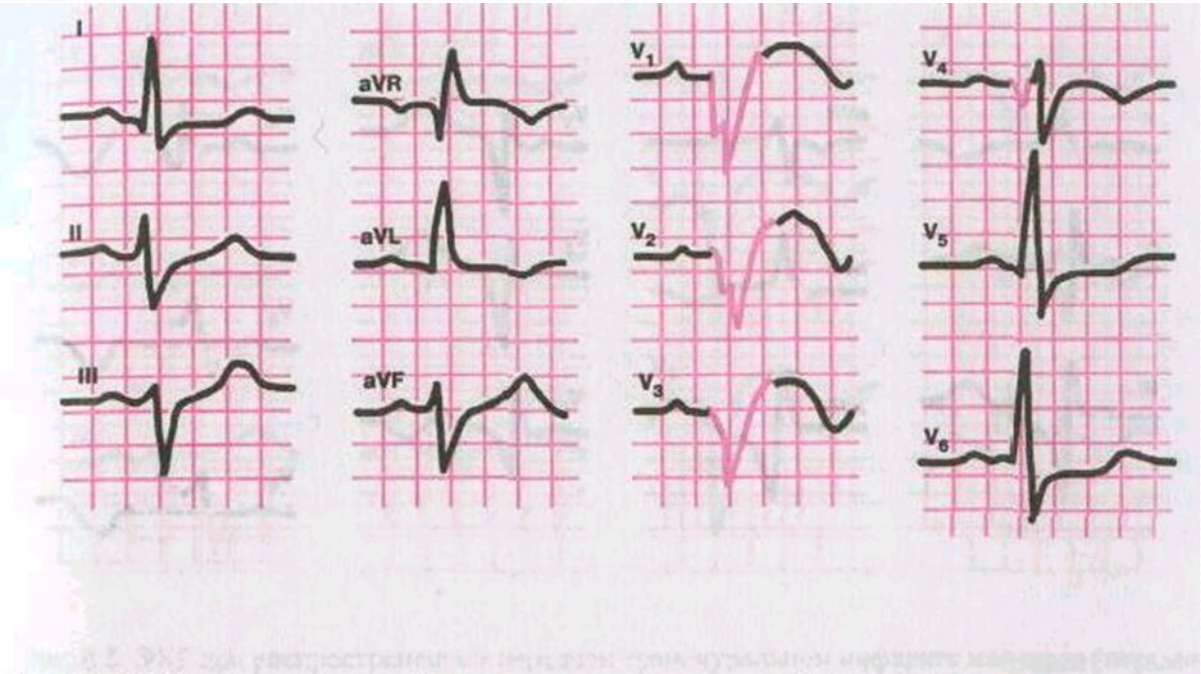

Рис. 8.3. ЭКГ при переднеперегородочном и верхушечном инфаркте миокарда.

ИМ боковой стенки

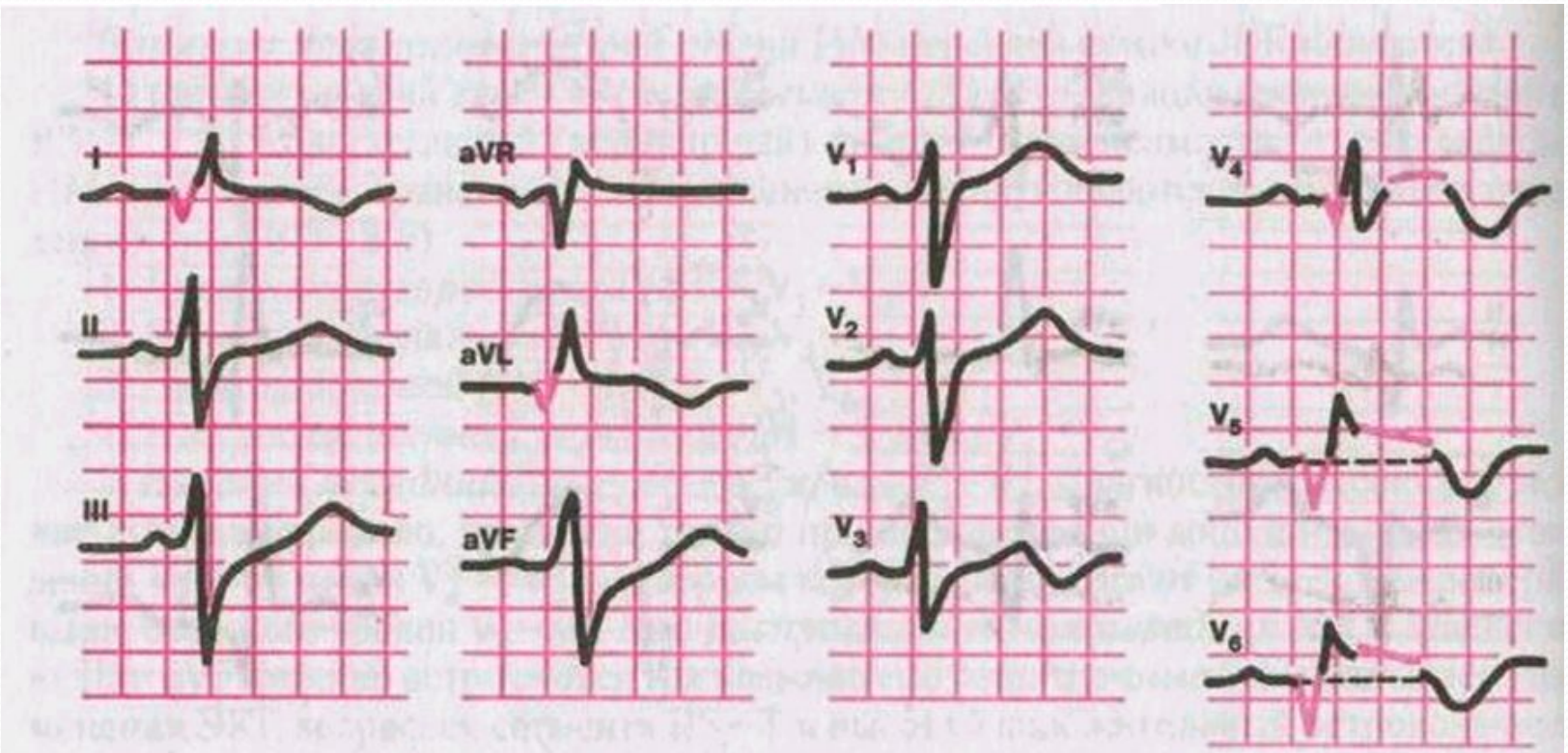

Рис. 8.4. ЭКГ при переднебоковом инфаркте миокарда.

Левая коронарная артерия
Кровоснабжает 2/3 массы миокарда

Правая коронарная артерия)
Кровоснабжает нижнюю и заднюю поверхность ЛЖ, ПЖ

- SA узел 55%
- AV узел 90%

Передняя нисходящая артерия -
передняя стенка, верхушка, МЖП.

- Ножки пучка Гиса

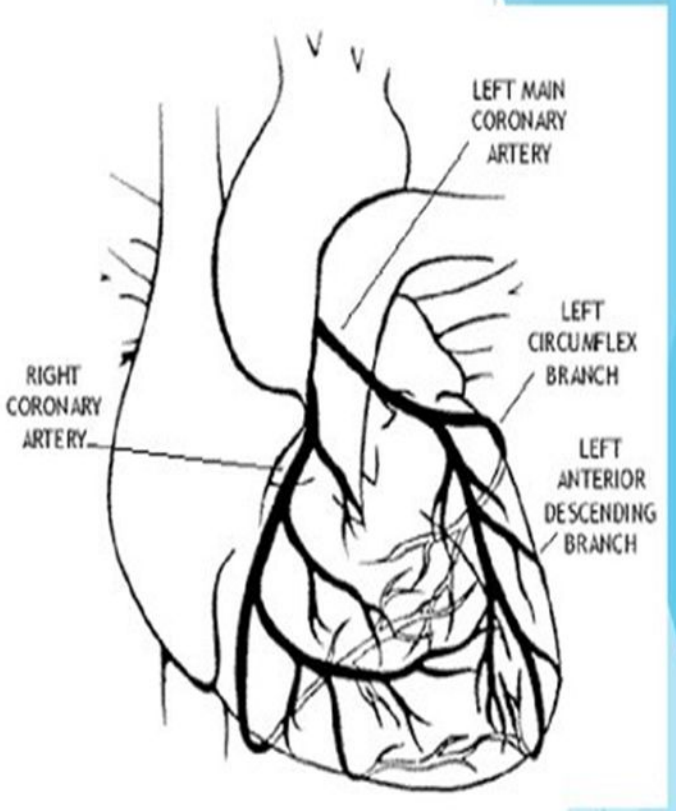

Огибающая ветвь
Боковые и задние отделы ЛЖ.

- SA узел 45%
- AV узел 10%

Правый желудочек

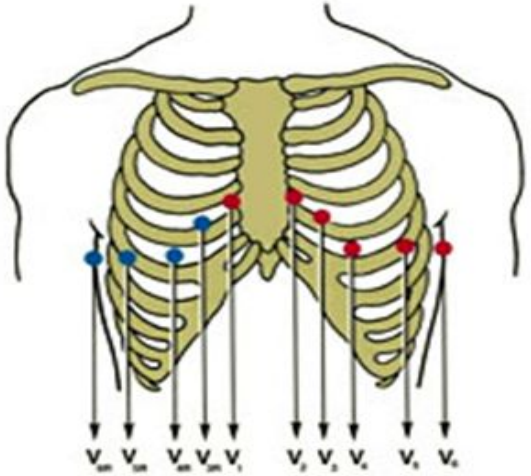

а

б

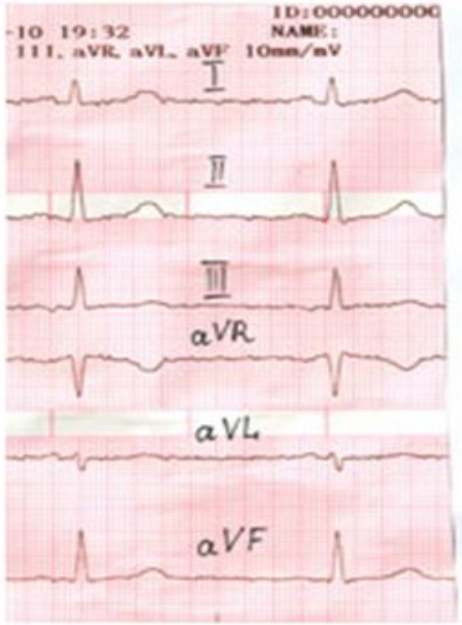

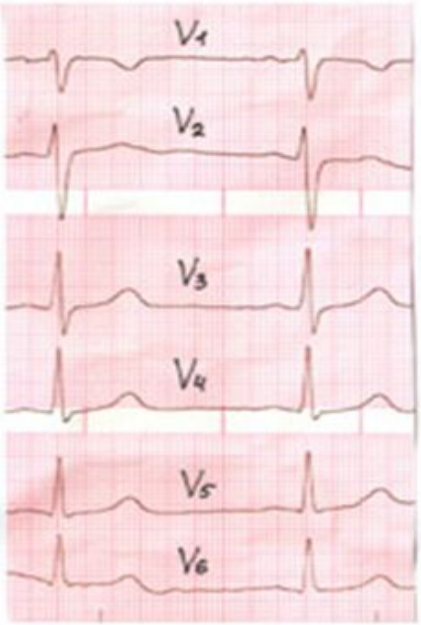

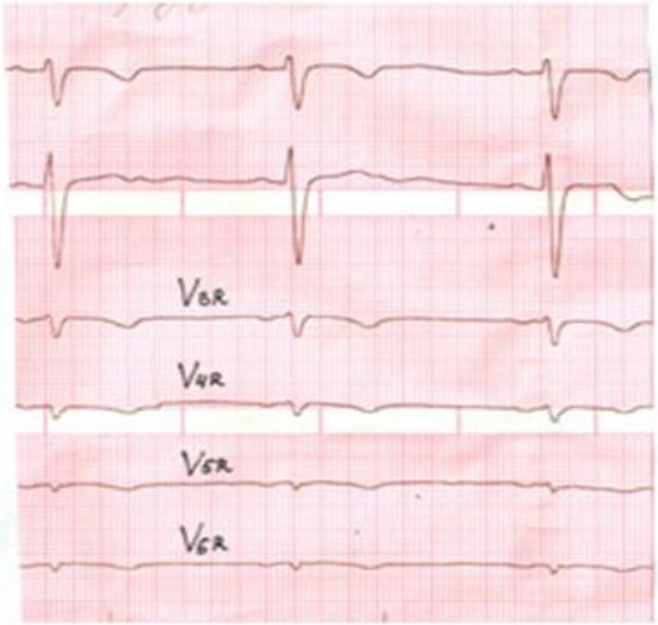

в

ОИМ правого желудочка

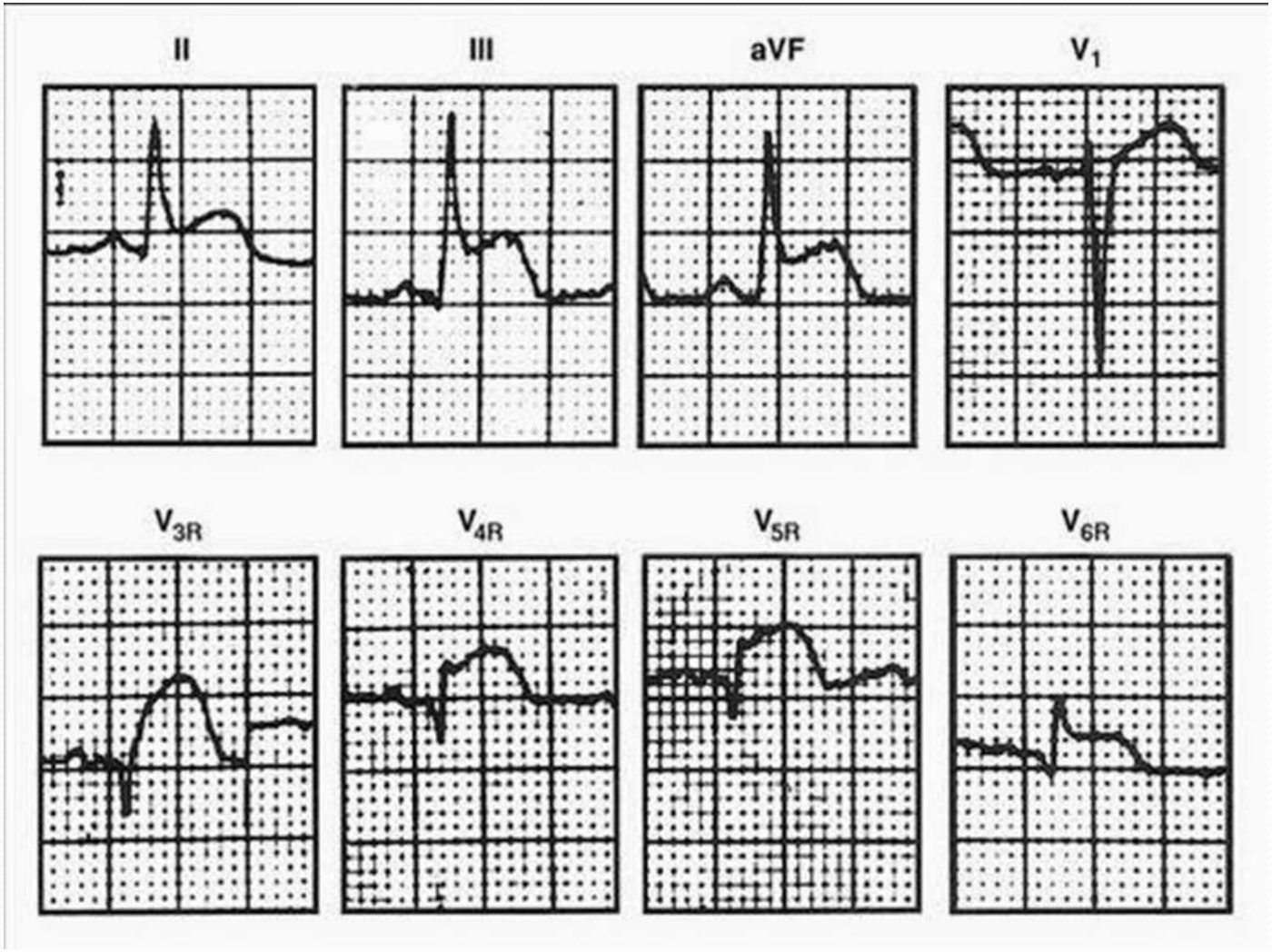

Задне-базальные отведения

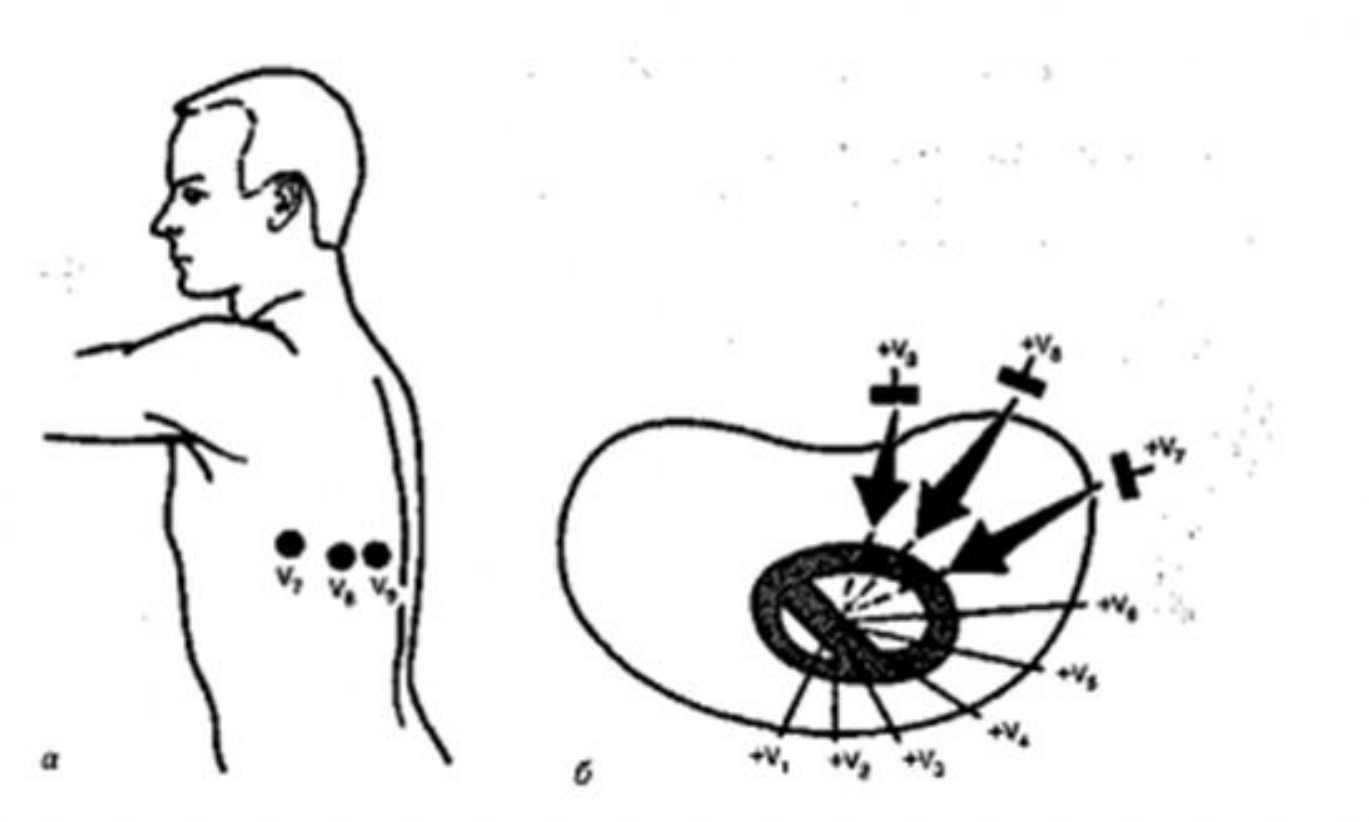

Задне-базальный ИМ

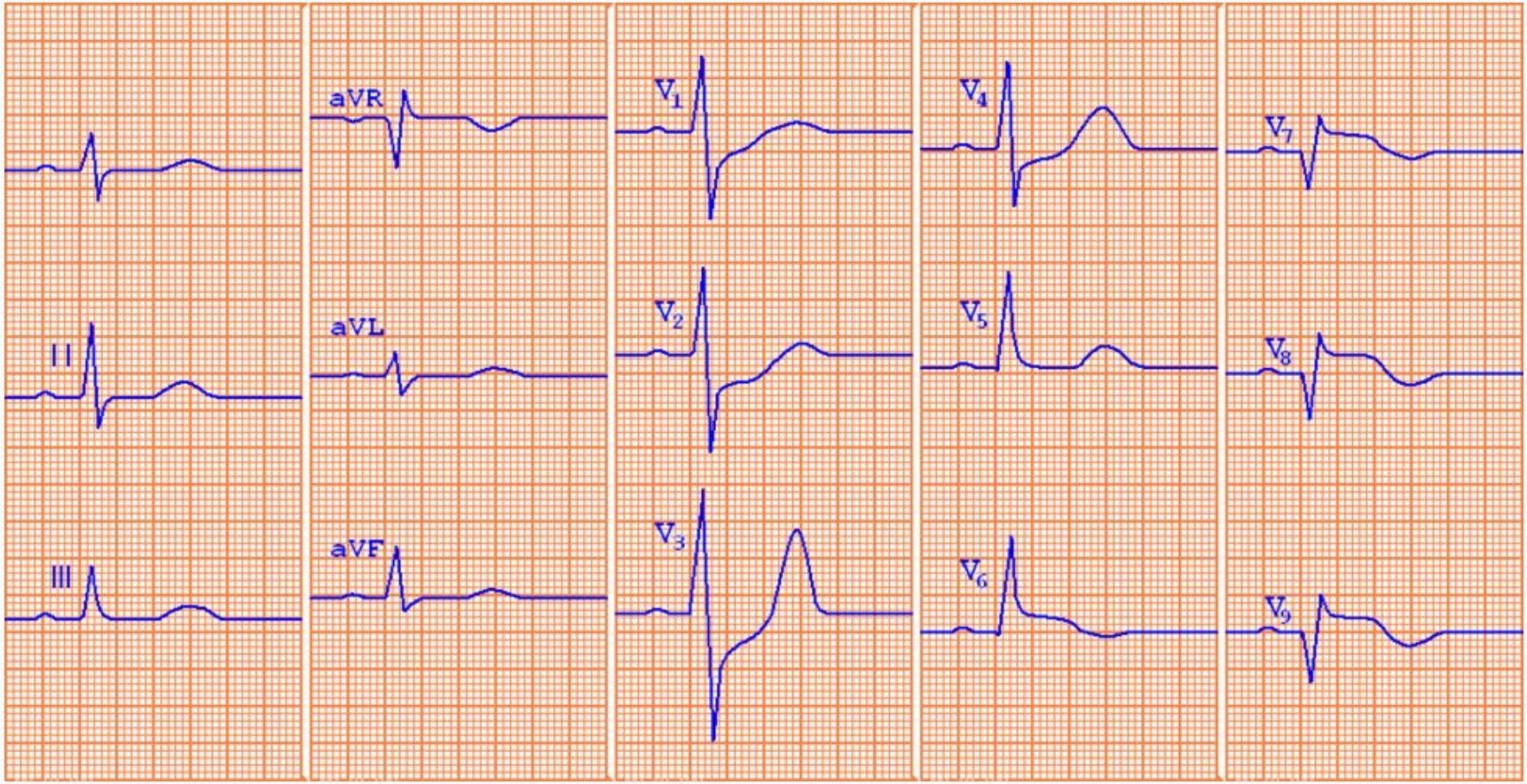

Возможные варианты ЭКГ-изменений при ОКС без подъема сегмента ST

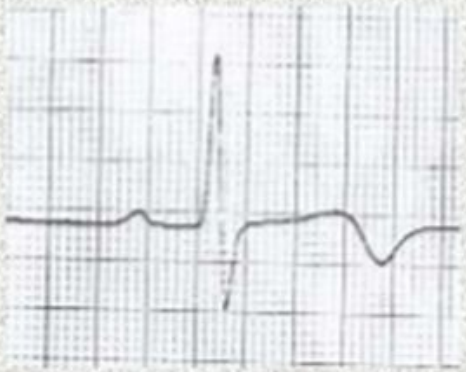

ОКС без подъема ST

Рис. 1. Варианты расположения сегмента *ST*.

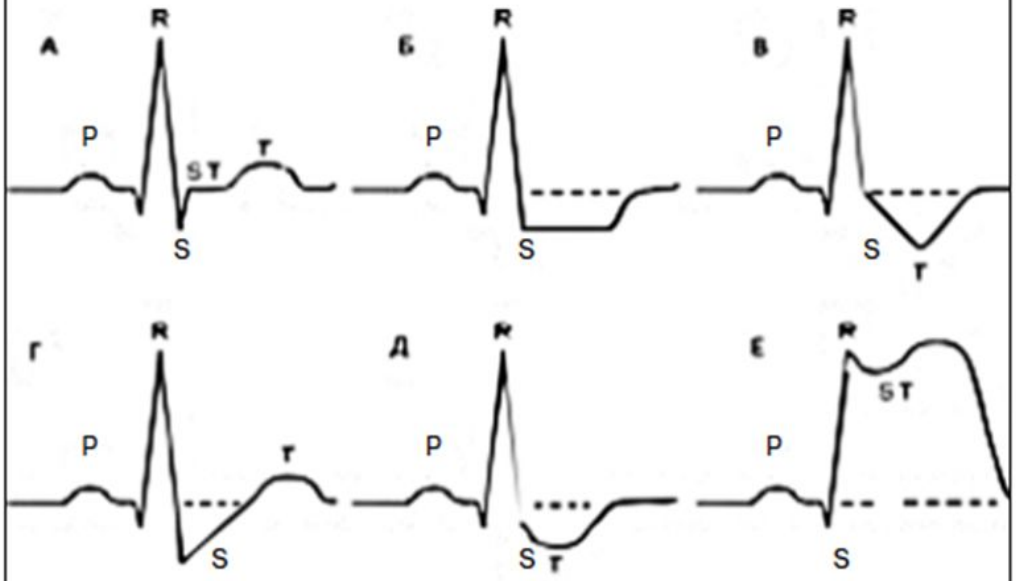

А – сегмент *ST* на изолинии	Норма
Б – горизонтальная депрессия	Ишемическое повреждение миокарда
В – косонисходящая депрессия	Ишемическое повреждение миокарда, гипертрофия миокарда
Г – косовосходящая депрессия	Ишемическое повреждение миокарда, гипертрофия миокарда, тахикардия
Д – корытообразная депрессия	Насыщение/передозировка сердечными гликозидами
Е – элевация	Ишемическое повреждение миокарда

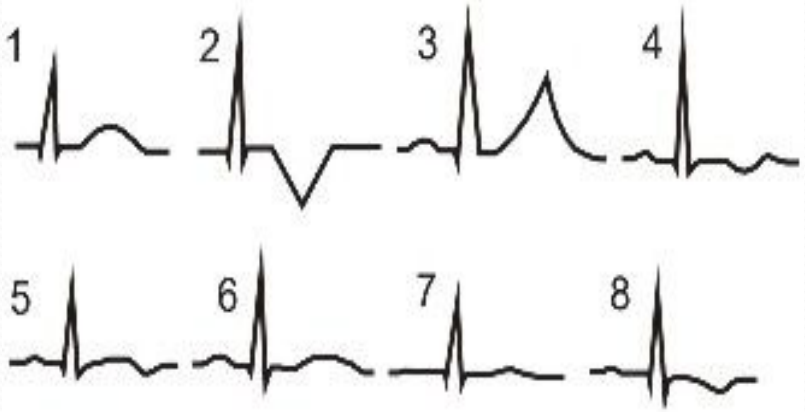

Мелко-очаговый ИМ

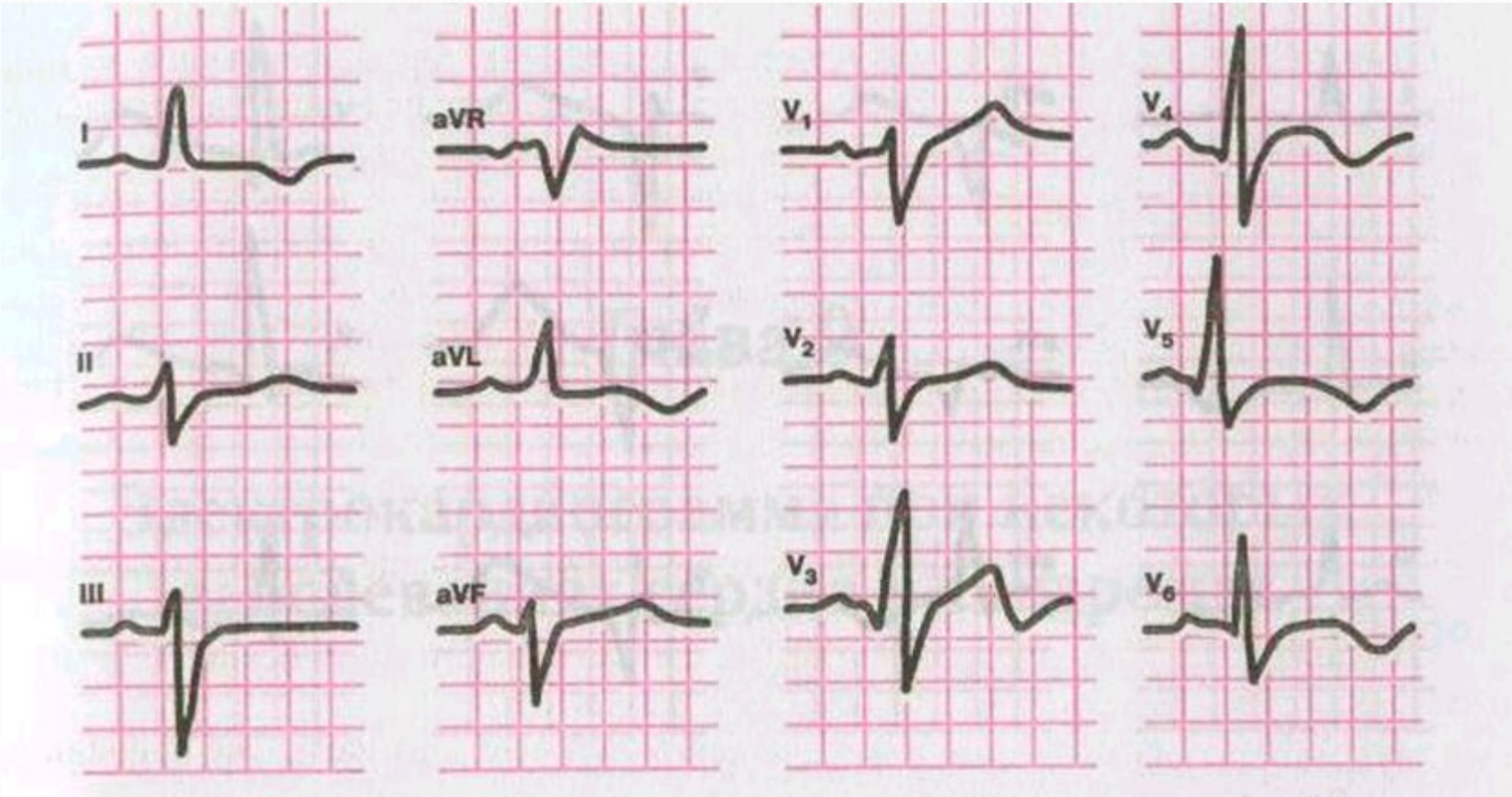

Рис. 8.9. ЭКГ при мелкоочаговом инфаркте миокарда в области верхушки и переднебоковой стенки левого желудочка.

Мелко-очаговый ИМ задне-диафрагмальной области

Рис. 8.10. ЭКГ при остром мелкоочаговом инфаркте миокарда в области заднедиафрагмальной (нижней) стенки левого желудочка.

Субэндокардиальный ИМ

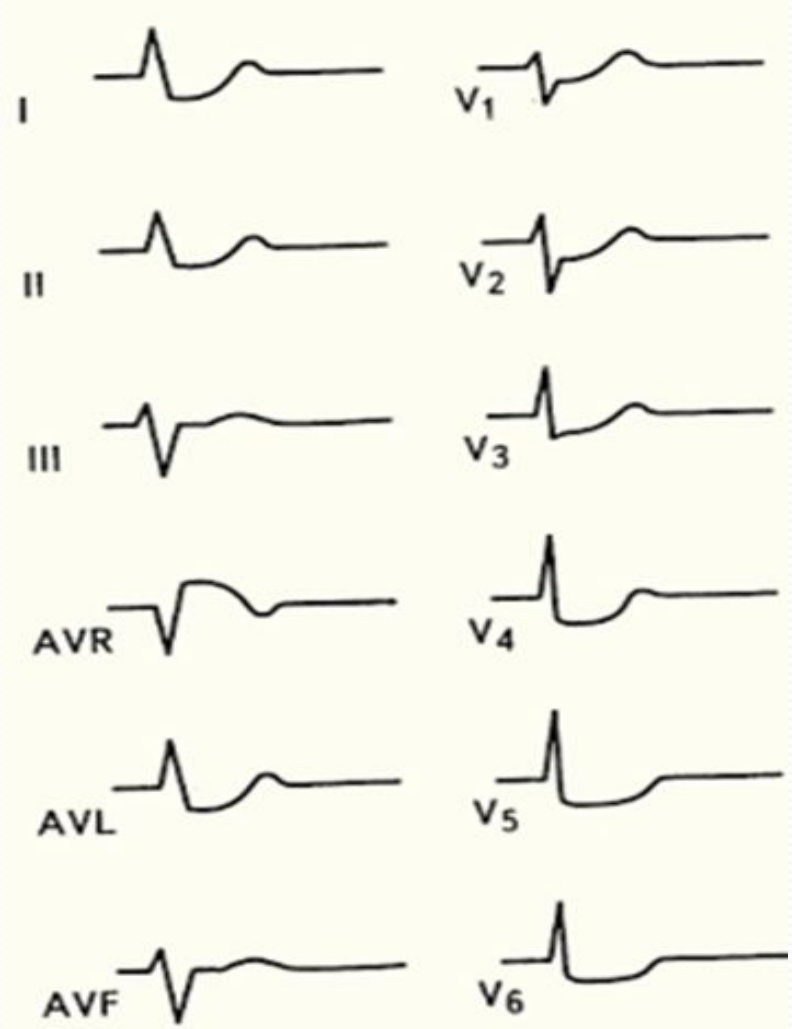

Субэндокардиальный инфаркт миокарда

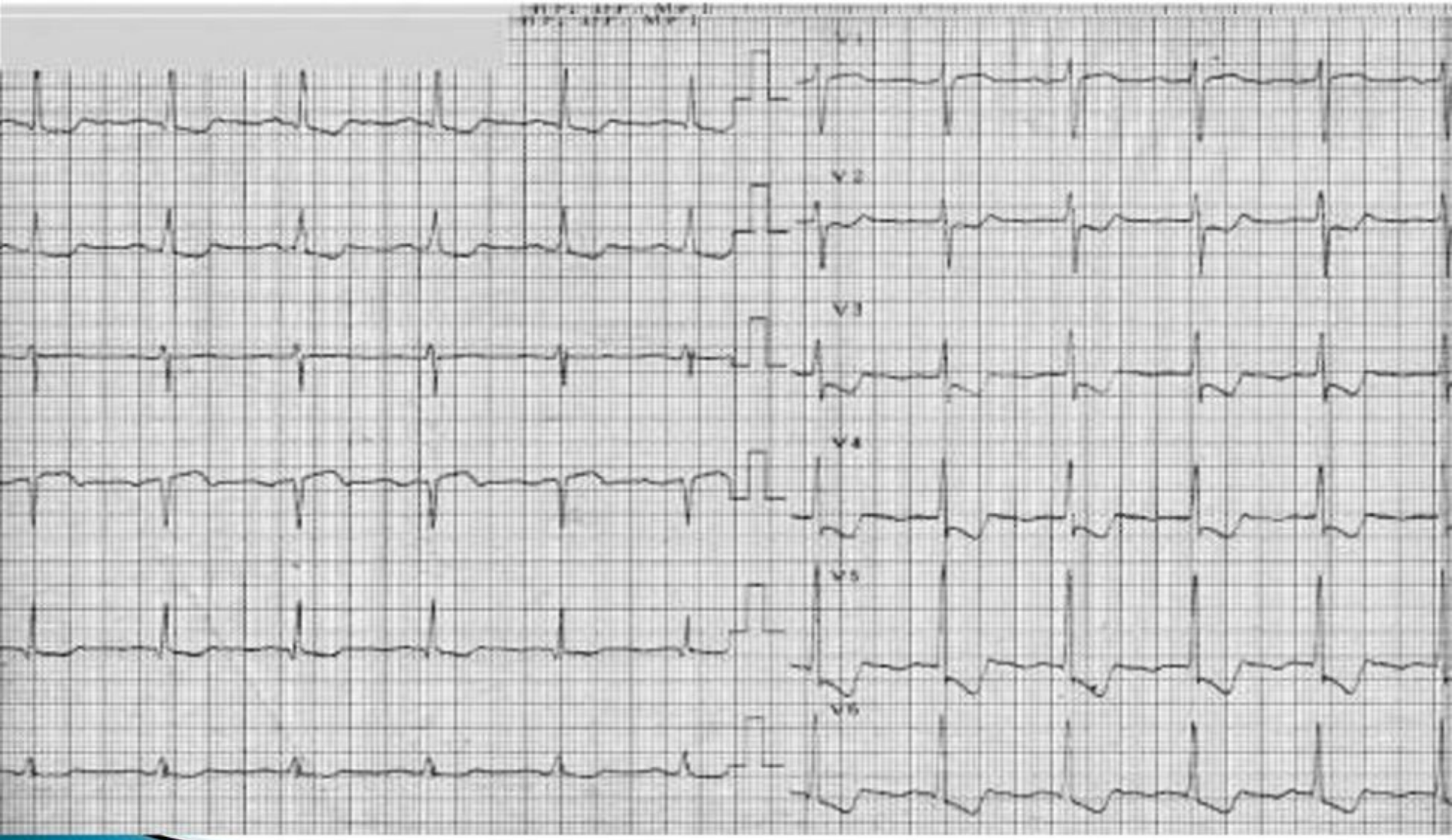

Интрамуральный ИМ

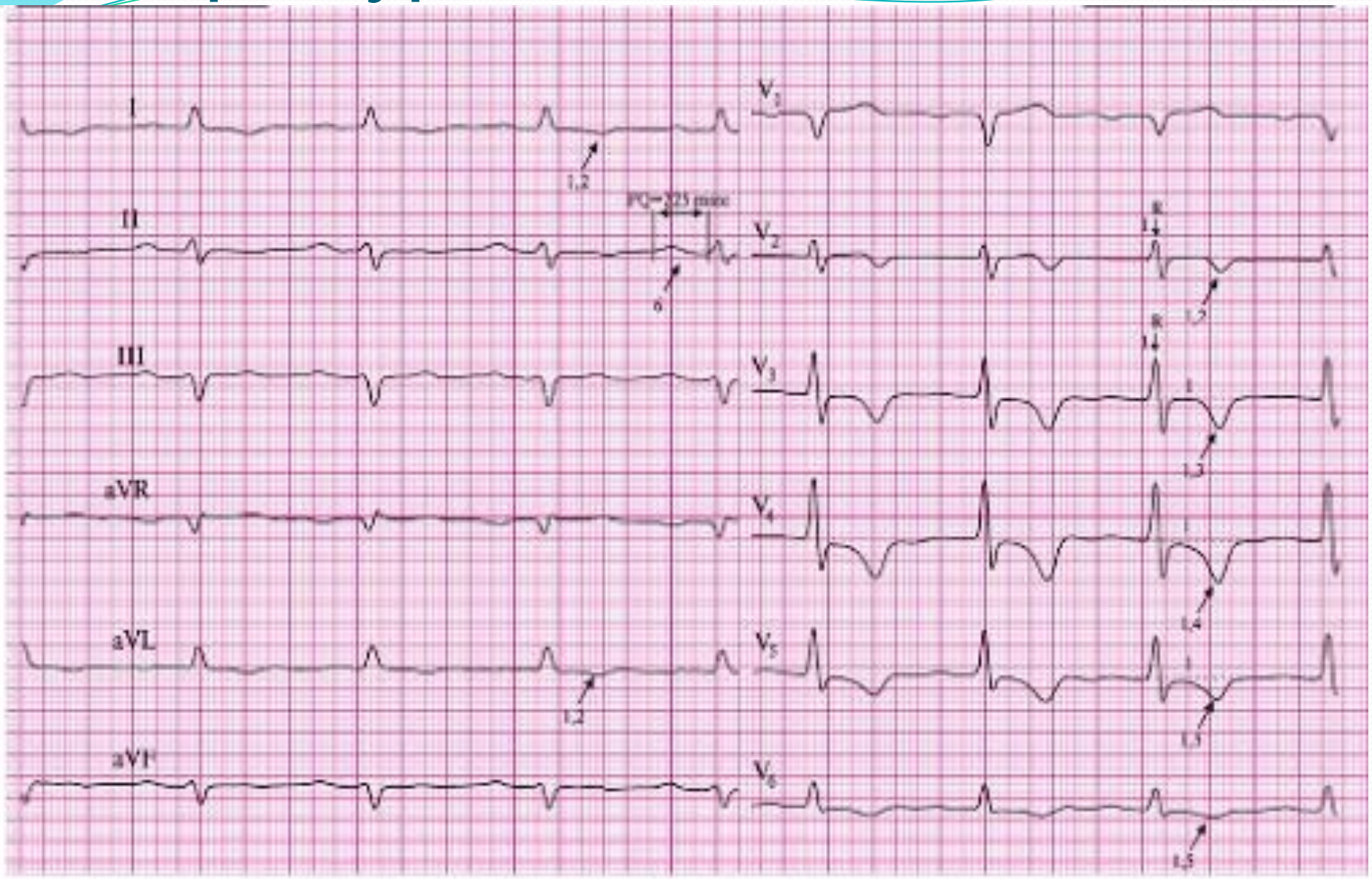

ЭКГ № 2. Мелкоочаговый (1) передне (2) перегородочно (3) верхушечно (4) боковой (5) инфаркт миокарда ЛЖ, AV-блокада I степени (6)

Заболевания и состояния, затрудняющие ЭКГ диагностику ОИМ.

- синдром ранней реполяризации желудочков сердца
- блокада ЛНПГ. Остро возникшая блокада ЛНПГ при наличии клинических признаков острой ишемии миокарда – ЭКГ эквивалент подъема сегмента ST.
- возбуждение желудков по дополнительному проводящему пути
- ритм сердца, навязанный с помощью ЭКС желудочков
- ИМ в анамнезе с формированием патологических зубцов Q и/или сохраняющимся подъемом сегмента ST (например, при хронической аневризме ЛЖ)
- синдром Бругада
- перикардит, миокардит
- ТЭЛА
- субарахноидальное кровоизлияние
- метаболическое нарушения (например, гиперкалиемия)
- невозможность оценить нормальные границы смещения точки J
- неправильное наложение электродов.

Синдром ранней реполяризации желудочков

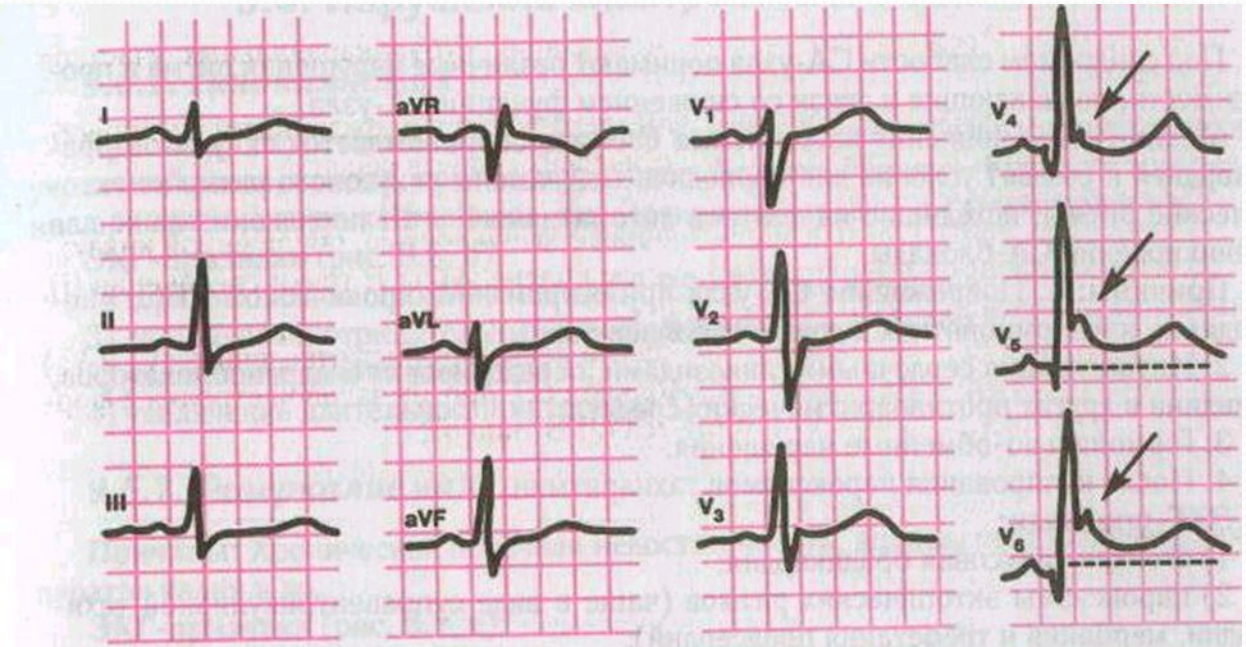

Рис. 9.4. ЭКГ при синдроме ранней реполяризации желудочков.

БЛНПГ

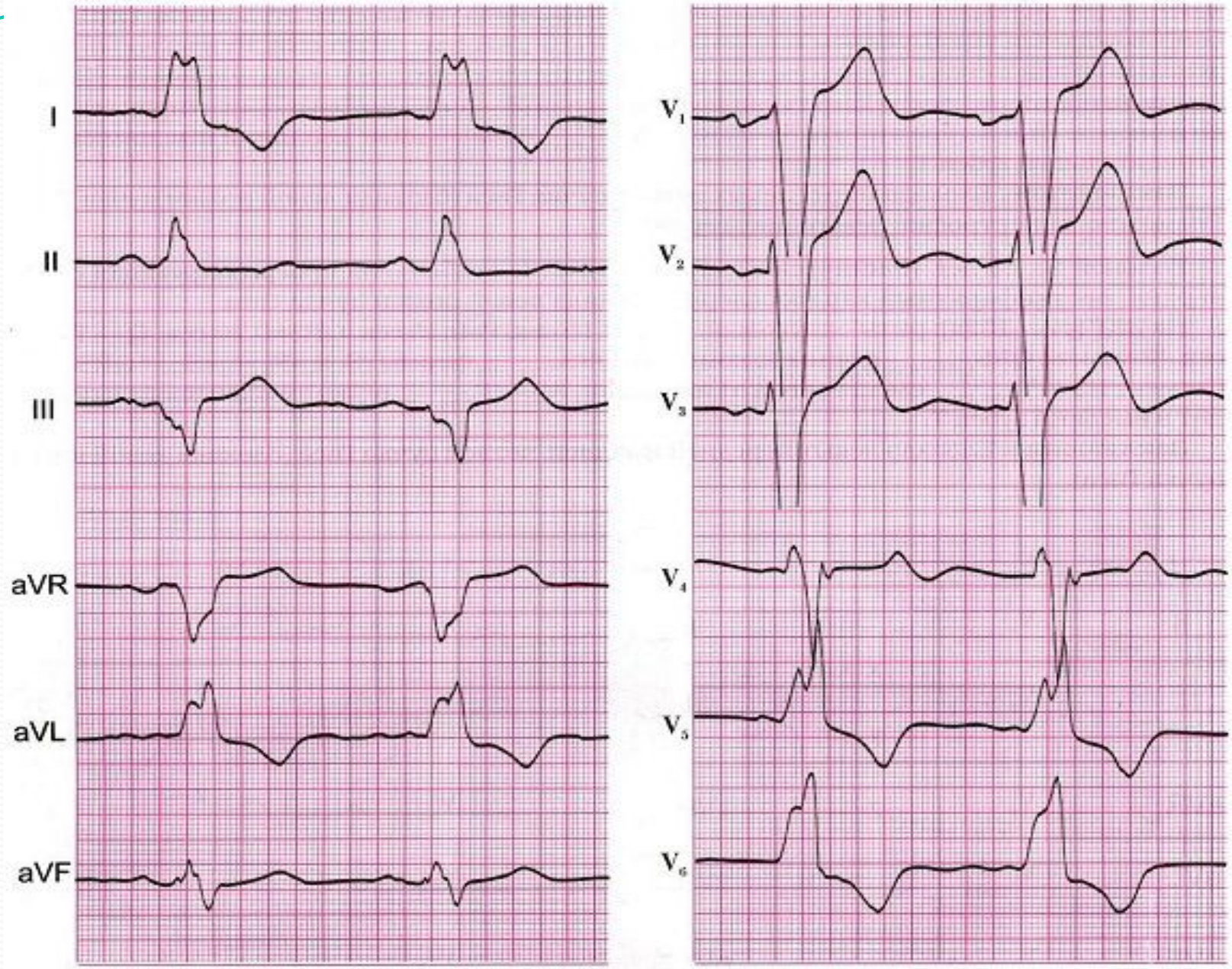

Критерии Сгарбоссы для диагностики ИМ на фоне БЛНПГ

WPW

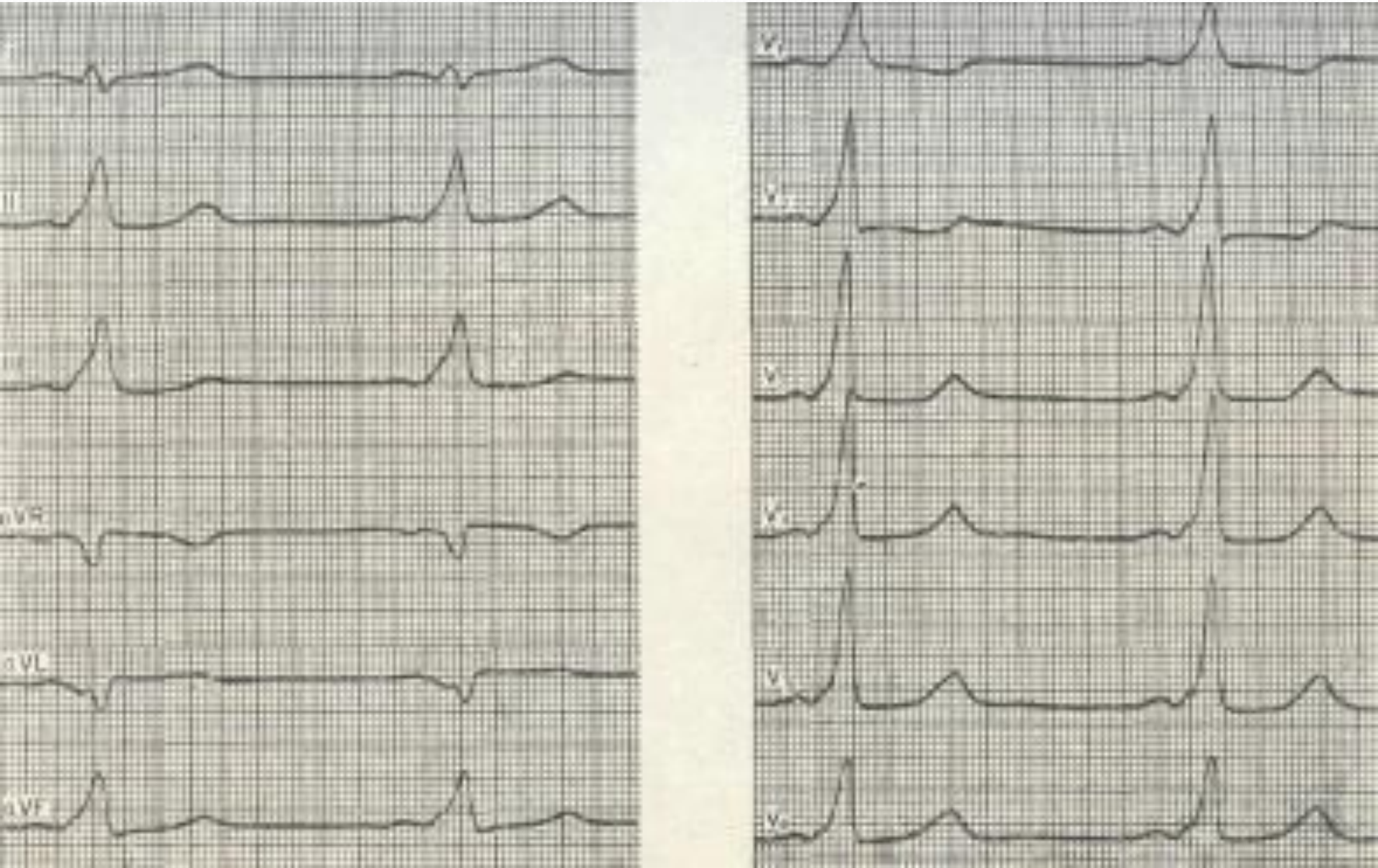

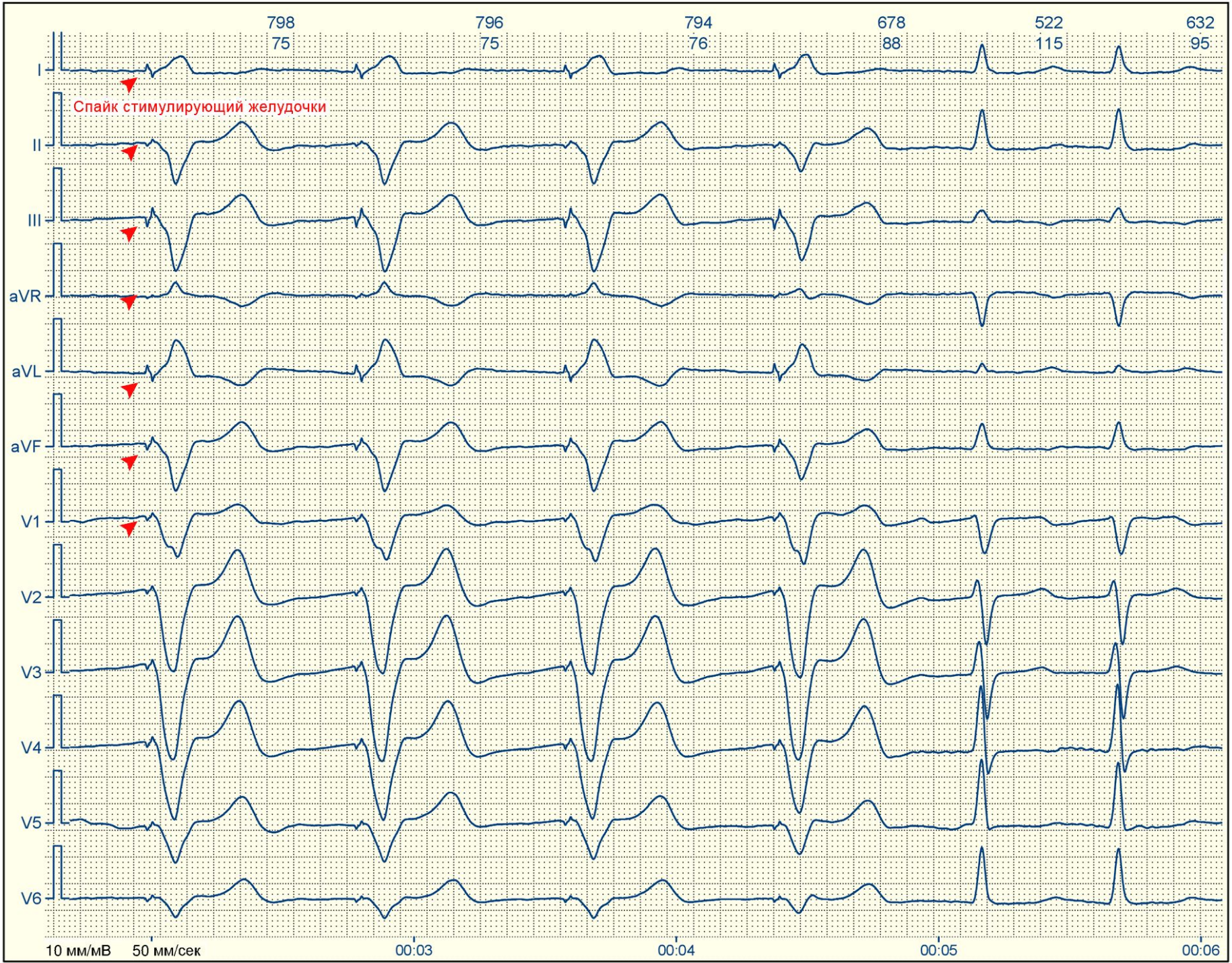
798
75
796
75
794
76
678
88
522
115
632
95
I
Спайк стимулирующий желудочки
II
III
aVR
aVL
aVF
V1
V2
V3
V4
V5
V6
10 мм/мВ
50 мм/сек
00:03
00:04
00:05
00:06

ОИМ при ЭКС

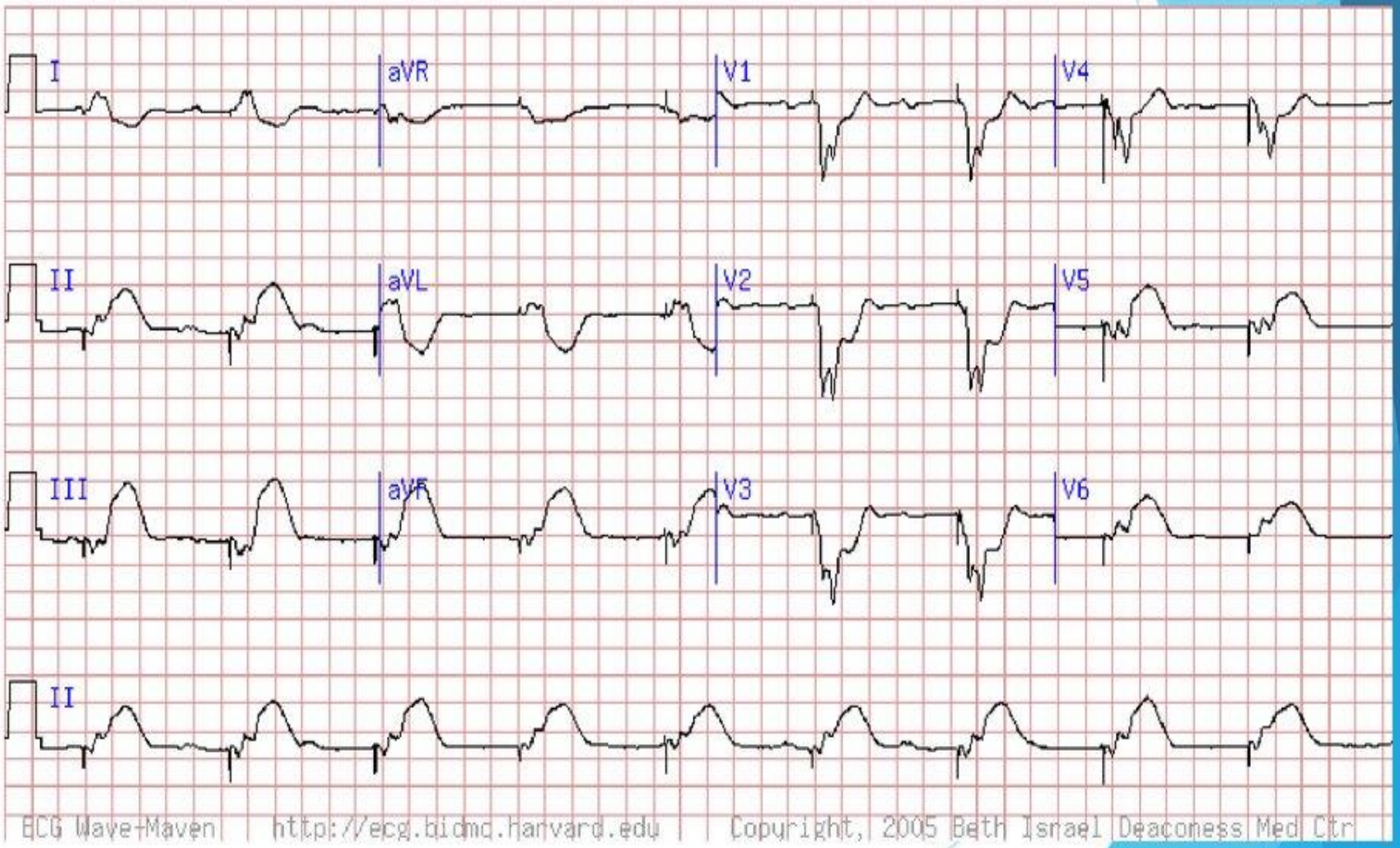
I
aVR
V1
V4
II
aVL
V2
V5
III
aVF
V3
V6
II
ECG Wave-Maven
http://ecg.bidmc.harvard.edu
Copyright, 2005 Beth Israel Deaconess Med Ctr

Хроническая аневризма ЛЖ

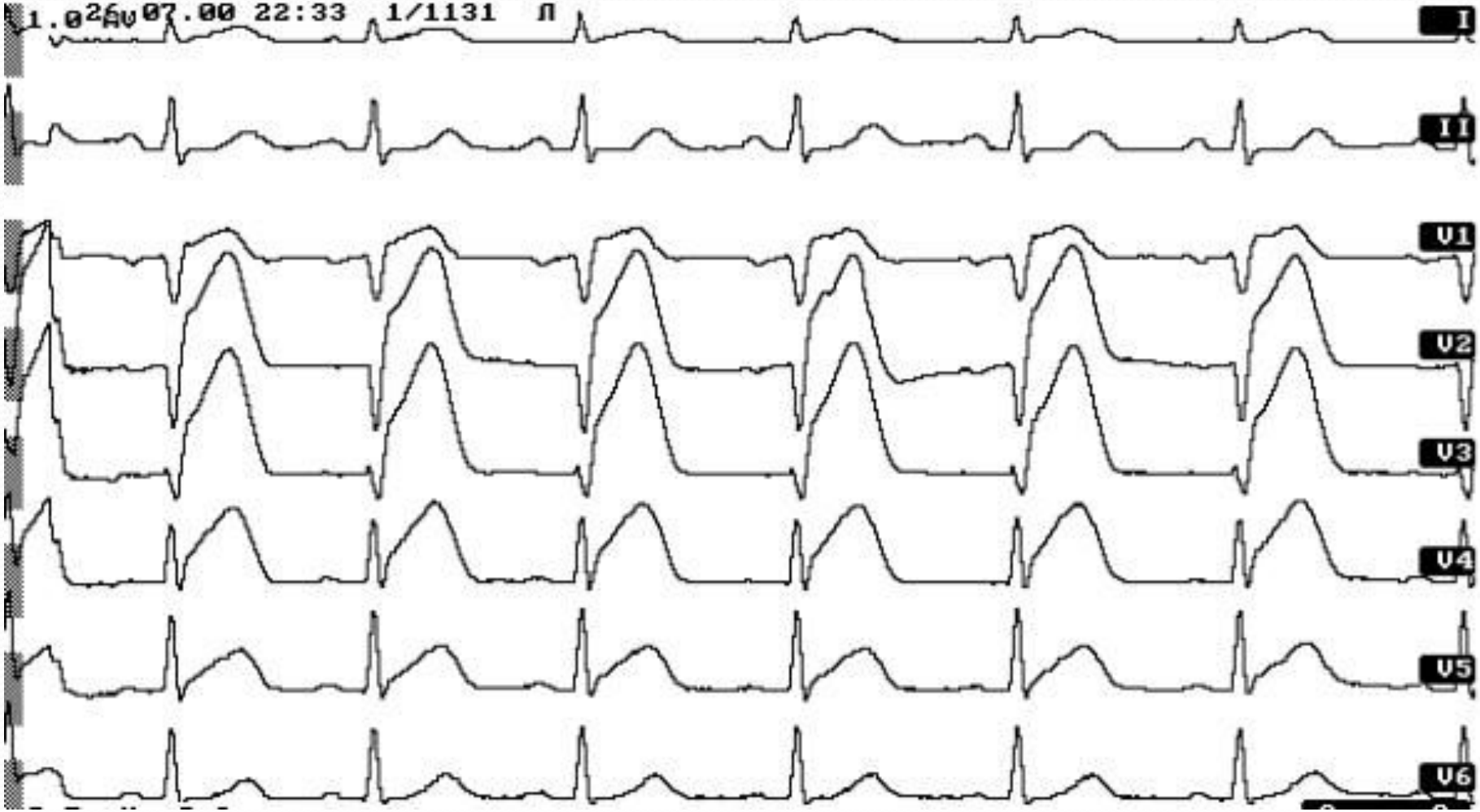

Субарахноидальное кровоизлияние

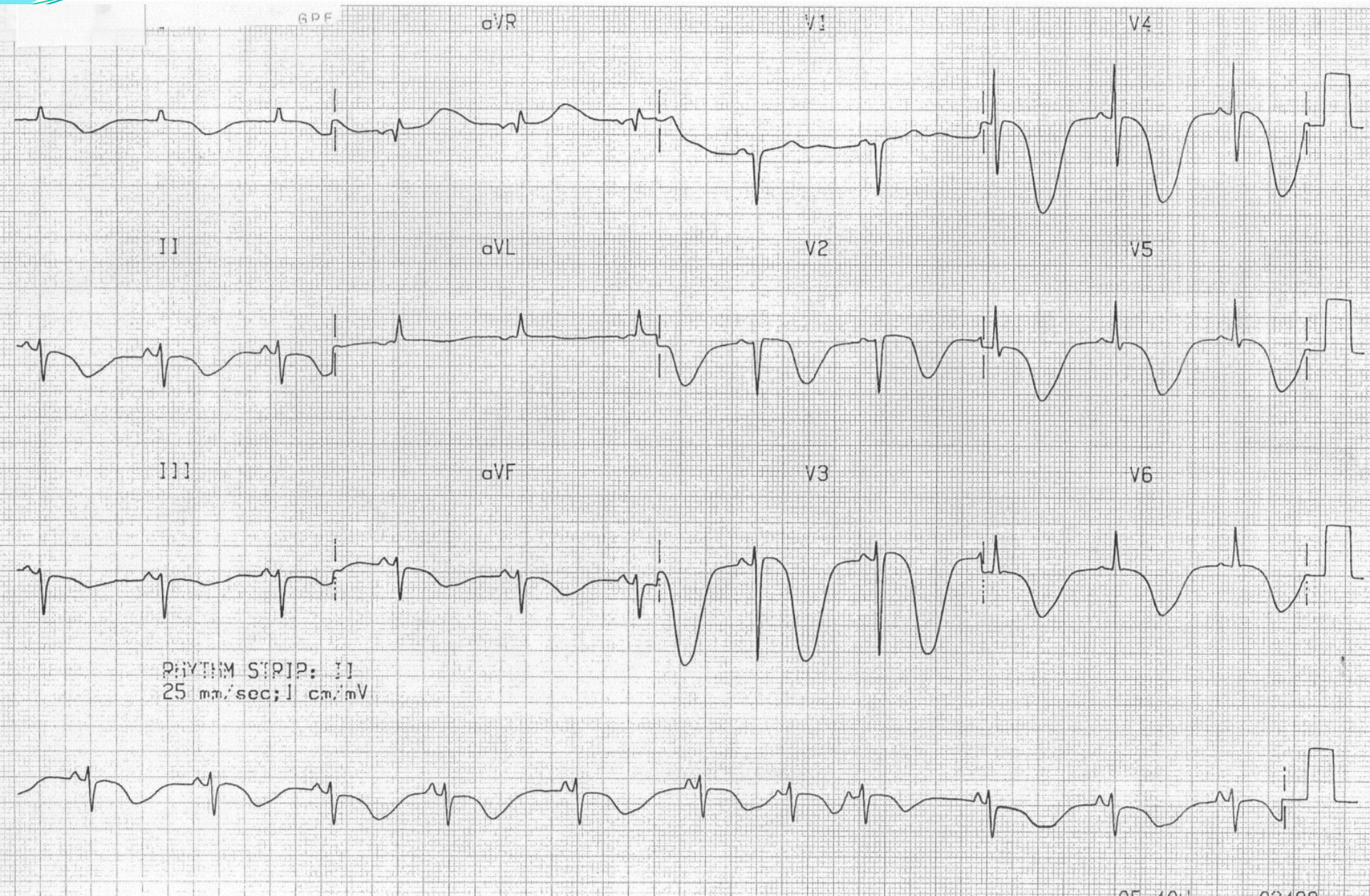

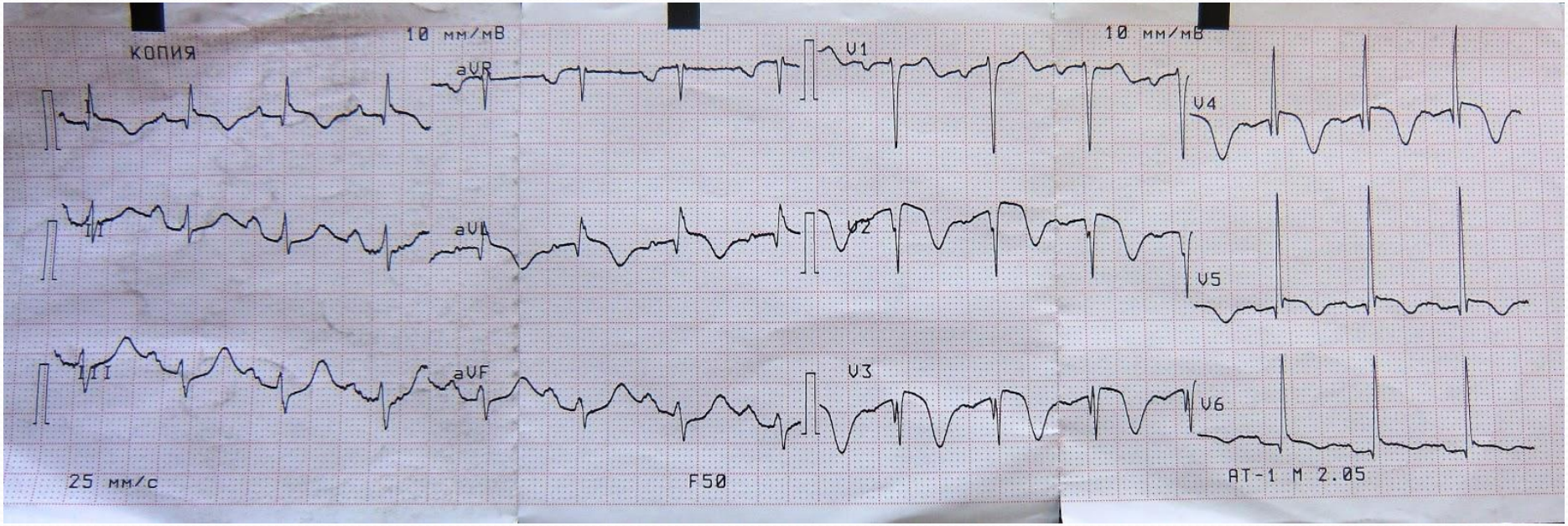
КОПИЯ
10 мм/мВ
aVR
V1
10 мм/мВ
V4
II
aVL
V2
V5
III
aVF
V3
V6
25 мм/с
F50
AT-1 M 2.05

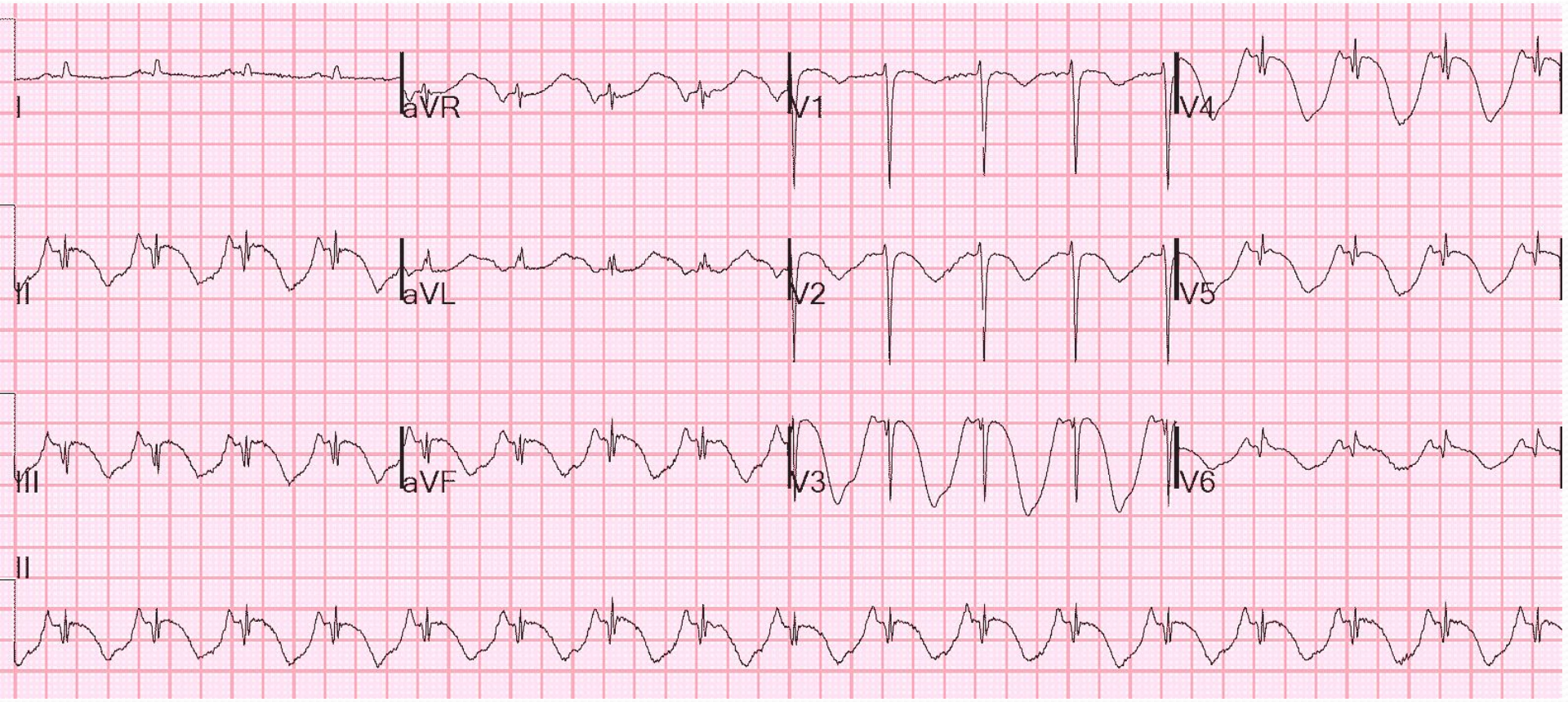
I
aVR
V1
V4
II
aVL
V2
V5
III
aVF
V3
V6
II

ТЭЛА

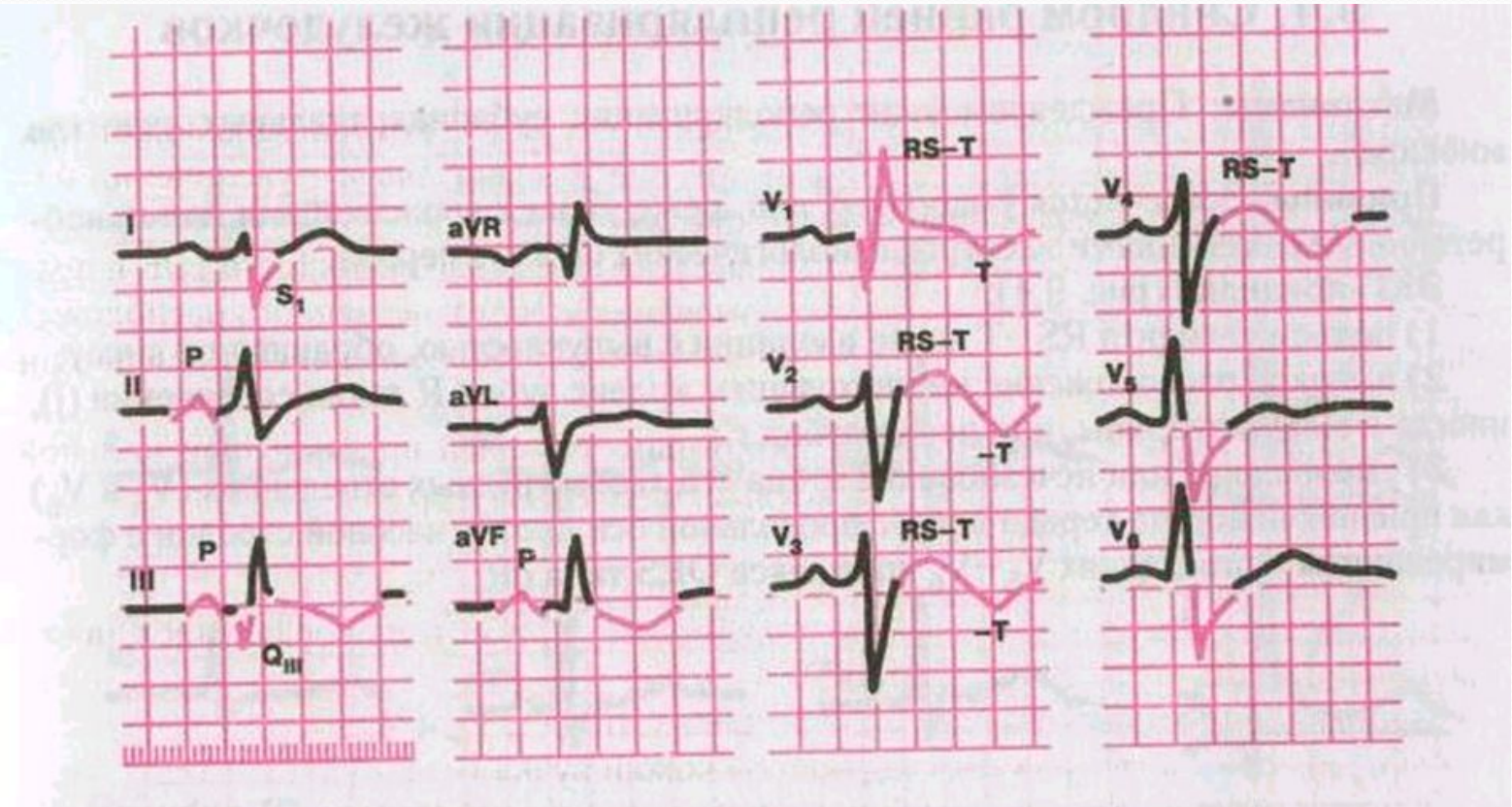

Рис. 9.3. ЭКГ при остром легочном сердце (тромбоэмболия легочной артерии). Выявляются феномен $Q_{III}-S_I$ (QR_{III} и RS_I), подъем сегмента RS–T, отрицательные зубцы T в отведениях III, aVF, V_1-V_4, признаки перегрузки правого предсердия (P-pulmonale), а также блокада правой ножки пучка Гиса.

ТЭЛА

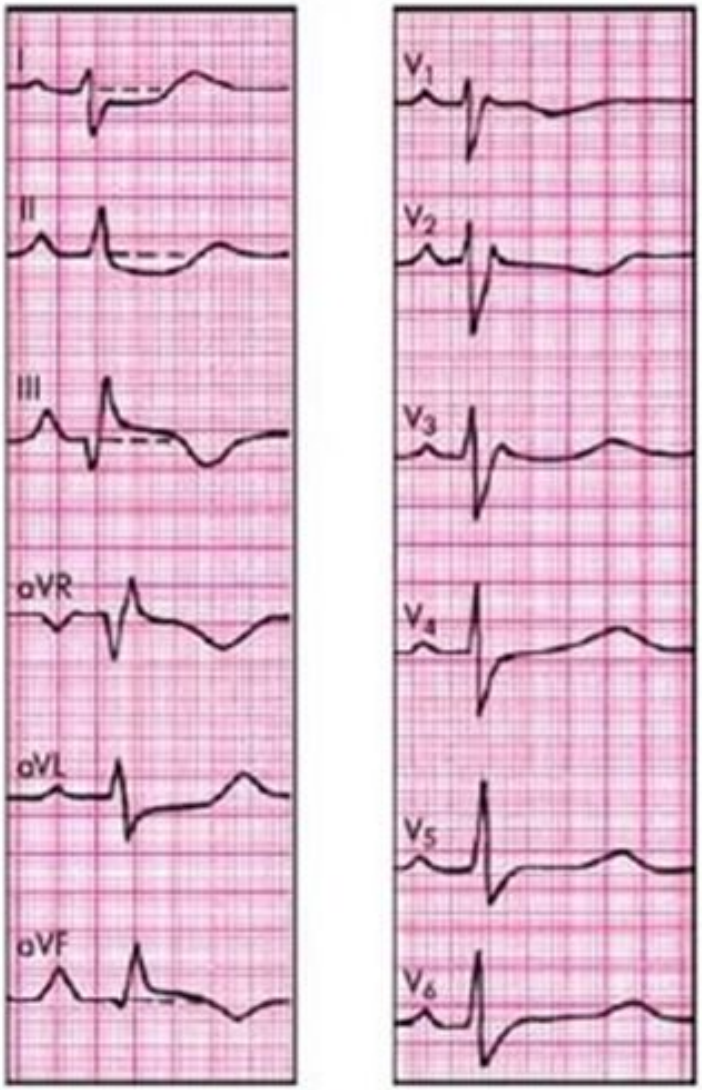

Перикардит

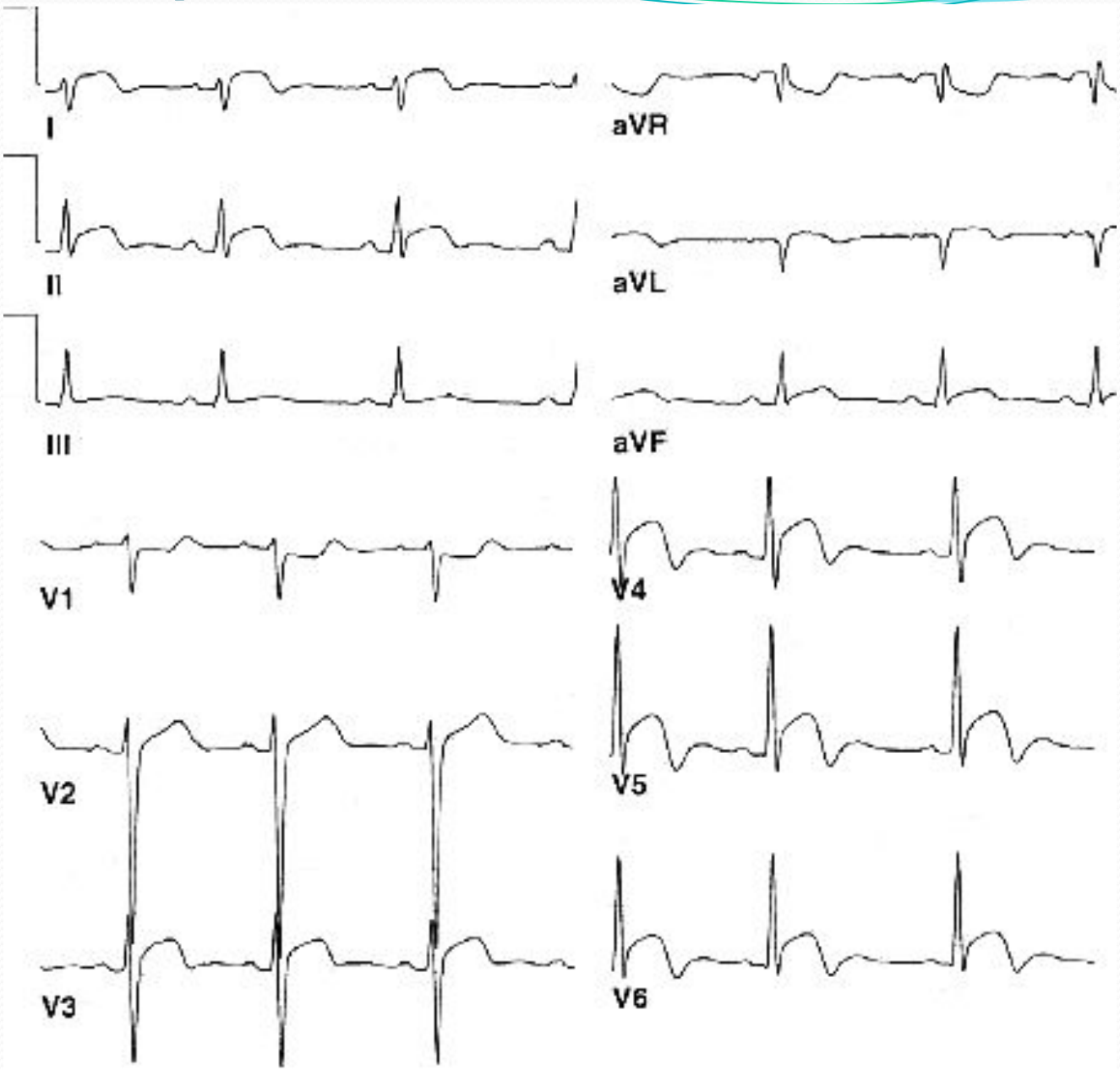

Электролитные нарушения

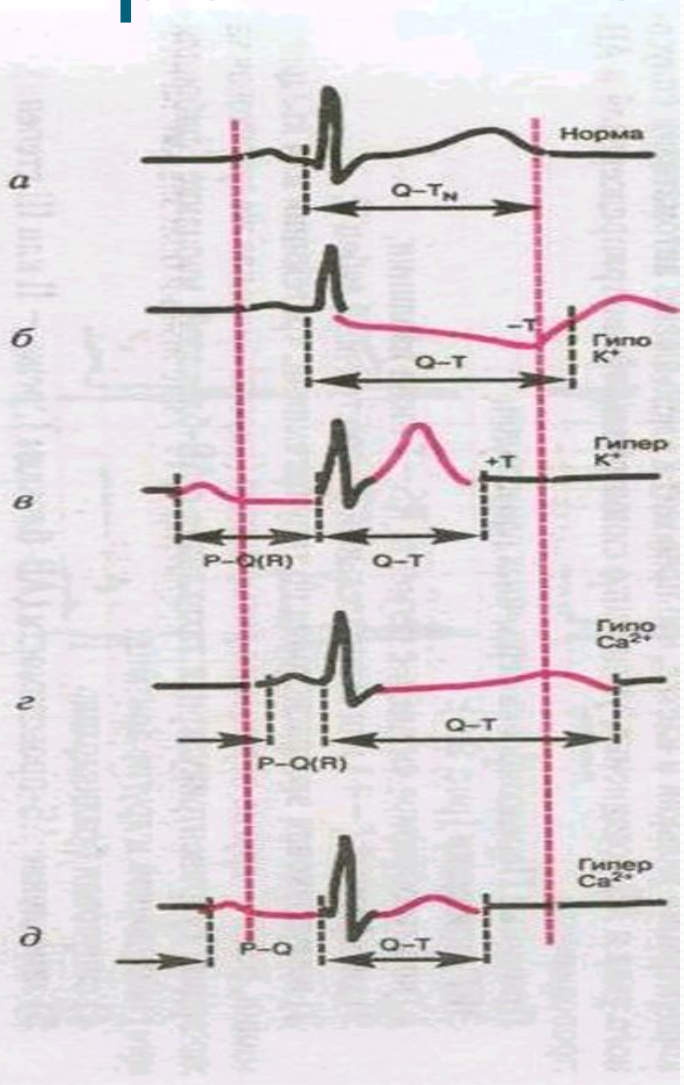

Рис. 9.5. Изменения ЭКГ при нарушениях электролитного обмена.
а – норма; *б* – гипокалиемия; *в* – гиперкалиемия; *г* – гипокальциемия; *д* – гиперкальциемия.

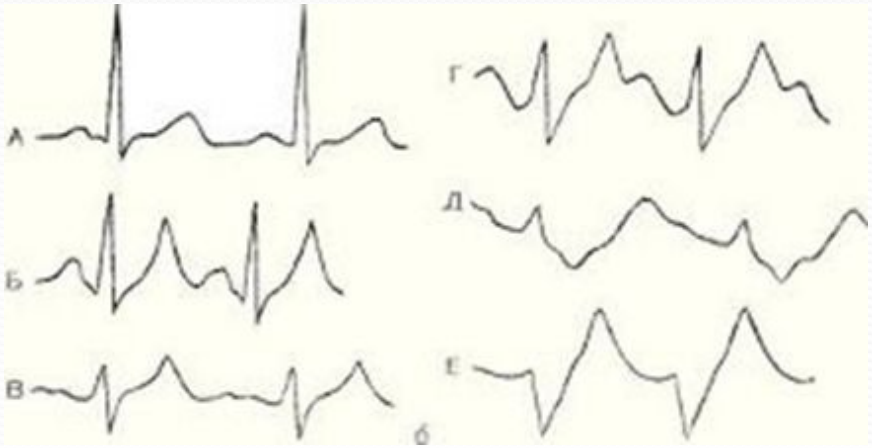

Отравление сердечными гликозидами

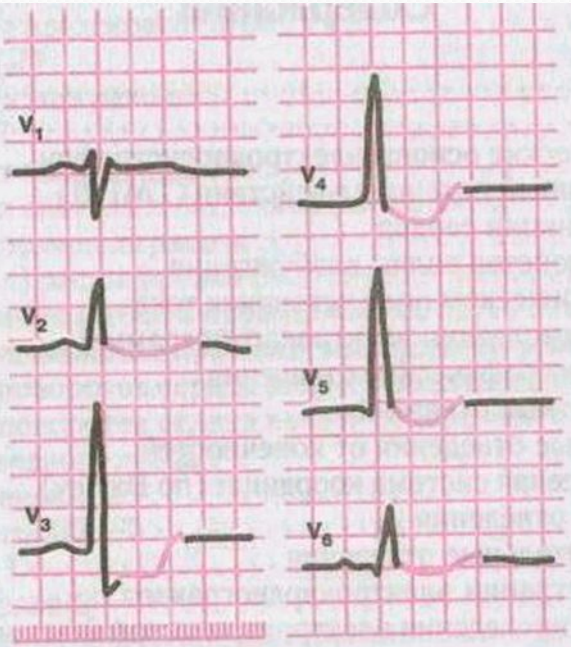

Рис. 9.6. ЭКГ при насыщении сердечными гликозидами.
В отведениях V_2–V_6 заметно корытообразное смещение сегмента RS–T ниже изолинии.

Синдром Бругада

- является, по мнению многих специалистов, «ответственным» за более чем **50% внезапных, некоронарогенных смертей** в молодом возрасте
- Официальная дата открытия синдрома — 1992 год. Именно тогда испанские кардиологи, братья П. и Д. Бругада, впервые описали клинико-электрокардиографический синдром, объединяющий частые **семейные случаи синкопальных состояний или внезапной смерти вследствие полиморфной желудочковой тахикардии**, и регистрацию специфических изменений ЭКГ

Синдром Бругада

ЭКГ-признаки:

1. Полная (в классическом варианте) или неполная блокада правой ножки пучка Гиса.
2. Специфической формы элевация сегмента ST в правых грудных отведениях (V1–V3).
3. Инвертированный зубец T в отведениях V1–V3.
4. Увеличение продолжительности интервала PQ (PR).
5. Возникновение пароксизмов полиморфной желудочковой тахикардии со спонтанным прекращением либо переходом в фибрилляцию желудочков.

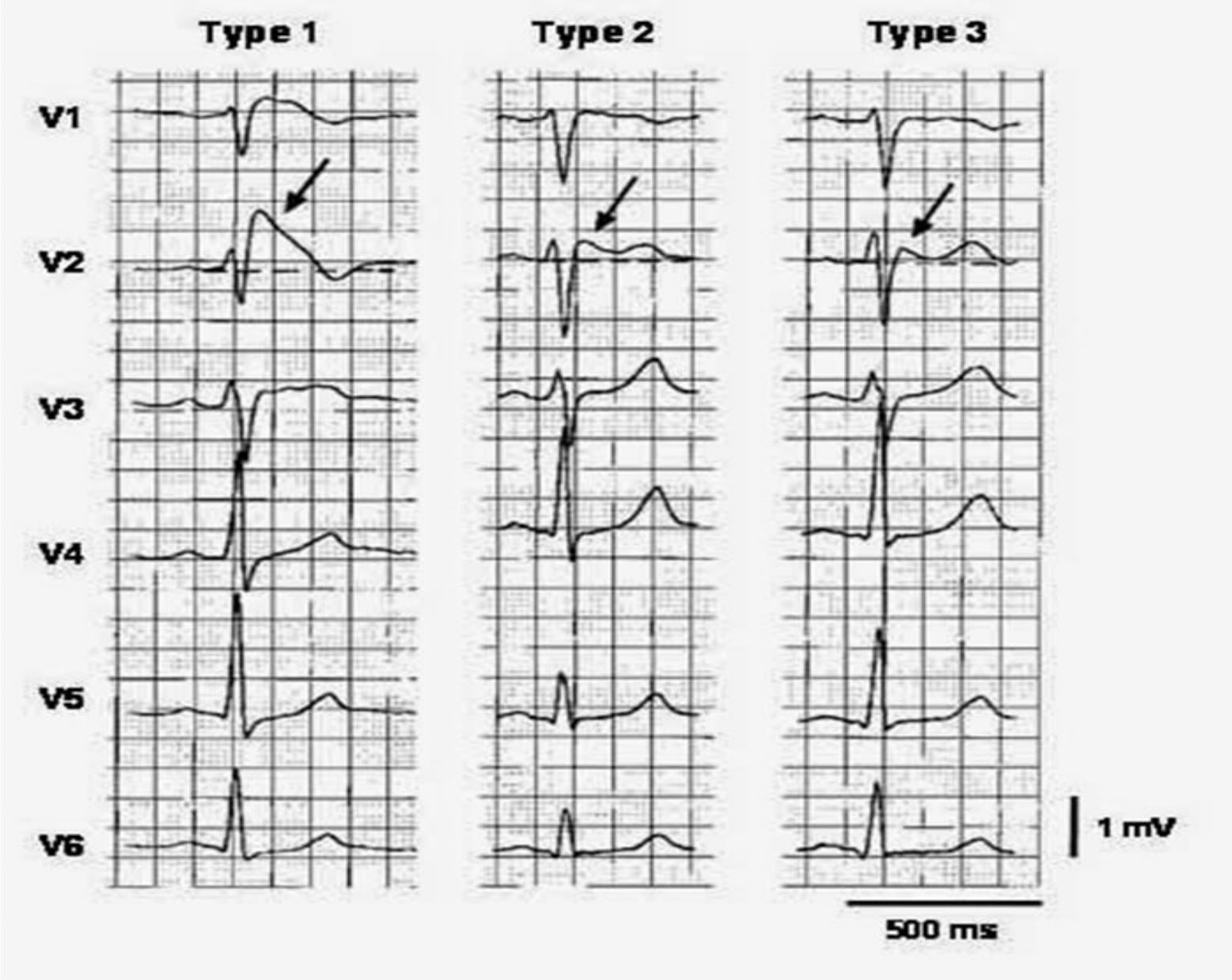
Type 1
Type 2
Type 3
V1
V2
V3
V4
V5
V6
1 mV
500 ms

Синдром Бругада

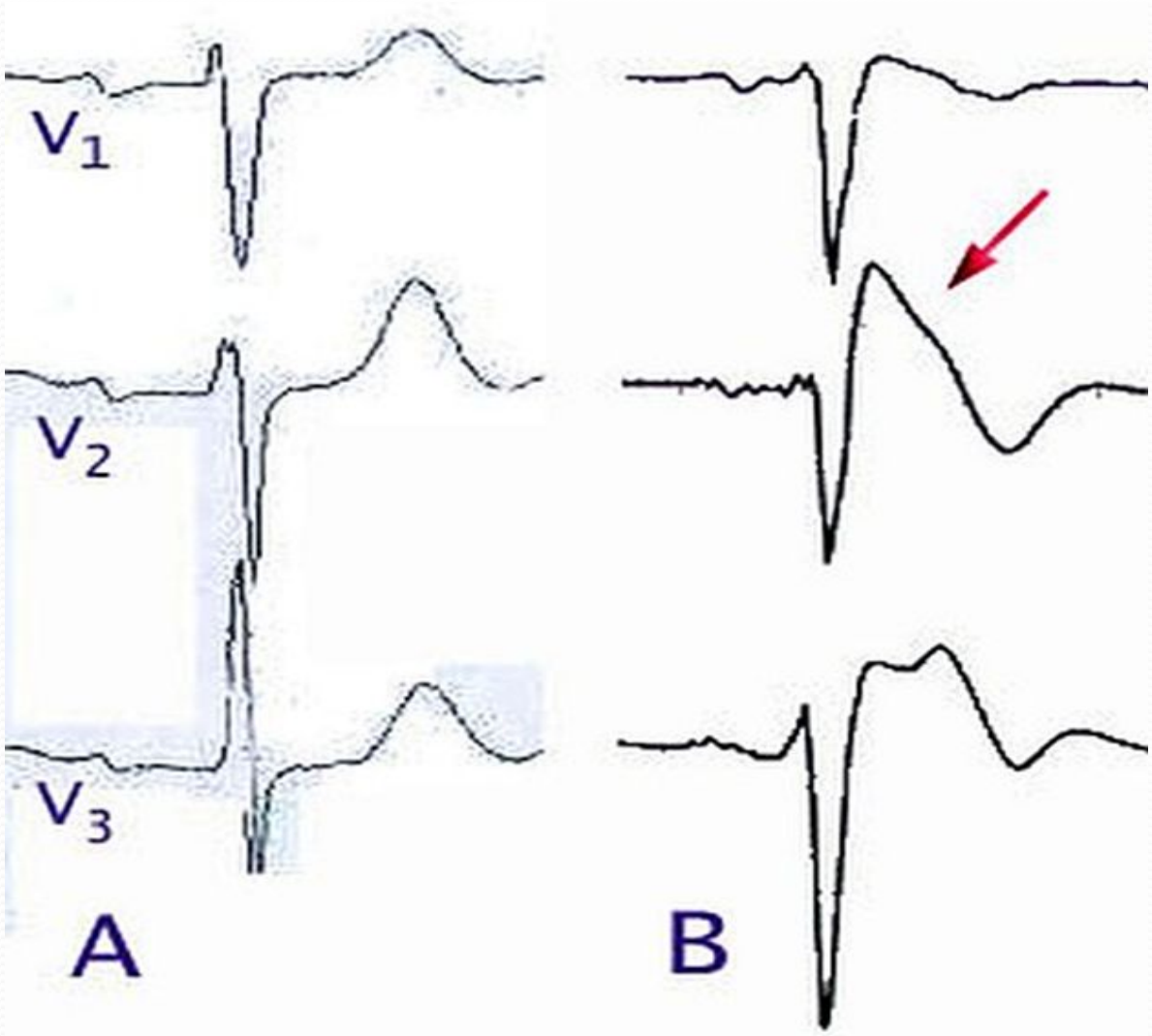

Волна Осборна при пере-охлаждении

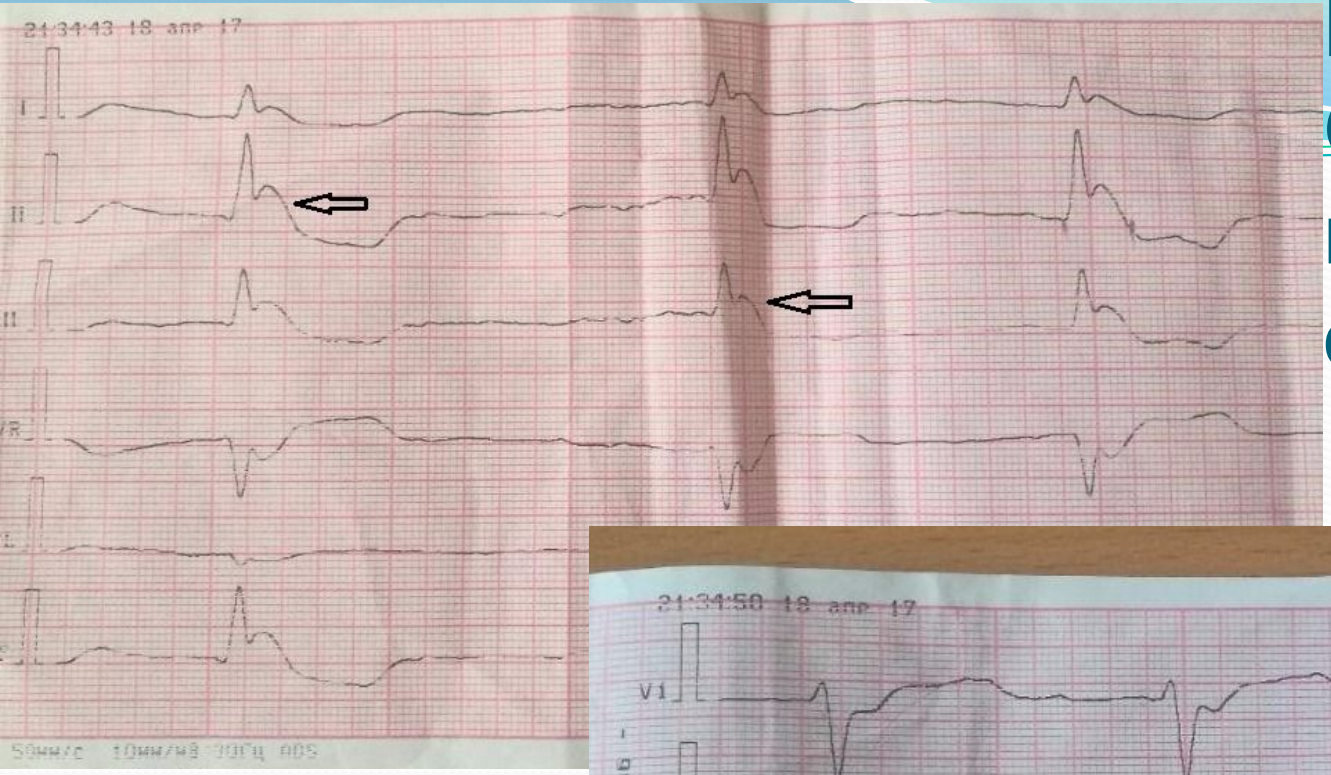

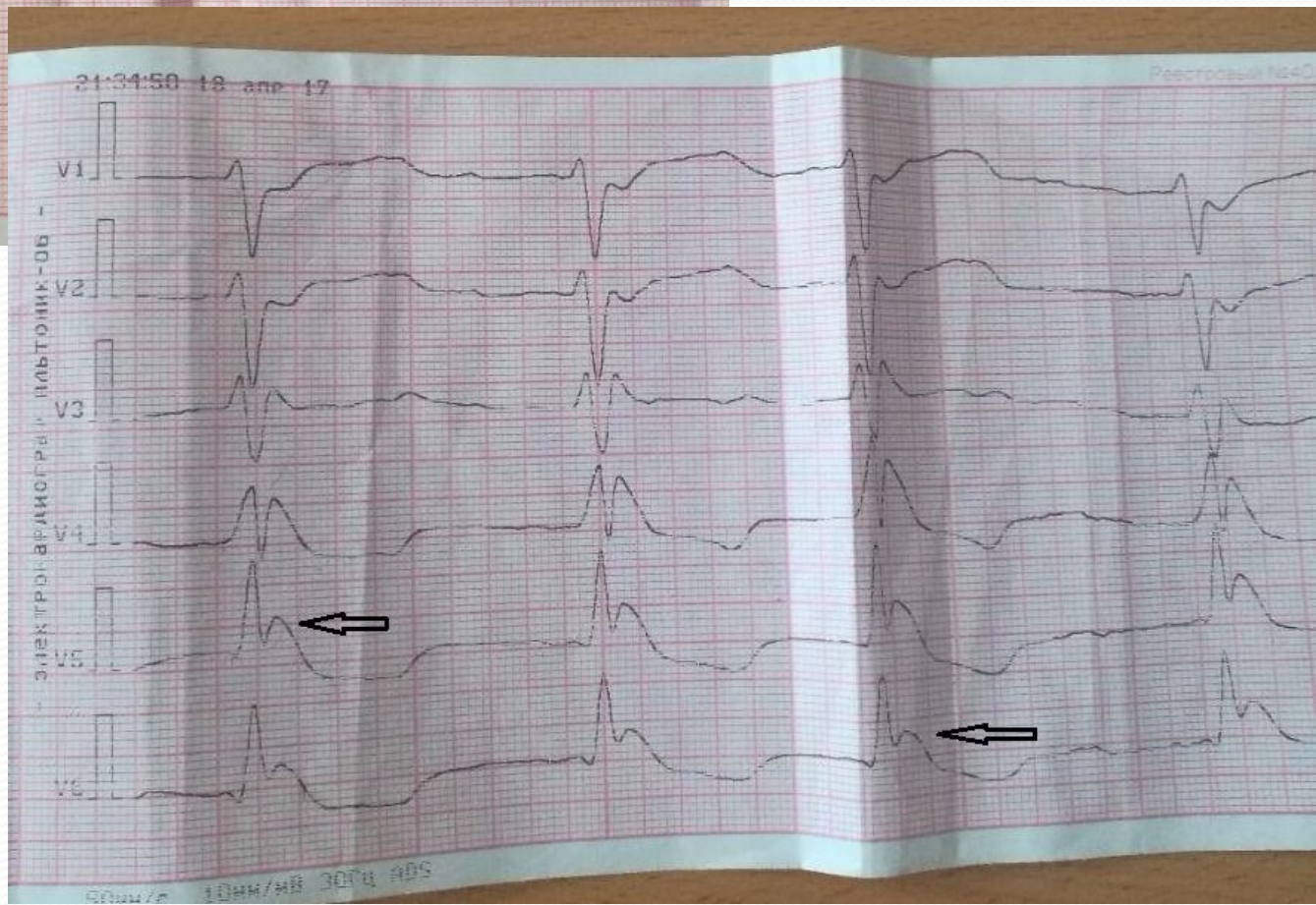

Спасибо за внимание!