КАФЕДРА ПРОПЕДЕВТИКИ ВНУТРЕННИХ БОЛЕЗНЕЙ С КУРСОМ ЛУЧЕВОЙ ДИАГНОСТИКИ

Перкуссия сердца

ЗАДАЧИ ПЕРКУССИИ СЕРДЦА

- Определение границ относительной тупости сердца
- Определение границ абсолютной тупости сердца
- Определение ширины сосудистого пучка
- Определение конфигурации сердца
- Измерение поперечника сердца
- Измерение длинника сердца

ТОПОГРАФИЯ СЕРДЦА

- ***Ось сердца расположена*:**
  - сверху вниз;
  - справа налево;
  - сзади наперед

- Со всех сторон сердце частично прикрыто легкими

- Неприкрытая легкими часть локализуется в IV м/реберье, представлена пр.желудочком

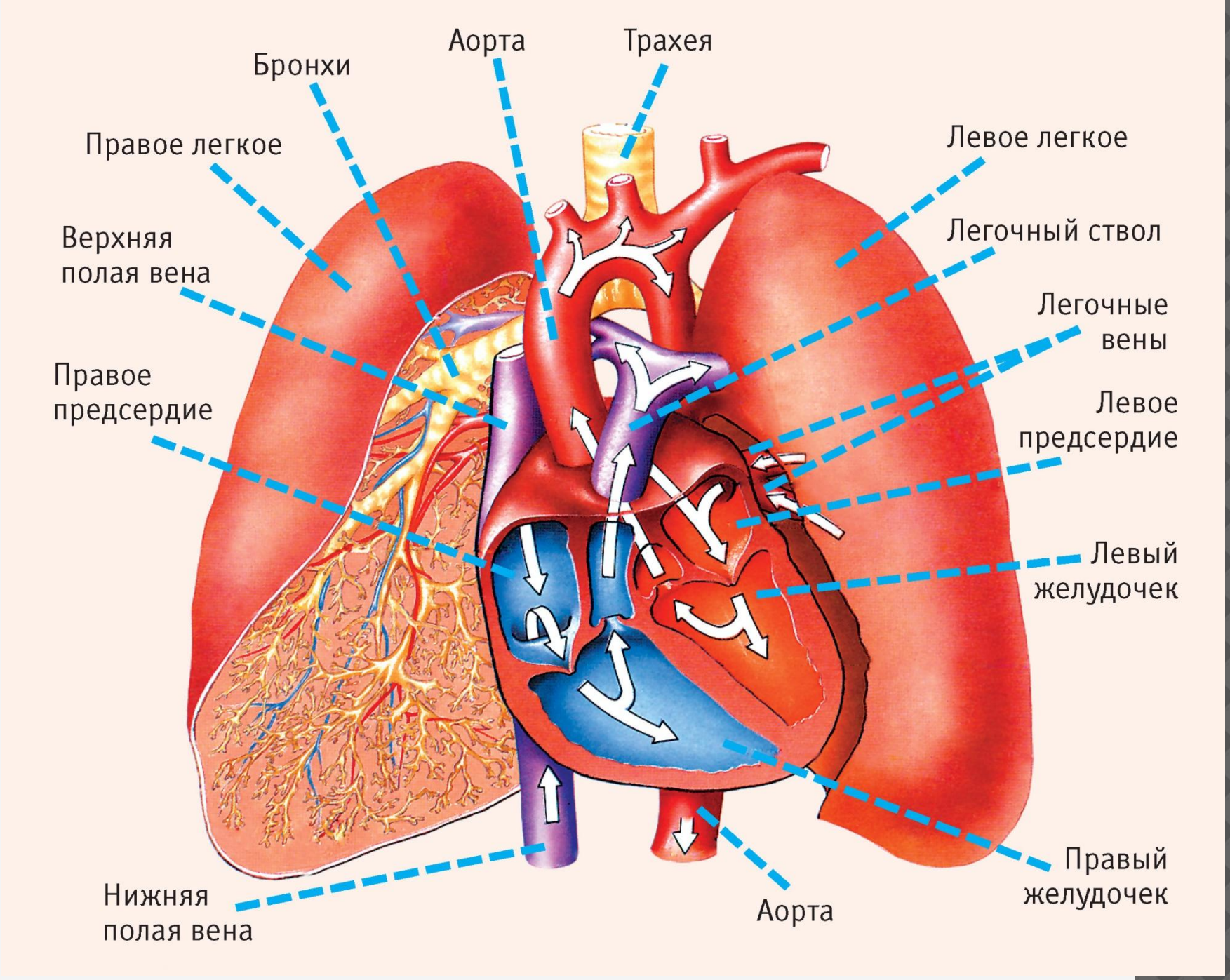
Аорта
Трахея
Бронхи
Правое легкое
Левое легкое
Верхняя полая вена
Легочный ствол
Легочные вены
Правое предсердие
Левое предсердие
Левый желудочек
Правый желудочек
Нижняя полая вена
Аорта

КОНТУРЫ СЕРДЦА

- ***Правый:***

  - до III ребра восходящая часть аорты;

  - ниже- правое предсердие

- ***Левый:***

  - нисходящая часть аорты;

  - легочной ствол;

  - ушко левого предсердия;

  - левый желудочек

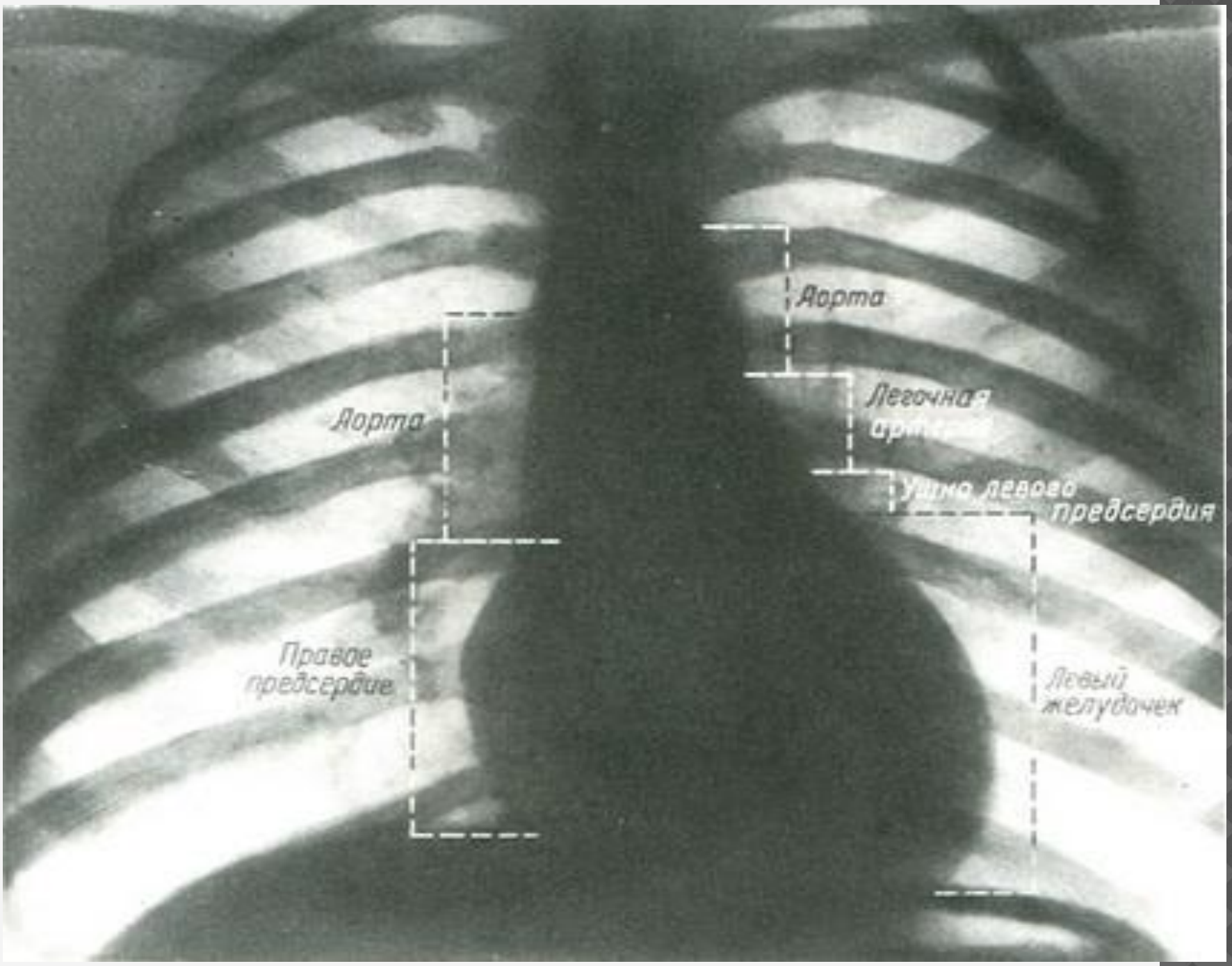
Аорта
Аорта
Легочная
Ушко левого
предсердия
Правое
предсердие
Левый
желудочек

ГРАНИЦЫ ОТНОСИТЕЛЬНОЙ ТУПОСТИ СЕРДЦА

- ***Представляют*** истинные размеры сердца
- ***Используют*** тихую перкуссию
- ***Определяют три границы:***

  - правую;
  - левую;
  - верхнюю

ОПРЕДЕЛЕНИЕ ПРАВОЙ ГРАНИЦЫ

- ***Положение больного*** стоя или сидя
- ***Палец-плессиметр устанавливается*** вертикально в IV межреберье справа
- ***Правая граница*** расположена по правому краю грудины или на 1-1,5см кнаружи от него
- ***Смещается вправо*** при увеличении правого предсердия, пр.желудочка, резком увеличении левого желудочка

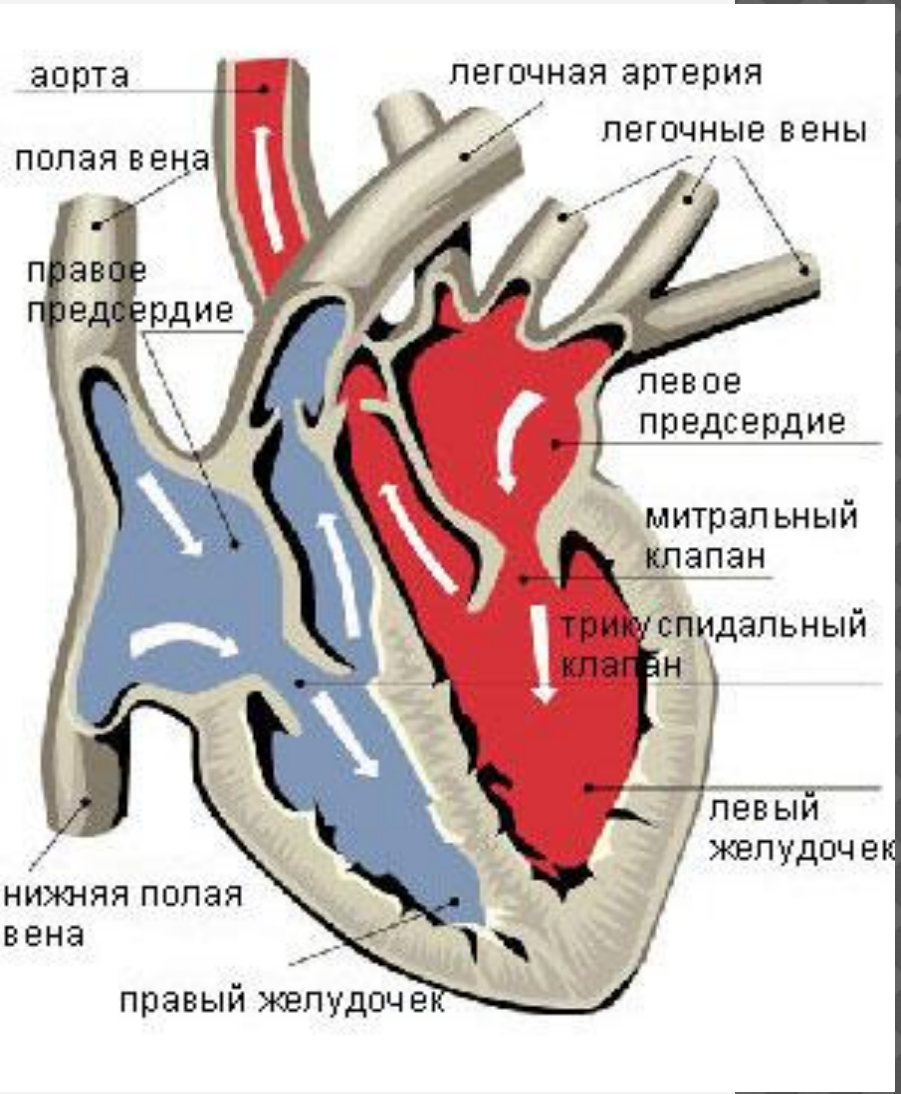

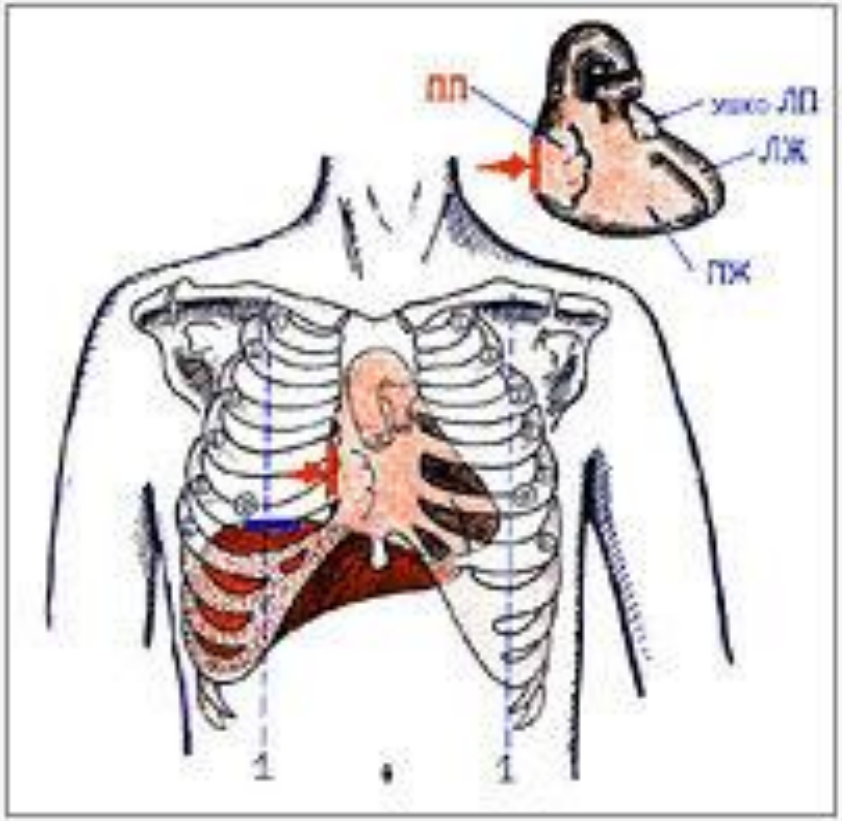

Рис. 3.64.
Определения правой границы относительной тупости сердца: ПП - правое предсердие; ЛЖ - левый желудочек; ПЖ - правый желудочек; ЛП - левое предсердие; 1 - срединно-ключичная линия.

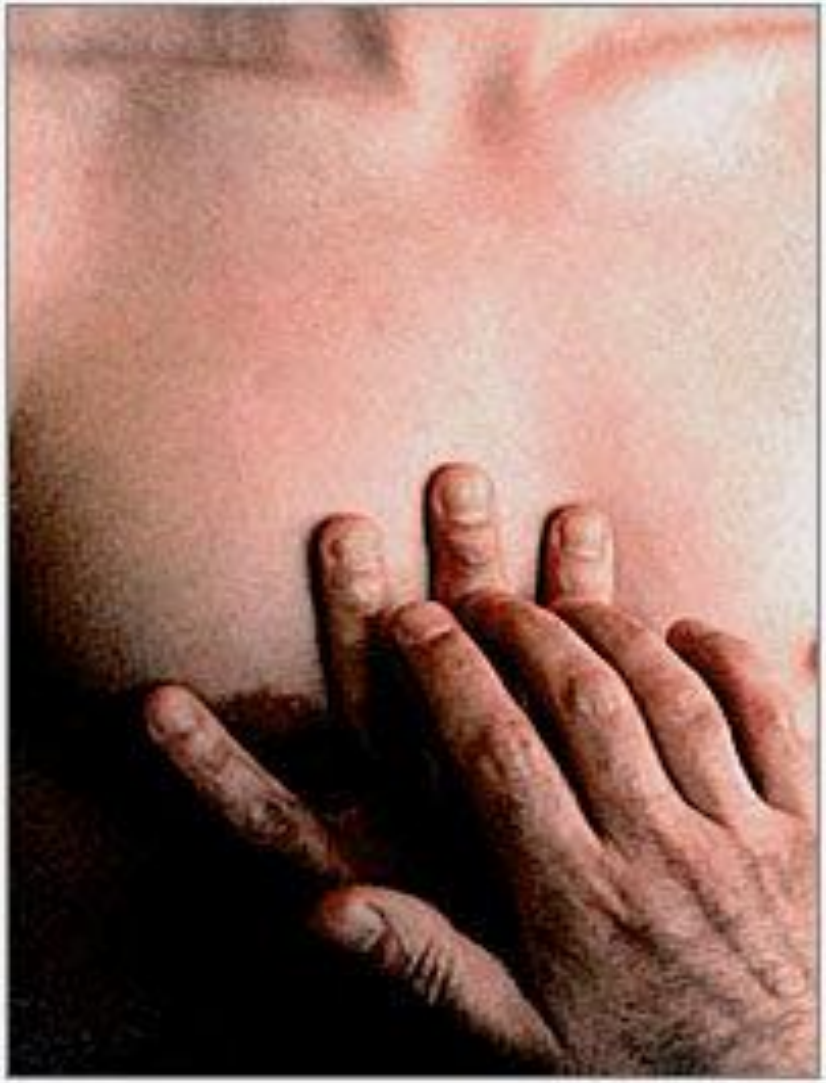

Рис. 3.65.
Определение правой границы относительной тупости сердца.

ПРИЧИНЫ УВЕЛИЧЕНИЯ ПРАВОГО ПРЕДСЕРДИЯ

- Заболевания легких.
- Стеноз правого AV-отверстия.
- Трикуспидальная регургитация, или недостаточность трехстворчатого клапана.
- Тромбоэмболия легочной артерии.
- Врожденные пороки сердца.
- Гипертрофия правого желудочка.

ТРИКУСПИДАЛЬНАЯ РЕГУРГИТАЦИЯ

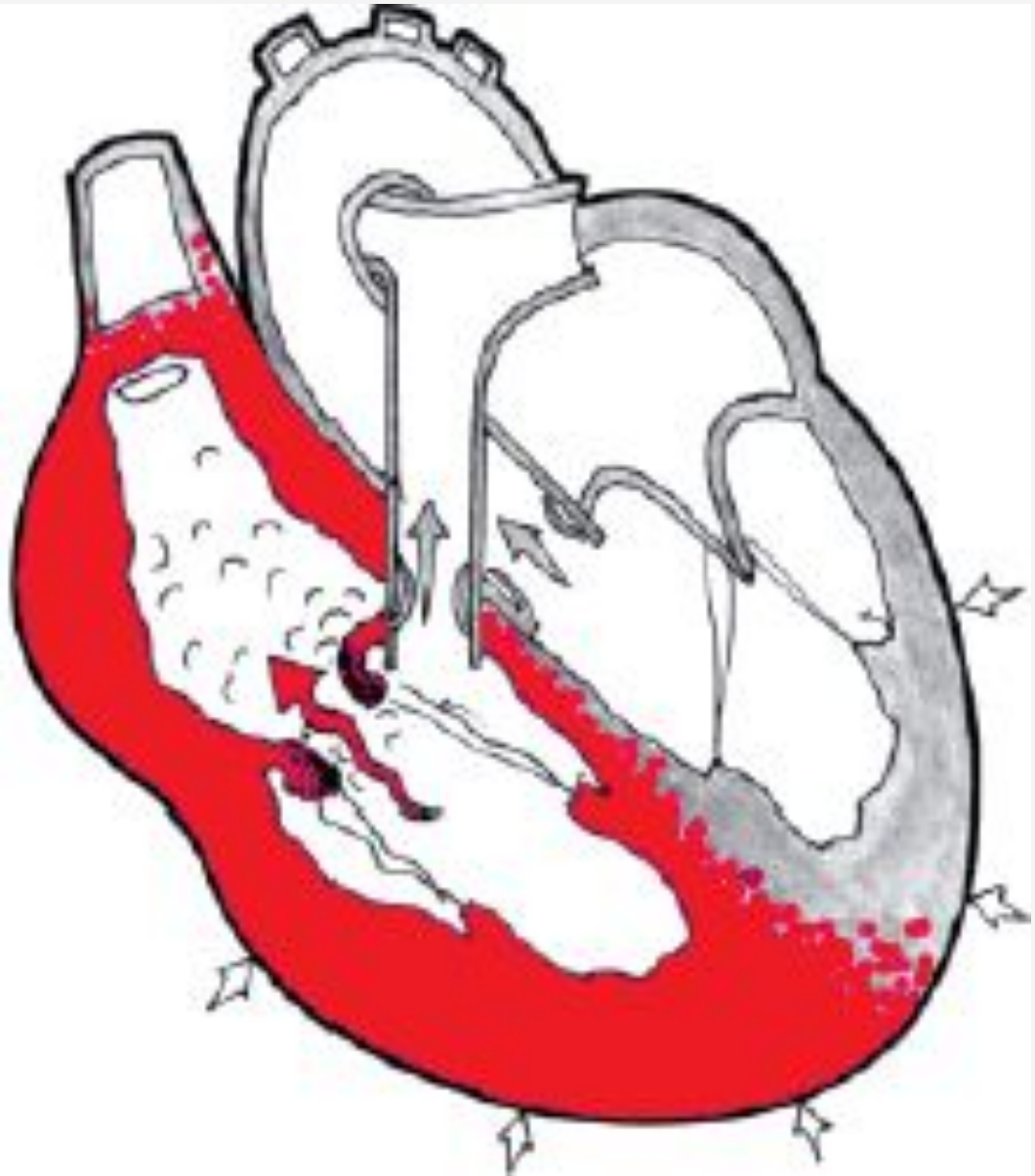

СТЕНОЗ ПРАВОГО AV-ОТВЕРСТИЯ

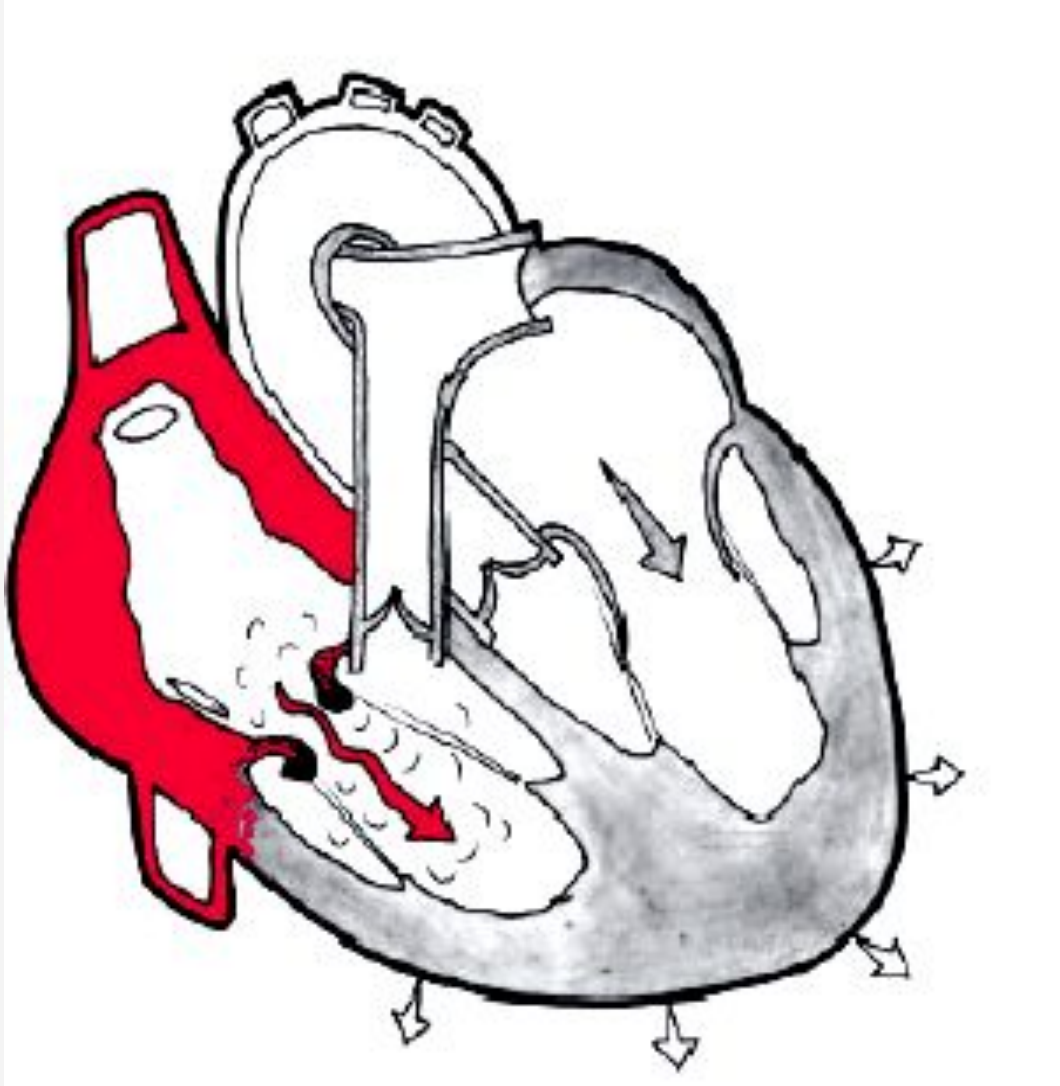

ТРОМБОЭМБОЛИЯ ЛЕГОЧНОЙ АРТЕРИИ (ТЭЛА)

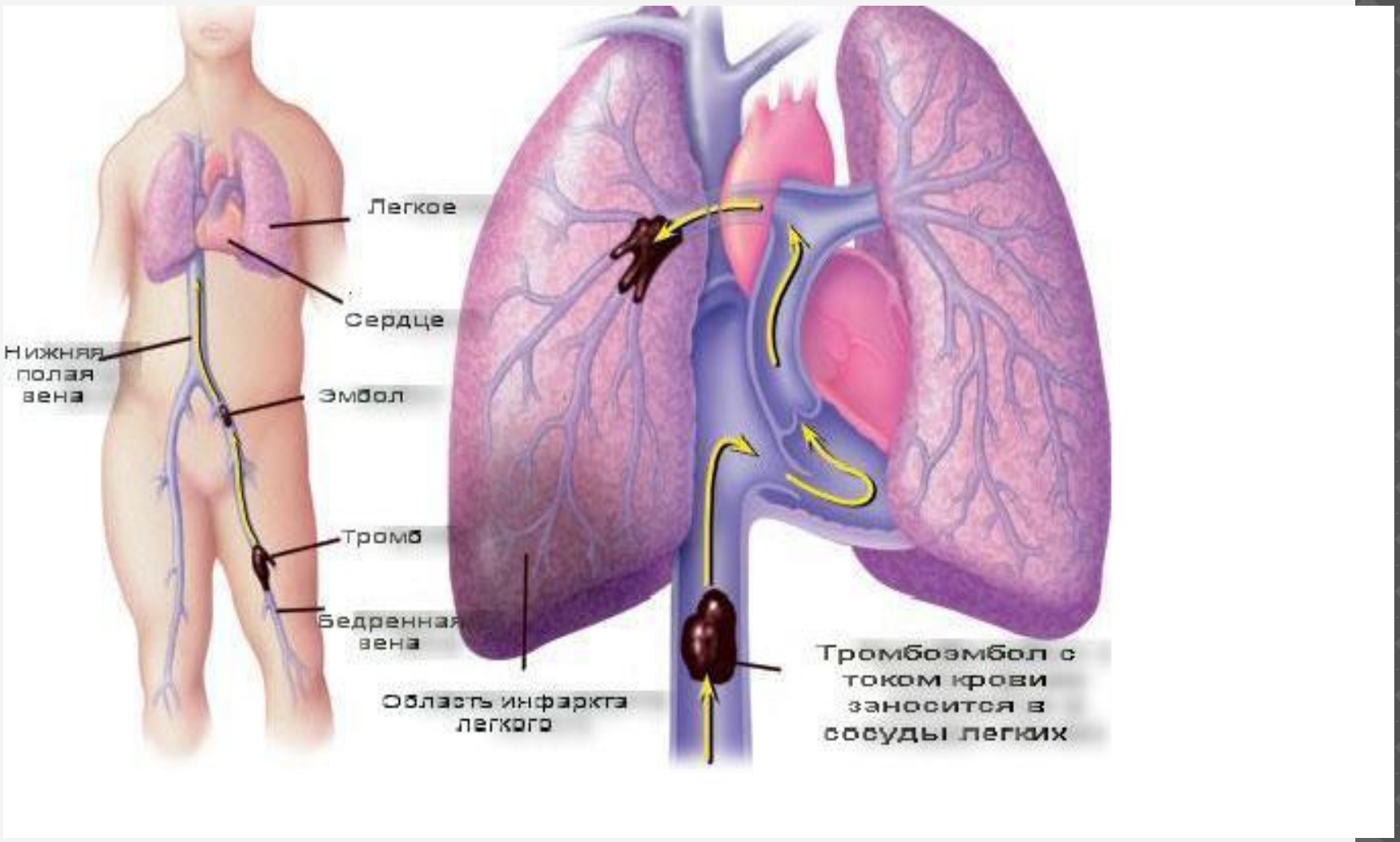

ТРОМБОЭМБОЛИЯ ЛЕГОЧНОЙ АРТЕРИИ (ТЭЛА)

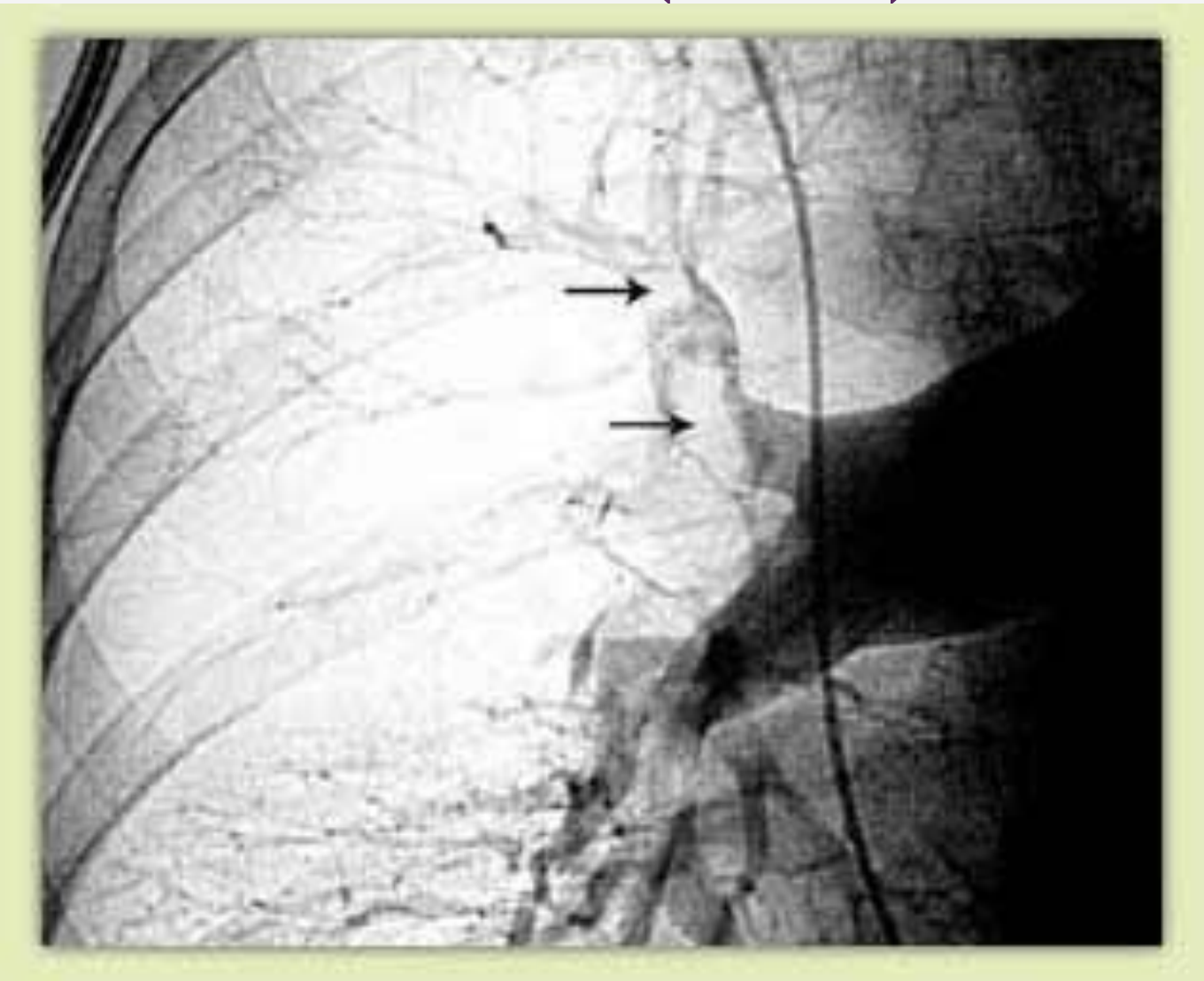

ПРИЧИНЫ УВЕЛИЧЕНИЯ ПРАВОГО ЖЕЛУДОЧКА

- Легочная гипертензия.
- Тетрада Фалло.
- Стеноз устья легочной артерии.
- Дефект межжелудочковой перегородки.

ЛЕГОЧНАЯ ГИПЕРТЕНЗИЯ

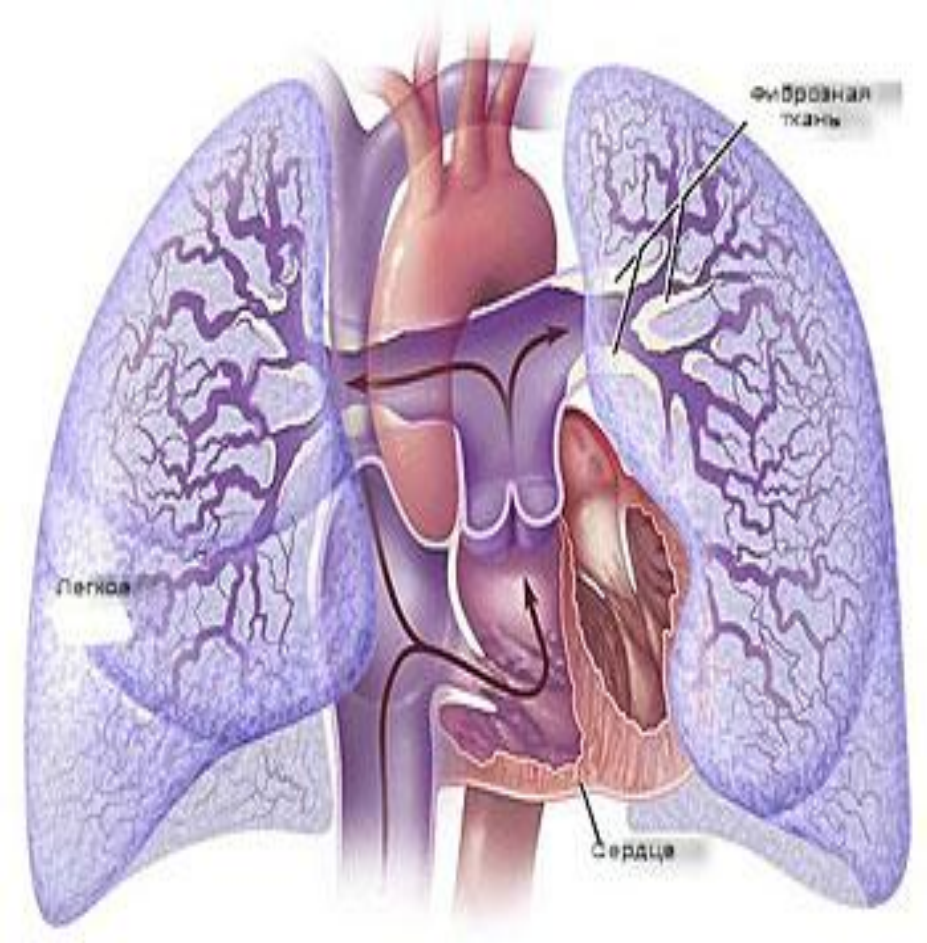

Тетрада Фалло
Смещение восходящей аорты в сторону правого желудочка
Стеноз легочной артерии
Дефект в перегородке между желудочками
Гипертрофия правого желудочка

СТЕНОЗ УСТЬЯ ЛЕГОЧНОЙ АРТЕРИИ

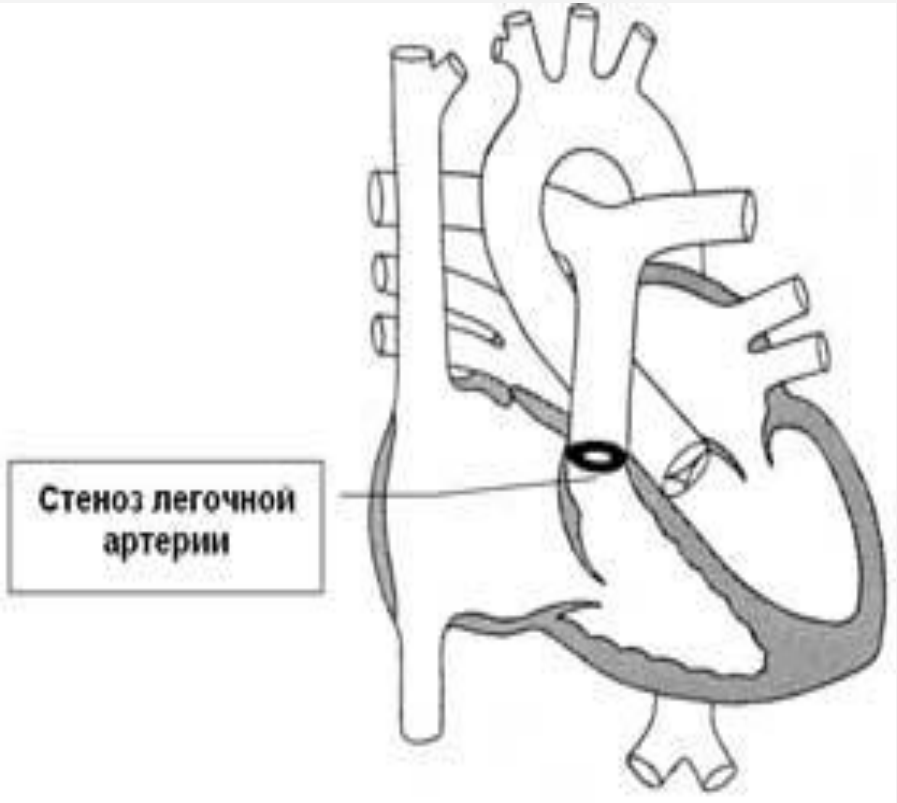

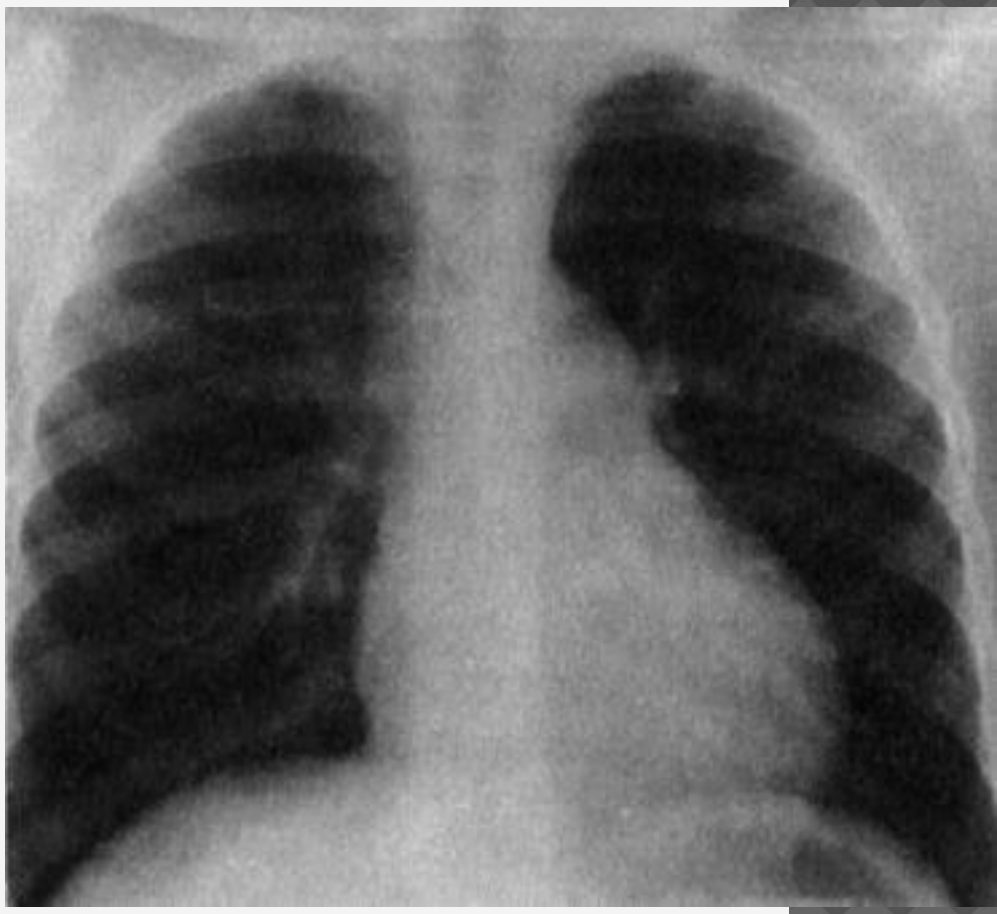

Дефект межжелудочковой перегородки.

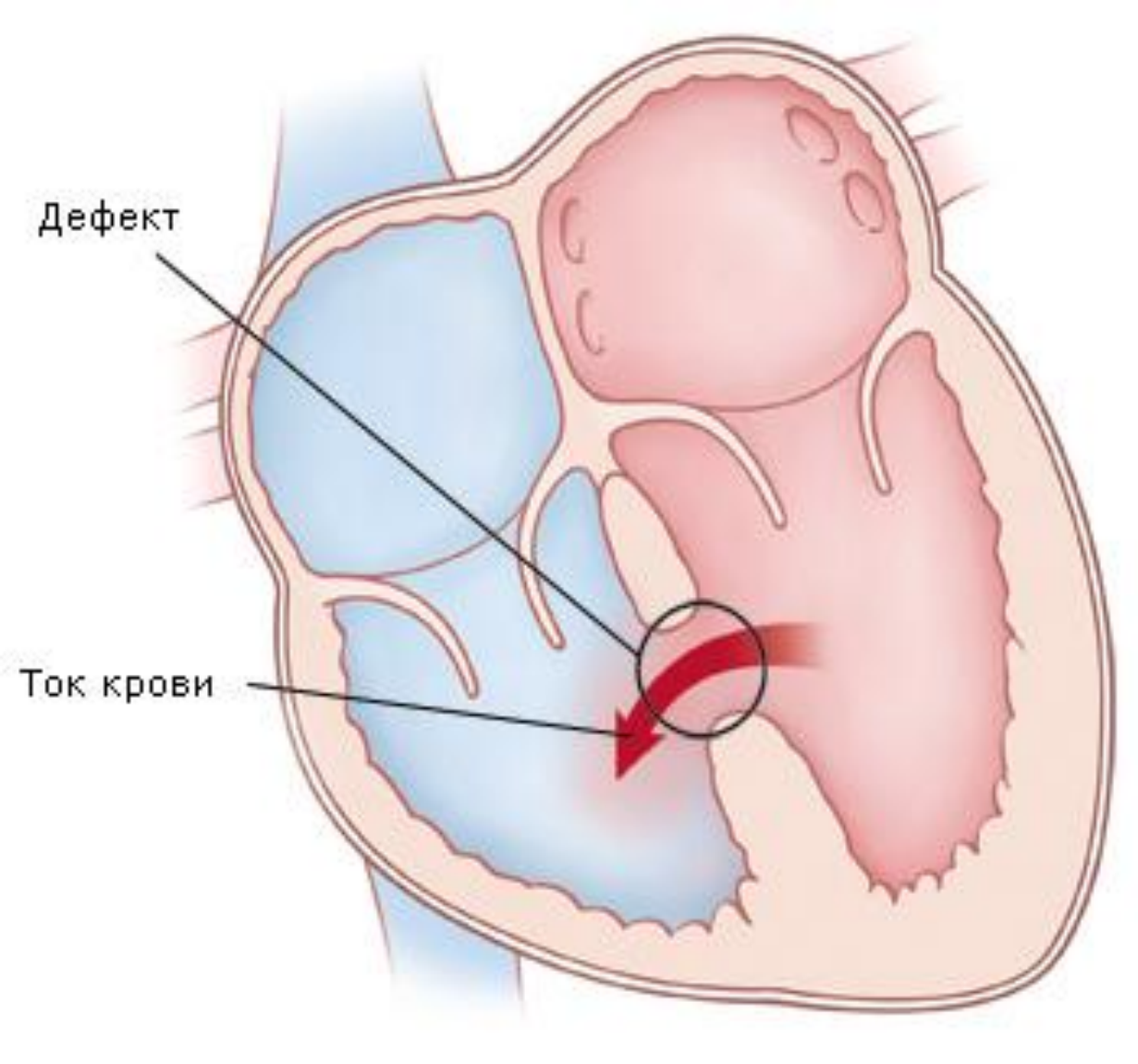

ПРИЧИНЫ УВЕЛИЧЕНИЯ ЛЕВОГО ЖЕЛУДОЧКА

- **Высокое артериальное давление (гипертония).**
- Недостаточность митрального клапана.
- **Стеноз устья аорты.**
- **Гипертрофическая кардиомиопатия.**
- **Физические нагрузки.**
- **Ожирение**
- **Другие заболевания.** Некоторые виды мышечной дистрофии и болезнь Фабри, связанные с изменениями в сердце, увеличивают риск гипертрофии левого желудочка.

НЕДОСТАТОЧНОСТЬ МИТРАЛЬНОГО КЛАПАНА

СТЕНОЗ УСТЬЯ АОРТЫ

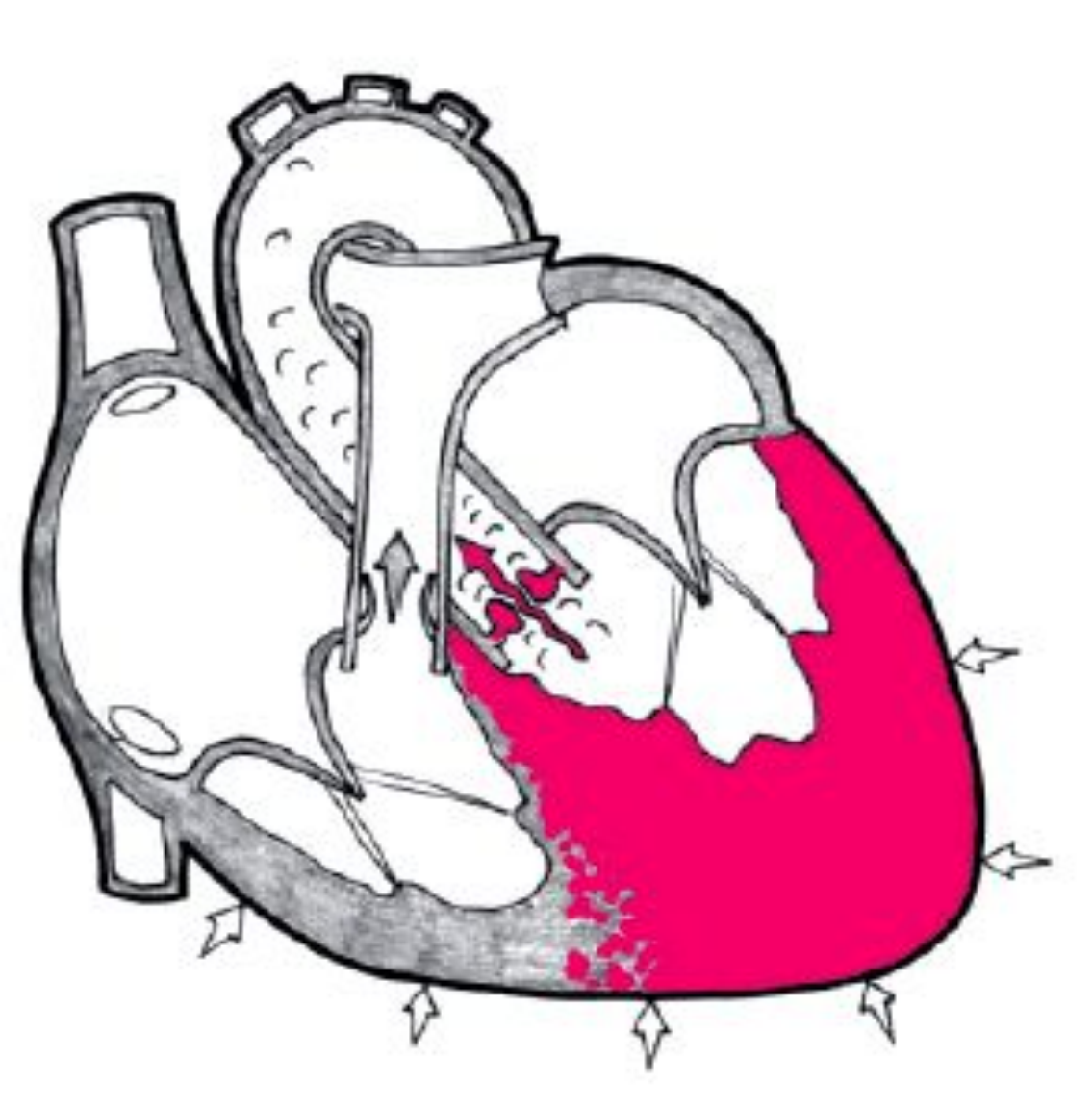

Нормальное сердце
(продольное сечение)

Гипертрофическая
кардиомиопатия

ОПРЕДЕЛЕНИЕ ЛЕВОЙ ГРАНИЦЫ

- Пальпация верхушечного толчка
- ***Палец-плессиметр устанавливают*** вертикально
- ***Перкутируют*** от передней подмышечной линии по межреберью, в котором расположен верхушечный толчок
- ***Левая граница*** располагается на 1-1,5см кнутри от средне-ключичной линии
- ***Смещается влево при*** увеличении левого желудочка

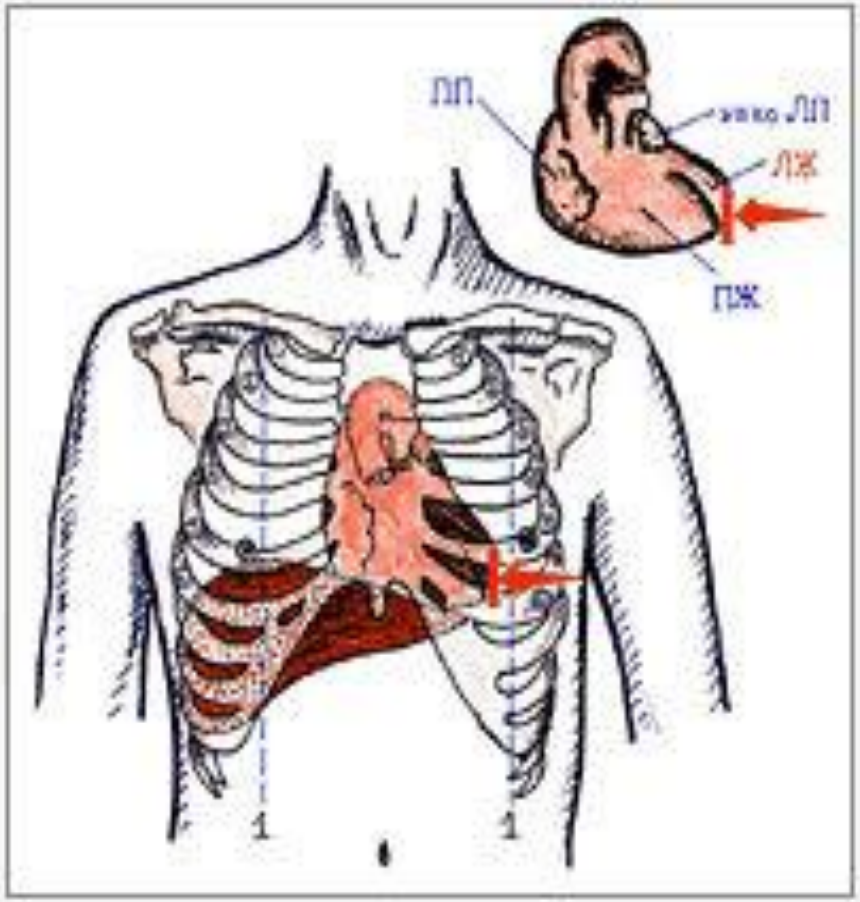

Рис. 3.66.
Схема определения левой границыотносительной тупости сердца. Обозначения те же, что и на рис.3.64.

Рис. 3.67.
Определение левой границы относительной тупости сердца.

ОПРЕДЕЛЕНИЕ ВЕРХНЕЙ ГРАНИЦЫ

- ***Перкутируют*** сверху вниз, отступая на 1см кнаружи от левой грудинной линии
- ***Палец-плессиметр*** устанавливается горизонтально
- ***Верхняя граница в норме*** располагается на уровне III ребра
- ***Смещается вверх при*** увеличении левого предсердия

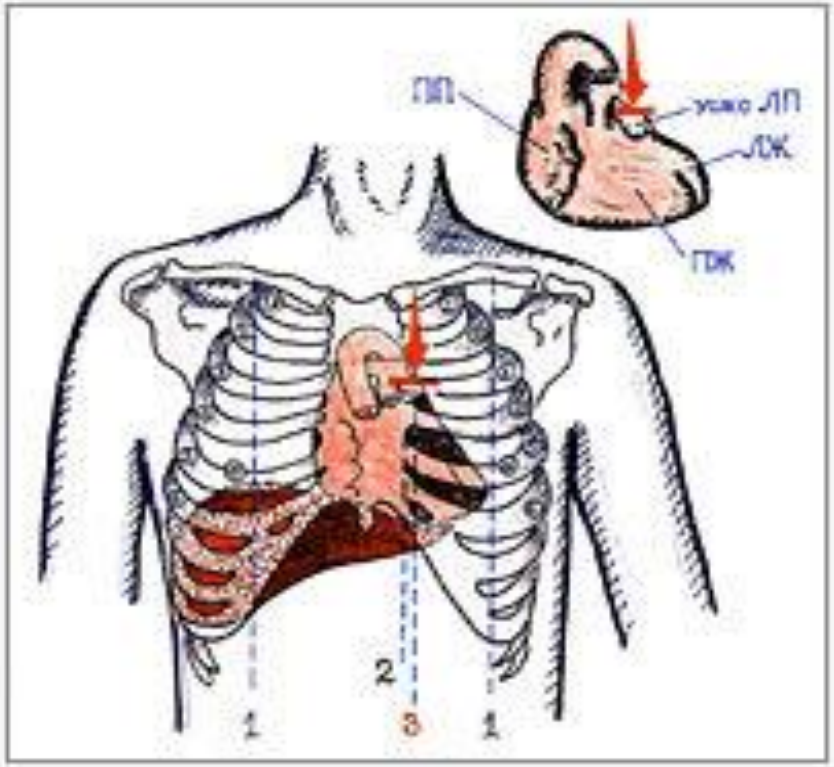

Рис. 3.68.
Схема определения верхней границы относительной тупости сердца. Обозначения те же, что и на рис.3.64: 1- срединно-ключичная линия; 2 - левая грудинная линия; 3 - линия, по которой проводят определение верхней границы.

Рис. 3.69.
Определение верхней границы относительной тупости сердца.

ПРИЧИНЫ УВЕЛИЧЕНИЯ ЛЕВОГО ПРЕДСЕРДИЯ

- Ожирение.
- Недостаточность митрального клапана.
- Митральный стеноз.
- Гипертрофическая кардиомиопатия.
- Аортальный стеноз.
- Высокое артериальное давление.
- Легочные заболевания.
- Стресс.

ГРАНИЦЫ АБСОЛЮТНОЙ ТУПОСТИ СЕРДЦА

- Часть сердца, не прикрытая легкими
- Используется тишайшая перкуссия
- Определяются три границы
- Перкутируют от границ относительной тупости

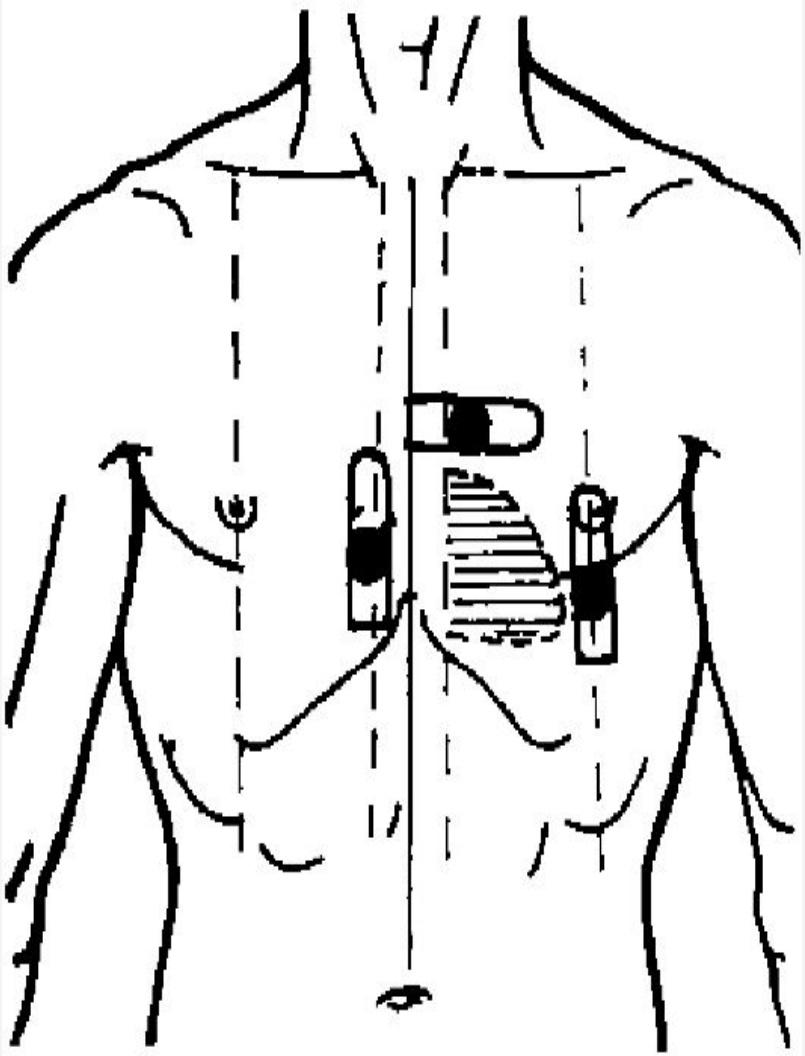

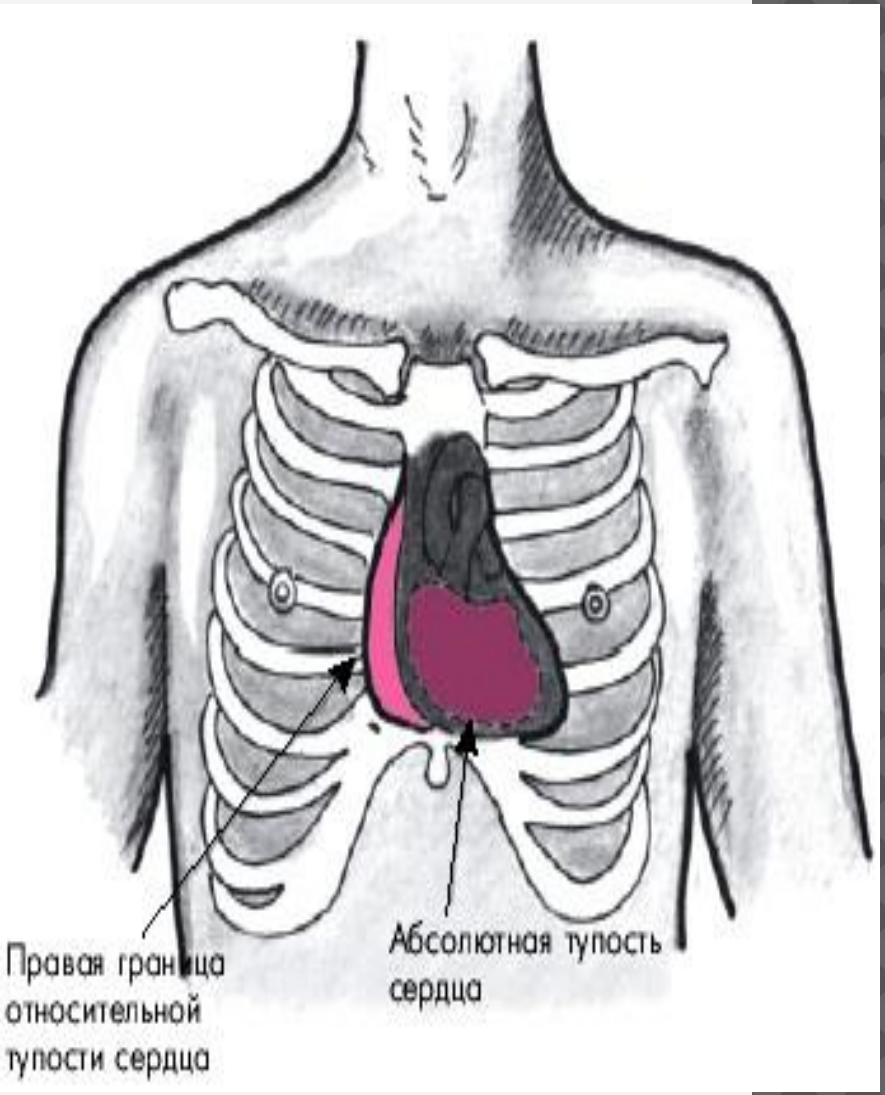
Правая граница относительной тупости сердца
Абсолютная тупость сердца

ГРАНИЦЫ АБСОЛЮТНОЙ ТУПОСТИ СЕРДЦА

- ***Правая граница*** располагается по левому краю грудины
- ***Левая граница*** совпадает с границей относительной тупости или располагается на 1см кнутри от неё.
- ***Верхняя граница*** на уровне IVребра
- ***Расширение при*** увеличении л.ж., смещении сердца кпереди, сморщивании легких
- ***Уменьшение при*** эмфиземе легких, пневмотораксе

ШИРИНА СОСУДИСТОГО ПУЧКА

- ***Определяется*** по II межреберью
- ***Используется*** тишайшая перкуссия
- **В норме** составляет 5-6 см

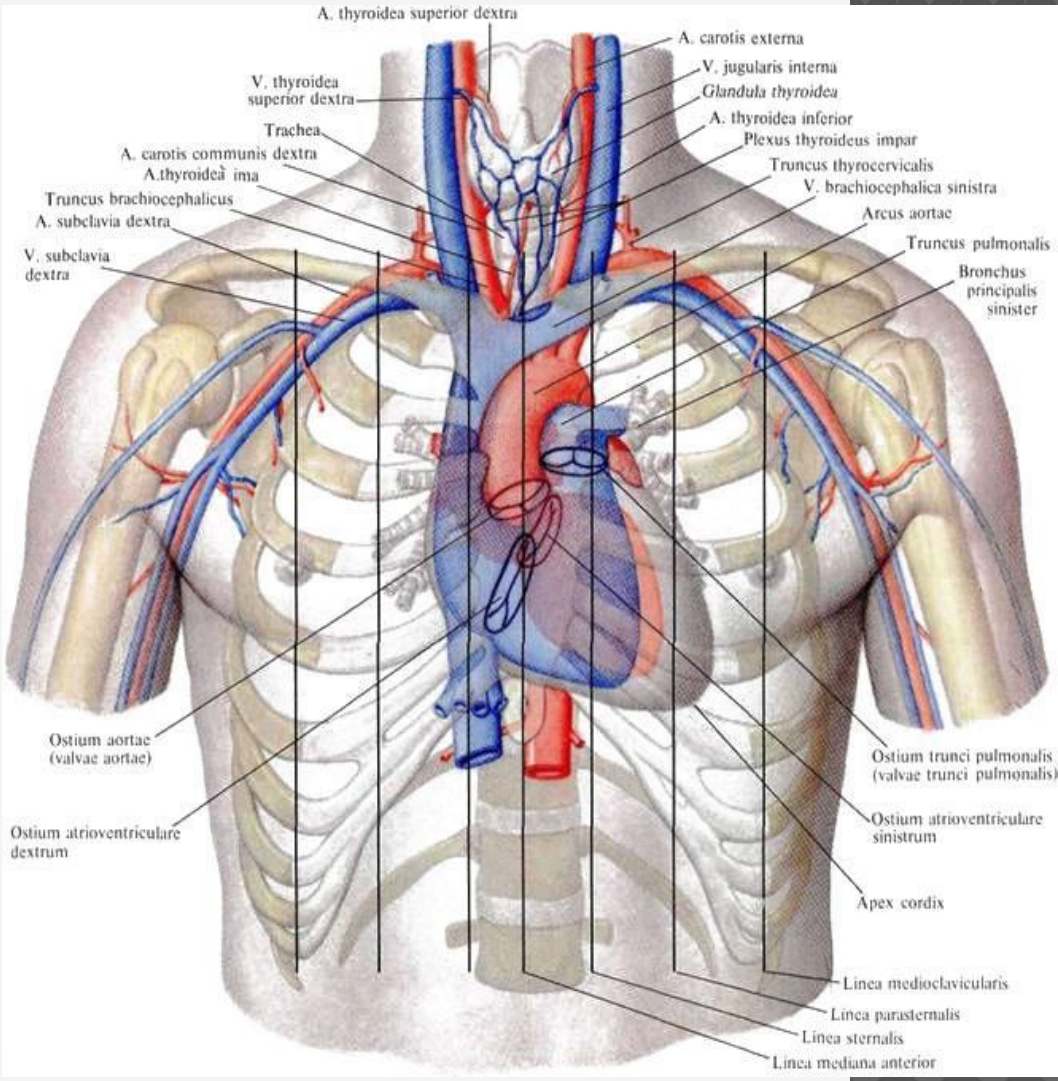

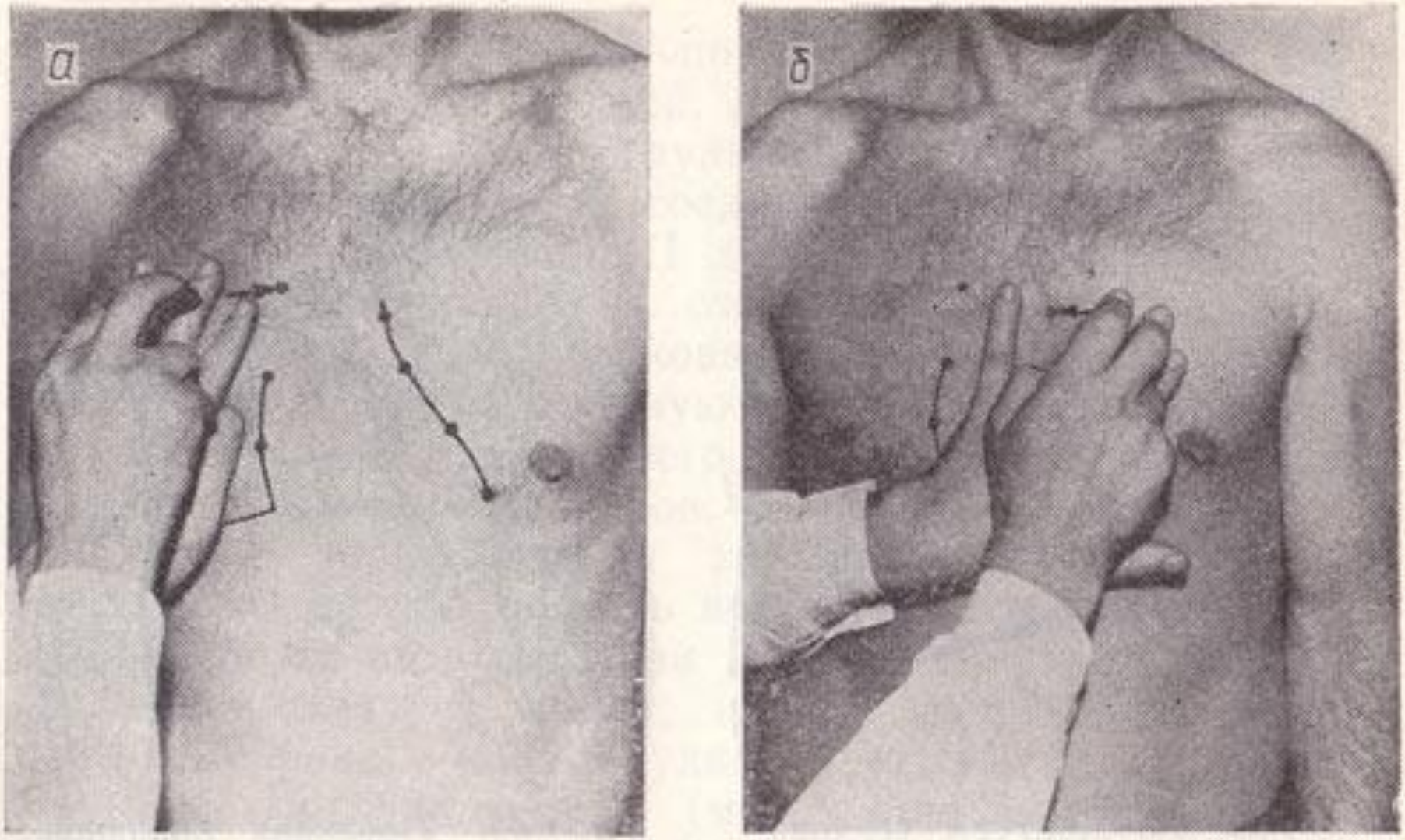

Рис. 43. Определение границ сосудистого пучка справа (*а*) и слева (*б*).

ШИРИНА СОСУДИСТОГО ПУЧКА УВЕЛИЧИВАЕТСЯ ПРИ:

- Опухоли средостения
- Аневризме аорты
- Аневризме легочной артерии

ОПУХОЛИ СРЕДОСТЕНИЯ

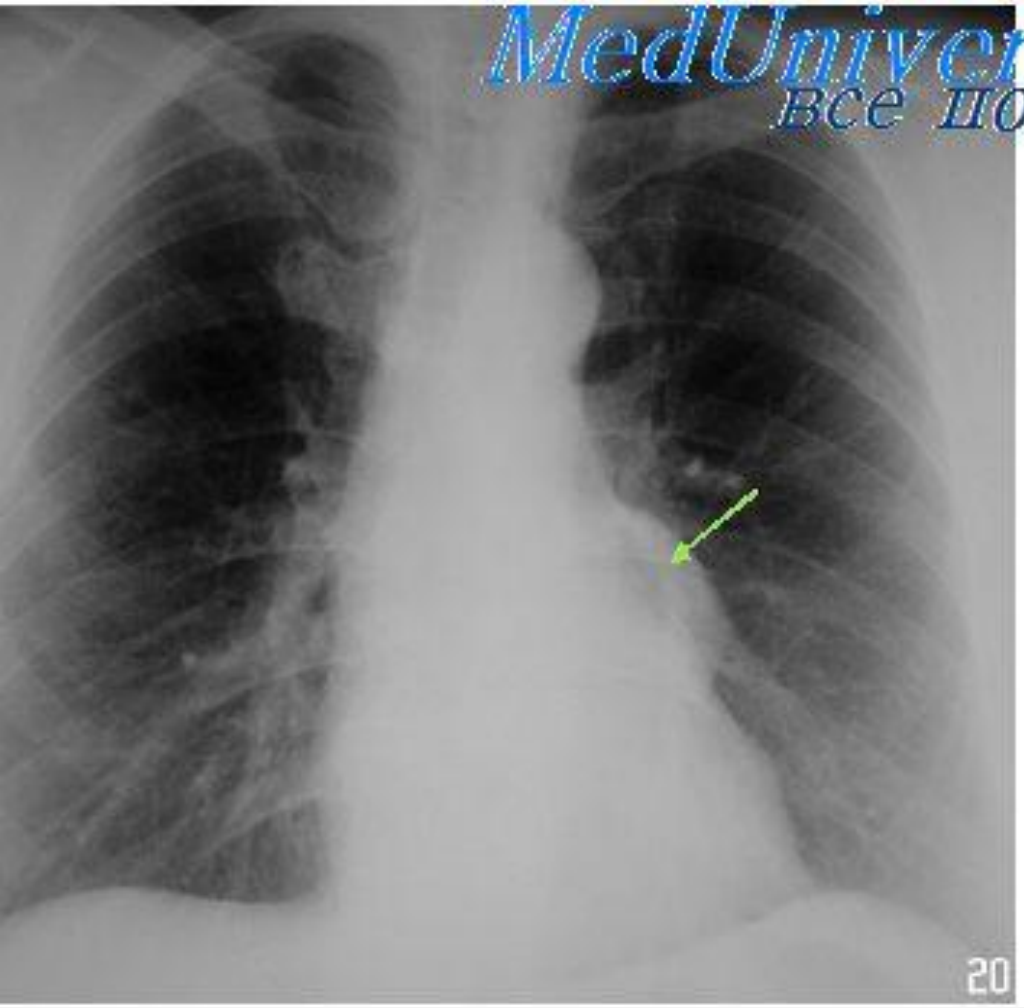

АНЕВРИЗМА АОРТЫ

АНЕВРИЗМА ЛЕГОЧНОЙ АРТЕРИИ

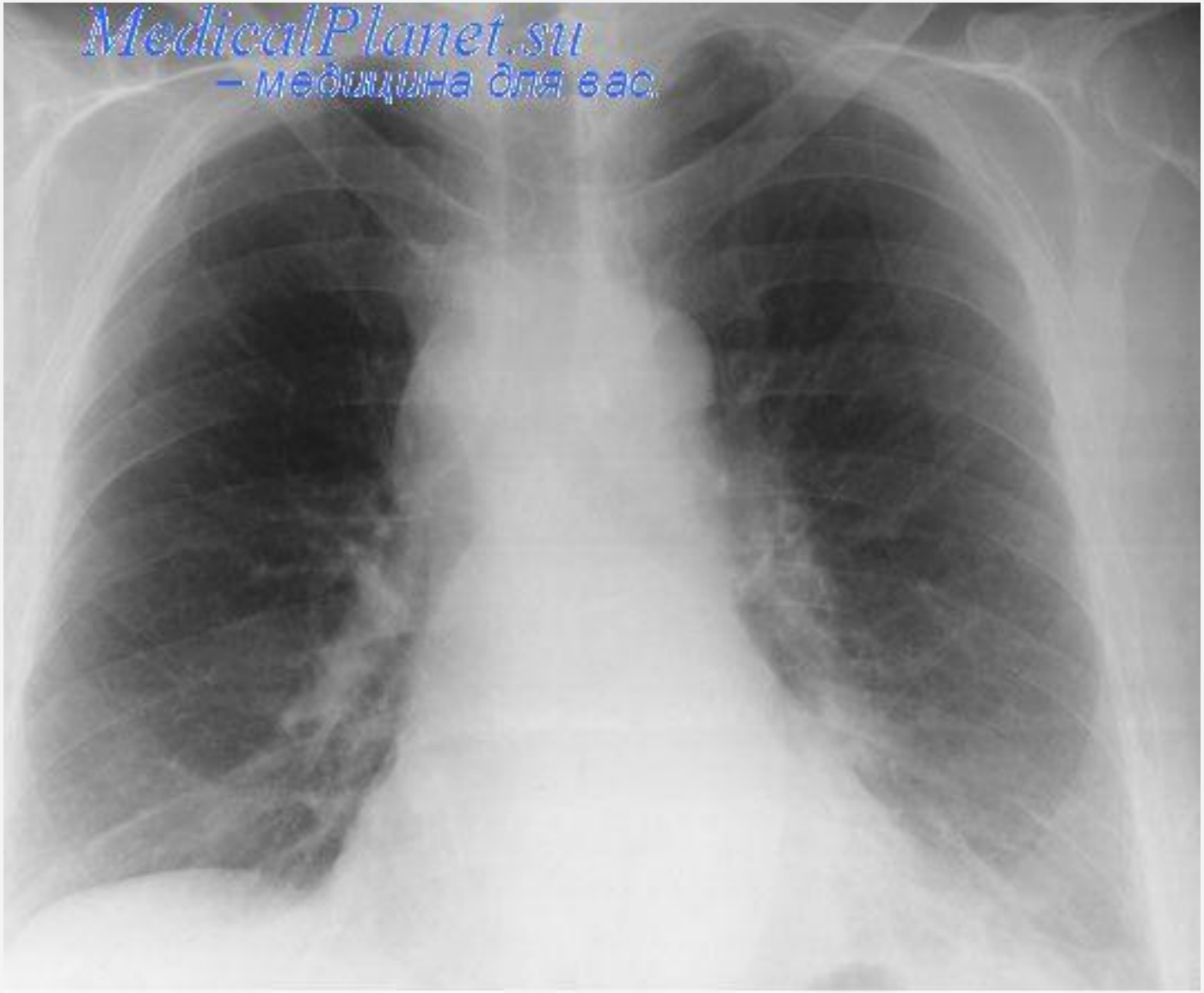

КОНФИГУРАЦИЯ СЕРДЦА

- Определяется при тихой перкуссии по 3-5 межреберьям слева и справа
- «Талия сердца» - угол между ушком левого предсердия и левым желудочком. В норме тупой и выражен не резко
- Митральная конфигурация или «домик с трубой» - «талия сердца» исчезает.
- Аортальная конфигурация или «сапог», «сидящая уточка» – «талия сердца» подчеркнута, угол почти прямой
- Треугольная конфигурация – исчезает угол между правой границей сердца и печенью, границы абсолютной и относительной тупости совпадают. Встречается при перикардите.
- «Бычье сердце» - кардиомегалия. Сердце расширенно во все стороны.

НОРМАЛЬНАЯ КОНФИГУРАЦИЯ СЕРДЦА

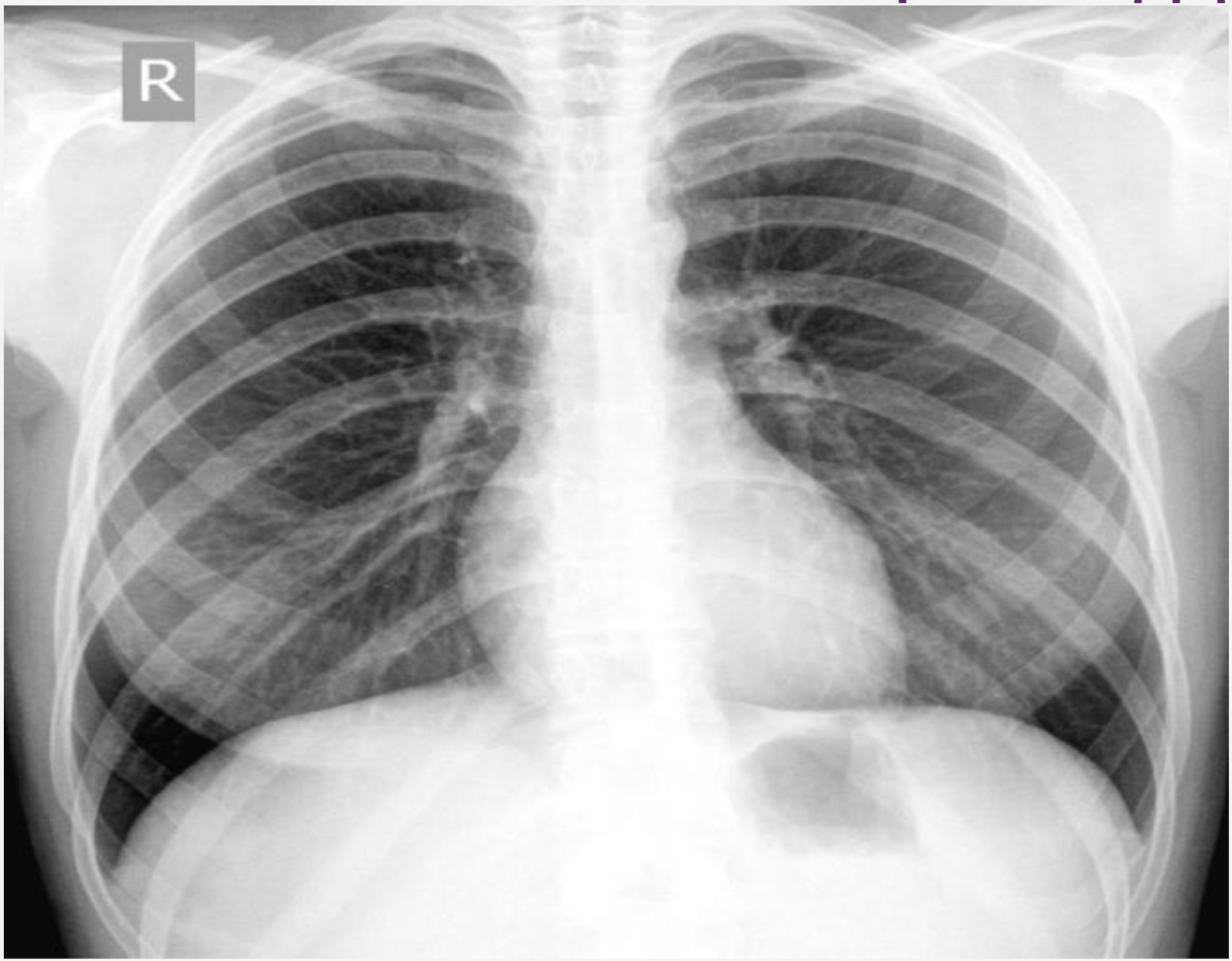

Митральная конфигурация или «домик с трубой»

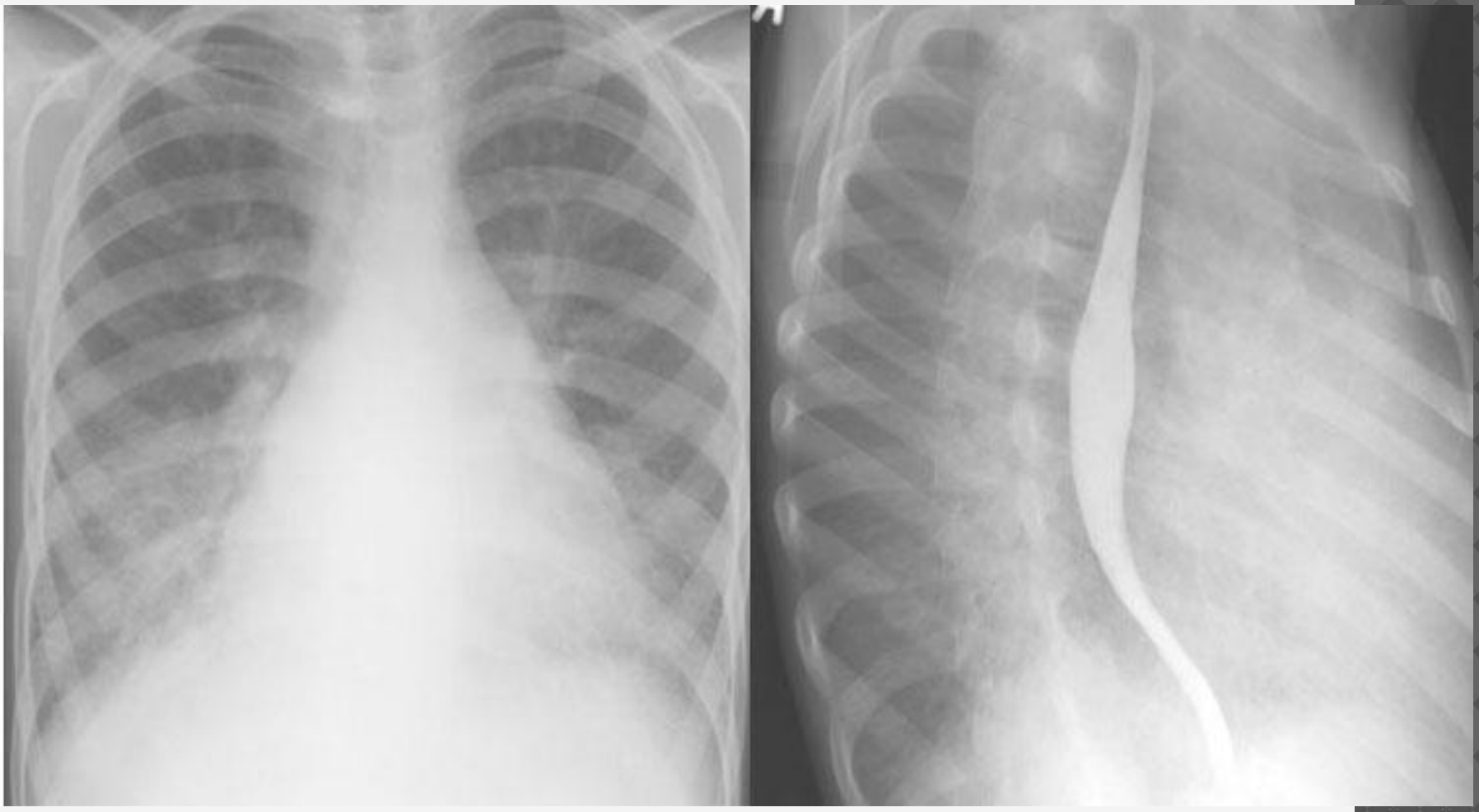

Аортальная конфигурация или «сапог», «сидящая уточка»

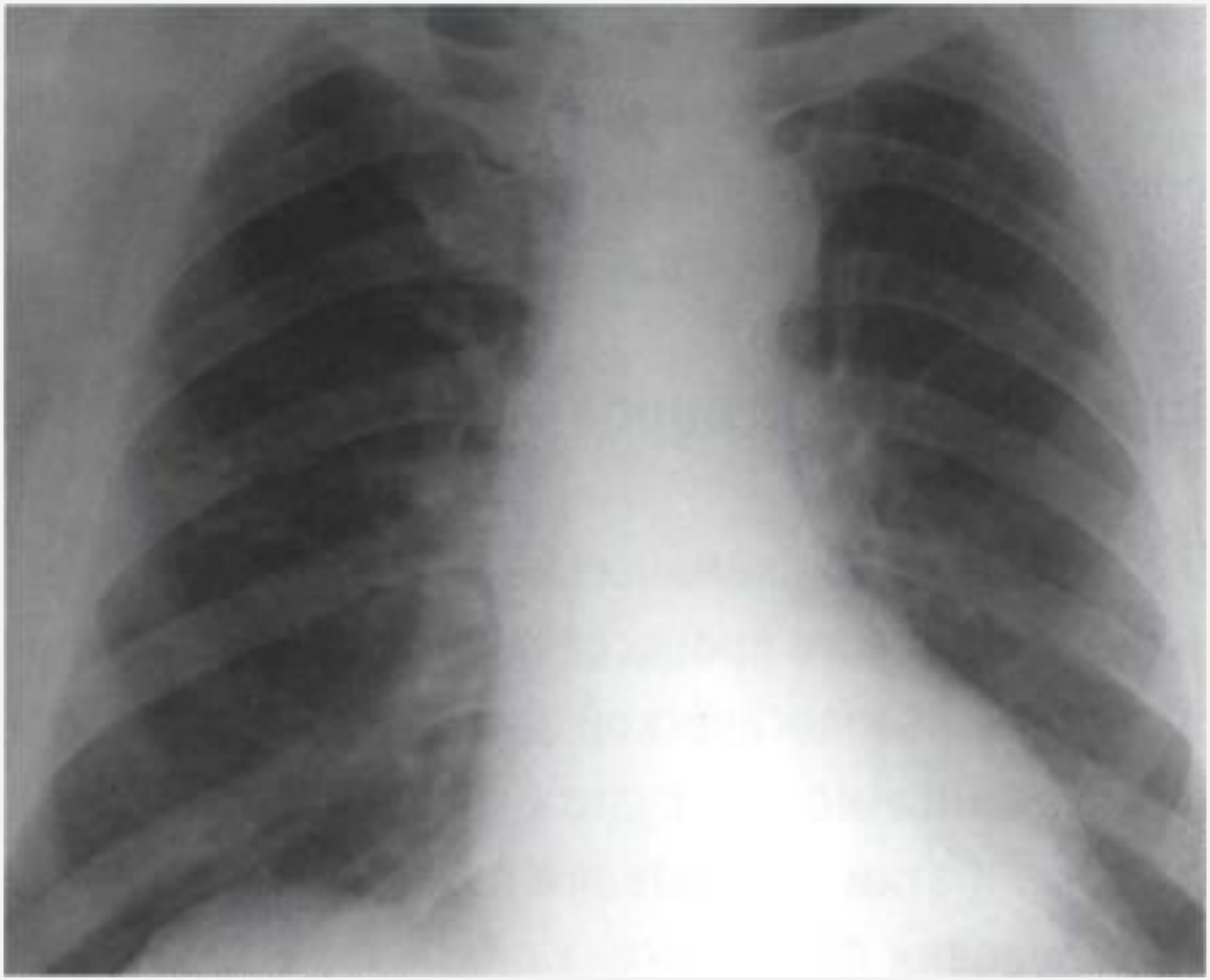

Треугольная конфигурация

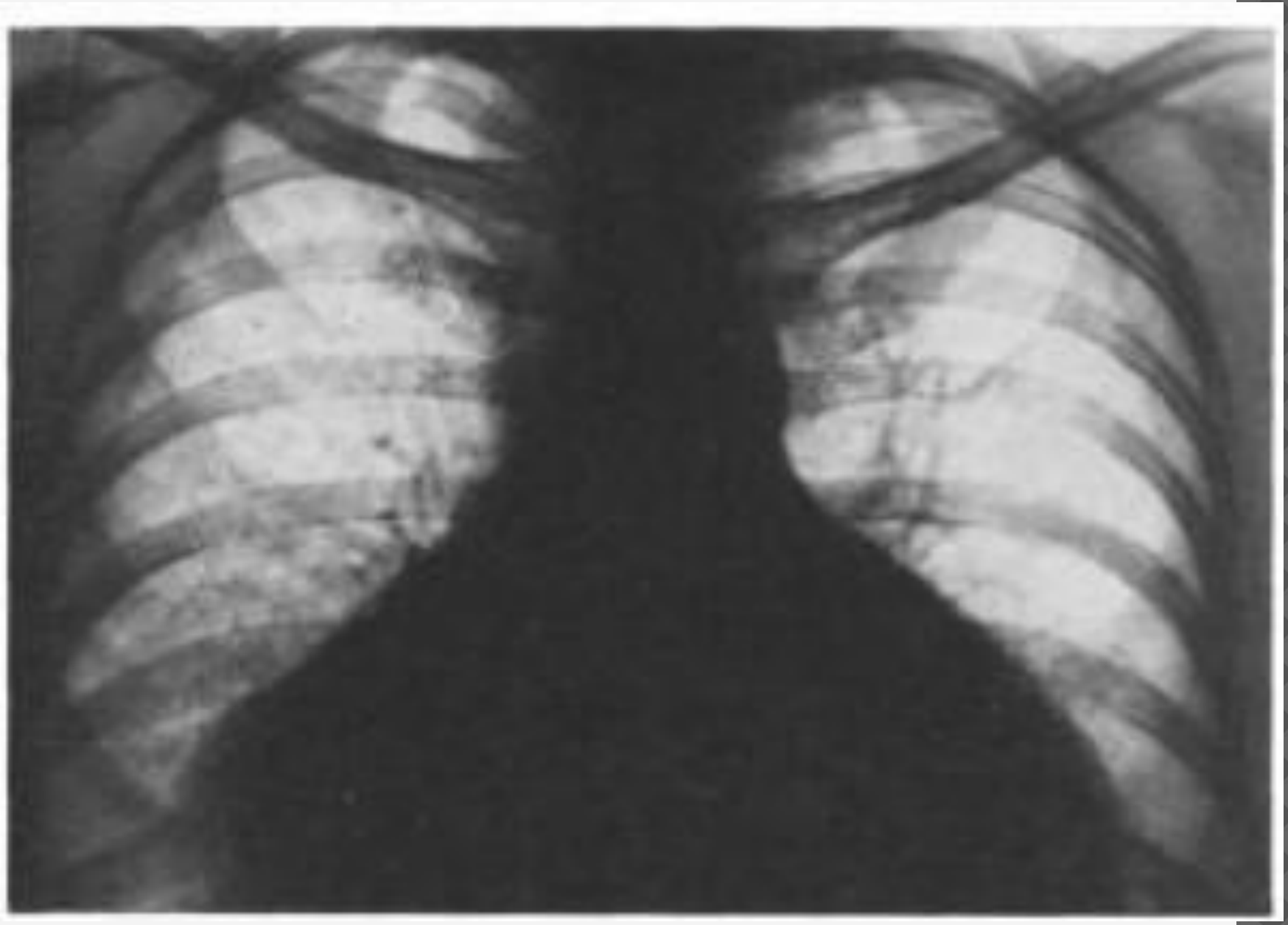

«Бычье сердце»

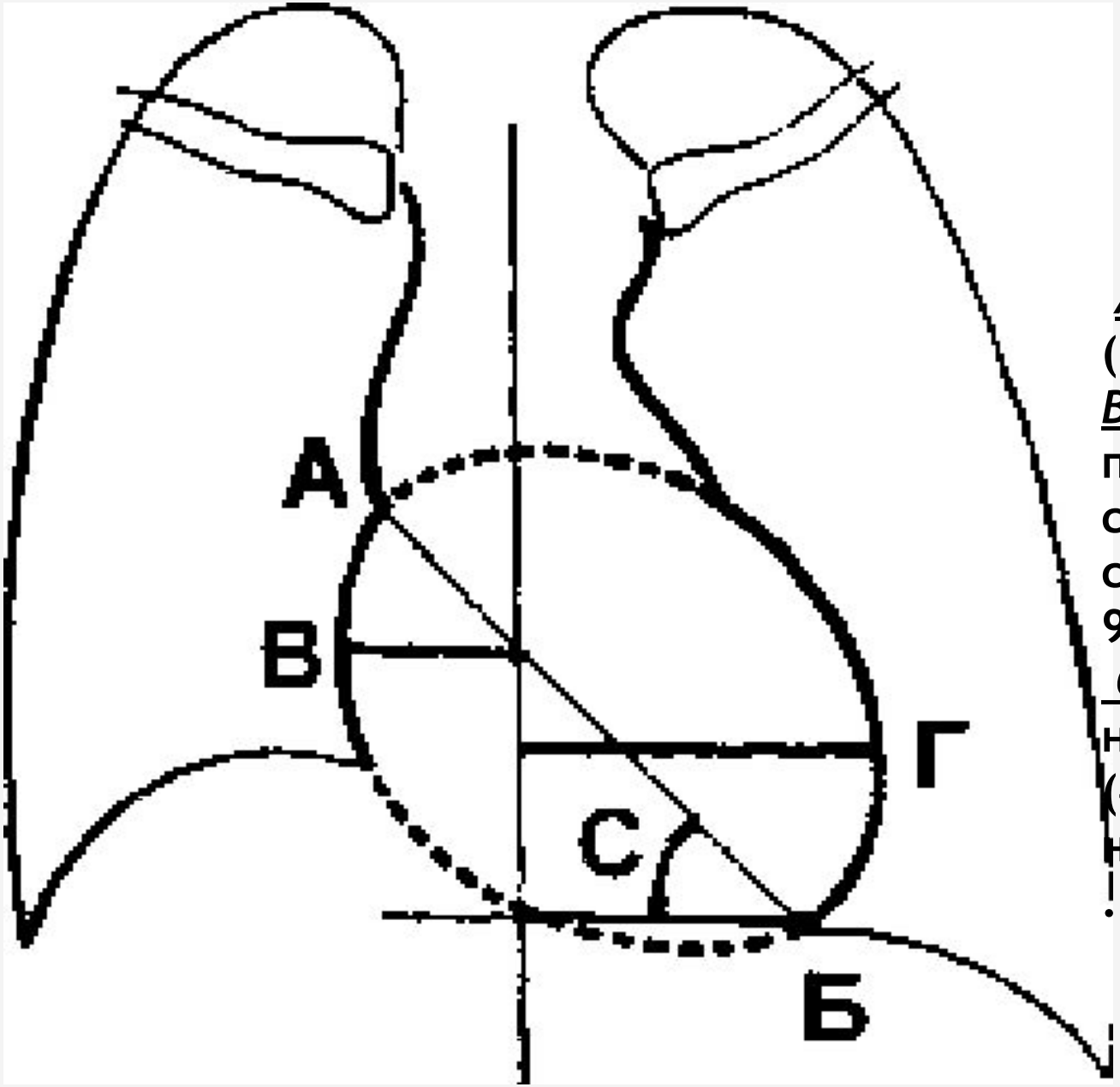

А-Б **- длинник (10-15 см),**
В-Г **- поперечник сердца (11-13 см, 3-4 см + 8-9 см).**
С **- угол наклона оси (40-45° для нормостеника)**
.

ПОПЕРЕЧНИК СЕРДЦА

- ***Это сумма двух размеров:***

  - от правой границы относительной тупости до l.mediana anterior в IV межреберье - 3-4см

  - от левой границы относительной тупости до l.mediana anterior в V межреберье - 8-9см

- ***В норме: 11-13см***

ДЛИННИК СЕРДЦА

- Это расстояние от правого сосудисто-сердечного угла(место пересечения границы сердца с нижним краем IIIребра справа) до верхушки сердца

- В норме у взрослых лиц составляет 10—15 см, у детей 6—10 см.

СПАСИБО ЗА ВНИМАНИЕ!!!