Кафедра лучевой диагностики

Тема: «Применение лучевых методов диагностики в хирургической практике. Лучевая диагностика язвенной болезни желудка, двенадцатиперстной кишки

Выполнил: Бахтияр Нематулла
409-02
Проверил: Мусаев Надир Гюльгуйсенович

ЛУЧЕВОЕ ИССЛЕДОВАНИЕ ЖЕЛУДОЧНО-КИШЕЧНОГО ТРАКТА

Лучевое исследование желудочно-кишечного тракта

План :

1. **Рентгенологические методы исследования (включая КТ)**

2. **Рентгеносемиотика при патологии пищевода, желудка, 12-ти перстной кишки**

Рентгенологические методы исследования

1. Обзорное (бесконтрастное) исследование
2. Методики прямого контрастирования:
   - пищевода
   - желудка и 12-перстной кишки
   - брюшной полости
   - забрюшинного пространства
   - линейная и компьютерная томография
3. Фармакодинамические пробы

Свободный воздух под диафрагмой справа (перфоративный пневмоперитонеум)

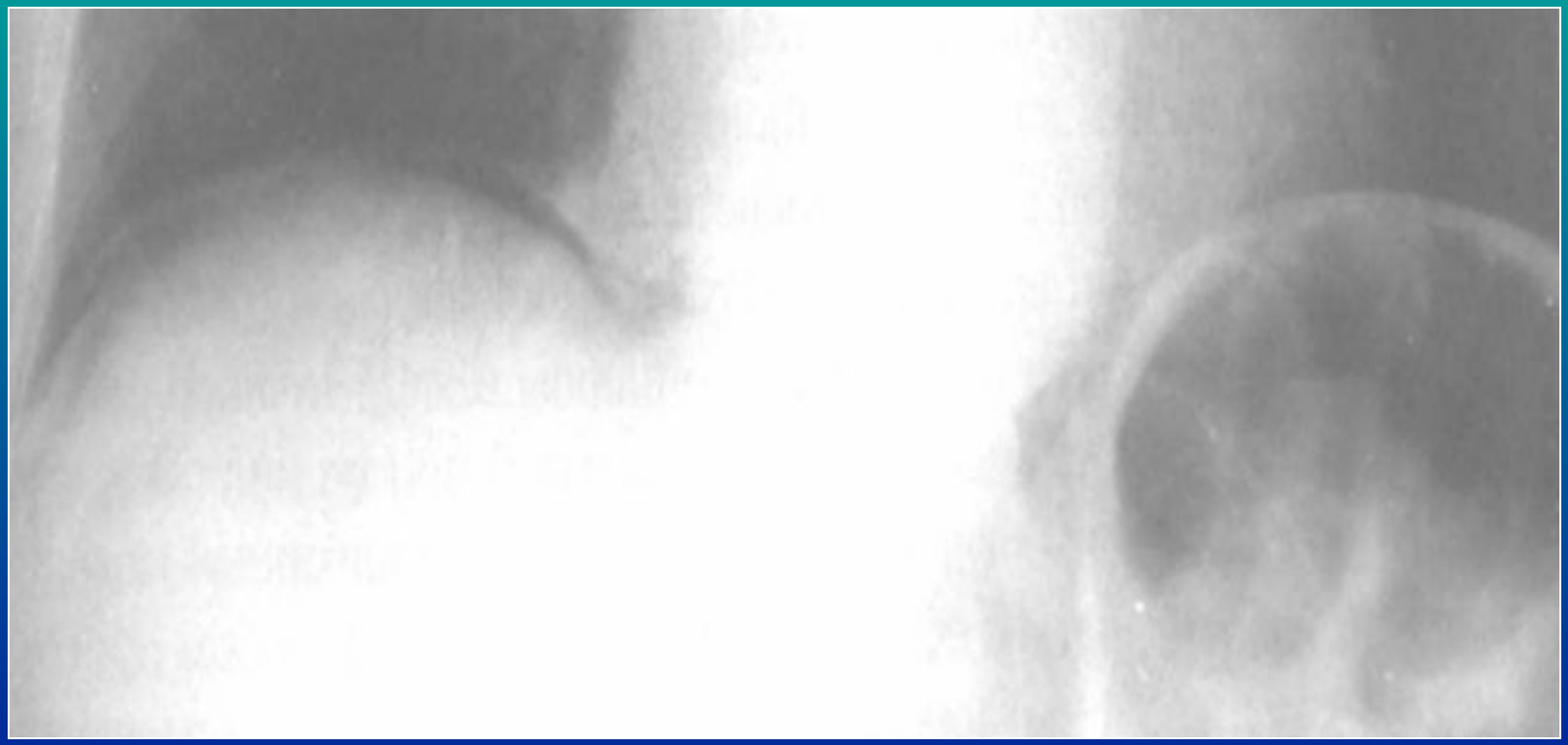

Свободный воздух под диафрагмой (пневмоперитонеум)

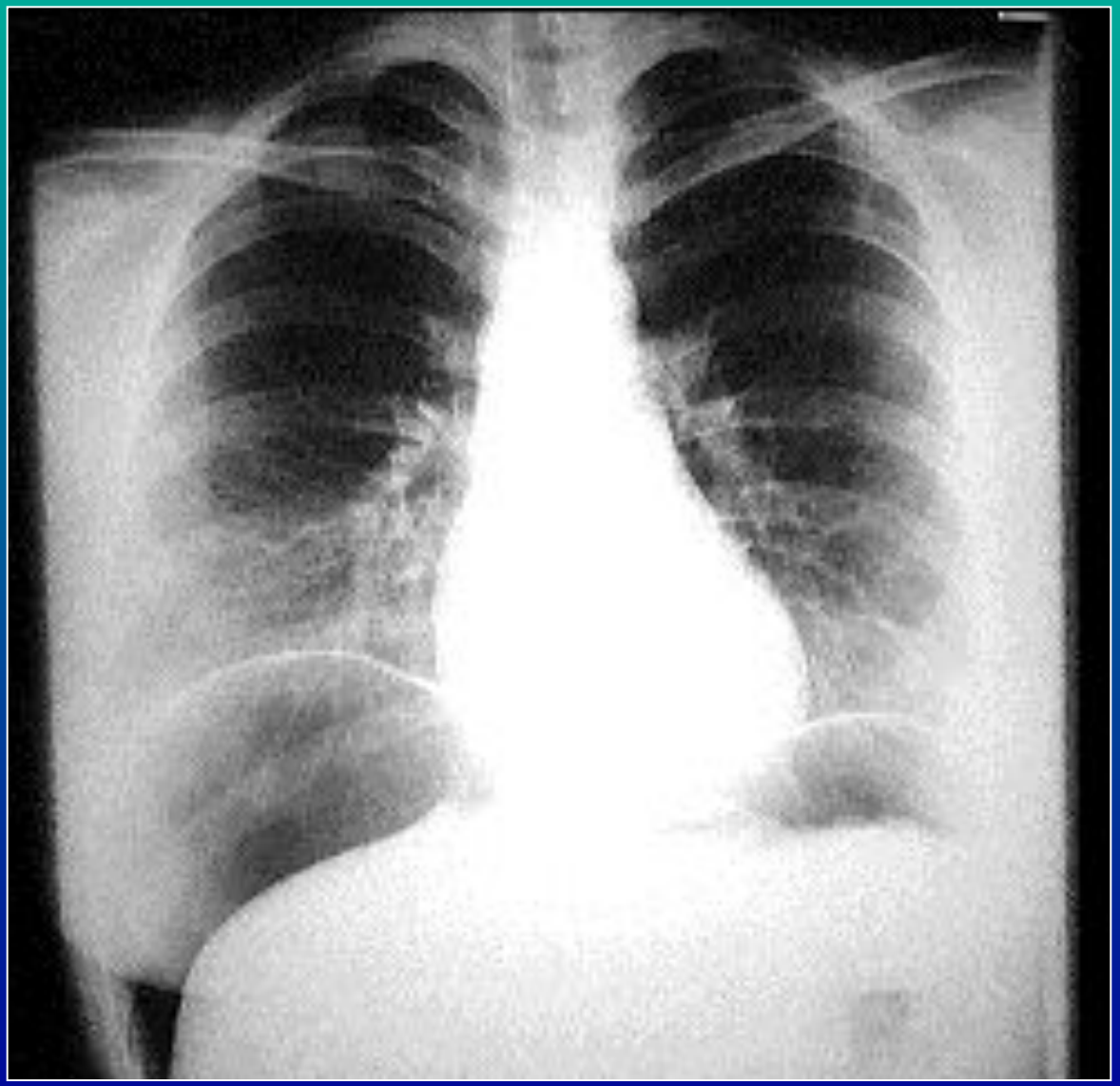

Желудок -методы исследования:

- ***обзорное исследование***
- ***прямое контрастирование***
- ***двойное контрастирование***
- ***прицельные снимки***
- ***фармако-динамические пробы - с морфином, с аэроном***

Прямое контрастирование при рентгеноскопии

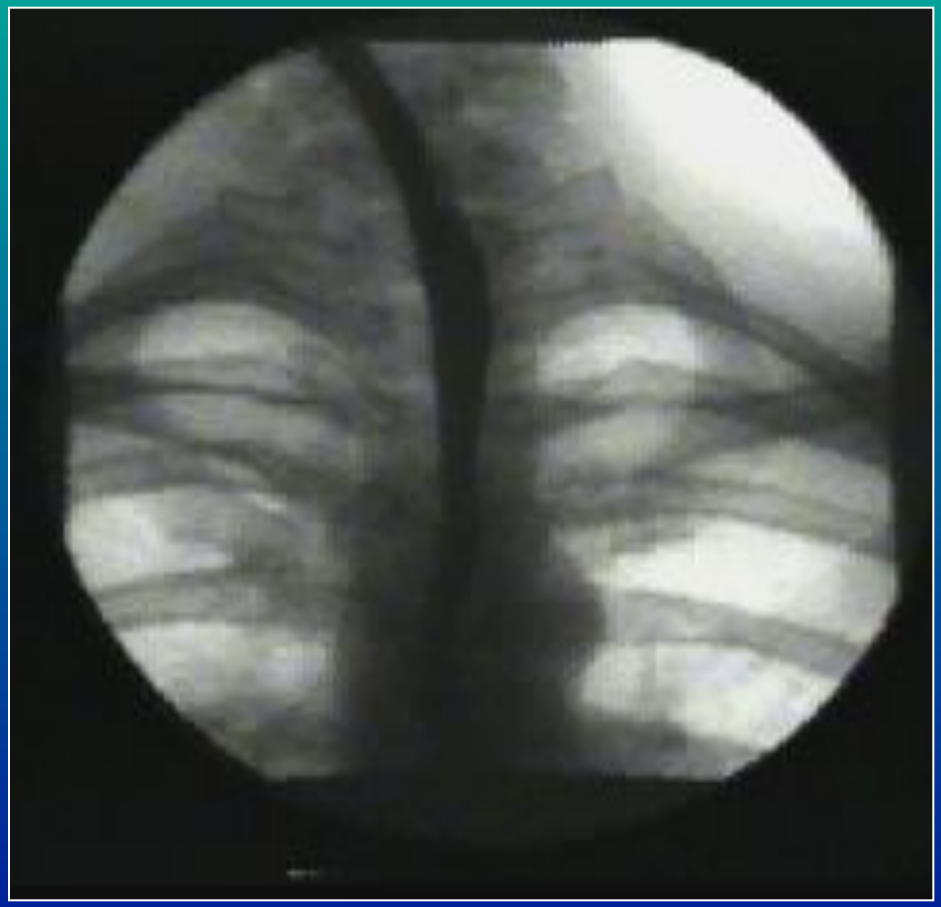

Схема желудка :

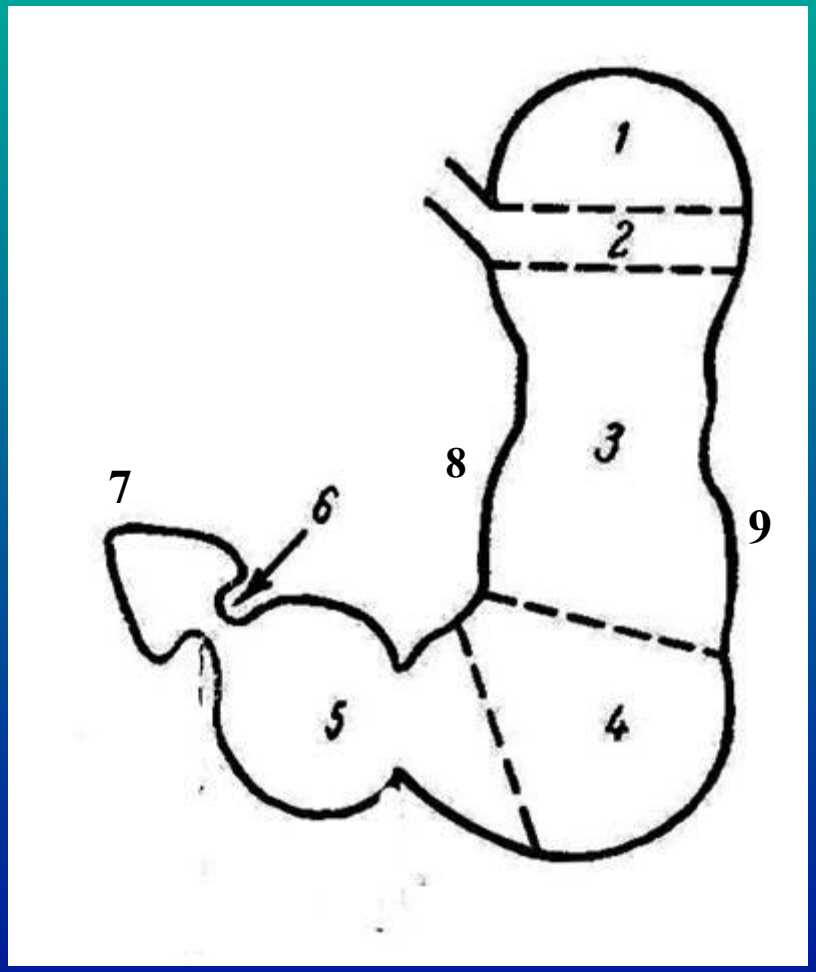

1 - свод желудка

2 - кардиальный отдел

3 - тело желудка

4 - угол желудка

5 - антральный отдел

6 - привратник

7 - луковица 12-перстной кишки

8 - малая кривизна

9 - большая кривизна

Желудок

Обзорное (бесконтрастное) исследование:

Свободный воздух в брюшной полости - пневмоперитонеум

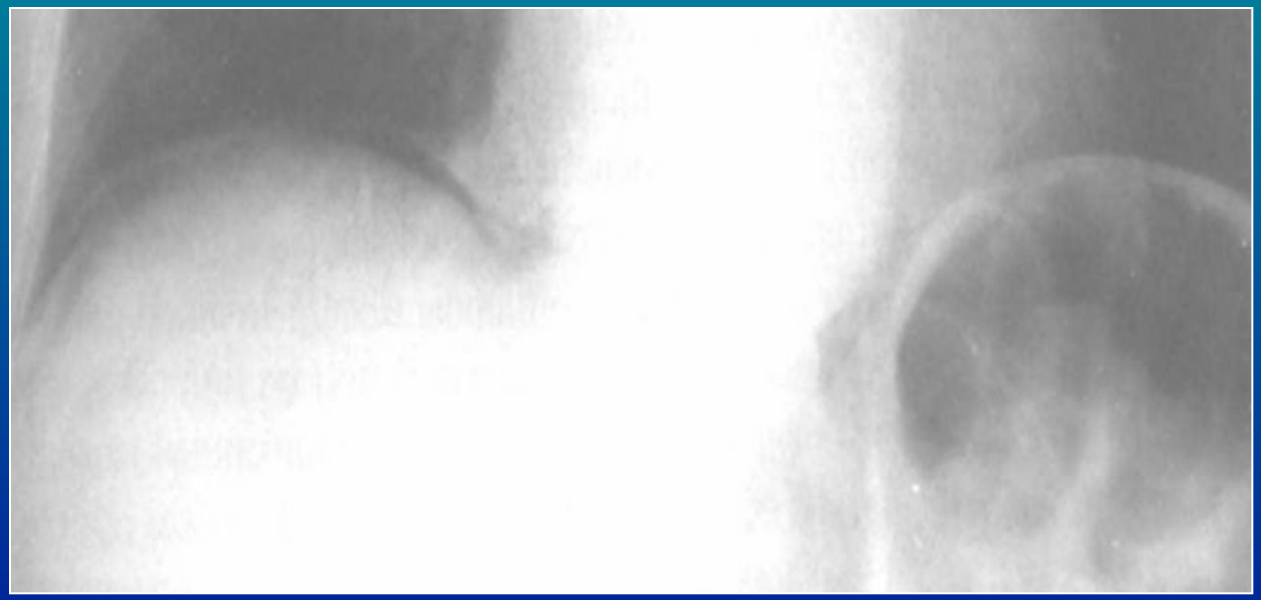

Морфологические показатели:

- форма
- размеры
- положение
- состояние контуров
- рельеф слизистой оболочки

Функциональные показатели:

- перистальтика (моторная функция)
- эвакуация содержимого
(полное опорожнение 200 мл водной взвеси сернокислого бария в среднем через 2 часа)

Желудок - прямое контрастирование (схема) с использованием водной взвеси сернокислого бария:

тугое наполнение, перистальтика



Желудок - прямое контрастирование:

использование водной взвеси сернокислого бария: исследование рельефа и тугое наполнение

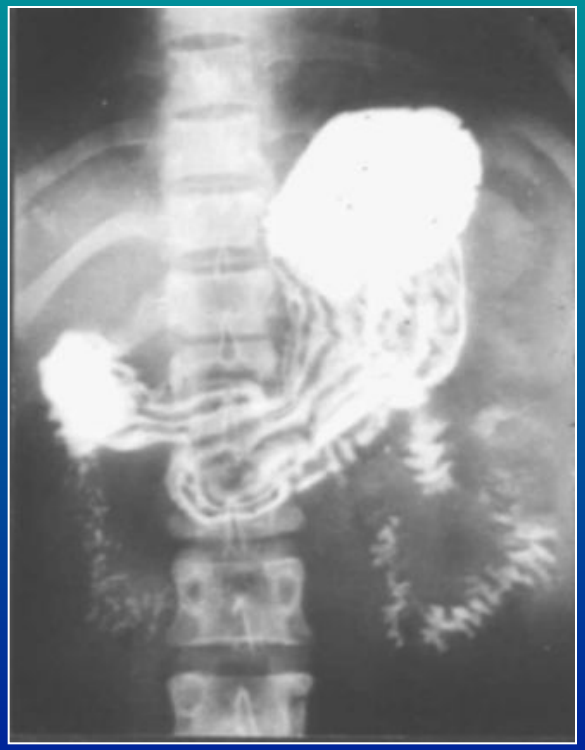

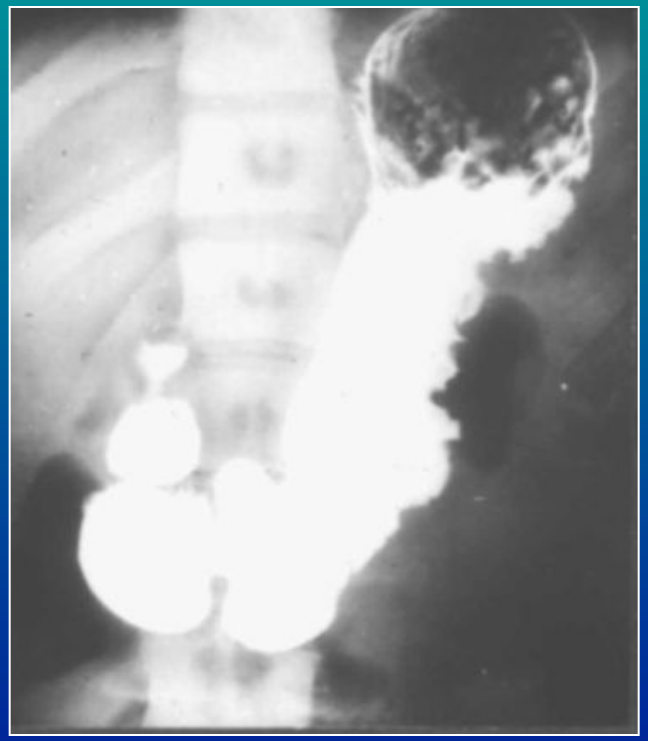

Желудок - двойное контрастирование: *водная взвесь сернокислого бария и воздух*

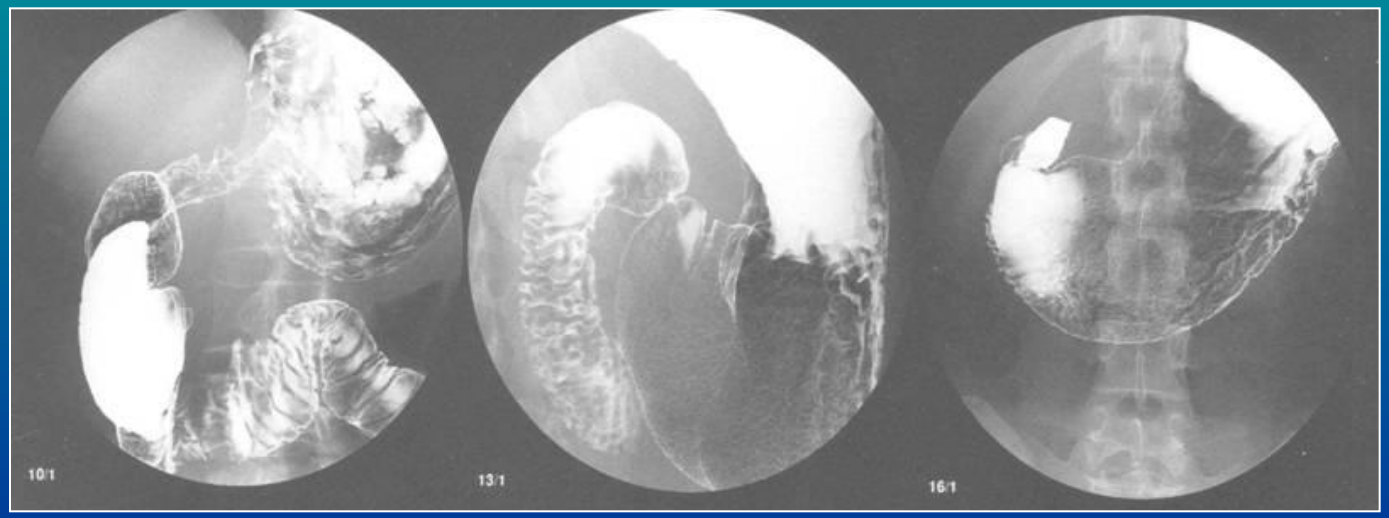

Желудок :

рельеф слизистой оболочки при прямом контрастировании (прицельные снимки)

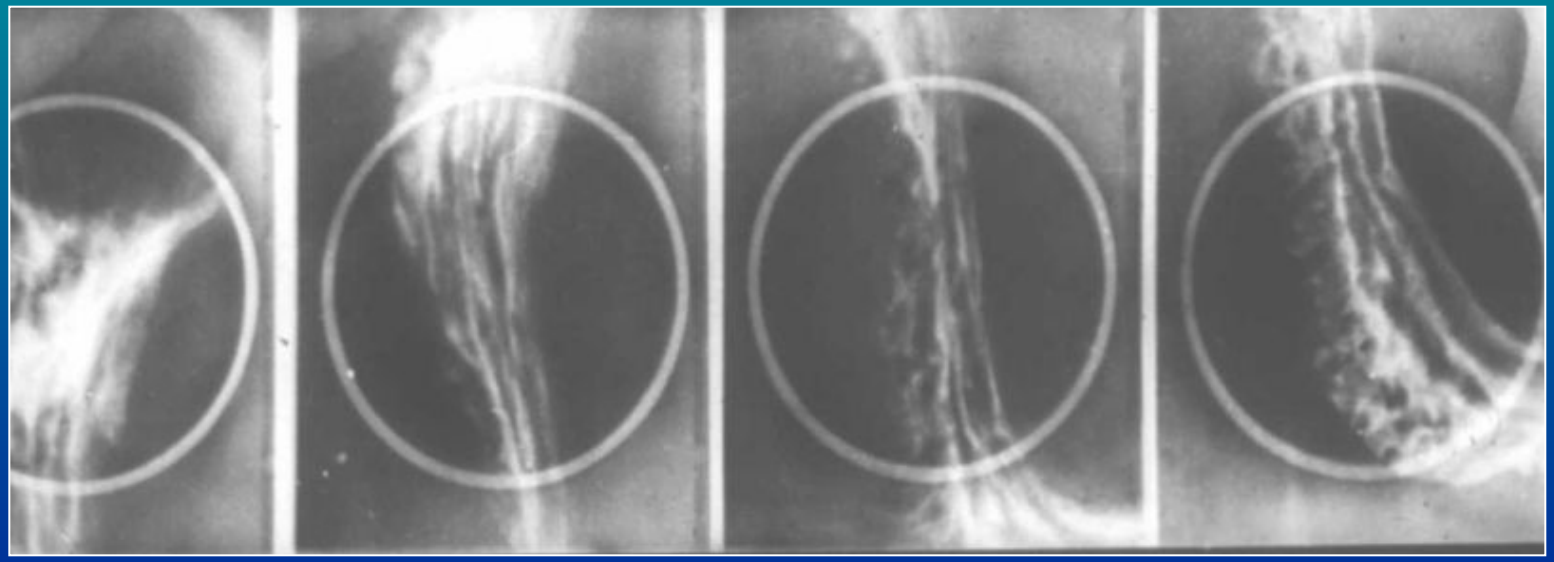

Желудок

рентгенологические особенности рельефа слизистой оболочки - складки в норме:

- продольные

- параллельные

- непрерывные

- ширина 8-10 мм

- пластичные (аутопластика)

Рентгеносемиотика отдельных заболеваний

Желудок - **рентгенологические симптомы язвенной болезни:**

прямые:

1 - язвенная ниша

2 - воспалительный инфильтративный вал

3 - конвергенция складок слизистой

4 - деформация стенки желудка

косвенные (функциональные):

1 - гиперсекреторный слой натощак

2 – локальный спазм («указующий перст»)

3 - усиленная перистальтика

4 - ускоренная эвакуация

Желудок - *прямое контрастирование (схема):*

А - ниша на контуре; Б - ниша на рельефе

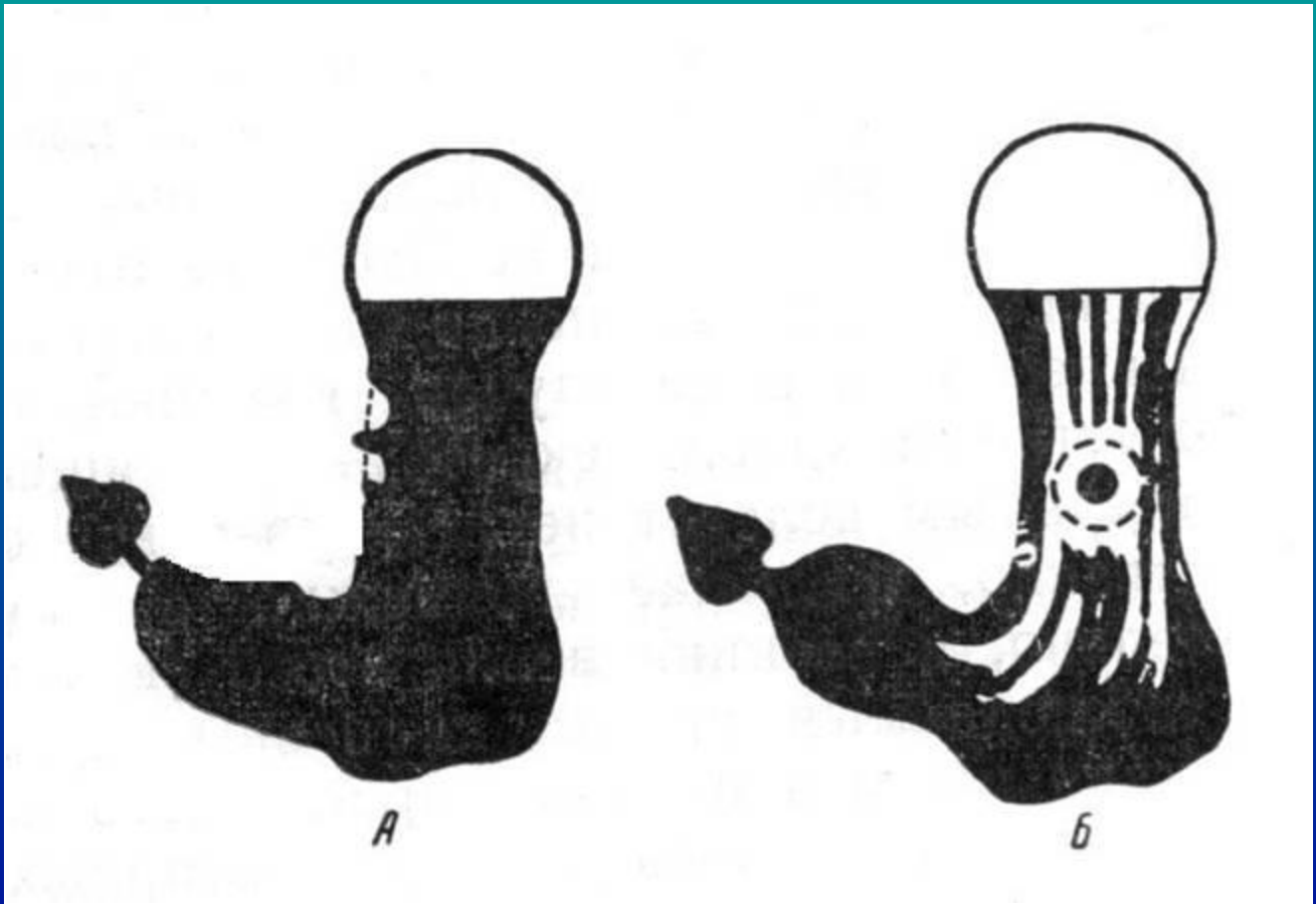

Желудок - прямое контрастирование:
«ниша» на малой кривизне

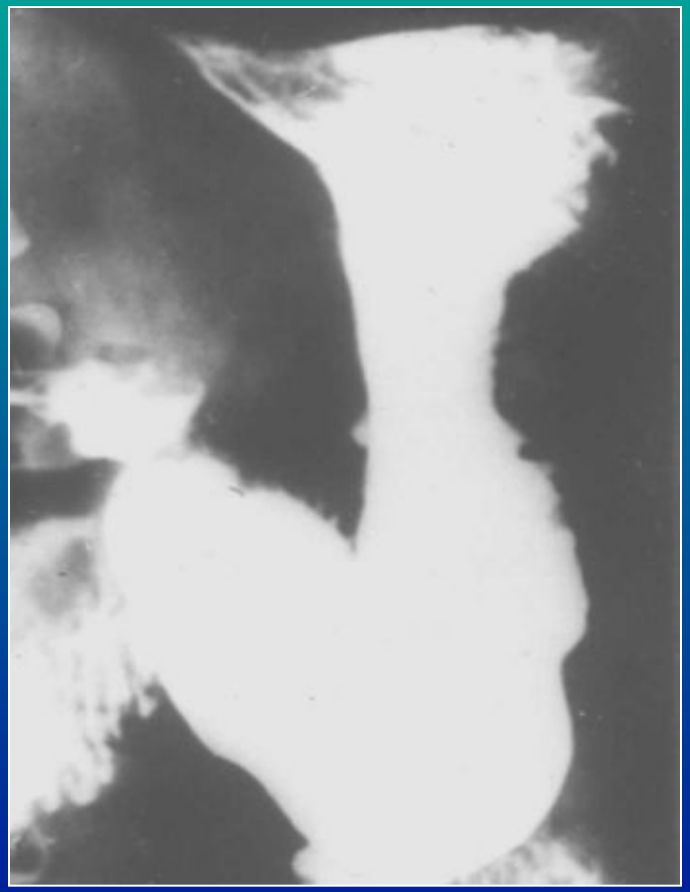

Желудок - прямое контрастирование:

стойкое контрастное пятно, конвергенция складок

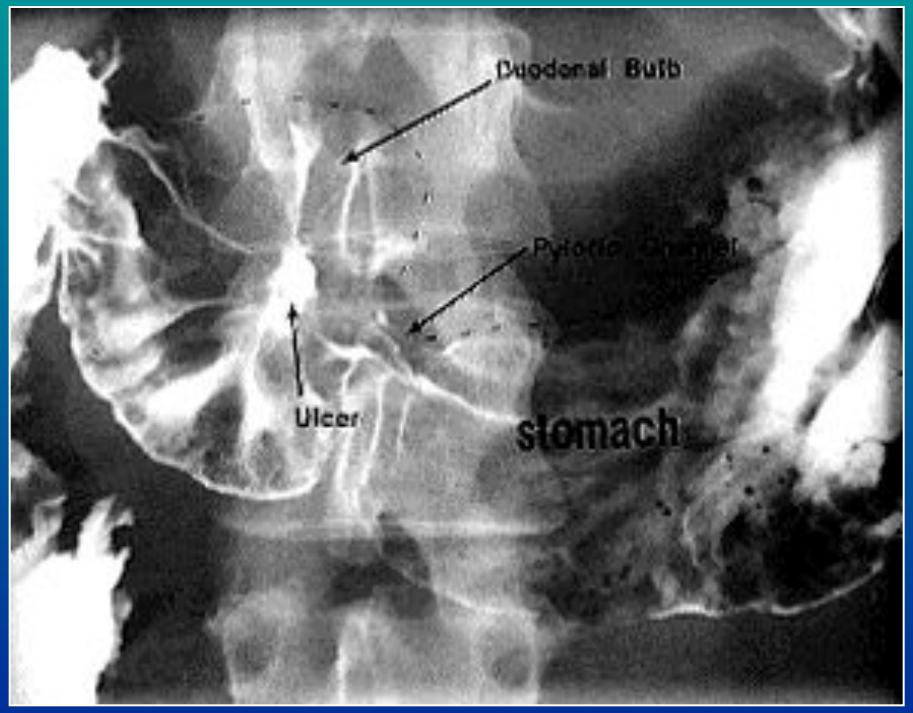

Желудок после резекции 2/3 по Бильрот-II

12-перстная кишка - методики исследования:

- ***обзорное исследование***
- ***прямое контрастирование - контрастный завтрак***
- ***зондовая дуоденография***
- ***дуоденография в условиях гипотонии (с аэроном)***
- ***двойное контрастирование***

Луковица 12-перстной кишки при прямом контрастировании

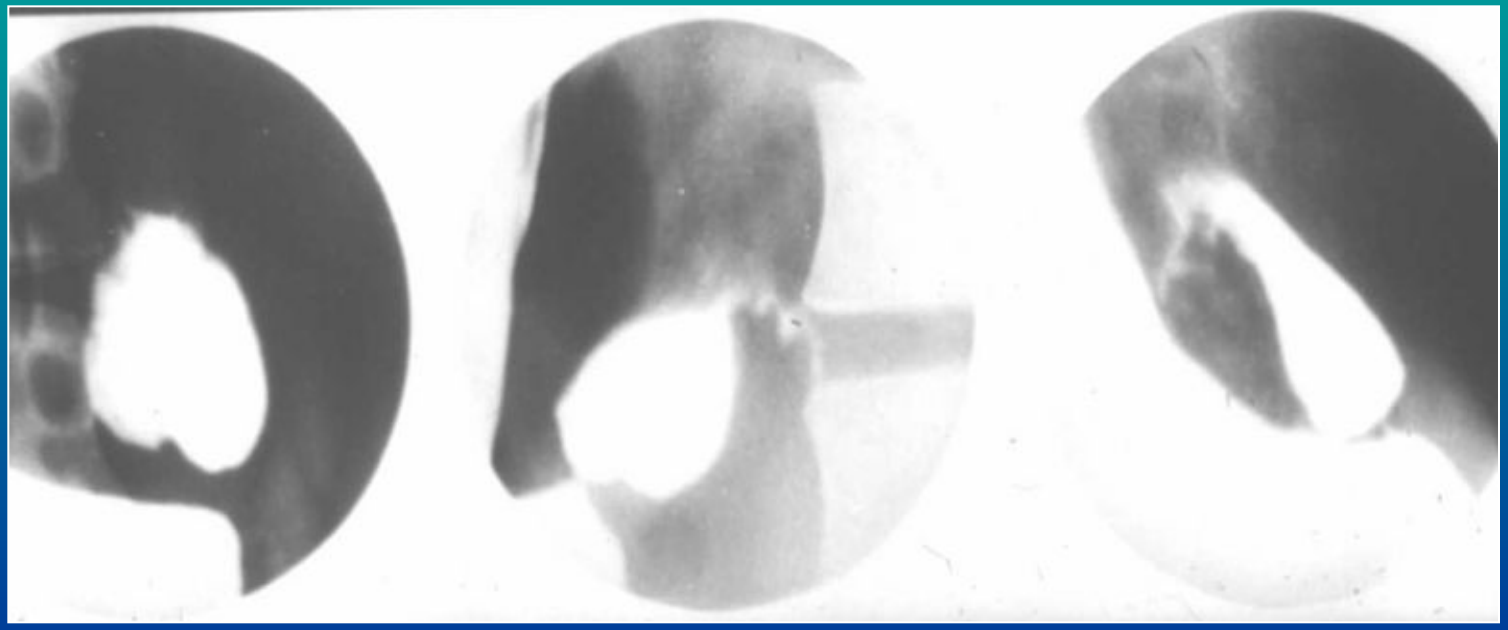

12-перстная кишка

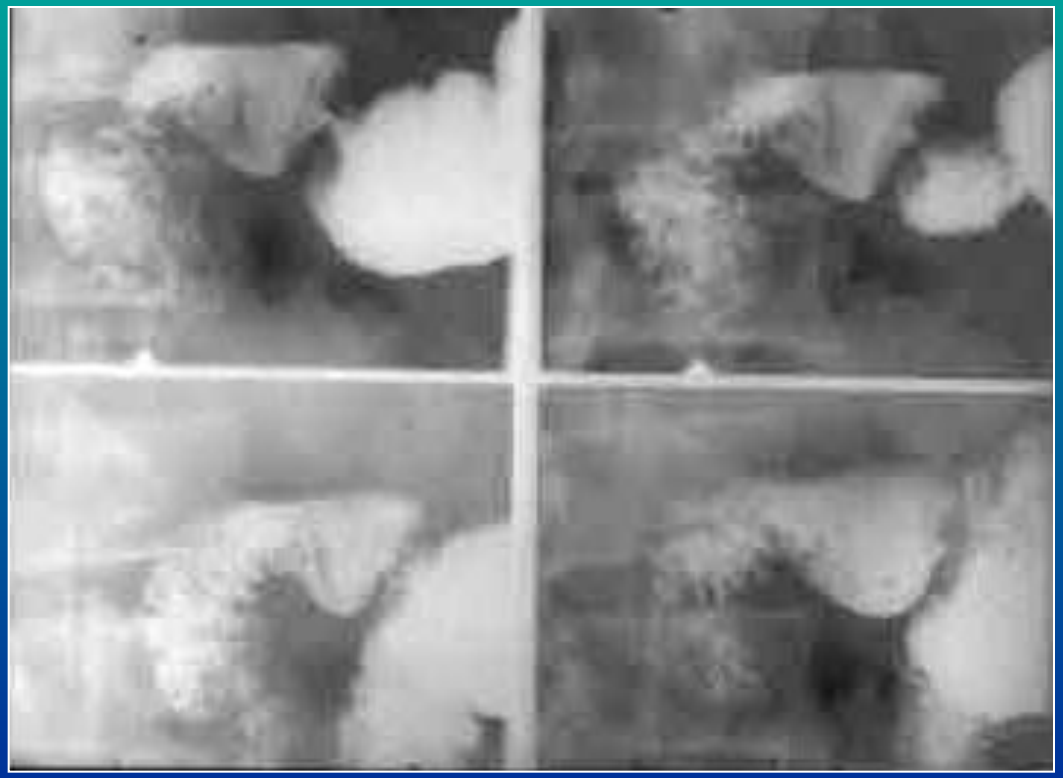

Возможные изменения 12-перстнай кишки - bulbus duodeni

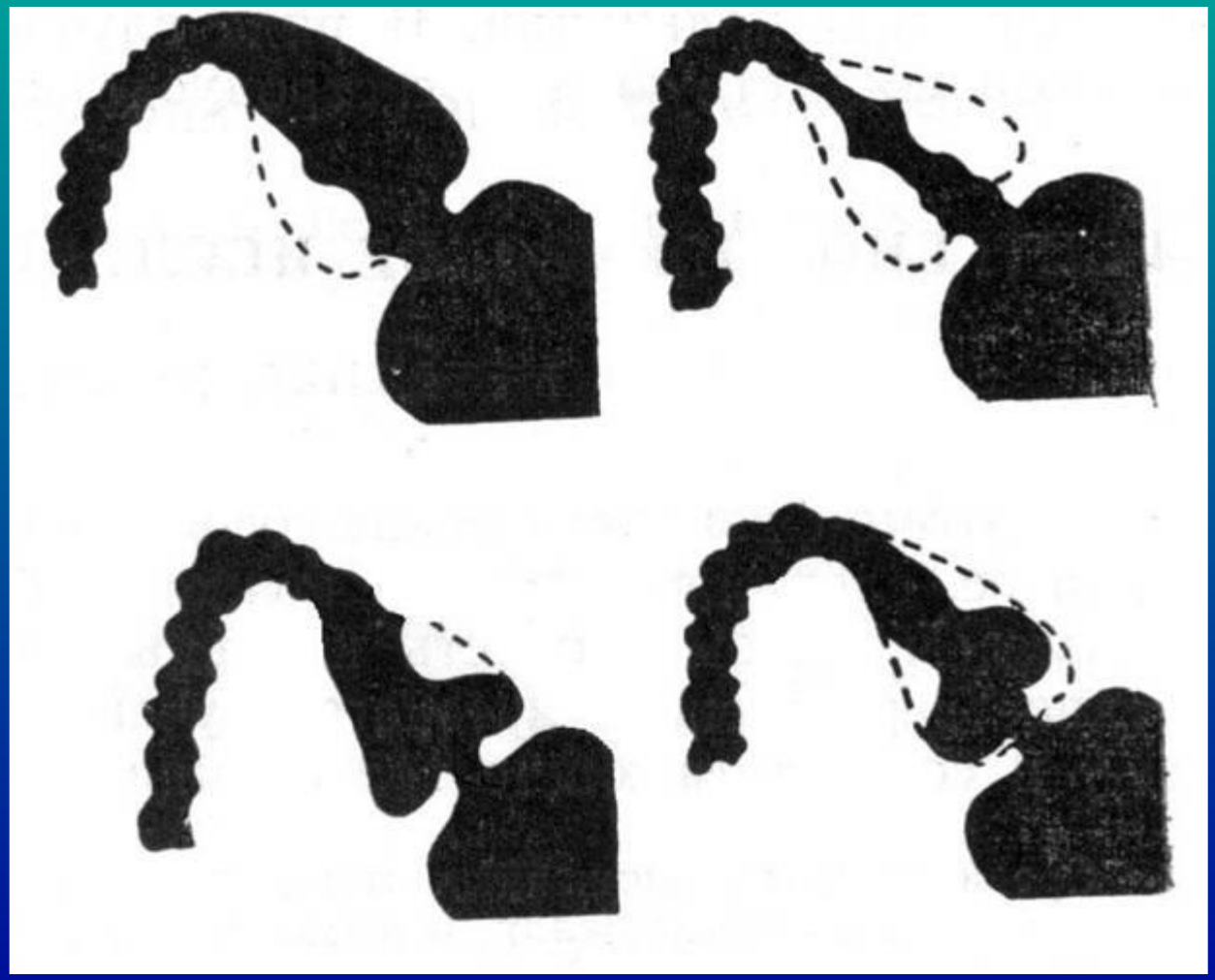

12-перстная кишка
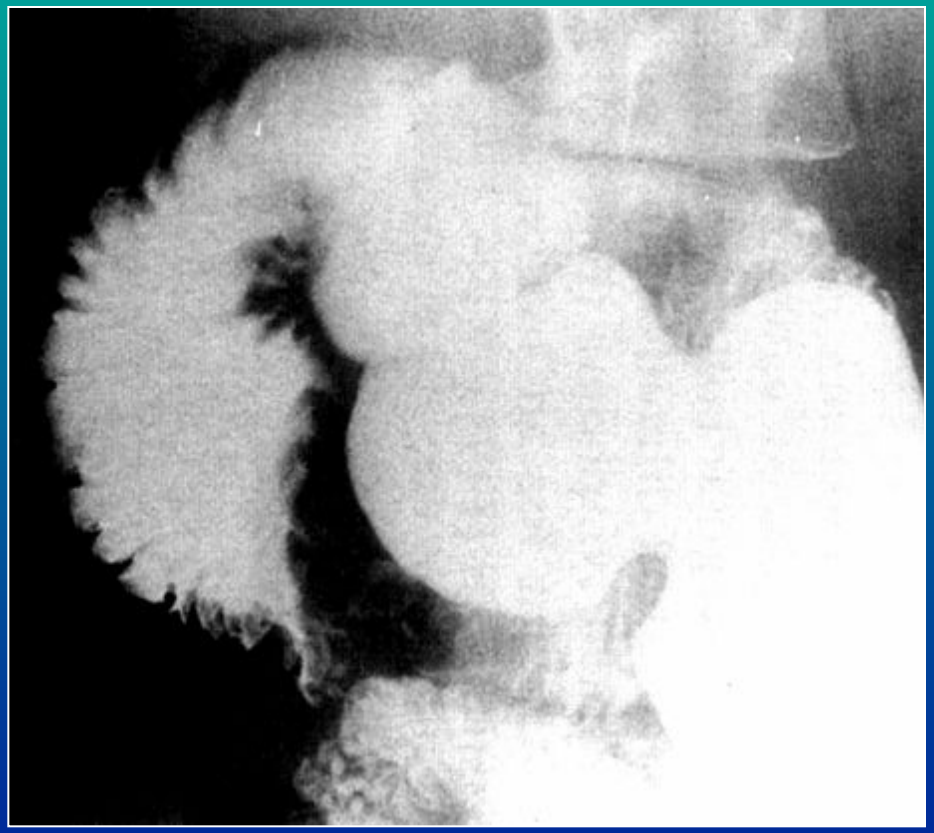
язва (А) и опухоль (В) нисходящего отдела