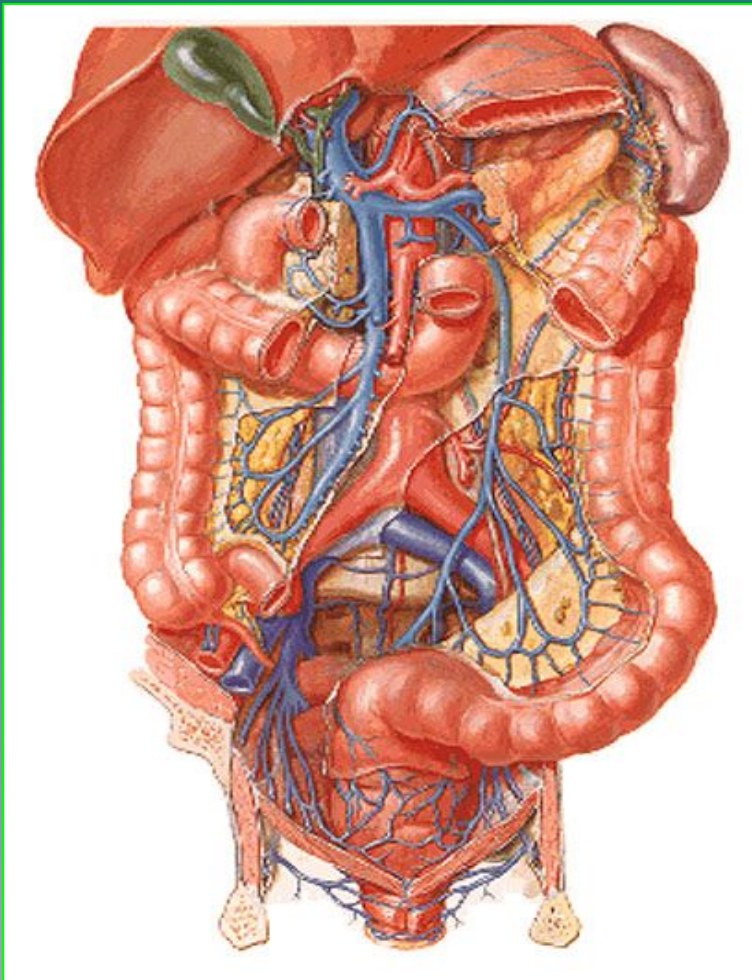


Дивертикулез ободочной КИШКИ



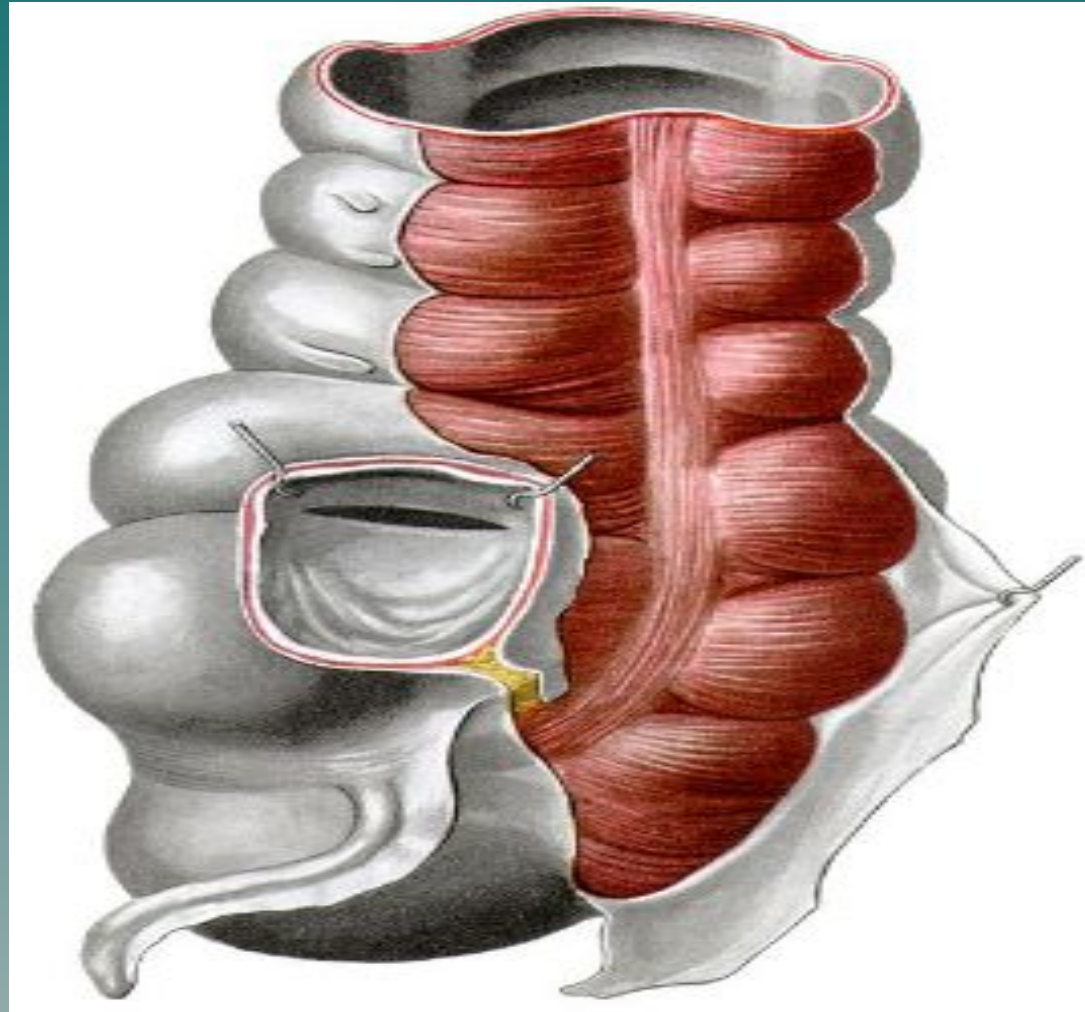
- ◆ *приобретенный дивертикул толстой кишки представляет собой грыжевидное выпячивание слизистой оболочки, выбухающее сквозь циркулярный мышечный слой за пределы кишечной стенки (ложный или псевдодивертикул), и в противоположность врожденному дивертикулу не образован всеми слоями мышечной стенки. Если дивертикул расположен в толще подслизистой основы или мышечной оболочки, то он является неполным. Полный дивертикул пролабирует через все слои кишечной стенки и располагается в ткани жировых подвесок. Дивертикулез - это множественные дивертикулы вне зависимости от локализации в желудочно-кишечном тракте.*

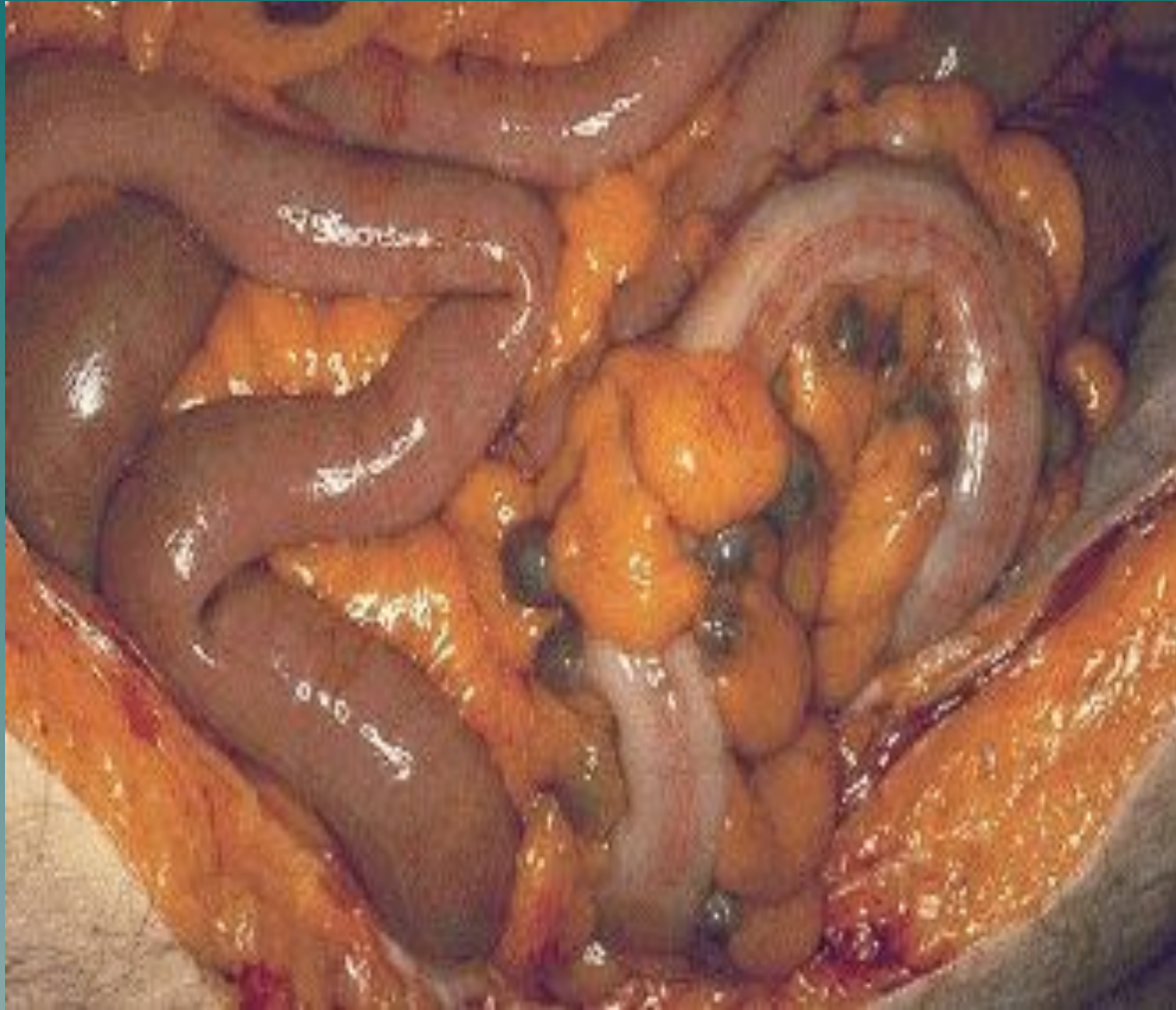Анатомия толстого кишечника

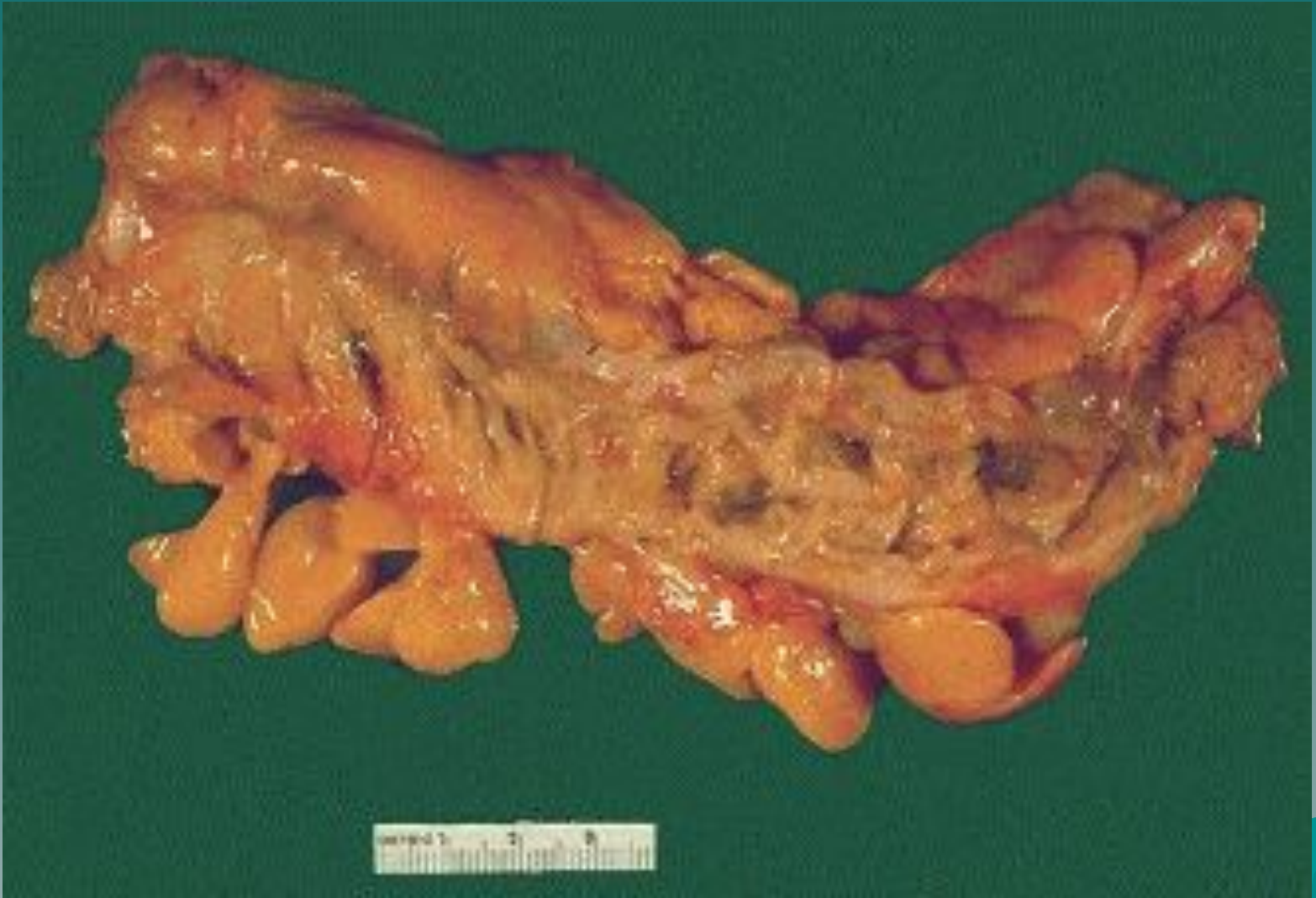

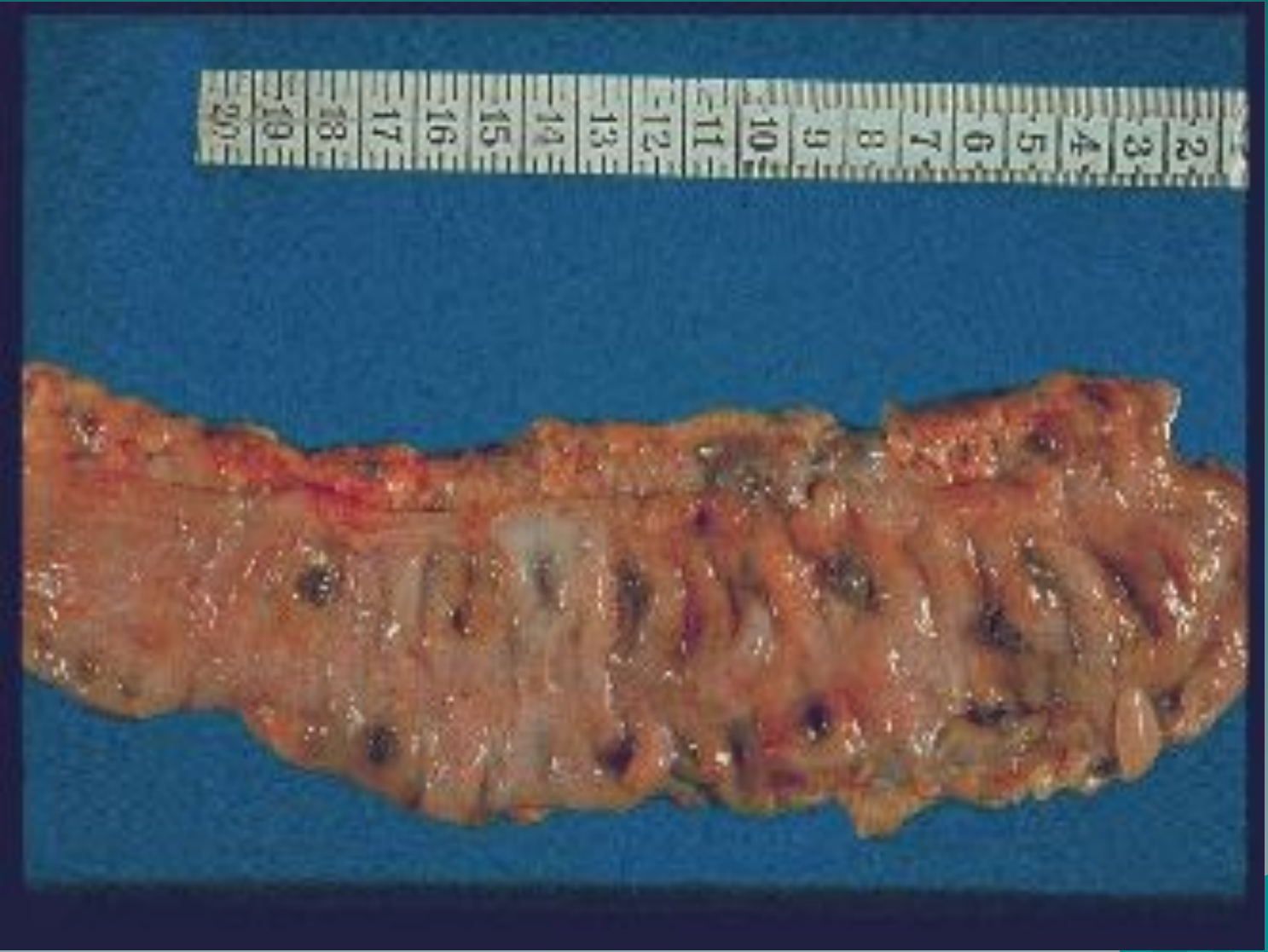- Слепая кишка
- Ободочная кишка
 - Нисходящий отдел
 - Восходящий отдел
 - Поперечный отдел
- Сигмовидная кишка
- Прямая кишка

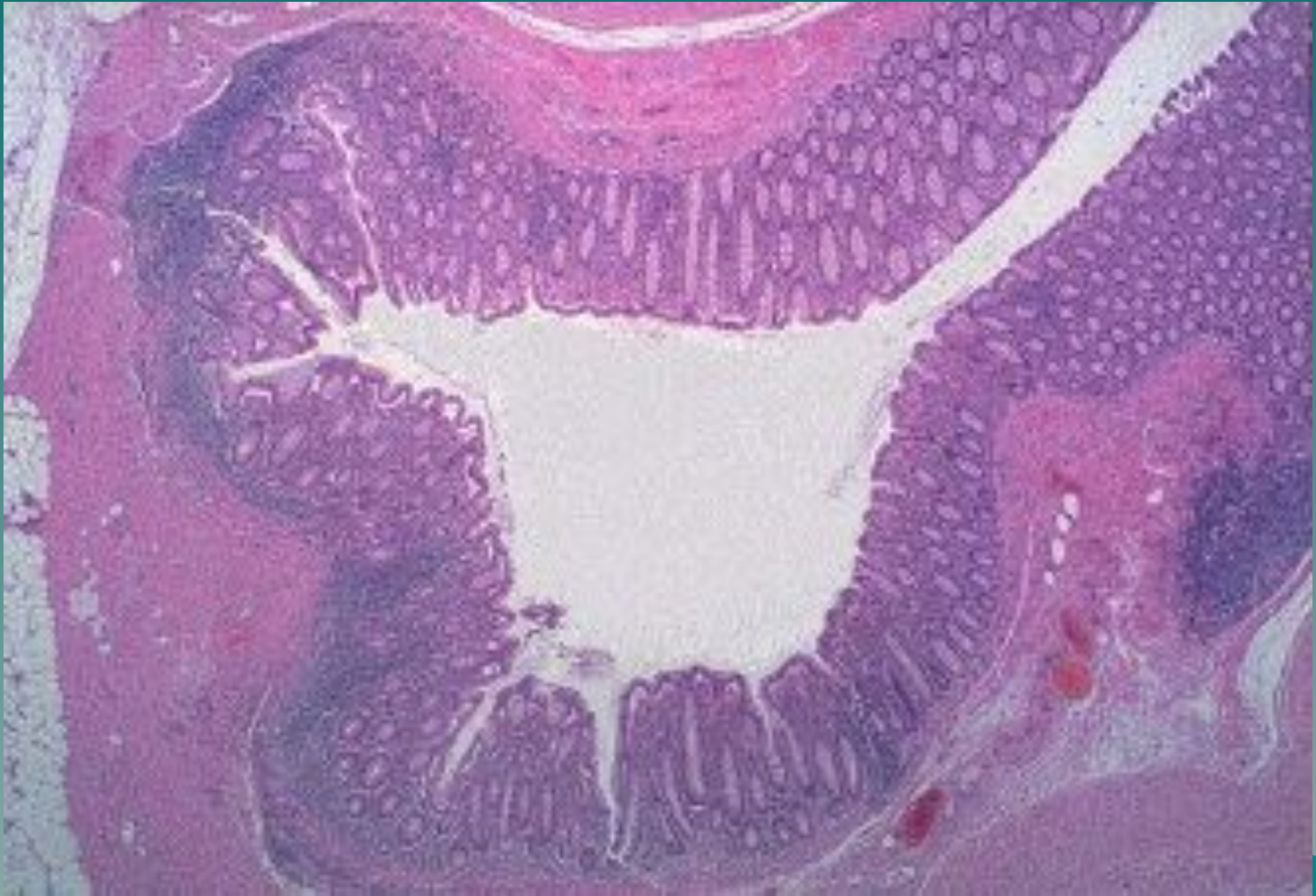Анатомия ободочной кишки

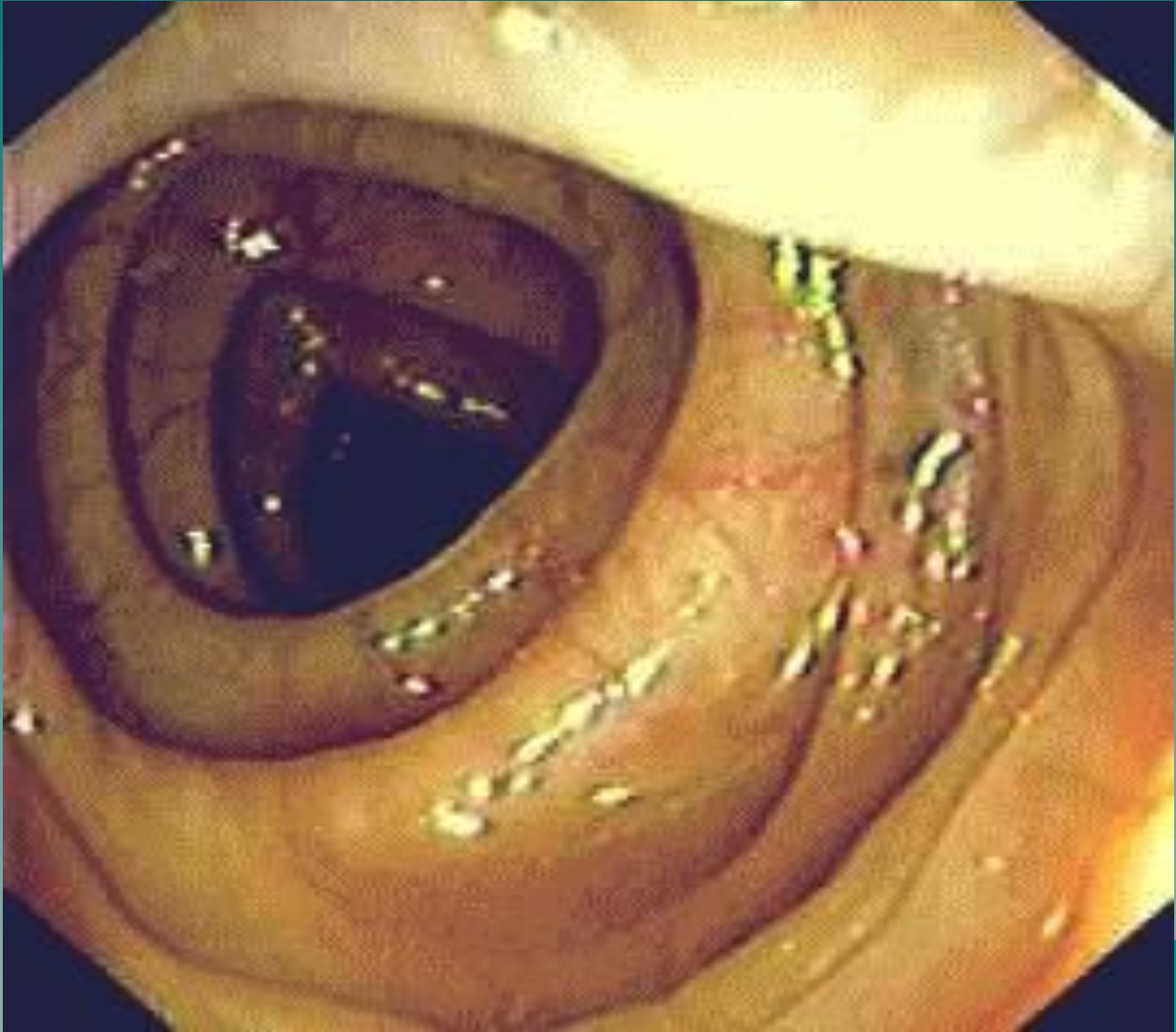


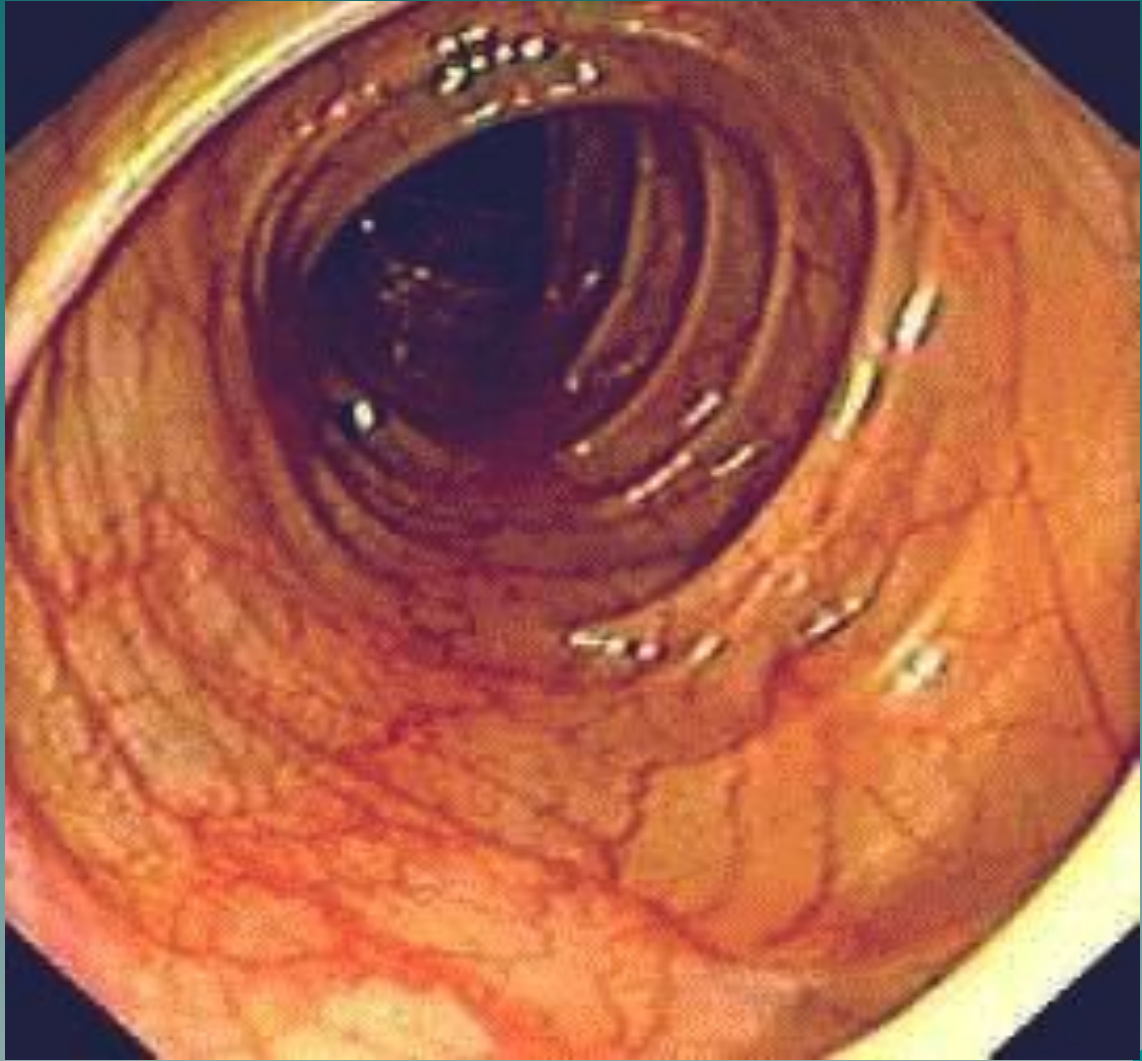


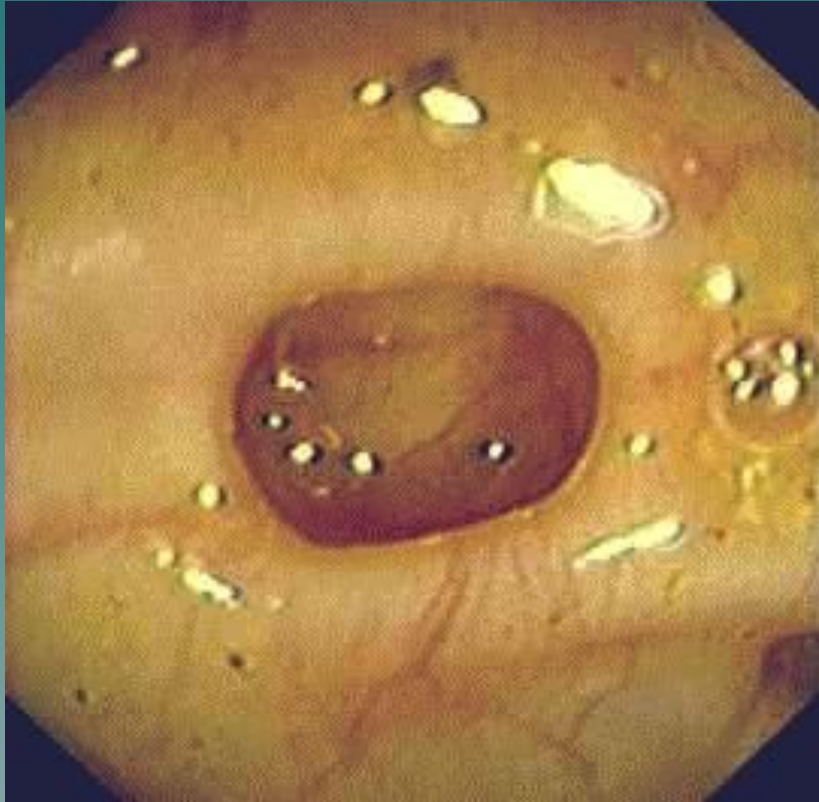

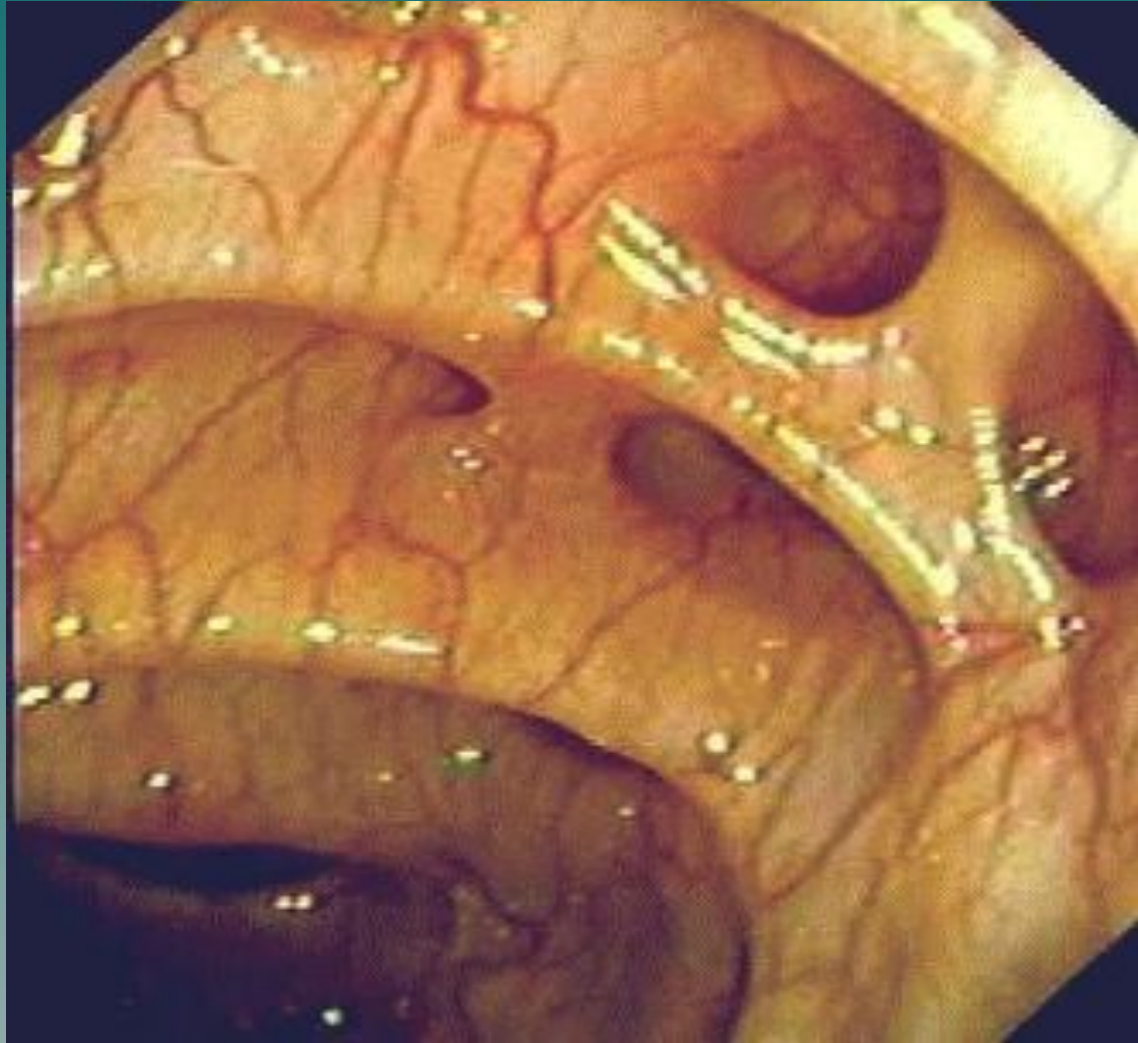


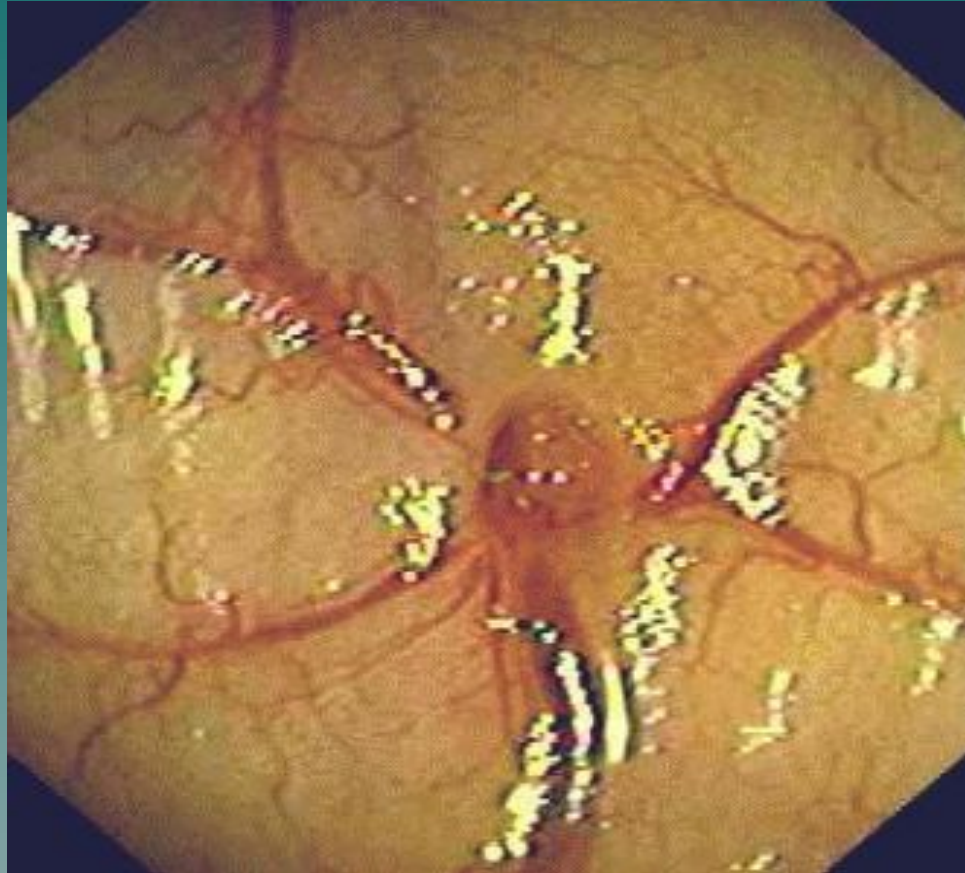



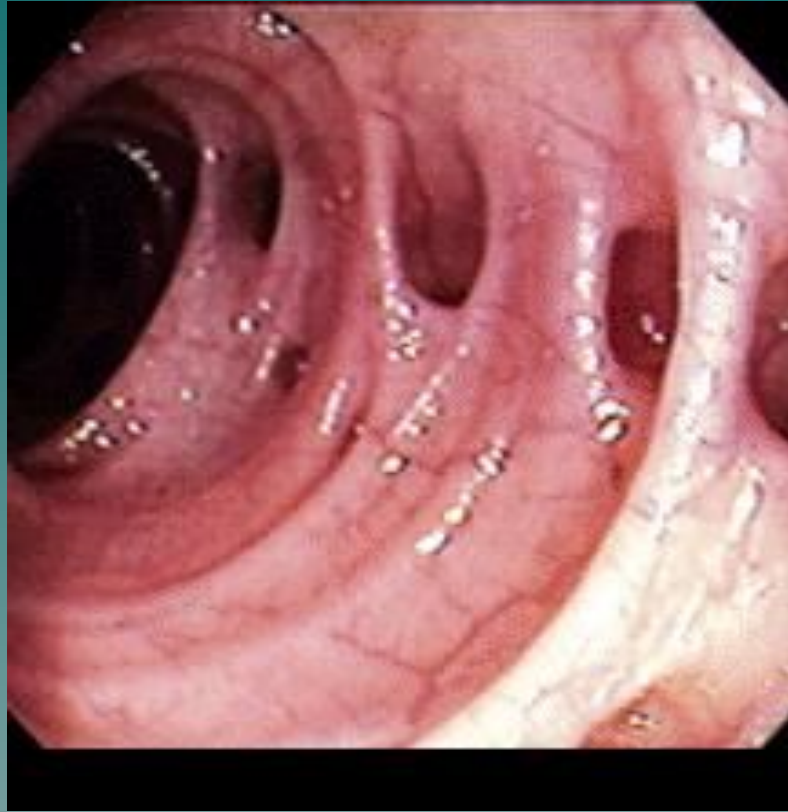
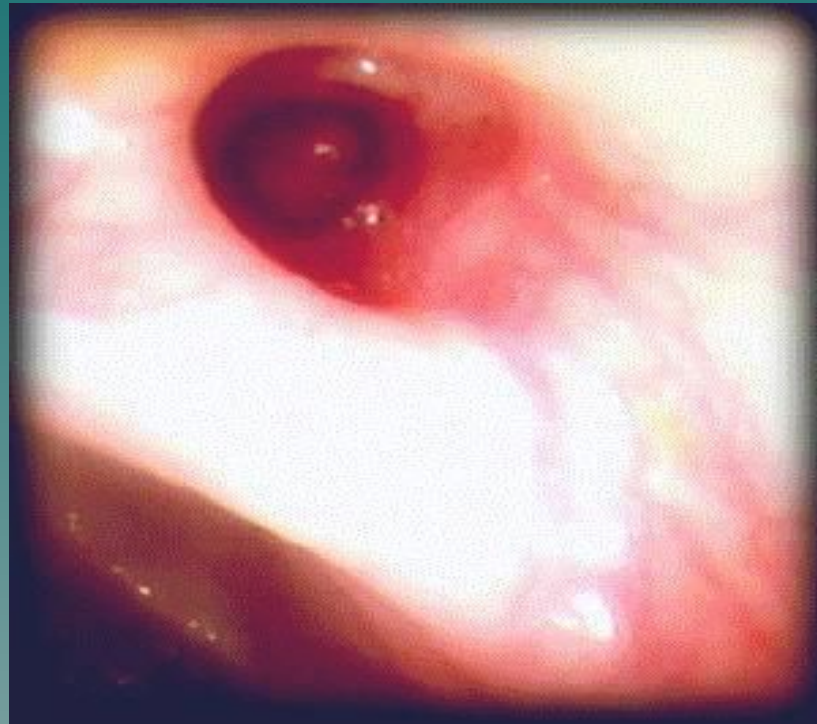




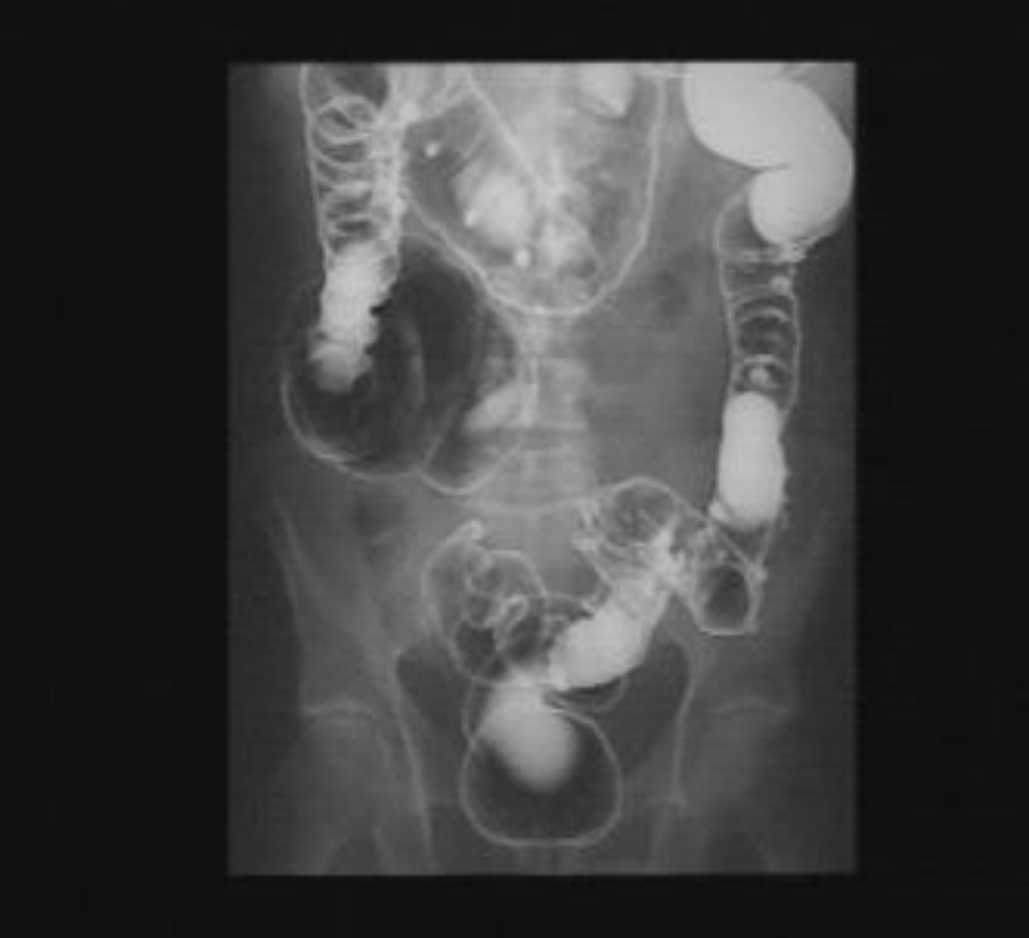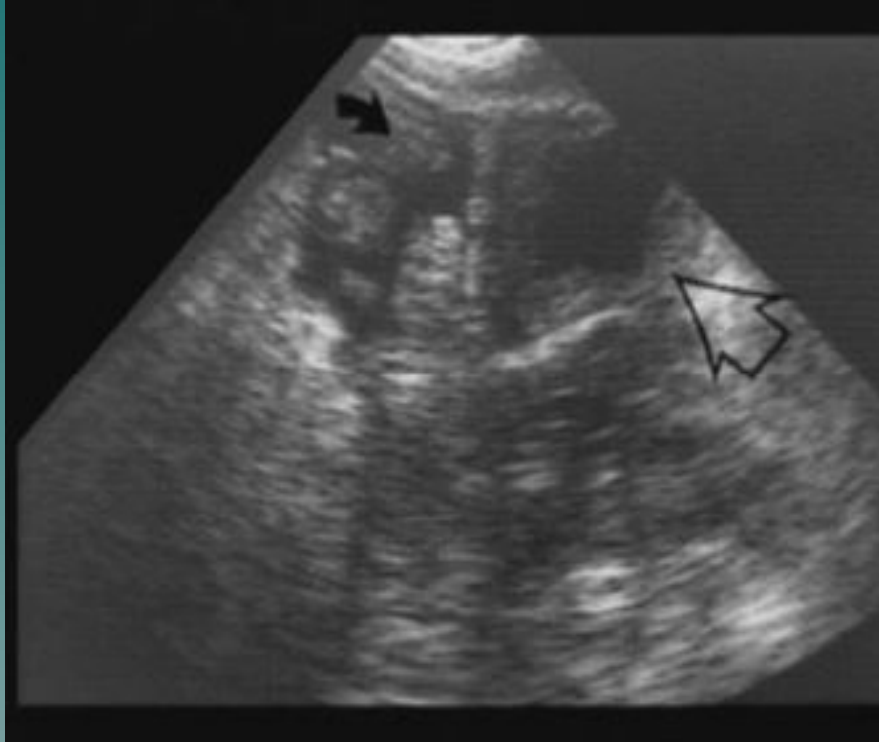


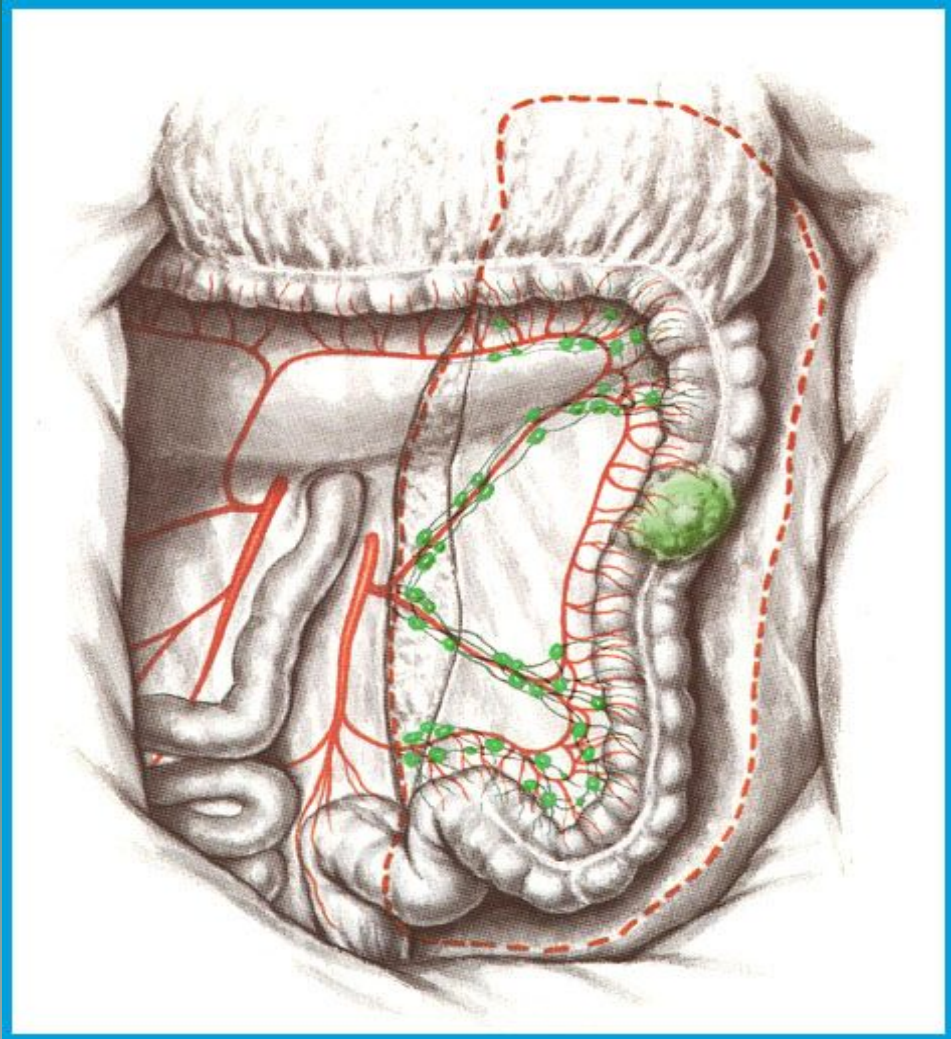


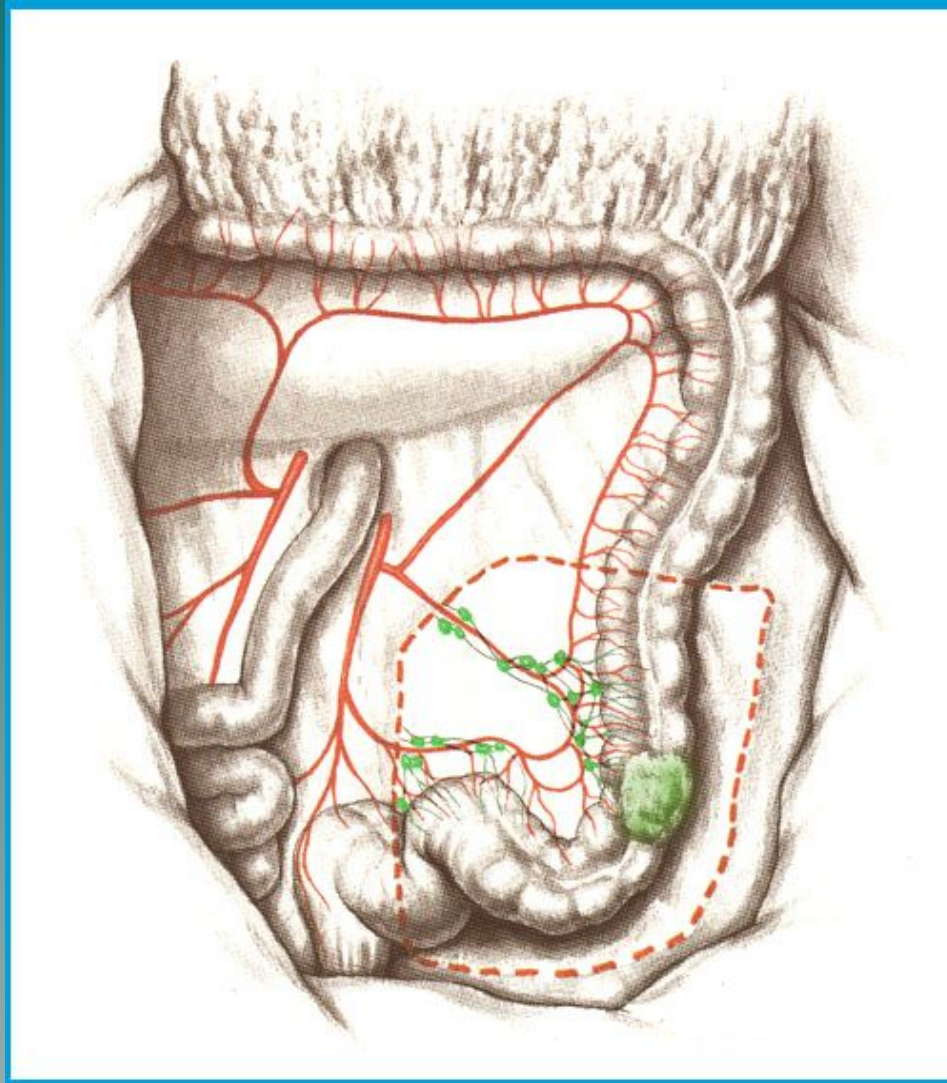


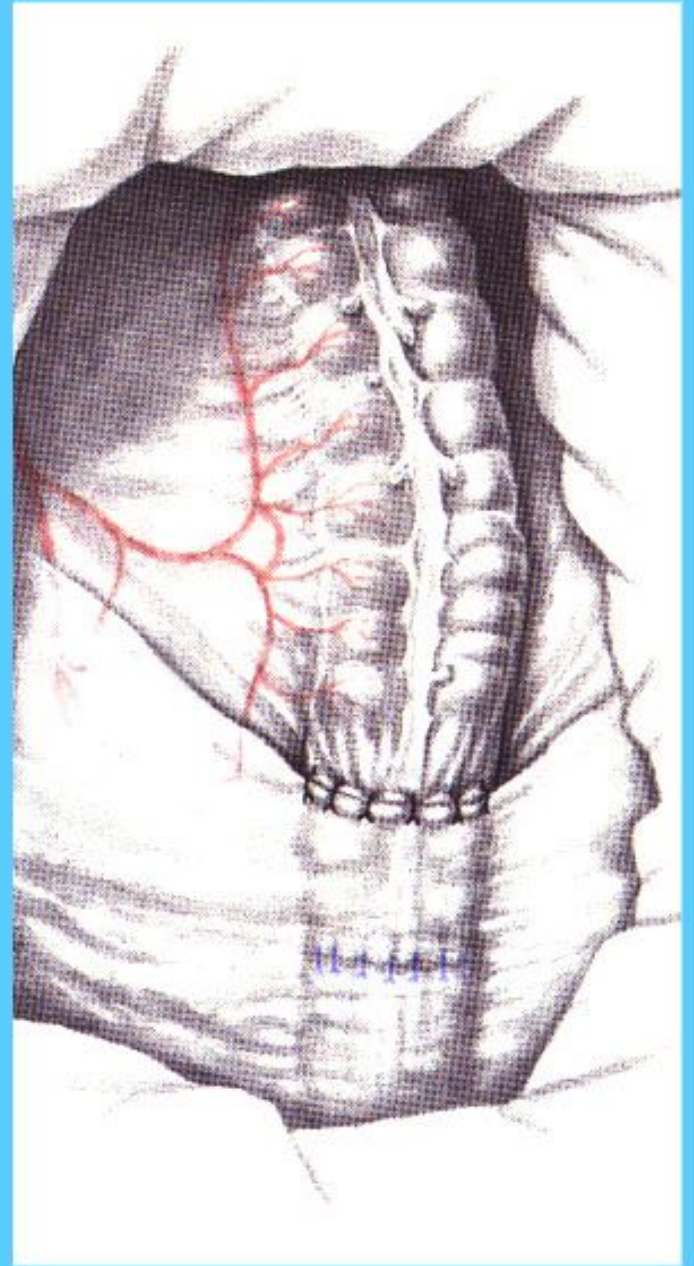
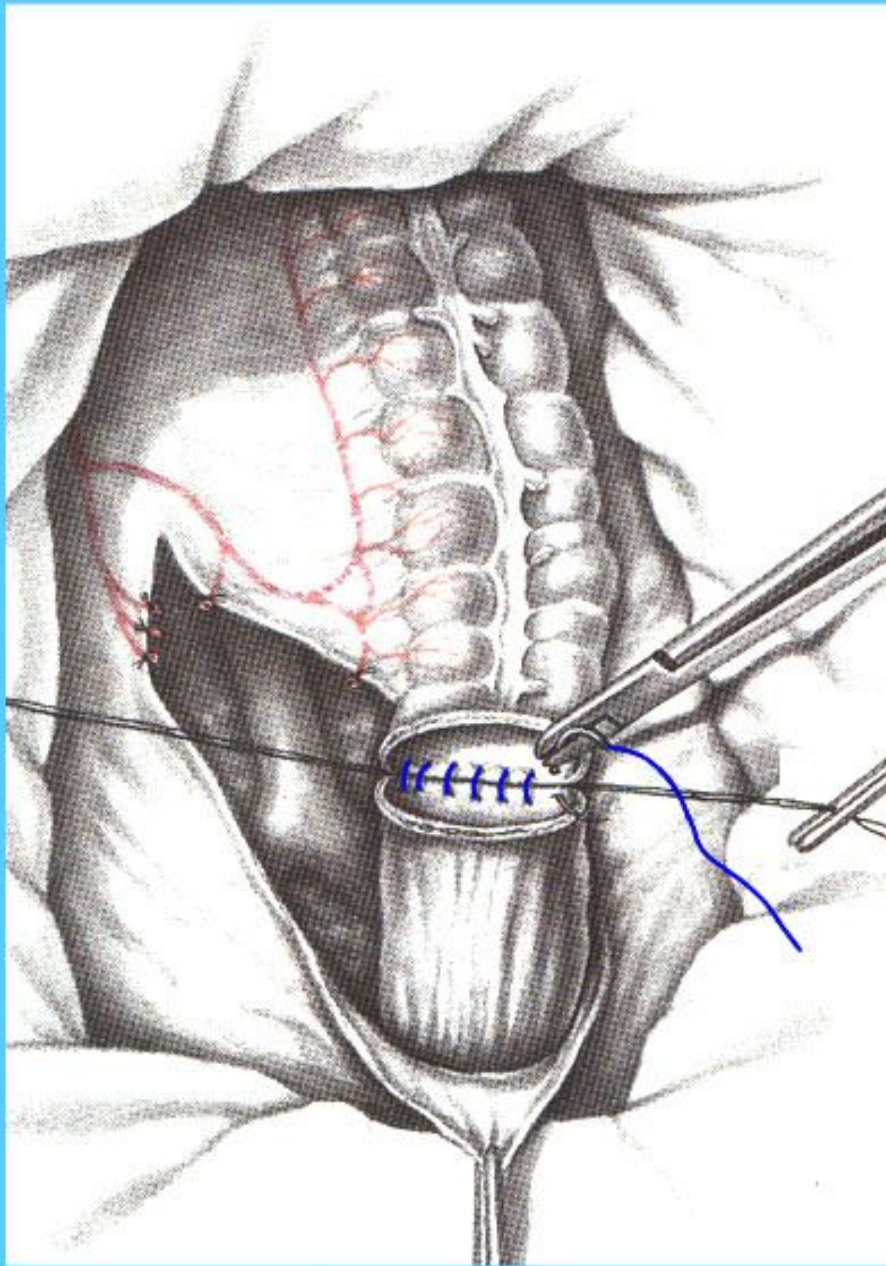




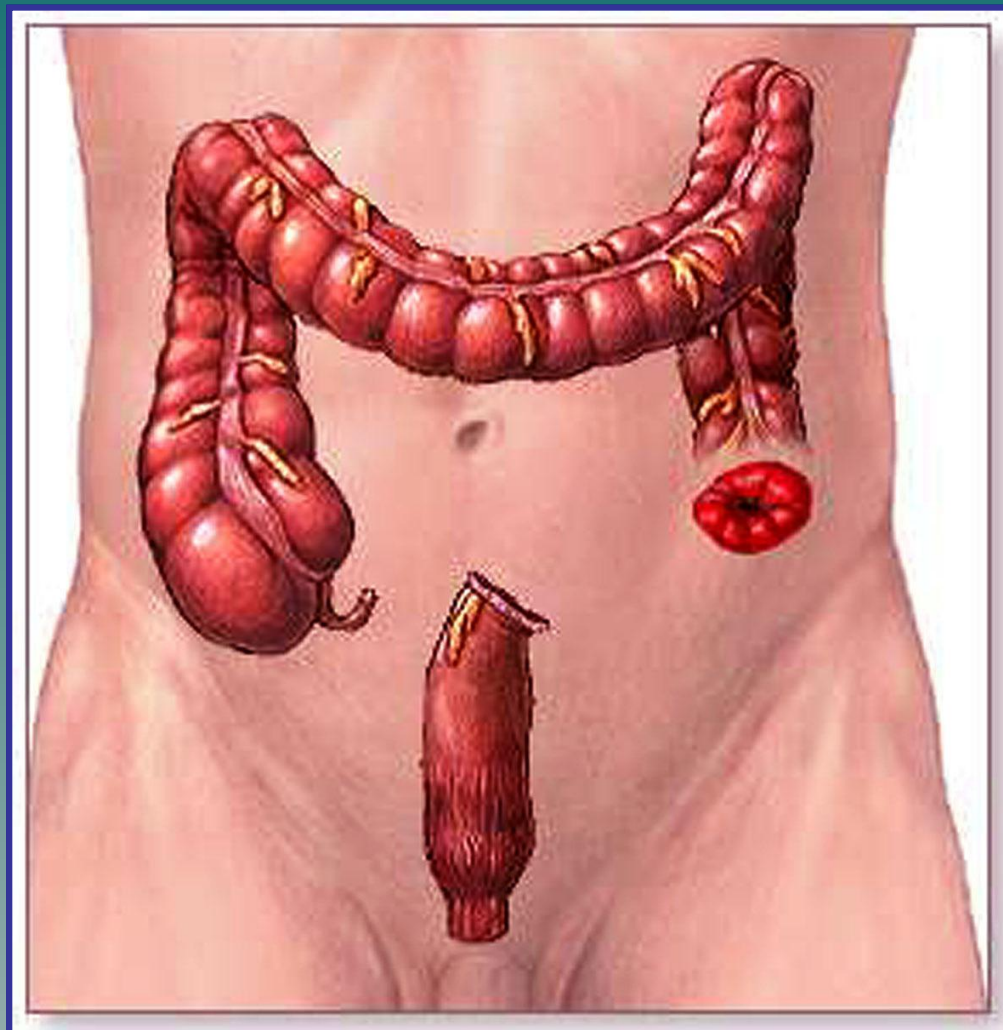




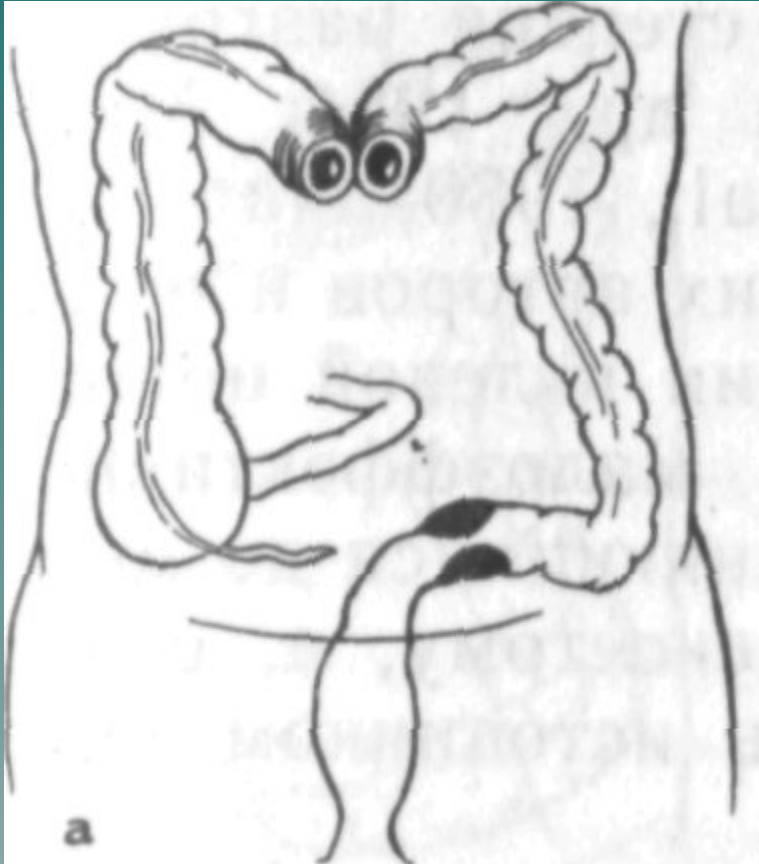




ОПЕРАЦИЯ ГАРТМАНА

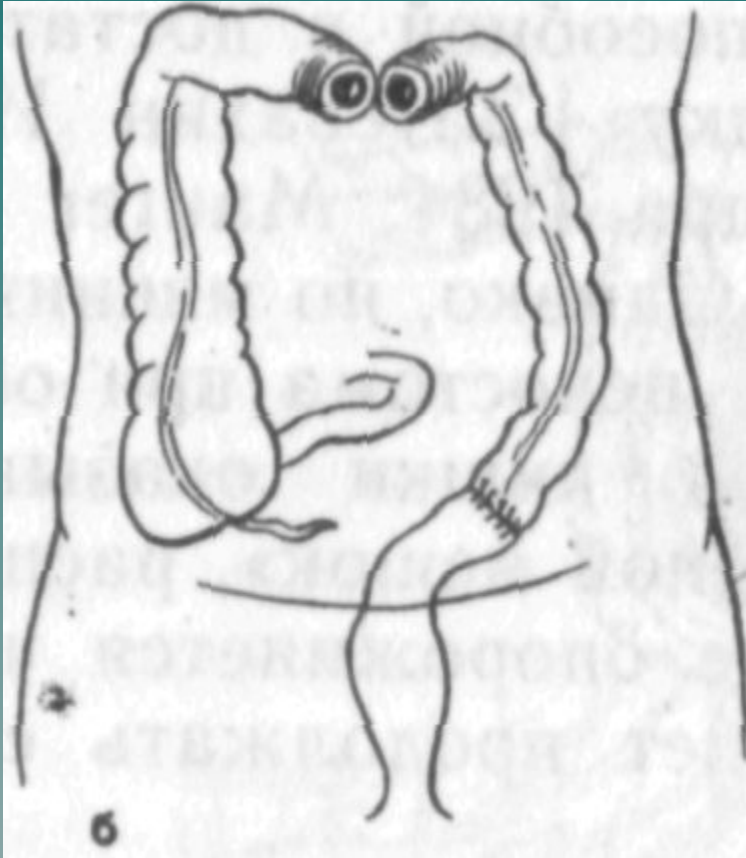


Трехэтапная резекция СИГМОВИДНОЙ КИШКИ



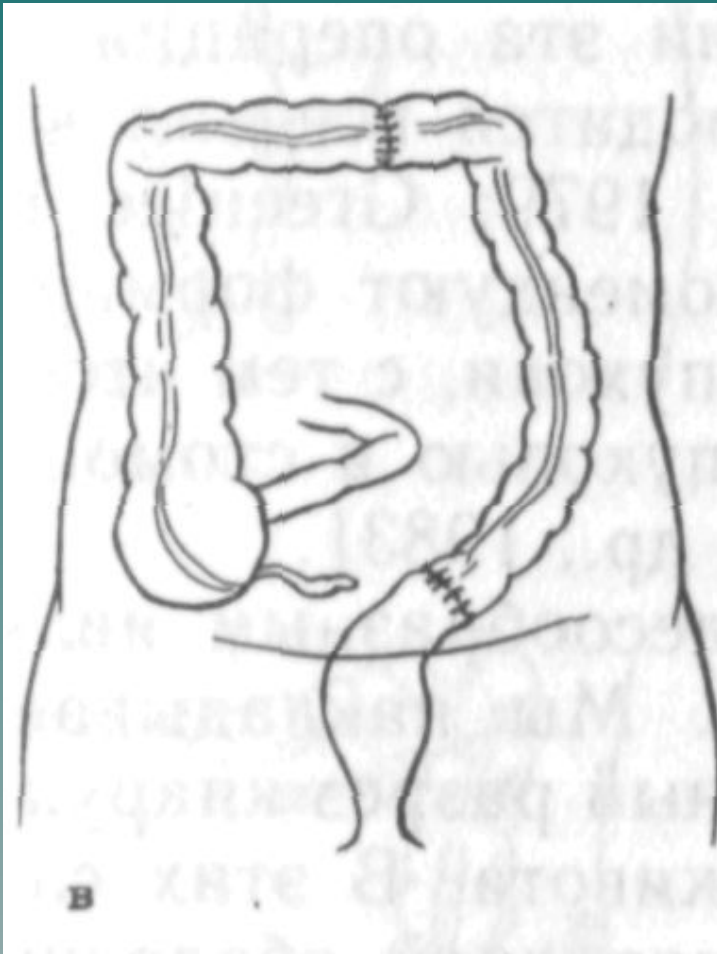
наложение
двуствольной
трансверзосто
мы

Трехэтапная резекция СИГМОВИДНОЙ КИШКИ



**резекция
пораженног
о участка**

Трехэтапная резекция СИГМОВИДНОЙ КИШКИ



ликвидация
трансверзосто
мы