НЕБНО-ГЛОТОЧНЫЙ ЗАТВОР. ЕГО ФУНЦИОНИРОВАНИЕ В НОРМЕ И ПРИ РАСЩЕЛИНАХ.

Выполнила студент группы М-33-11(3) Султанова Н.Ф.

Научный руководитель: к.м.н., доцент Трубин Валерий Вячеславович

Небно-глоточный затвор.

- Это уникальный механизм в анатомии и физиологии человека, необходимый для таких жизненно важных процессов, как дыхание и глотание. Без его полноценного функционирования невозможно нормальное развитие звукопроизношения и баланса резонирования.

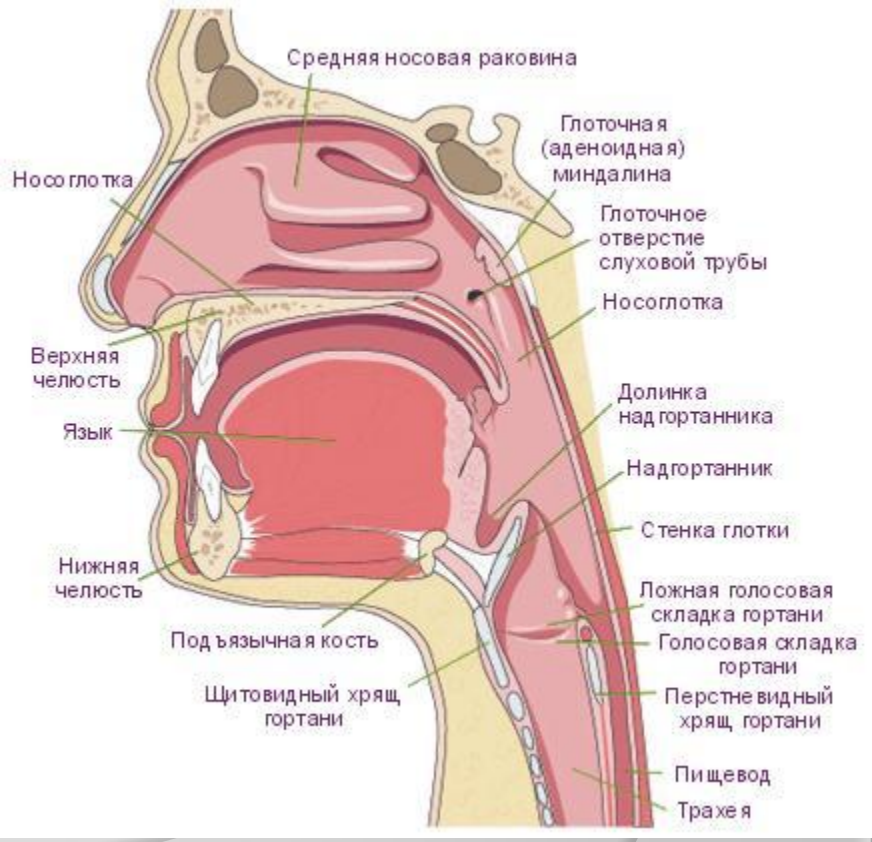

Небно-глоточный затвор

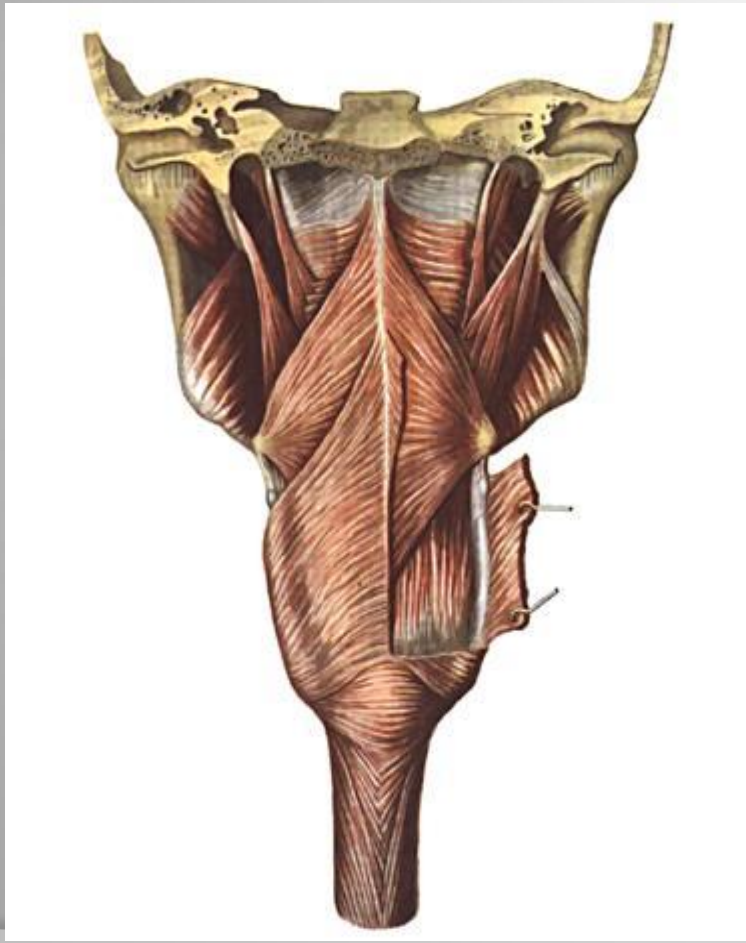

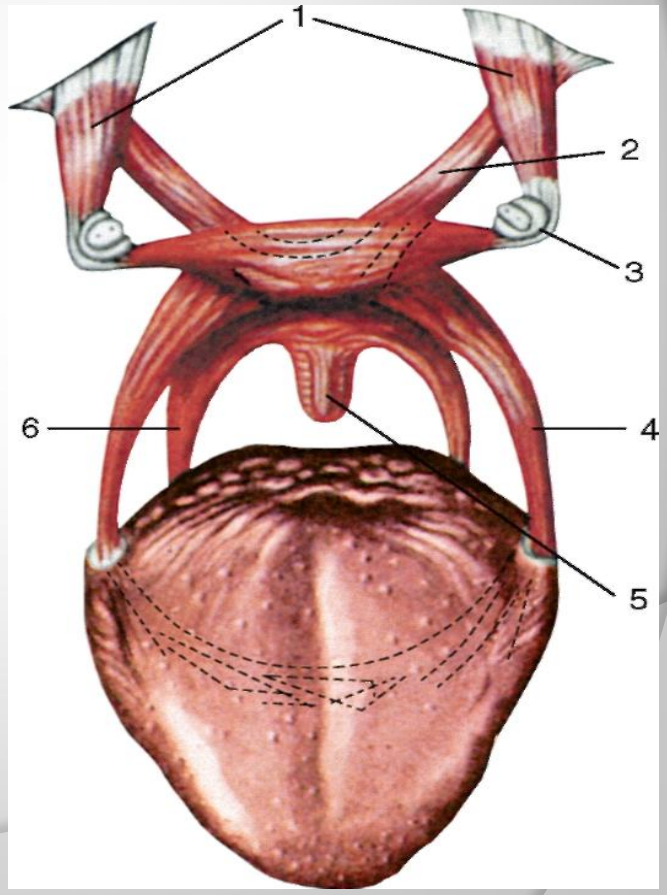

1. Мышцы глотки

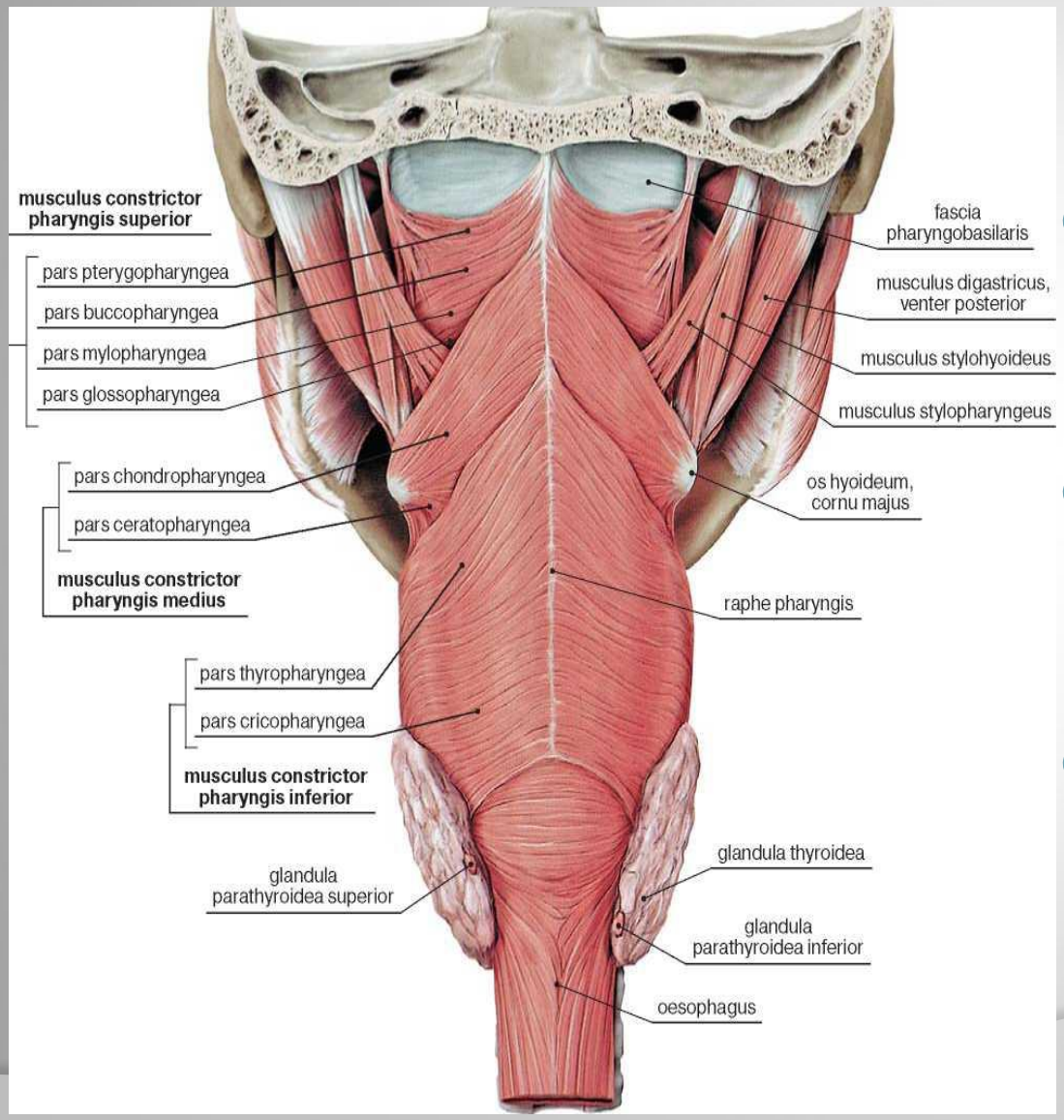

Констрикторы глотки:

- ***Верхний констриктор глотки*** (m.constrictor pharyngis superior)
- ***Средний констриктор глотки*** (m.constrictor pharyngis medius)
- ***Нижний констриктор глотки*** (m.constrictor pharyngis inferior)

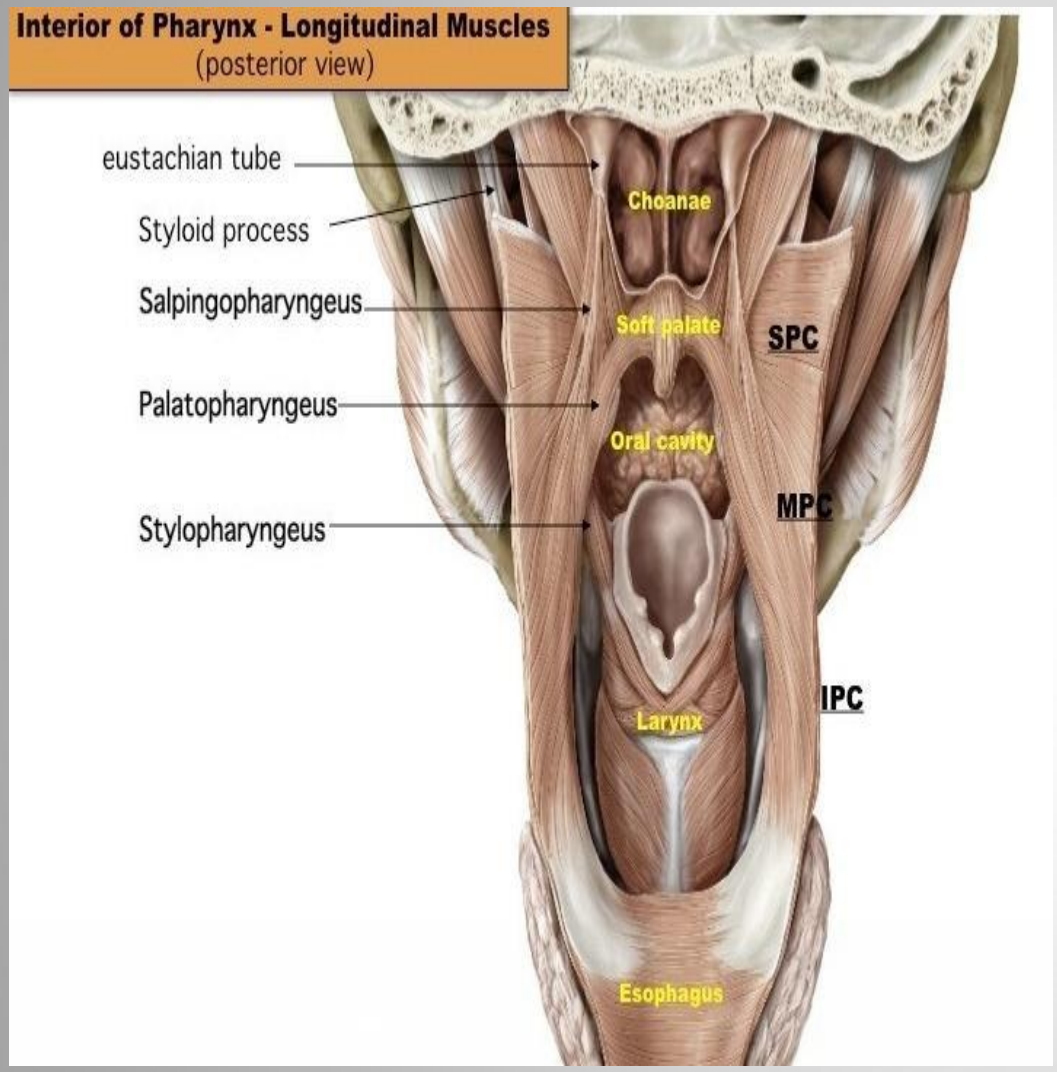

Продольные мышцы глотки:

- ***Шилоглоточная мышца***

(m.stylopharyngeus)

- ***Трубно-глоточная мышца***

(m.salpingopharyngeus)

2. Мышцы мягкого неба.

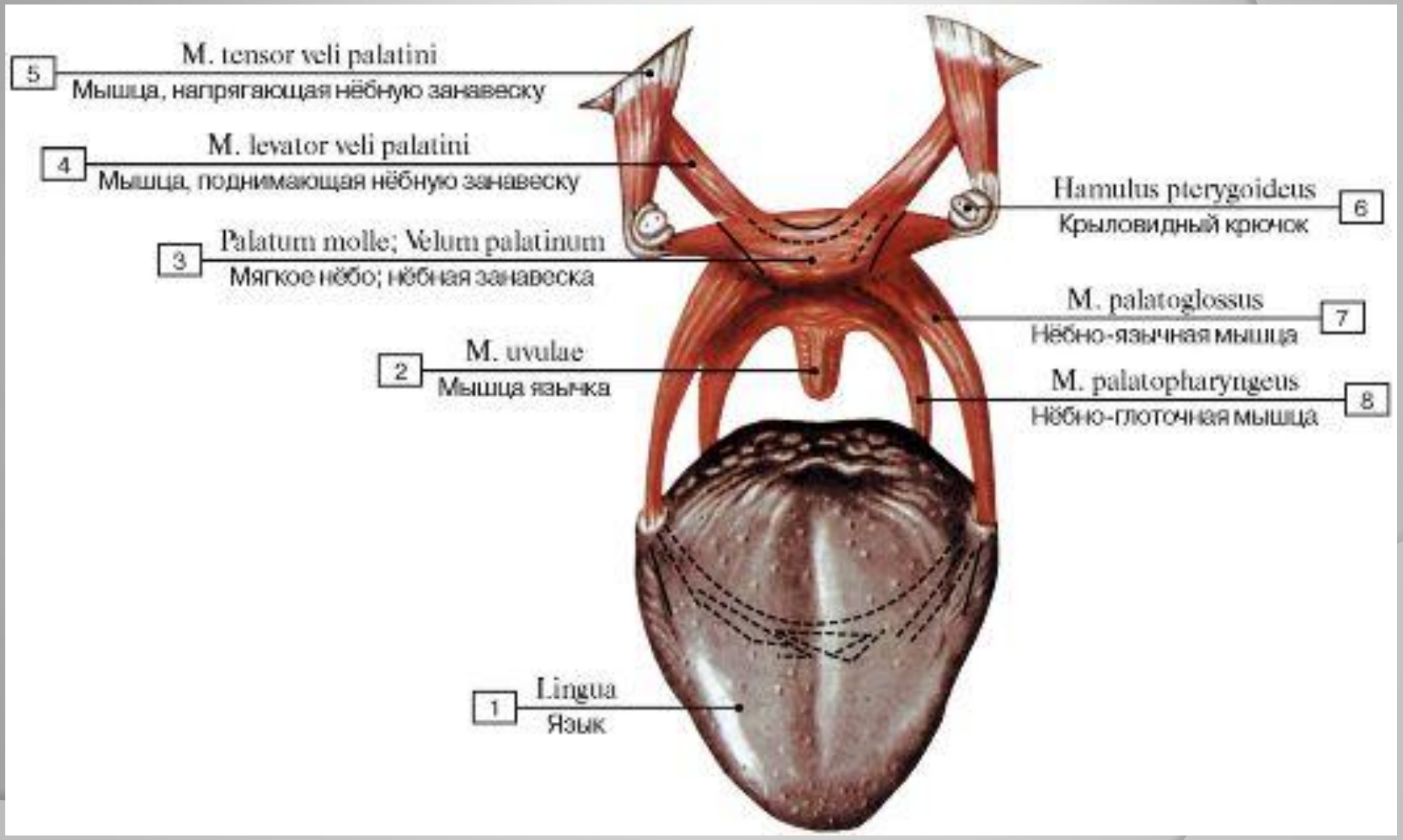

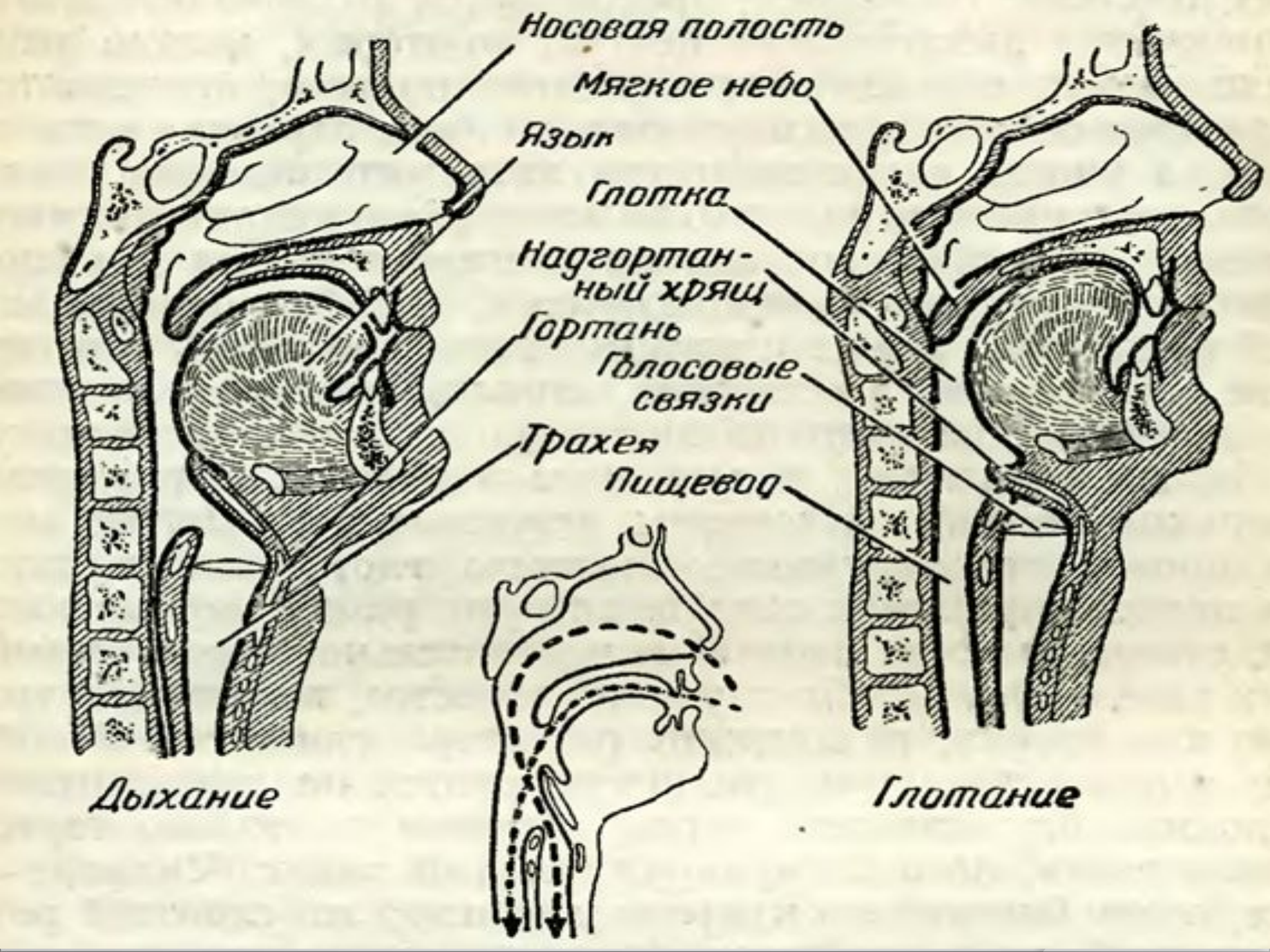
Носовая полость
Мягкое небо
Язык
Глотка
Надгортанный хрящ
Гортань
Голосовые связки
Трахея
Пищевод
Дыхание
Глотание

Речеобразование:

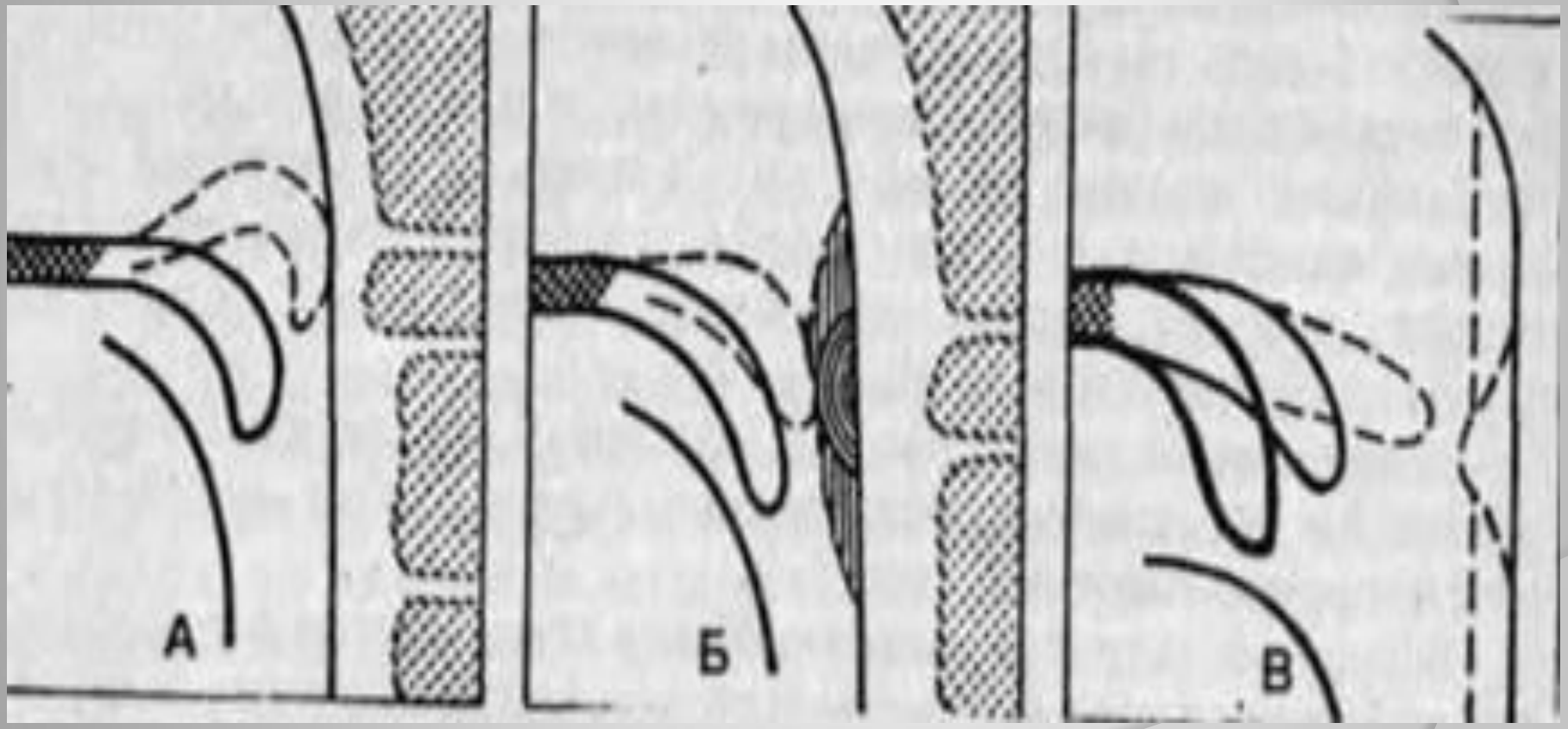

Основные типы смыкания небно-глоточного кольца:

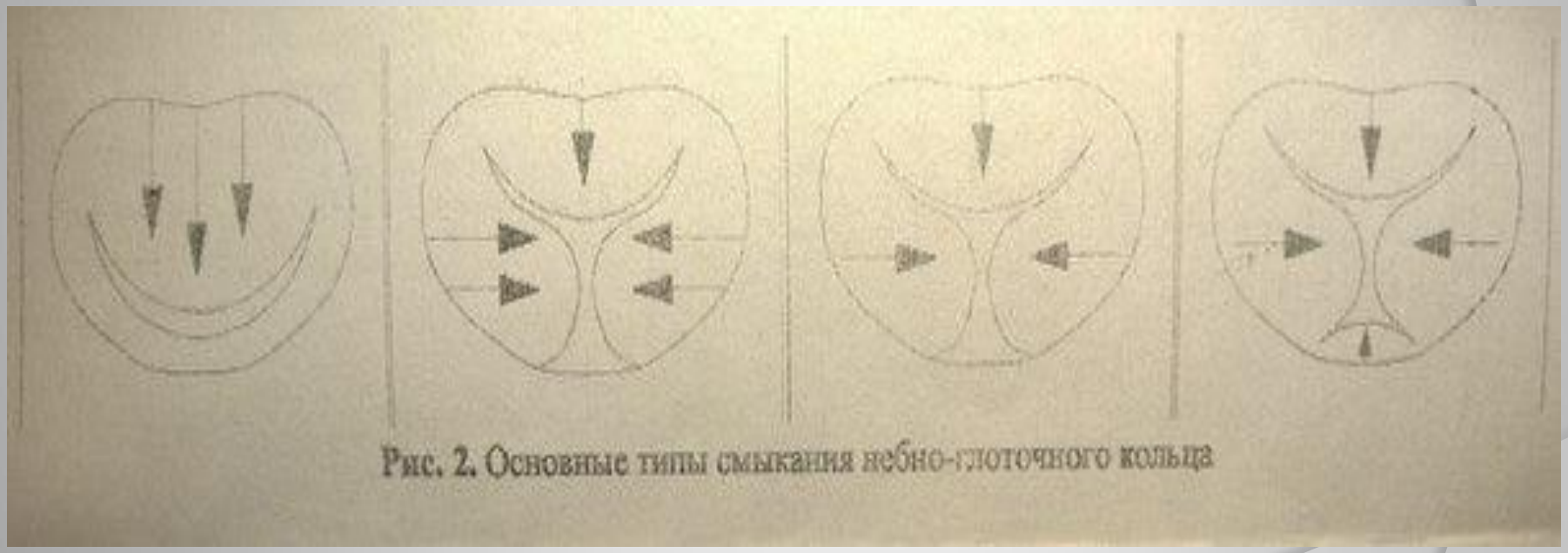

Рис. 2. Основные типы смыкания небно-глоточного кольца

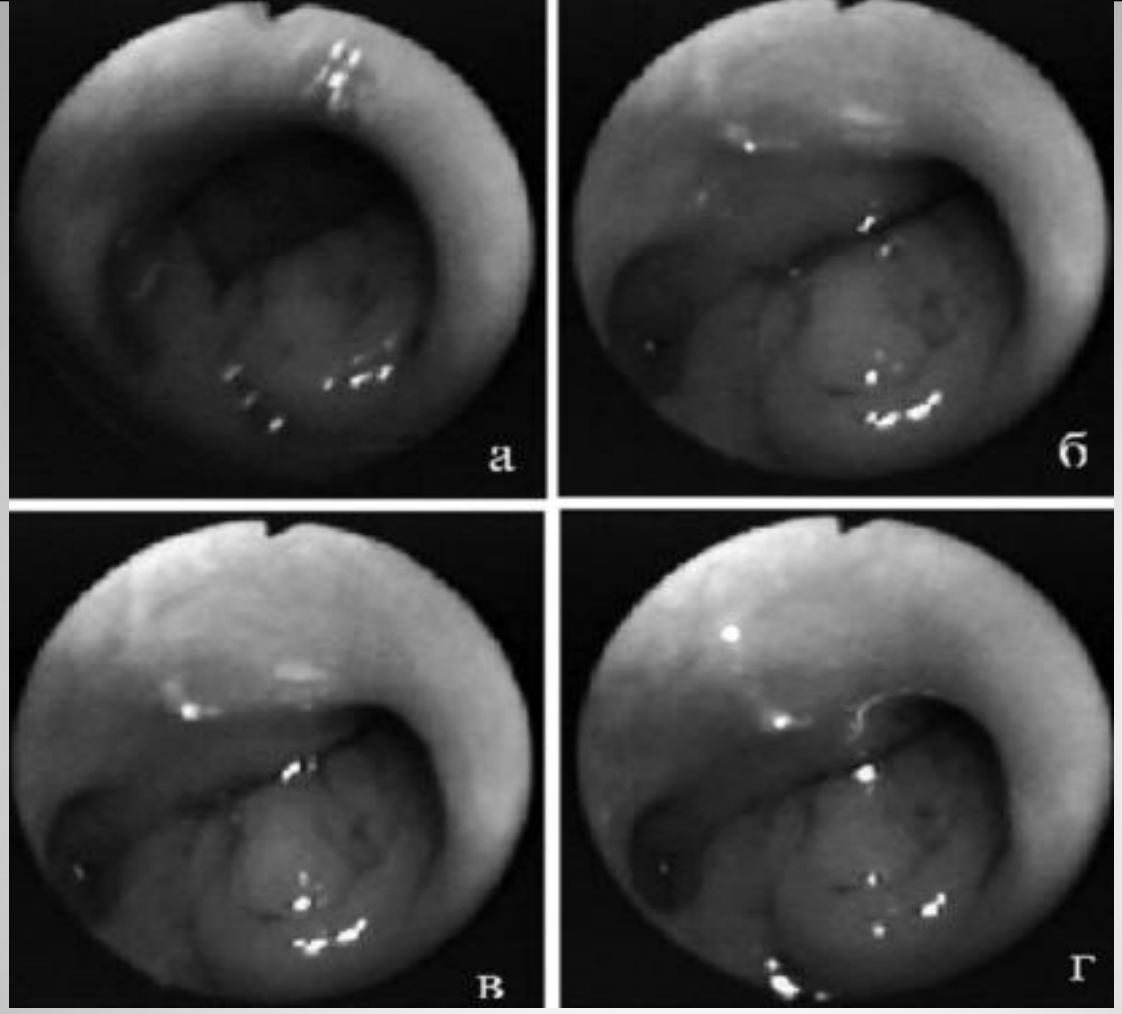

Смыкание небно-глоточного затвора полное, по клапанному небному типу, симметричное:

- а — состояние небно-глоточного затвора в покое;
- б — при произношении звука «а»;
- в — при произношении звука «и»;
- г — при глотании.

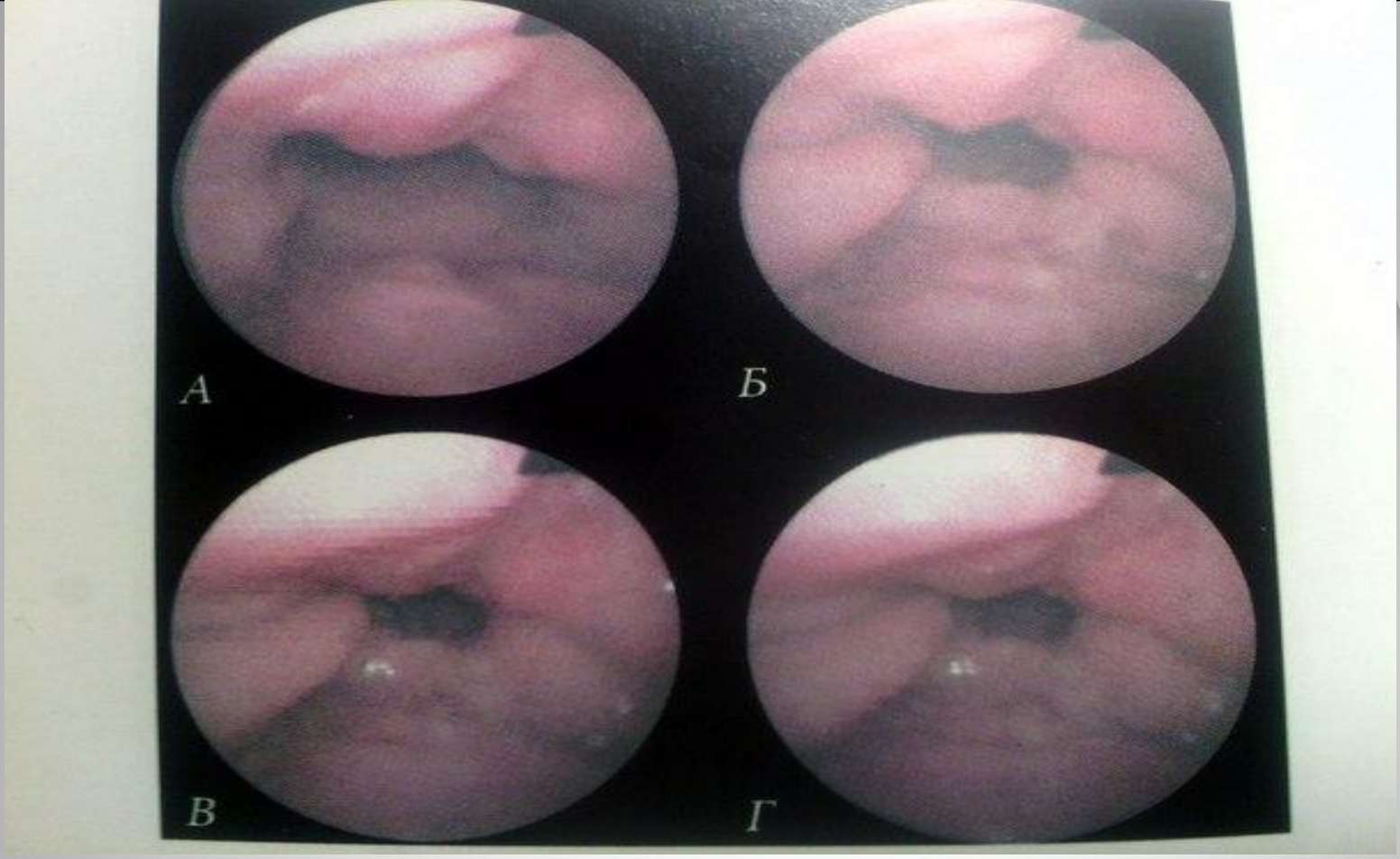

Смыкание небно-глоточного затвора полное, по сфинктерному типу, симметричное:

- а — состояние небно-глоточного затвора в покое;
- б — при произношении звука «а»;
- в — при произношении звука «и»;
- г — при глотании.

Врожденные расщелины неба

Небно-глоточная недостаточность

Небно-глоточная недостаточность

проявляется в нарушении анатомо-физиологического взаимодействия структур небно-глоточного кольца: задней и боковых стенок глотки, небной занавески и характеризуется недостаточным смыканием этих структур

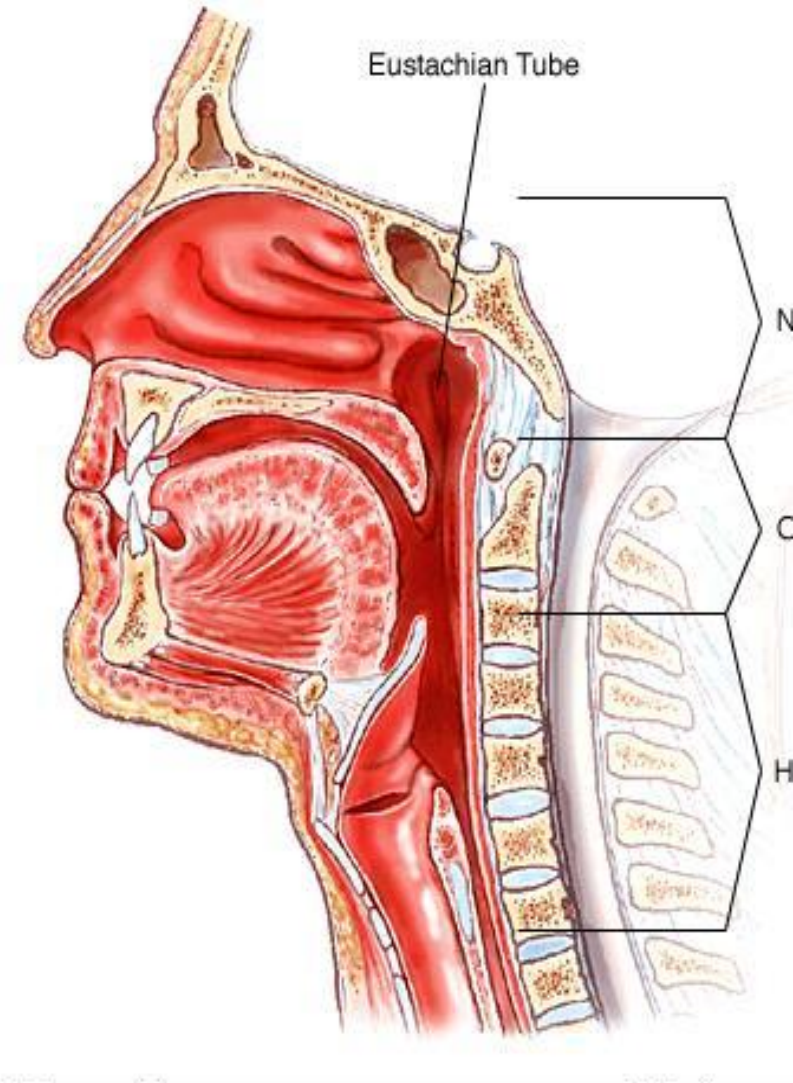

Недоразвитие и аномалийное прикрепление мышц мягкого неба и среднего отдела глотки

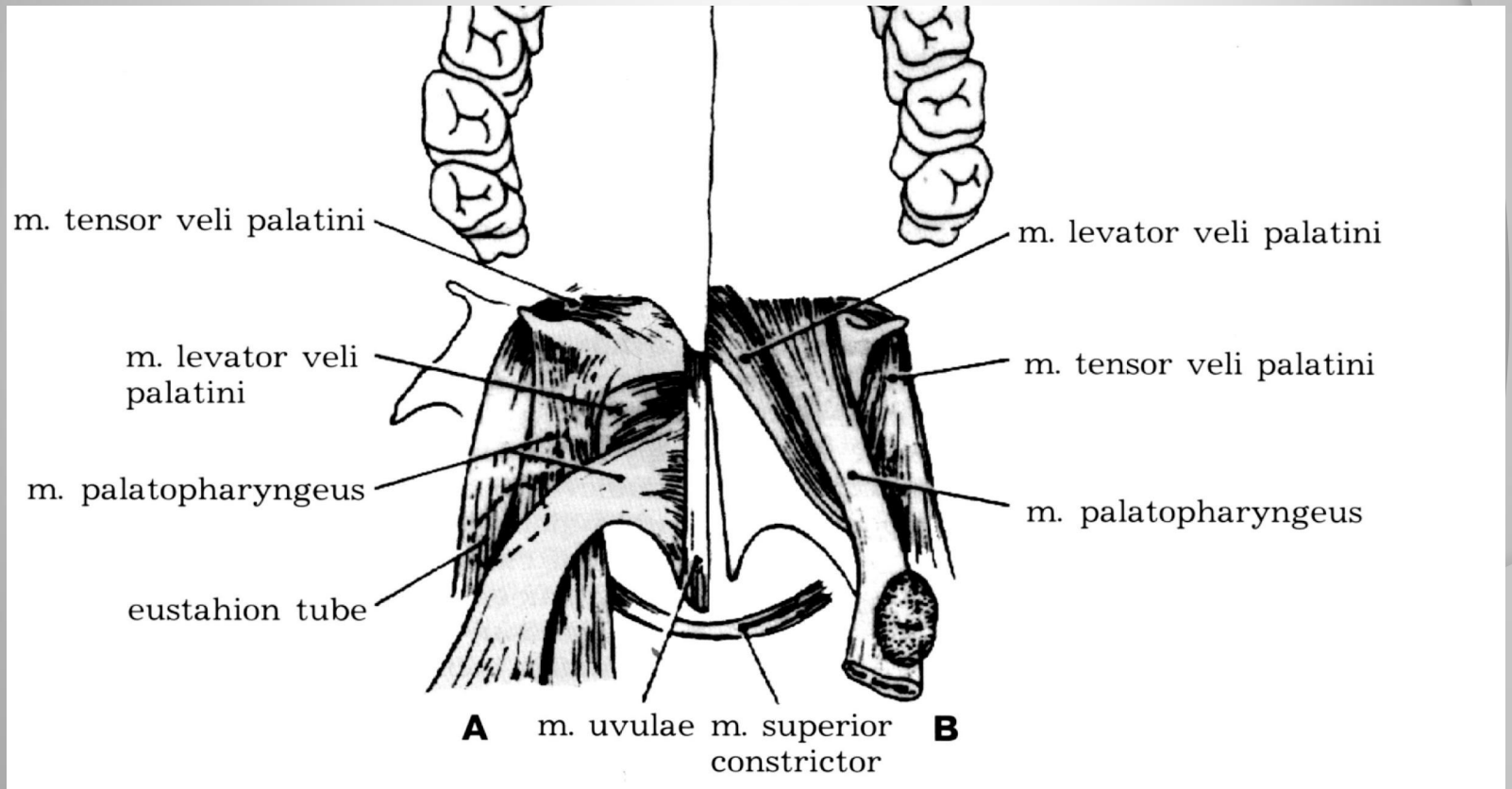

Схематическое изображение мышц небно-глоточного кольца в норме (А) и патологии (В) при врожденной расщелине неба (Kaplan, 1975).

Сроки оперативного лечения врожденных расщелин неба по Федеральным клиническим рекомендациям по диагностике и лечению пациентов с врожденными расщелинами губы и неба:

13-24 месяца!

Послеоперационные осложнения:

- Расхождение швов
- Острые респираторные заболевания
- Средний отит
- Нарушение дыхания
- Нёбно-глоточная недостаточность
- Нарушение речи
- Деформация и/или недоразвитие верхней челюсти

С ростом ребенка возникают и усугубляются деформации.

Формирование рефлексов:

глотание

- с рождения - 6-8 месяцев

речеобразование

- 8-10 месяцев – 2,5-3 года

Когда делать операцию???

Первая операция:

Уранопластика



Статистика

1980-2014

Вторая операция:

- Фарингопластика – 8
- Реуранопластика - 1
- Реконструктивная велопластика - 1

этапа
хирургического (хейло-велопластика) лечения
сквозной расщелины верхней губы и неба.

Сроки оперативного лечения:

Расщелины мягкого неба – до года!

Расщелины твердого неба - до 2,5 лет!

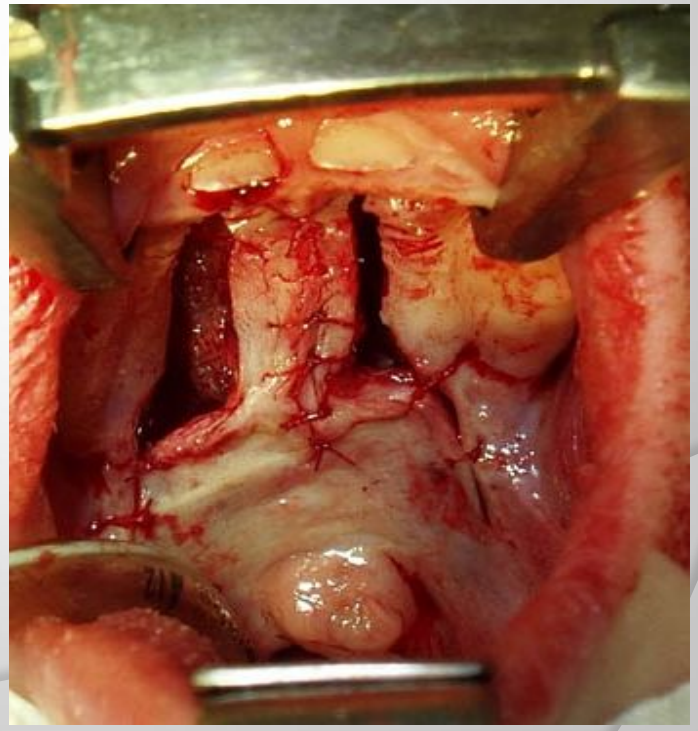

Устранение недостаточности небно-глоточного затвора

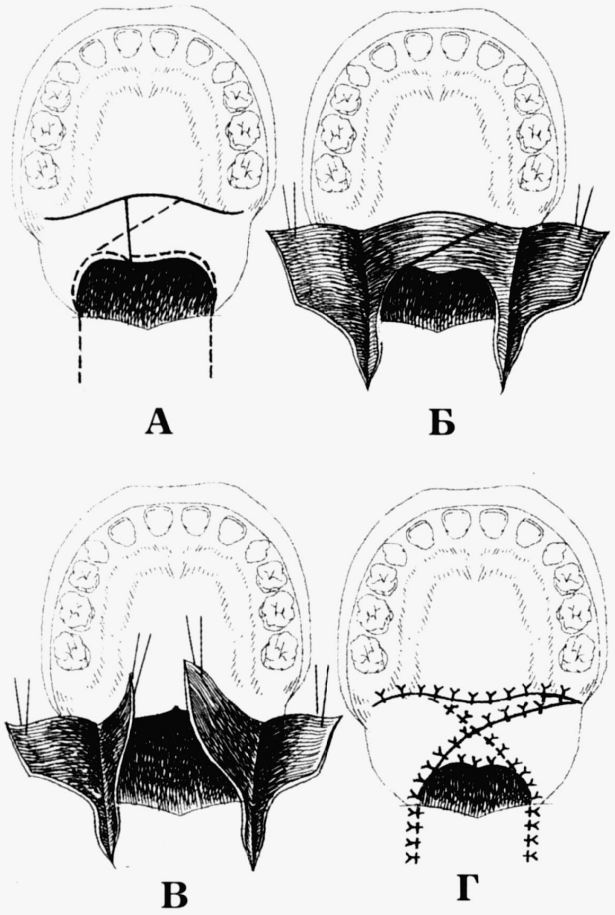

Схема устранения недостаточности НГК с использованием двойной Z —пластики в области ротового СМС мягкого неба и тканей БСГ с обеих сторон НГК: А — состояние тканей НГК, линии разреза; Б — выпрепарование 2 СМС с переходом на БСГ; В — перемещение и ушивание тканей; Г — состояние тканей после наложения швов.

(из Ад.А.Мамедова, 2002)

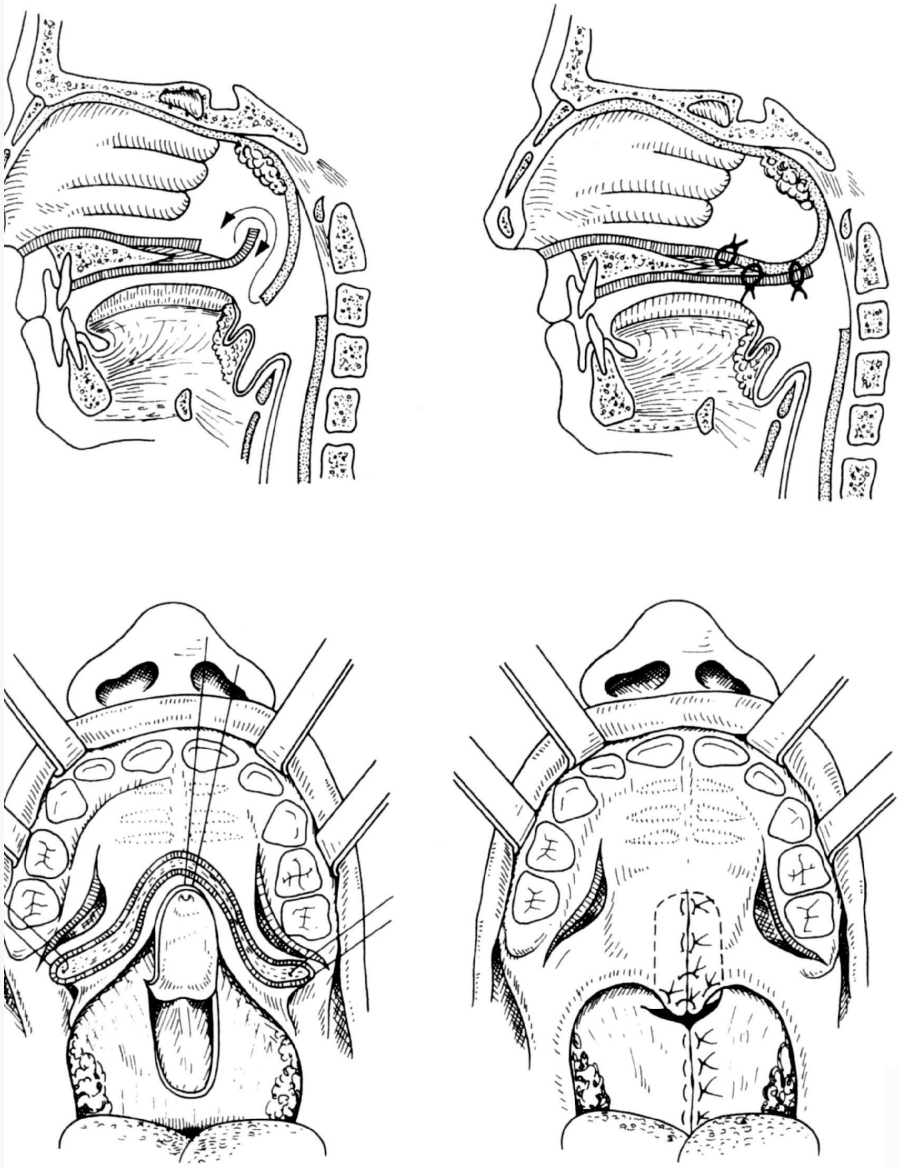

Этапы пластики глотки Sanvenero-Rosselli

(из Д.Сабо, 2005)

Методы оперативного лечения:

- При сфинктерном типе смыкания НГЗ: **мезофарингопластика**.

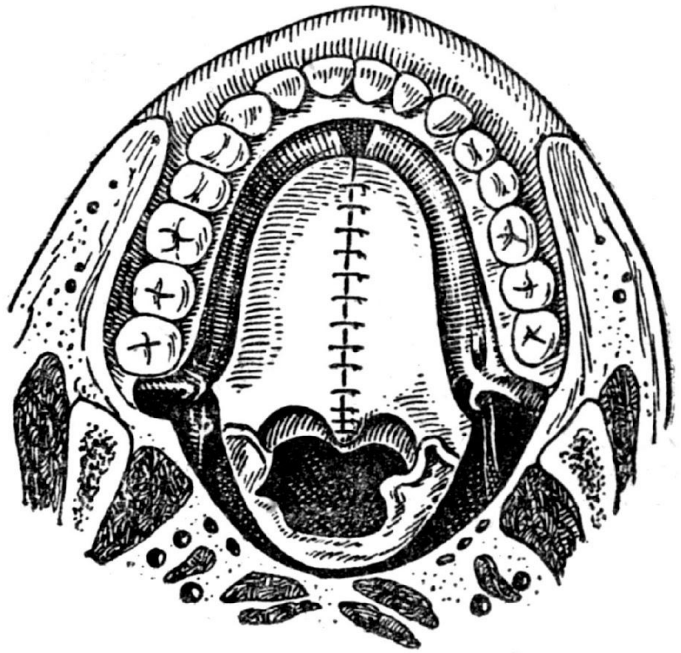

Ретротранспозиция неба и циркулярное сужение зева по Эрнст (Ernst, 1915). «Эта операция должна всегда производиться в два этапа» (подпись Эрнста к рисунку, 1927).

(из А.А.Лимберг,1938)

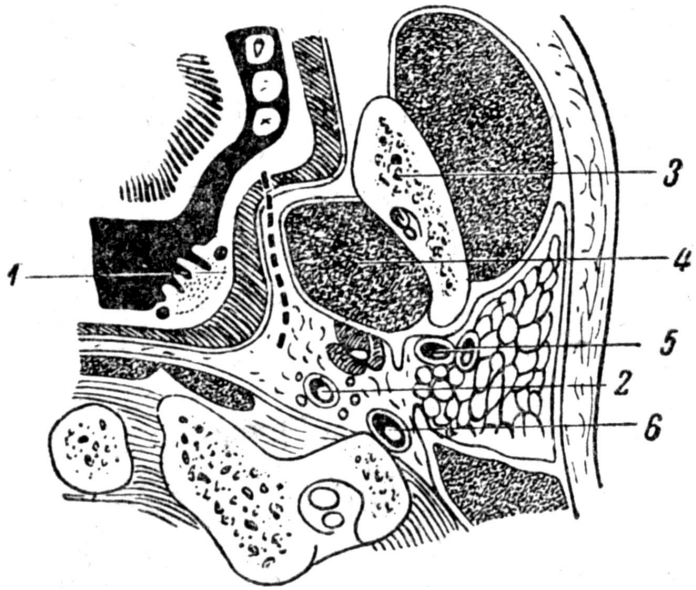

Топография окологлоточной клетчатки [Корнинг (Corning)]. Пунктир указывает направление и глубину расслойки клетчатки.

1 — небная миндалина; *2* — внутренняя сонная артерия; *3* — восходящая ветвь нижней челюсти; *4* — внутренняя крыловидная мышца; *5* — наружная сонная артерия; *6* — внутренняя яремная вена.

(из А.А.Лимберг,1938)