Важные тонкости в анатомии и хирургии гепато-панкреато-билиарной зоны

Анатомия желчевыводящих путей

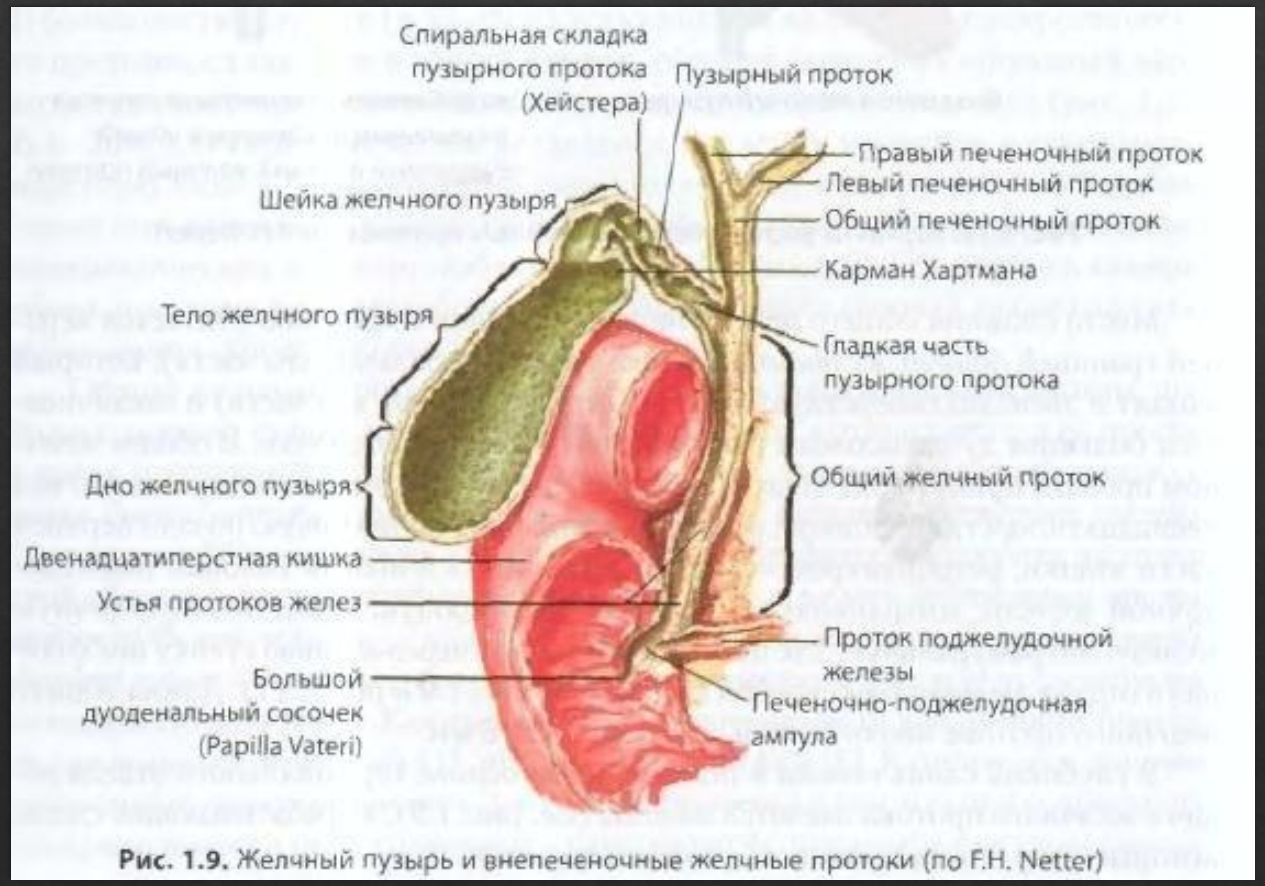

Рис. 1.9. Желчный пузырь и внепеченочные желчные протоки (по F.H. Netter)

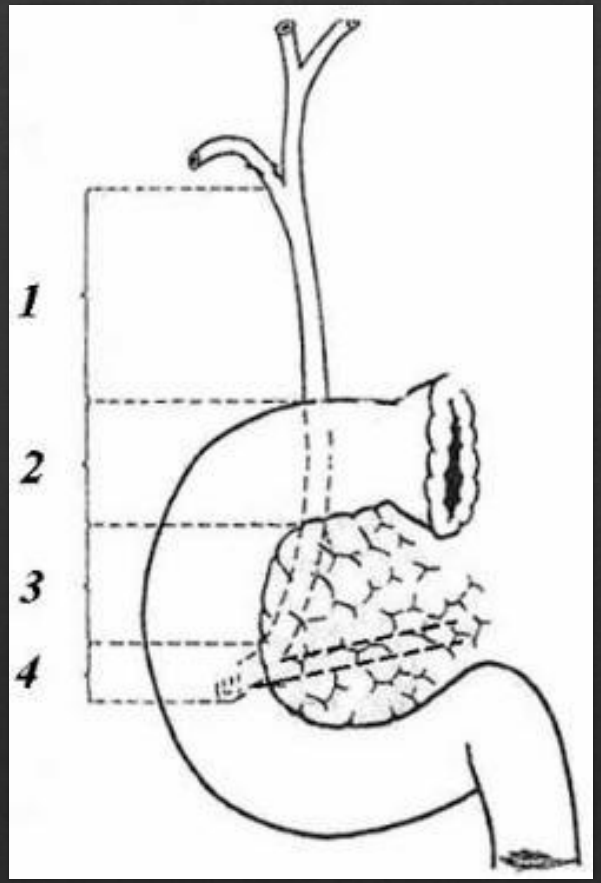

Части холедоха:
1 - супрадуоденальная
2 - ретродуоденальная
3 - панкреатическая
4 - интрамуральная

Взаимосвязь желчного протока и протока поджелудочной железы.

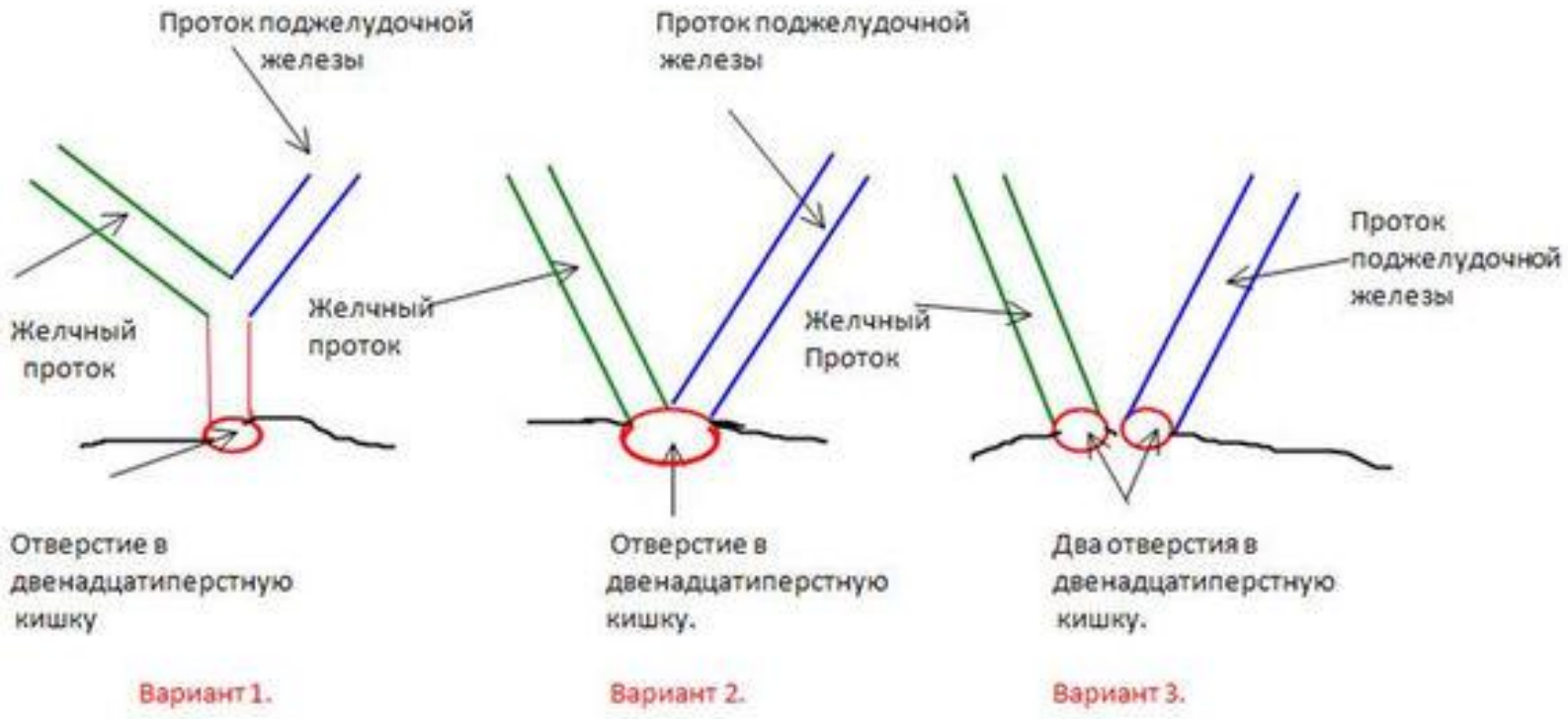

Вариантная анатомия поджелудочной железы

Pancreas annulare (4-11 %)

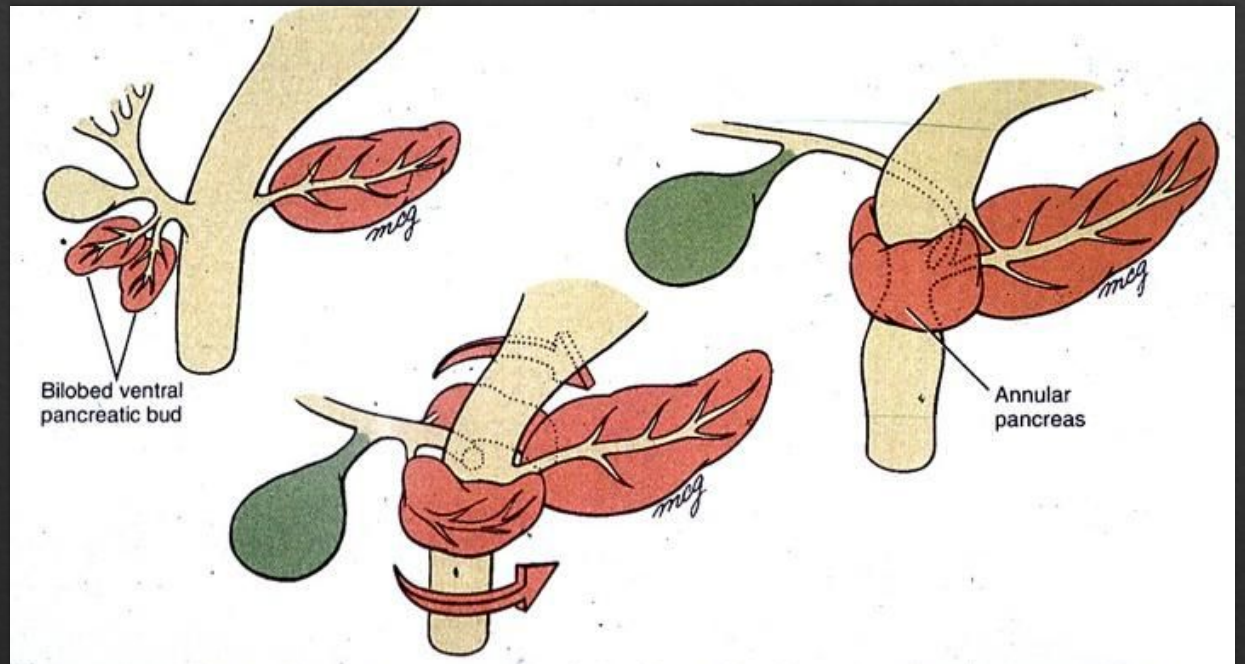

Figure 9–7. The ventral pancreas may consist of two lobes. If the lobes migrate around the duodenum in opposite directions to fuse with the dorsal pancreatic bud, an annular pancreas is formed.

Pancreas divisum (0,01-0,015 %)

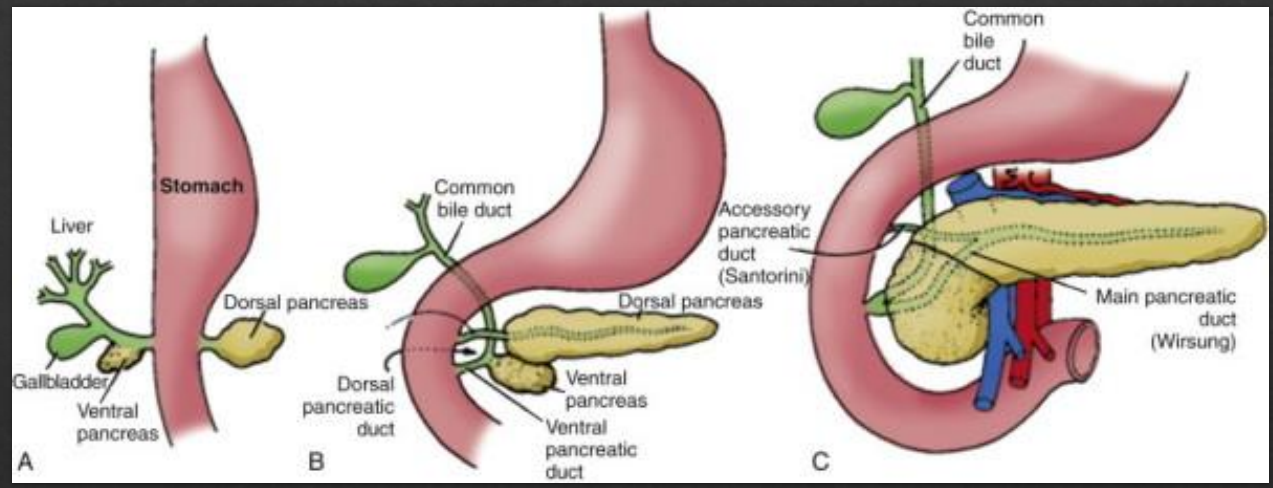

Методы наружного дренирования ЖВП:

- при низком блоке, если ранее больной не перенес холецистэктомию, методом выбора является холецистостомия под УЗИ, КТ или лапароскопическим контролем;
- при высоком блоке единственным способом декомпрессии ЖВП является чрескожная чреспеченочная холангиостомия (ЧЧХС);
- эндоскопическое назобилиарное дренирование;
- интраоперационные (лапароскопические) холедохостомия по Керу, Керте, Вишневскому, Холстеду-Пиковскому, Аббе;
- гепатикостомия.

Холецистостомия под УЗИ-контролем

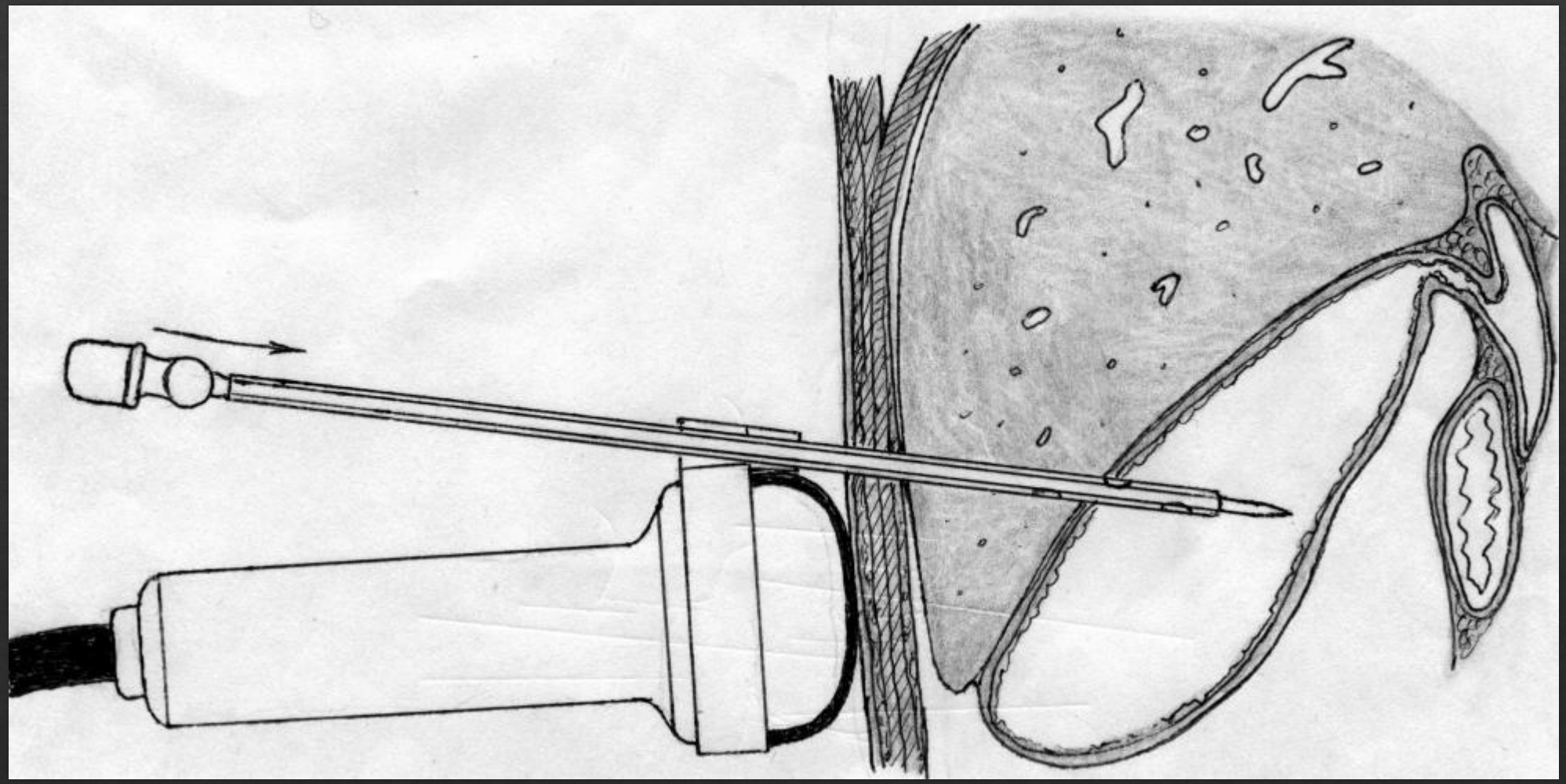

Чрескожная чреспеченочная холангиостомия

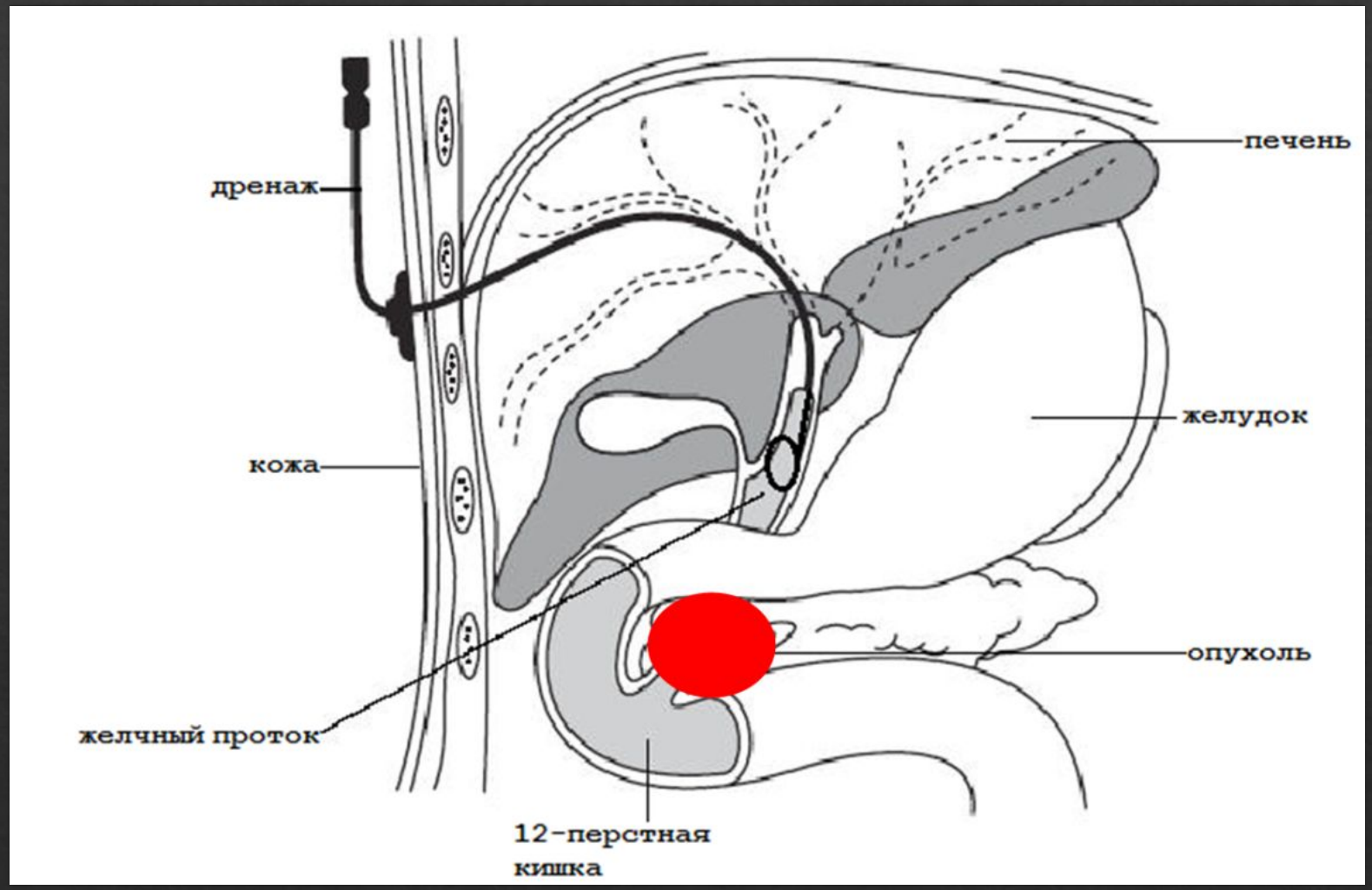

Наружно-внутреннее билио-дуоденальное дренирование

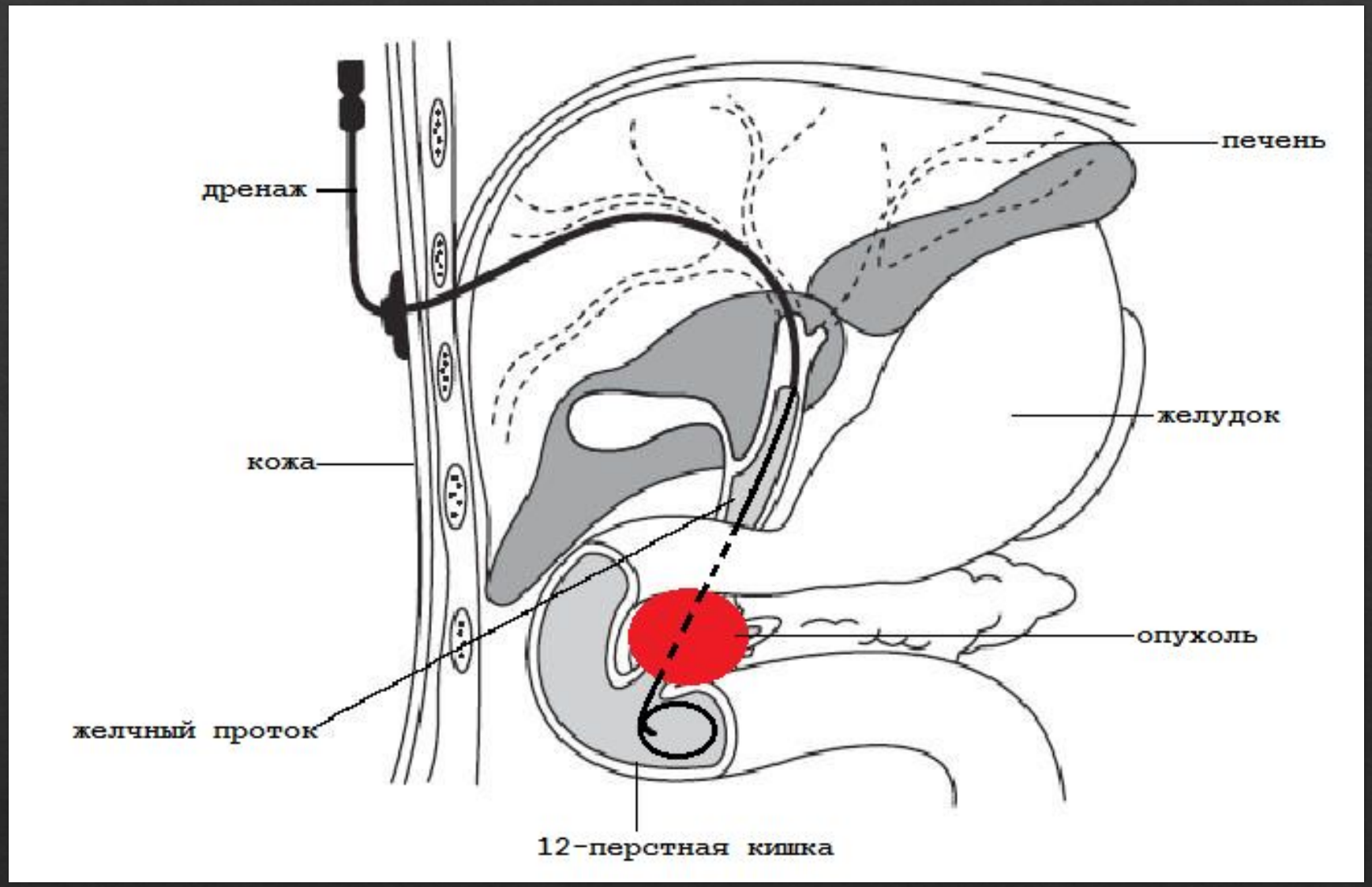

Эндоскопическое назобилиарное дренирование

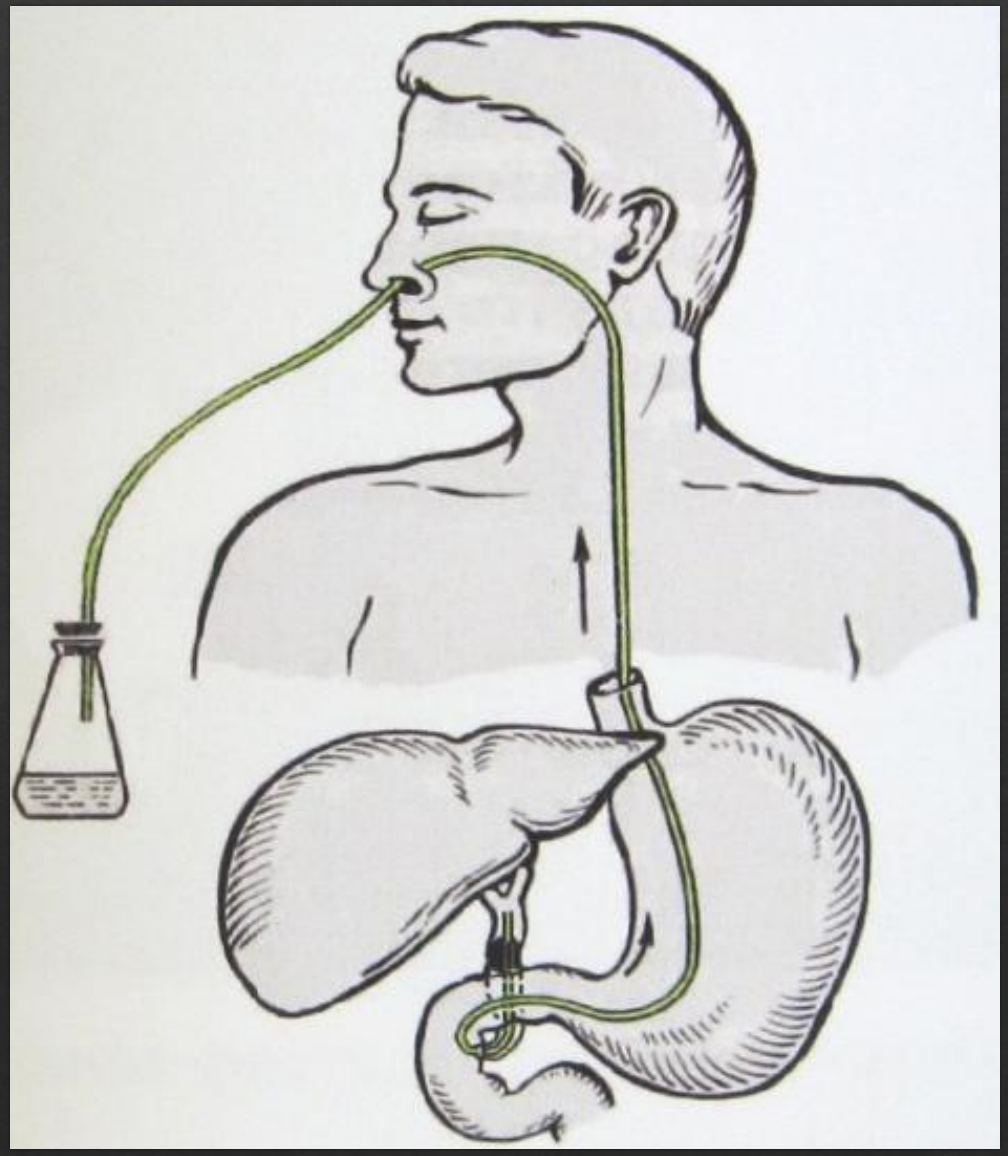

Виды дренирования холедоха

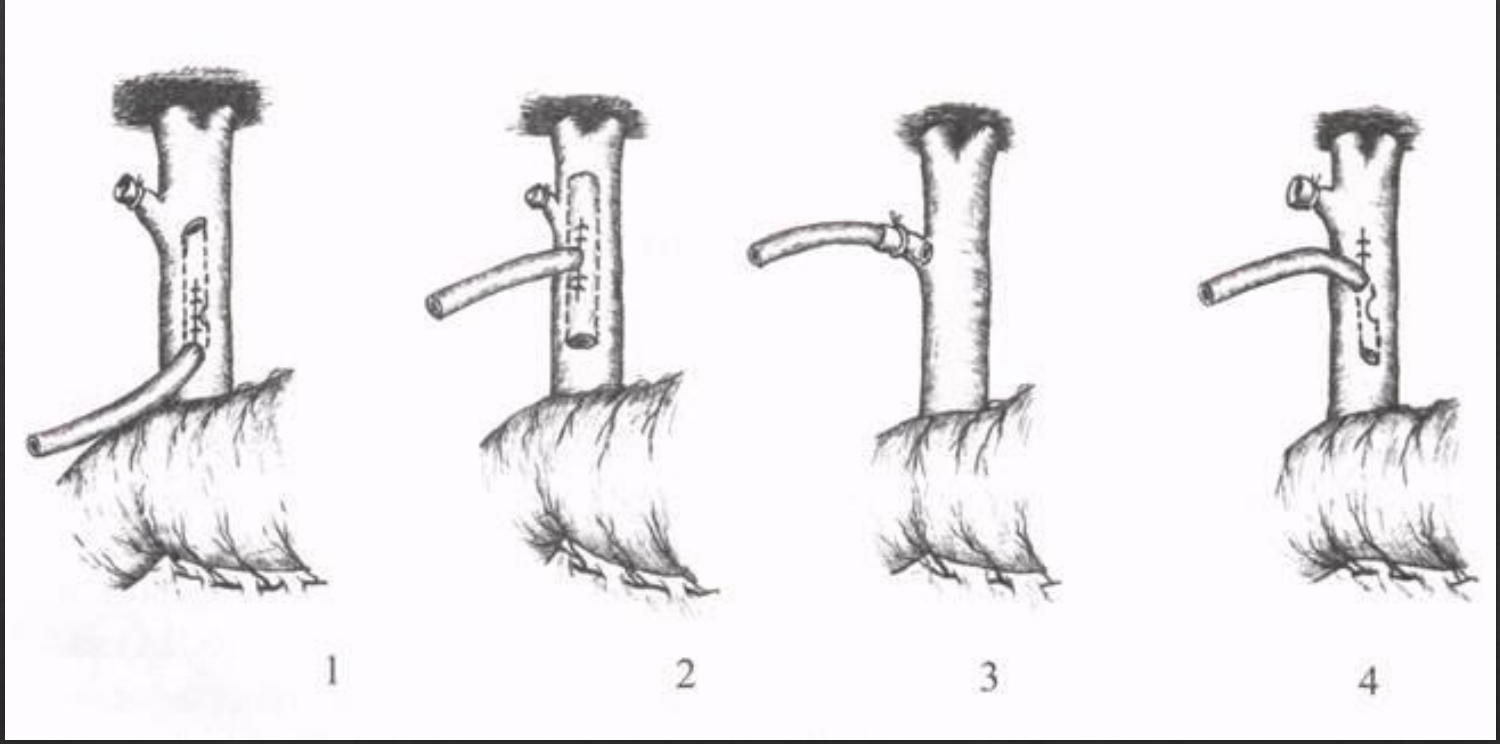

1 - по Вишневскому
2 - по Керу
3 - по Холстеду-Пиковскому
4 – по Керте

Виды дренирования холедоха

Гепатикостомия

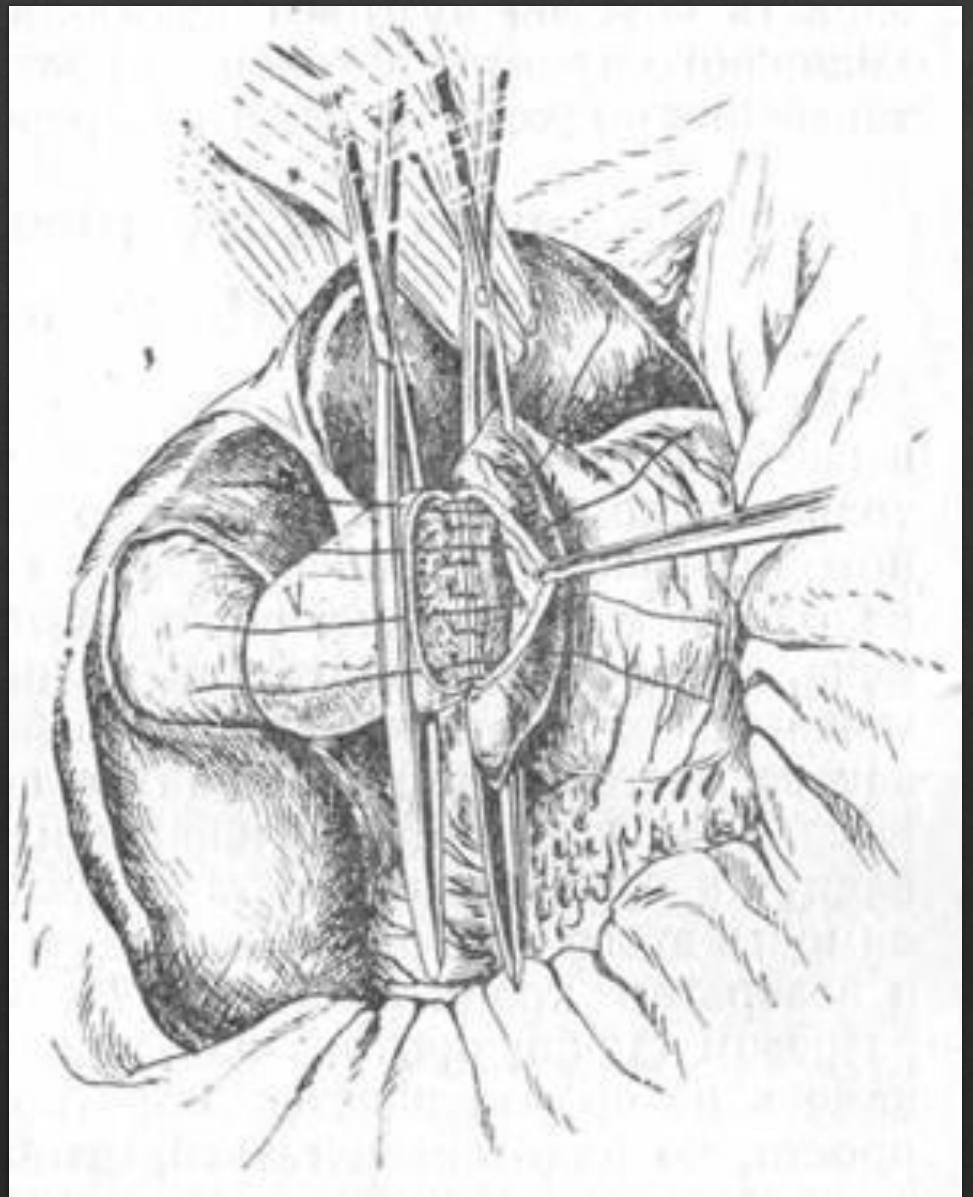

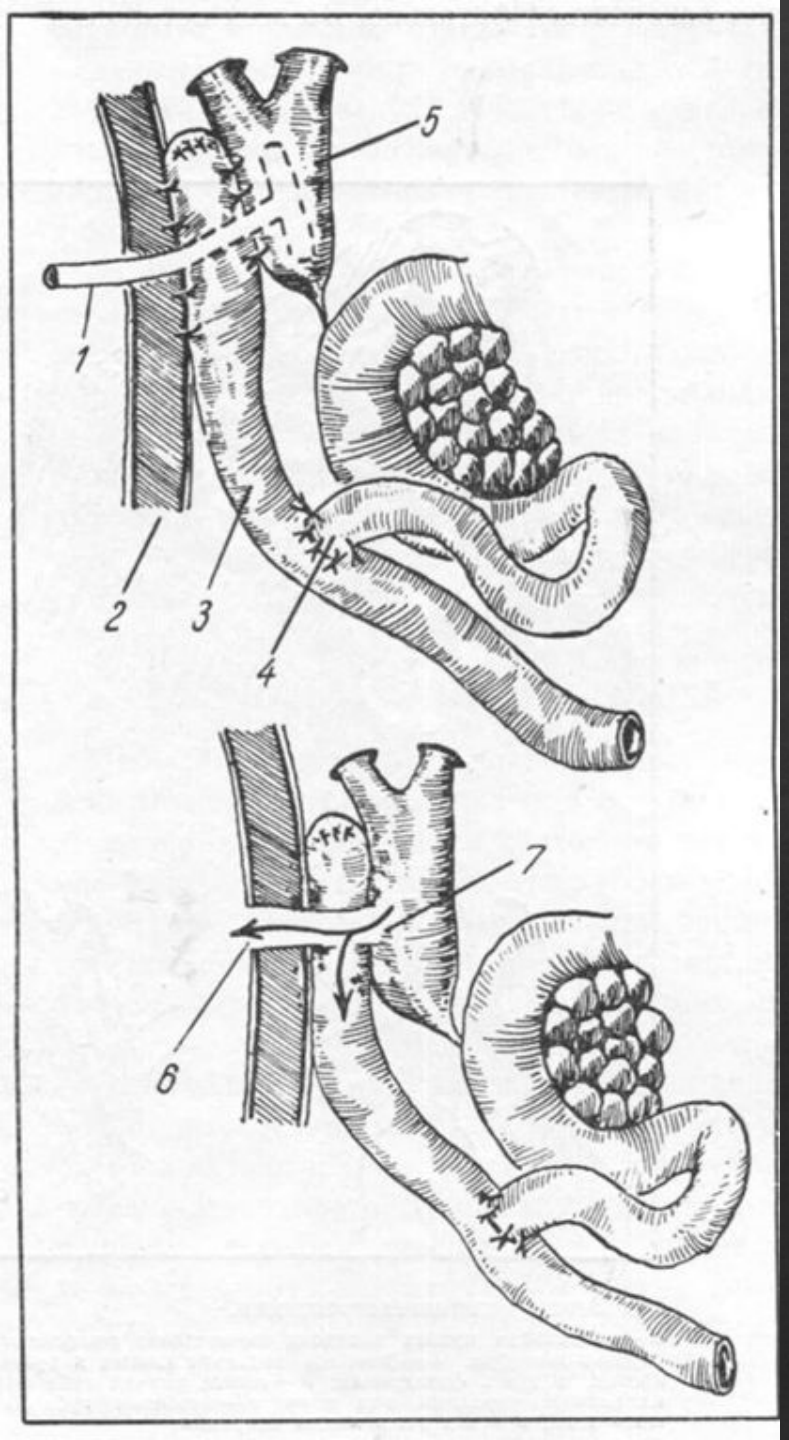

Билиодигестивные анастомозы

Показания для наложения билиодигестивных анастомозов:

- 1. нарушения проходимости терминального отдела холедоха при доброкачественной патологии (стенозы и стриктуры холедоха)
- 2. опухоли большого дуоденального сосочка, рак терминального отдела холедоха, рак головки поджелудочной железы

Виды билиодигестивных анастомозов:

1. **Холедоходуоденоанастомоз** – анастомоз между общим желчным протоком и 12-перстной кишкой по типу бок в бок с помощью двухрядного кишечного шва; просвет общего желчного протока вскрывают при этом продольно, а 12-перстной кишки – поперечно.

- Способ Юраша – наиболее физиологичен, т.к. поперечный разрез кишки не повреждает циркулярной мускулатуры, не нарушает работу перистальтики в зоне анастомоза, снижается вероятность рефлюкс-холангита.

Холедоходуоденоанастомоз по Юрашу



Виды билиодигестивных анастомозов:

2. **Гепатикодуоденоанастомоз и гепатикоеюноанастомоз** – накладывают при невозможности использовать для отведения желчи супрадуоденальный отдел холедоха; накладывается соустье между общим печеночным протоком и 12-перстной кишкой или тощей кишкой. Во избежание забрасывания кишечного содержимого в желчные пути приводящий и отводящий отделы тощей кишки соединяют межкишечным соустьем.

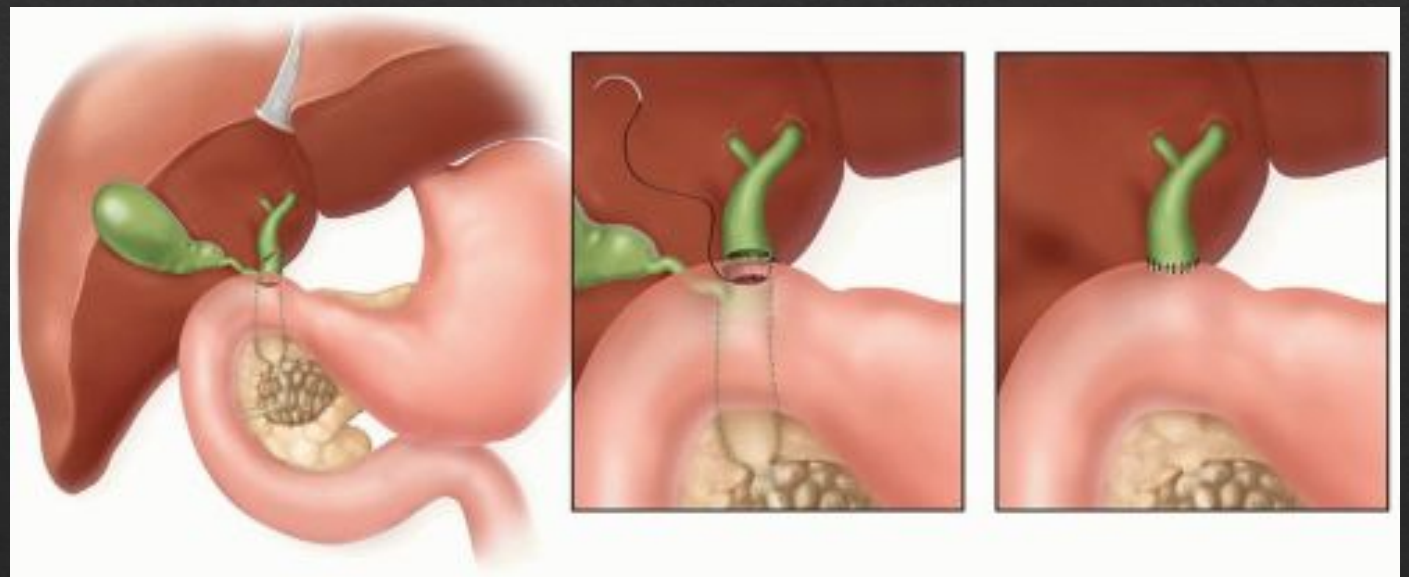

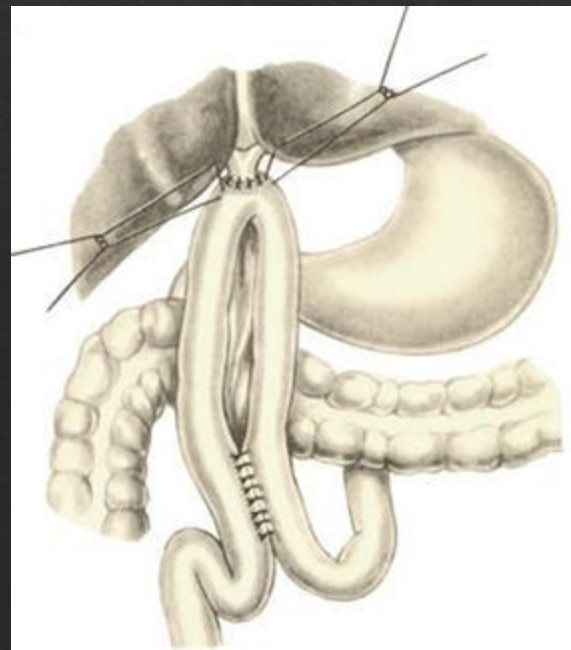

Виды билиодигестивных анастомозов:

3. **Холецистогастроанастомоз –** накладывают соустье между желудком и желчным пузырем:

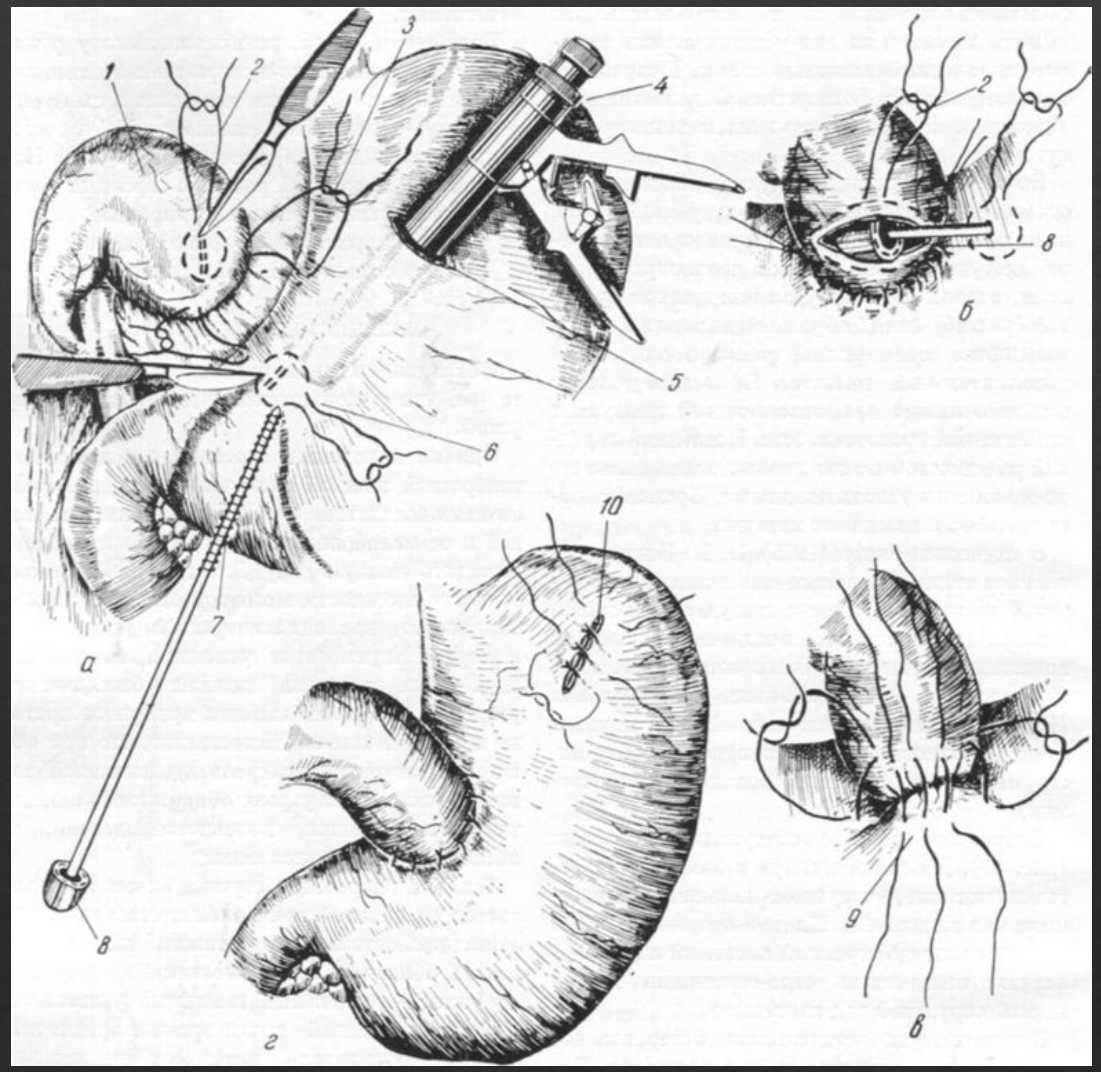

Виды билиодигестивных анастомозов:

4. **Холецистоеюноанастомоз** – накладывают соустье между тощей кишкой и желчным пузырем: чаще всего производят впередиободочную холецистоеюностомию с обязательным наложением межкишечного соустья. При этой операции длина приводящей петли кишки должна быть не менее 30 см. Межкишечное соустье накладывают на расстоянии 10—15 см от анастомоза желчного пузыря с кишкой

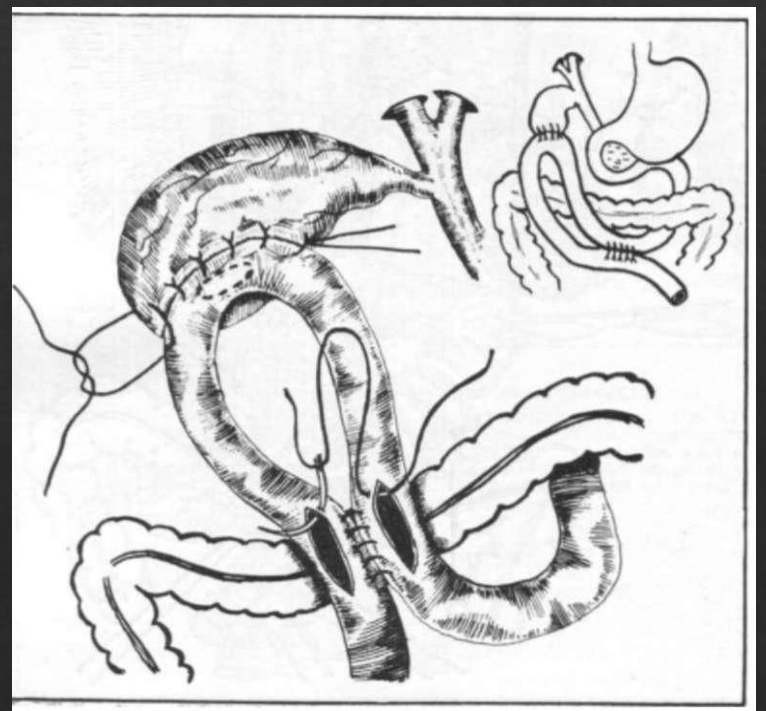

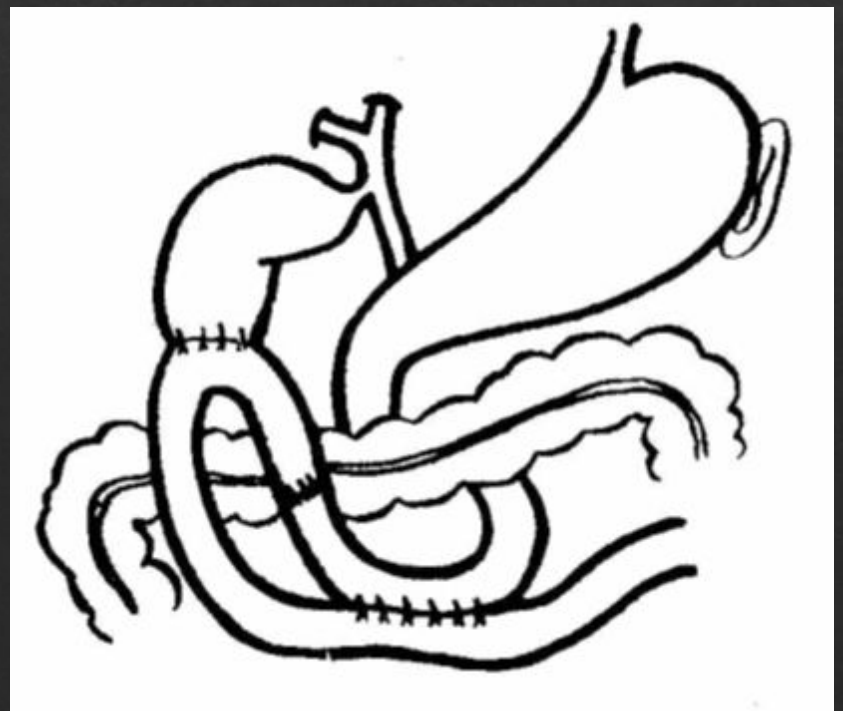

Список полезной литературы:

1. Курс факультетской хирургии в рисунках, таблицах и схемах – Михаил Лагун, Борис Харитонов.
2. Наглядная хирургия - Грейс П., Борлей Н. Перевод с англ. / Под ред. Н.Н. Крылова и Пирс Грейс
3. Узлы в хирургии – И.В. Слепцов
4. Abernathy's surgical secrets, 7th edition
5. Серия книг: Медицина без границ. Книги о тех, кто спасает жизни.

- «Не навреди. Истории о жизни, смерти и нейрохирургии» - Генри Марш
- «Компас сердца» – Джеймс Доти
- «Когда дыхание растворяется в воздухе» – Пол Каланити
- «Призвание. О выборе, долге и нейрохирургии» – Генри Марш
- «Путешествие хирурга по телу человека» – Гэвин Френсис
- «Хрупкие жизни» - Стивен Уэстаби
- «Будет больно: история врача, ушедшего из профессии на пике карьеры» – Адам Кей