Министерство здравоохранения Иркутской области
ОГБПОУ «Ангарский медицинский колледж»

Дисциплина «Анатомия и физиология человека»

РАЗДЕЛ « ПРОЦЕСС КРОВООБРАЩЕНИЯ И ЛИМФООБРАЩЕНИЯ»

ТЕМА «МОРФОФУНКЦИОНАЛЬНАЯ ХАРАКТЕРИСТИКА ЛИМФАТИЧЕСКОЙ

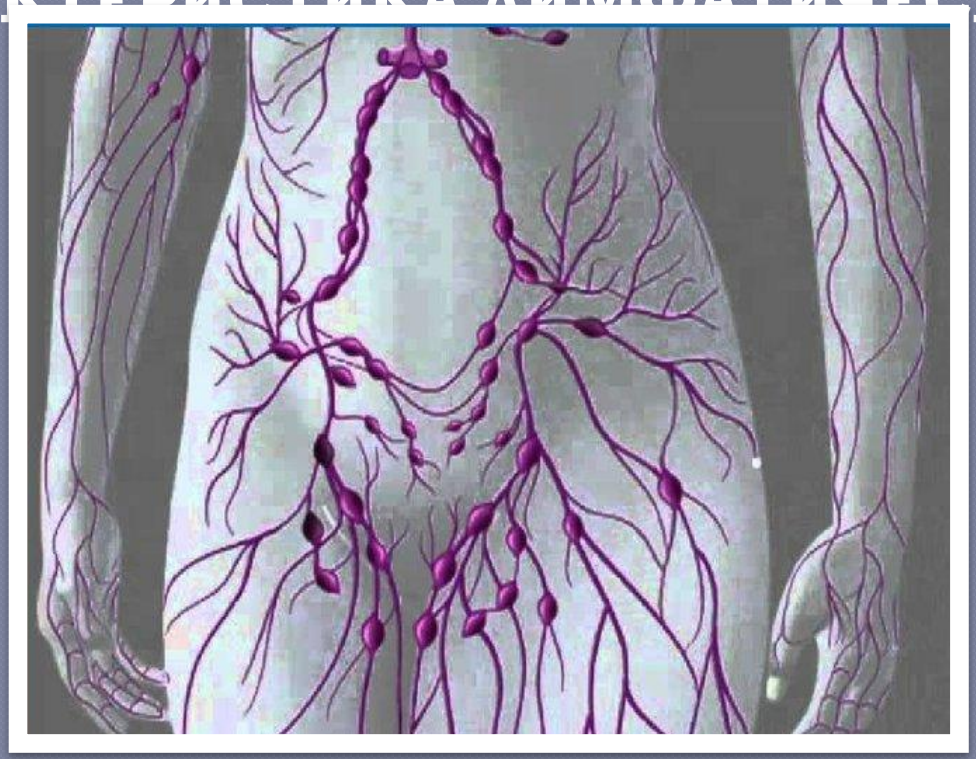

История открытия лимфатической системы

- *Первые упоминания о «белой крови» относятся к Древней Греции (Гиппократ, Аристотель)*



Азелли

(1581 – 1626)

23 июля 1622 г.

Лимфатические сосуды брыжейки собаки

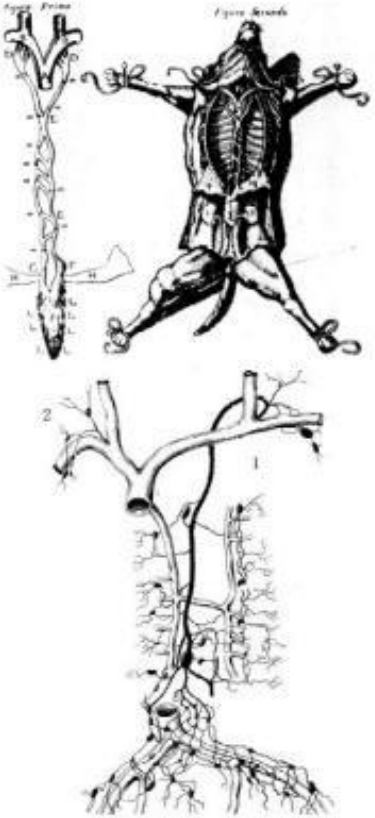

Пеке

(1622 – 1674)

в 1647 и в 1651 г.

Грудной проток и млечные сосуды человека

Лимфатическая система (ЛС) и ее функции в организме

- **ЛС** – это составная часть сердечно-сосудистой системы, представленная путями оттока лимфы и органами лимфопоэза, обеспечивающая отток тканевой жидкости, образование лимфы, ее механическую и биологическую обработку и лимфопоэз.

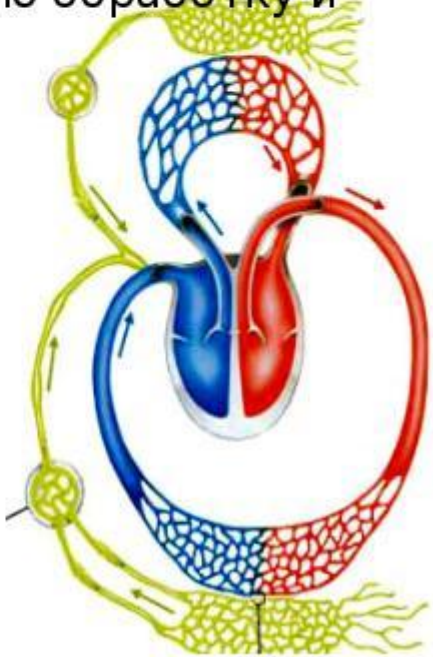

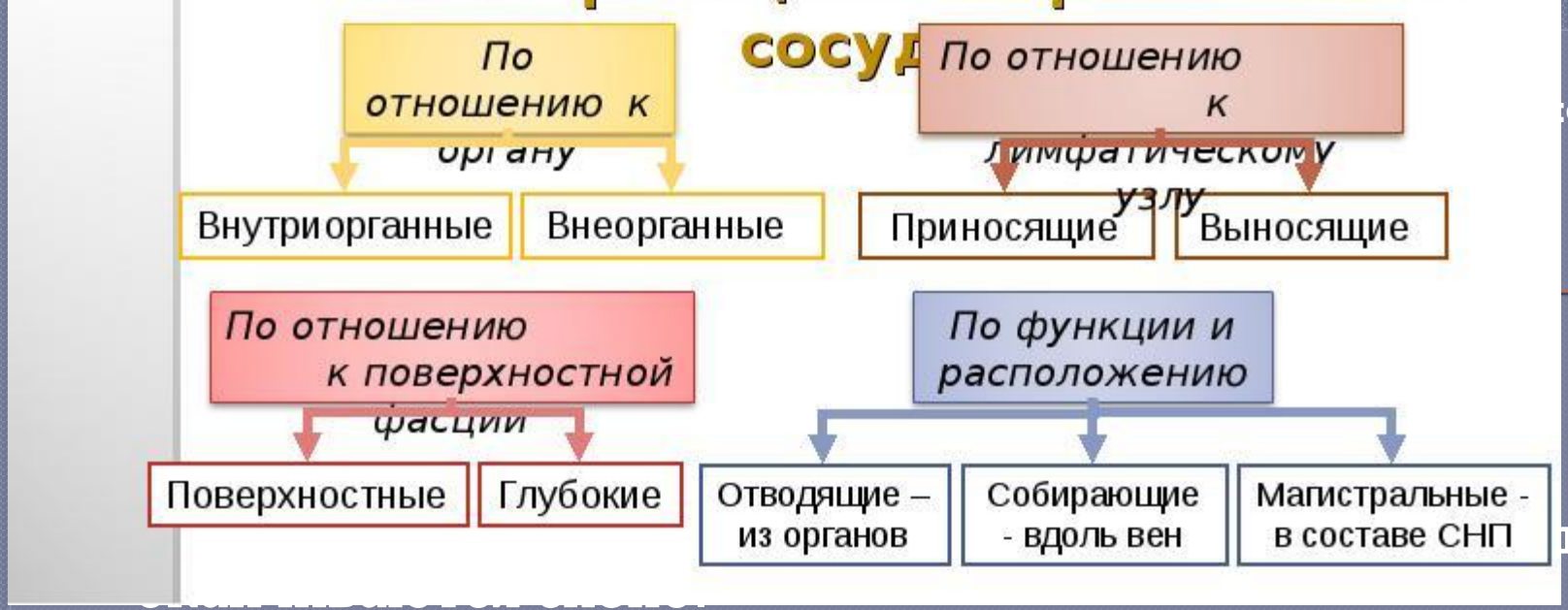

2. Образуют замкнутые лимфокапиллярные сети.

3 Стенки тоньше и более проницаемы.

4 Диаметр больше диаметра кровеносных капилляров (до 200 мкм и 5-30 мкм соответственно).

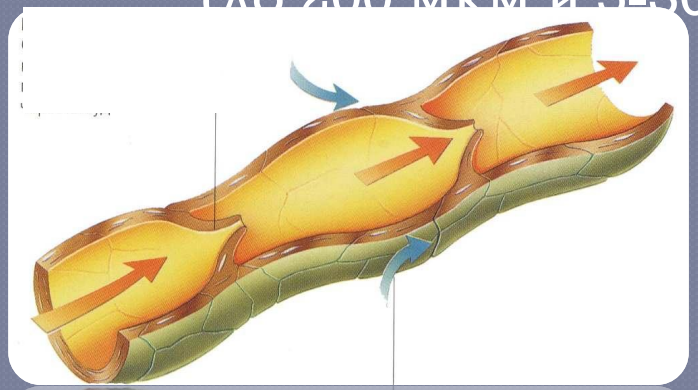

Попав в лимфатический капилляр, тканевая жидкость называется лимфой.

Тема: Морфофункциональная характеристика лимфатической системы

КРУПНЫЕ ЛИМФАТИЧЕСКИЕ СОСУДЫ

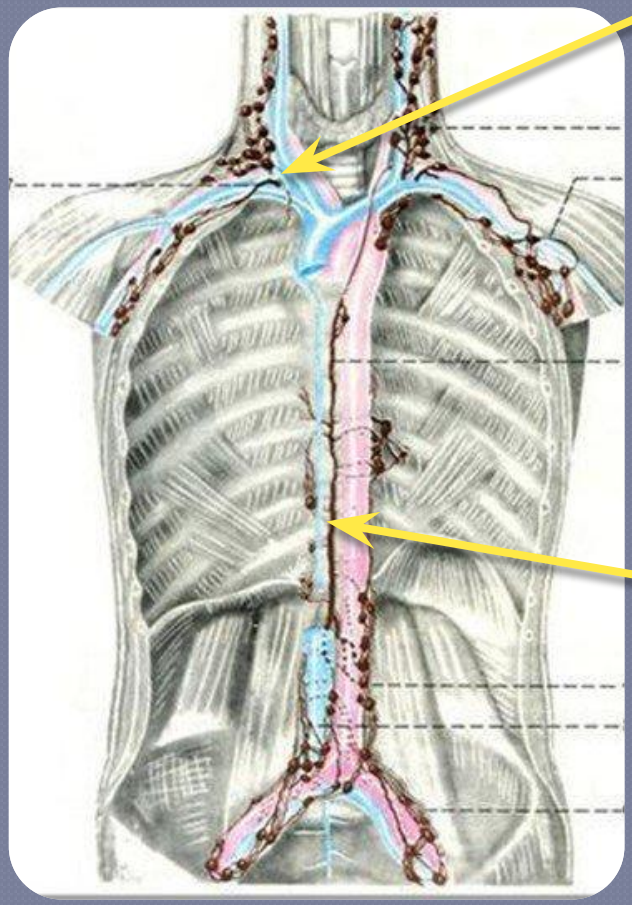

Правый лимфатический проток

- сбор лимфы от правой половины головы и шеи, правой половины грудной клетки, правой верхней конечности
- впадает в правый венозный угол
- длина 10-12 мм
- образуется при слиянии правого, левого яремных, правого бронхосредостенного стволов

Грудной лимфатический проток

- сбор лимфы от всех остальных частей тела
- впадает в левый венозный угол
- имеет длину 30-41 см
- образуется при слиянии правого, левого поясничных, кишечного стволов

Тема: Морфофункциональная характеристика лимфатической системы

ЛИМФА

Лимфа (греч. lympha- чистая вода) - жидкая ткань, содержащаяся в лимфатических сосудах и лимфатических узлах человека.

Бесцветная жидкость щелочной реакции - содержит:

- белок (в среднем 2 % - меньше, чем в плазме))
- протромбин и фибриноген (может свертываться)
- глюкоза (4,44-6,67 ммоль/л или 80-120 мг%),
- минеральные соли (около 1%)
- в 1 мкл лимфы от 2 до 20 тысяч лимфоцитов

Эритроцитов, зернистых лейкоцитов, тромбоцитов обычно в лимфе нет!

! Лимфа, оттекающая от разных органов и тканей, имеет различный состав в зависимости от особенностей их обмена веществ и деятельности

.

ФУНКЦИИ ЛИМФЫ

1. Поддерживает постоянство состава и объема межклеточной (тканевой) жидкости.

2. Обеспечивает гуморальную связь между межклеточной жидкостью и кровью

3 Участвует в транспорте питательных веществ (жировых частиц - хиломикронов) из пищеварительного канала

4. Переносит иммунокомпетентные клетки – лимфоциты.

5. Является депо жидкости (2 литра с колебаниями от 1 до 3 литров за сутки).

скелетных мышц;
2. отрицательное давление в грудной полости;
3. движение крови по расположенным рядом венам.

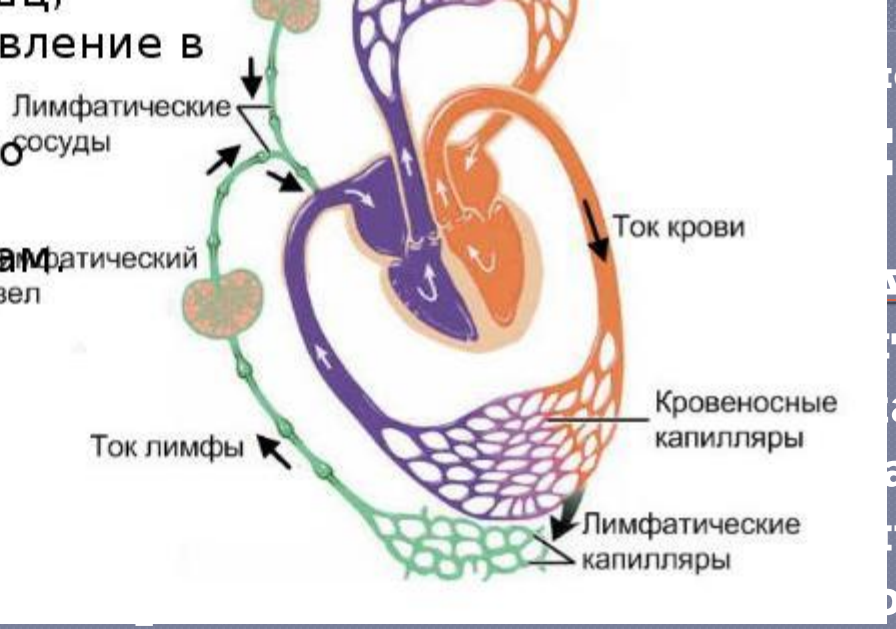

стемы

НИЮ

льность

тов)

аневой

аневых

ческие

оянный

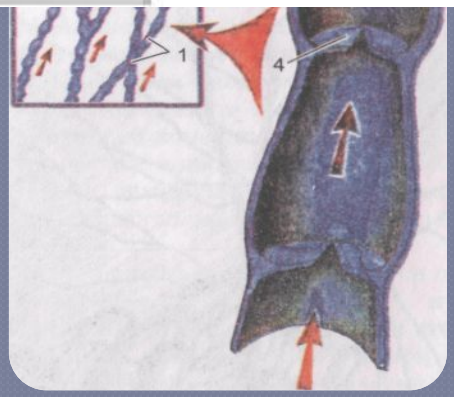

напор.

- 3. Натяжение рядом расположенных фасций, сокращение мышц, активность органов.
- 4. Сокращение капсулы лимфатических узлов.
- 5. Отрицательное давление в крупных венах и грудной полости.
- 6. Увеличение объема грудной клетки при вдохе, что обусловливает присасывание лимфы из лимфатических сосудов.
- 7. Ритмическое растяжение и массаж скелетных мышц.

Отек при нарушении лимфооттока - слоновость

В каких тканях имеются лимфатические капилляры?

Во всех, кроме ЦНС, костного мозга, роговицы и хряща.

Особые лимфатические капилляры в ворсинках тонкой кишки = млечные сосуды

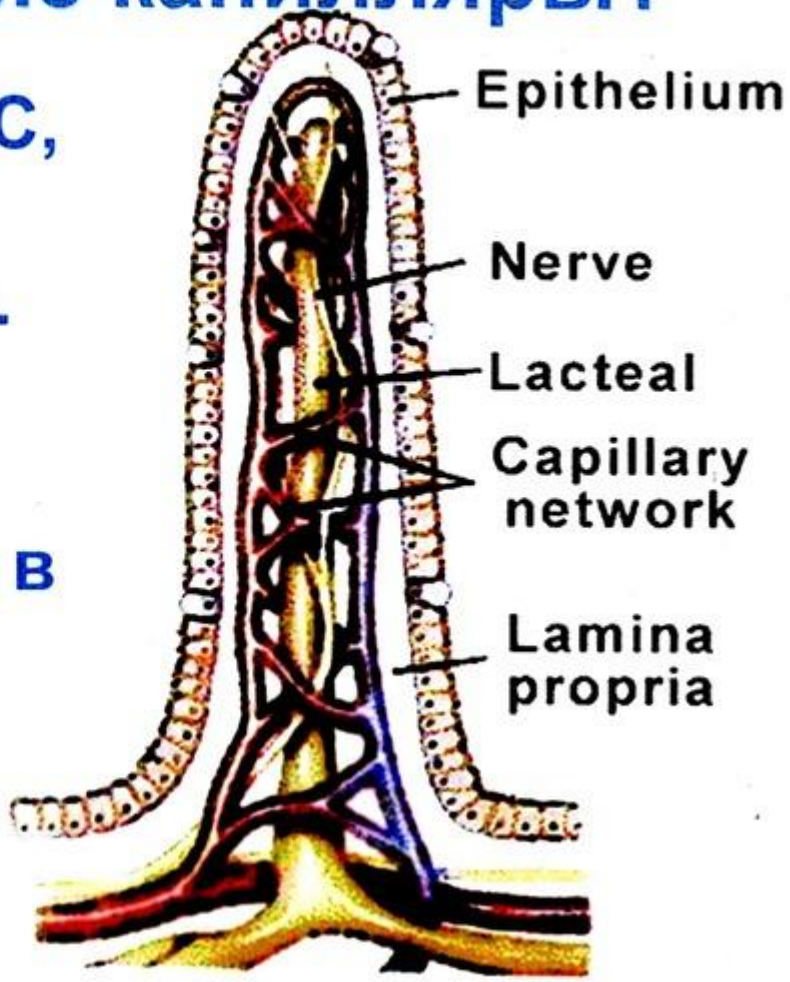

ЗВЕНЬЯ ЛИМФАТИЧЕСКОЙ СИСТЕМЫ

Лимфатические капилляры

Лимфатические сосуды

Лимфатические стволы -9

- поясничные-2
- кишечный -1
- яремные -2
- подключичные -2
- бронхосредостенные -2

Лимфатические протоки - 2

- Грудной лимфатический проток-1
- Правый лимфатический проток -1

Лимфатические узлы – 500 -1000

- ! Регионарные группы

Грудной проток (ductus thoracicus)

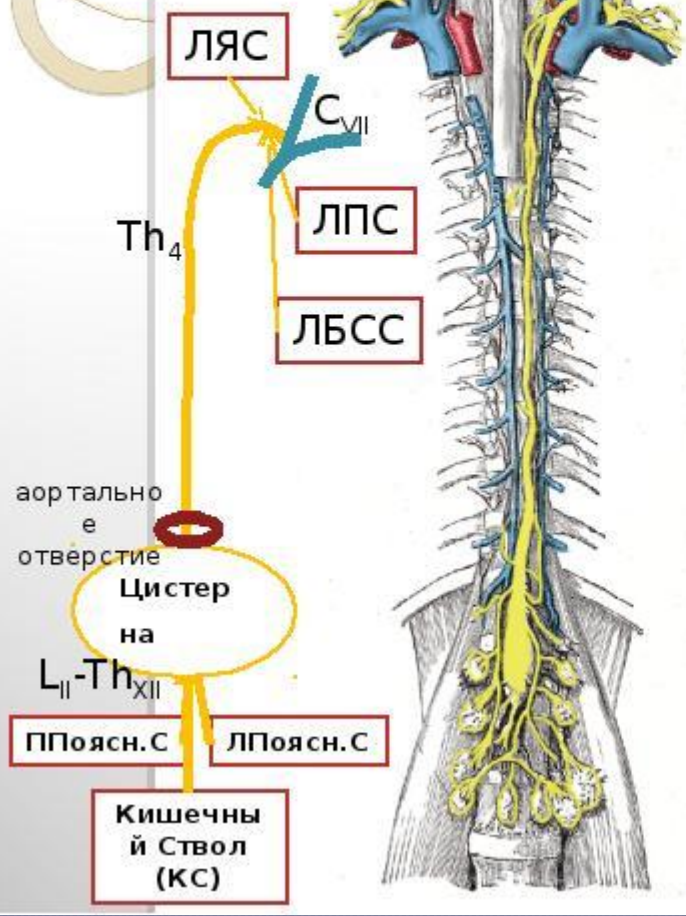

- Имеет длину 30-40 см; образуется на уровне позвонков L_{II}-Th_{XII} из слияния двух Поясн.С и непостоянного КС;
- в самом начале расширение - цистерна грудного протока (в 60% случаев);
- проходит в грудную полость через аортальное отверстие;
- В грудной полости лежит вначале в заднем средостении между непарной веной и аортой;
- на уровне Th_4 отклоняется влево;
- В верхней части в проток вливаются ЛЯС, ЛПС, ЛБМС
- на уровне позвонка C_{VII} проток входит в область шеи, впадает в левую внутреннюю яремную вену или в левый венозный угол;
- **собирает 3/4 всей лимфы**, почти от всего тела, за исключением правой половины головы и шеи, правой конечности и правой

Правый лимфатический проток (ductus lymphaticus dexter)

- имеет длину 10 – 12 мм;
- образуется из слияния 3 стволов: правого яремного, правого подключичного и правого бронхосредостенного;
- впадает в правую подключичную вену;
- собирает лимфу от правой половины головы и шеи, правой верхней конечности, стенок и органов правой половины грудної

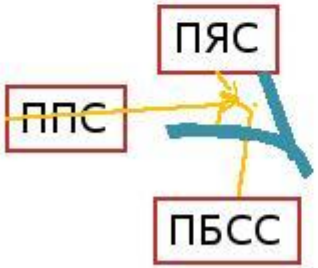

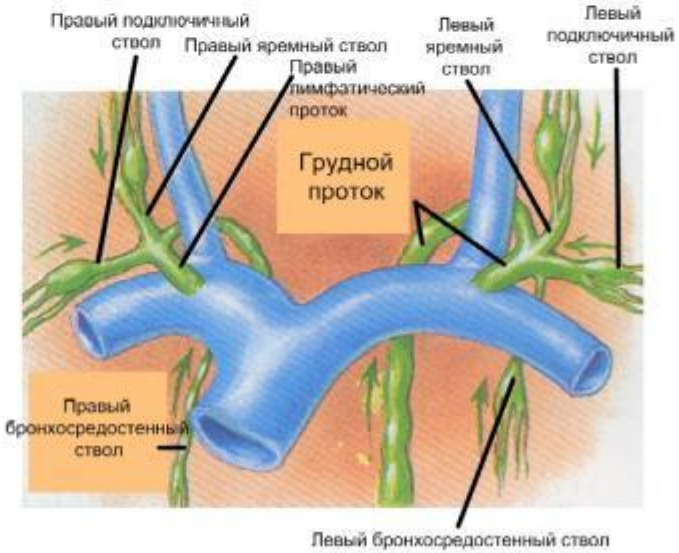

Лимфатические стволы

Лимфатические стволы – макроскопически видимые, крупные лимфатические сосуды (регионарные коллекторы), куда впадают лимфатические сосуды после прохождения через

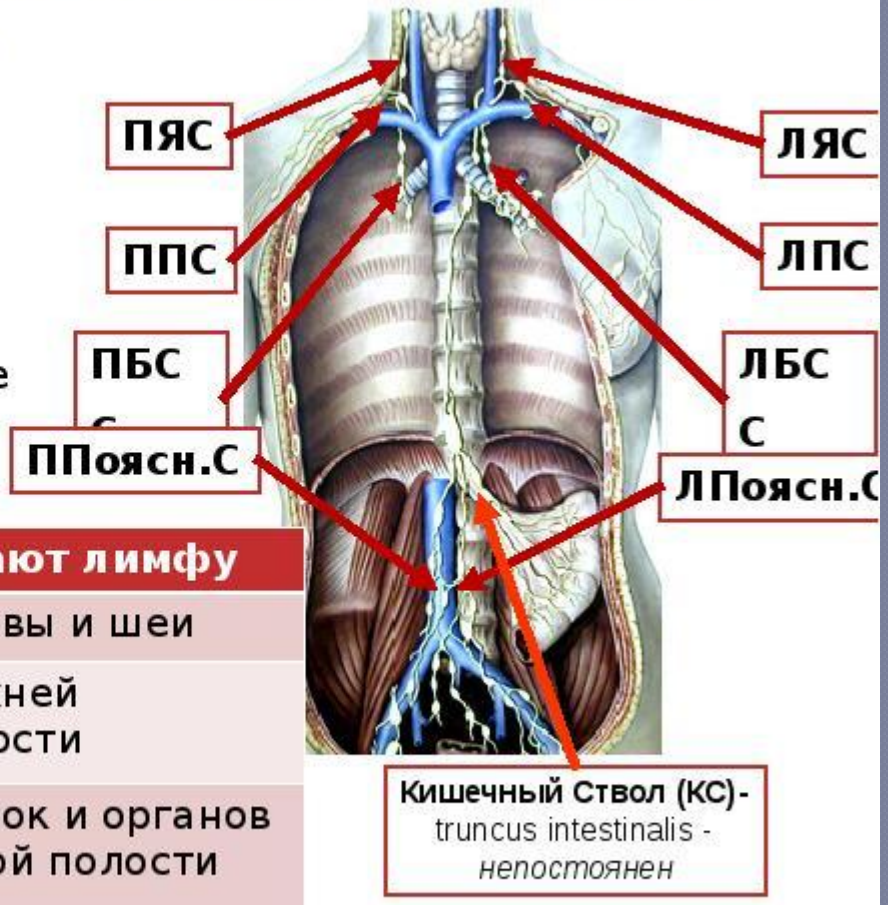

Стволы	Собирают лимфу
Яремный (ЯС)	От головы и шеи
Подключичный (ПС)	От верхней конечности
Бронхо-средостенный (БСС)	От стенок и органов брюшной полости
Поясничный	От нижней

филаментов,

- лимфатических капилляров нет в: головном и спинном мозге и их оболочках, глазном яблоке (склера, роговица, хрусталик, стекловидное тело), внутреннем ухе, эпидермисе кожи и слизистых оболочках, хрящах, паренхиме селезенки, костном мозге и плаценте, твердых тканях зуба.

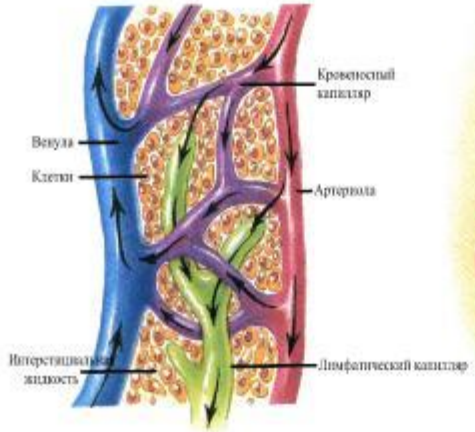

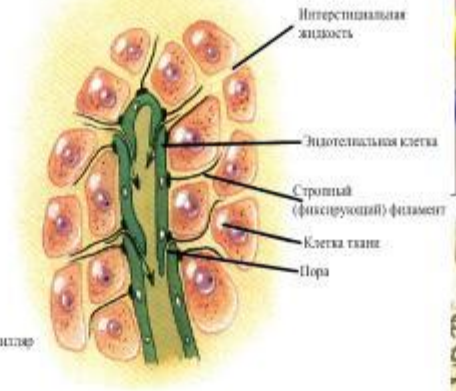

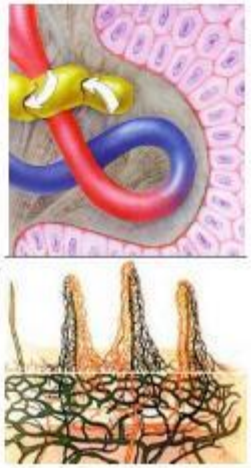

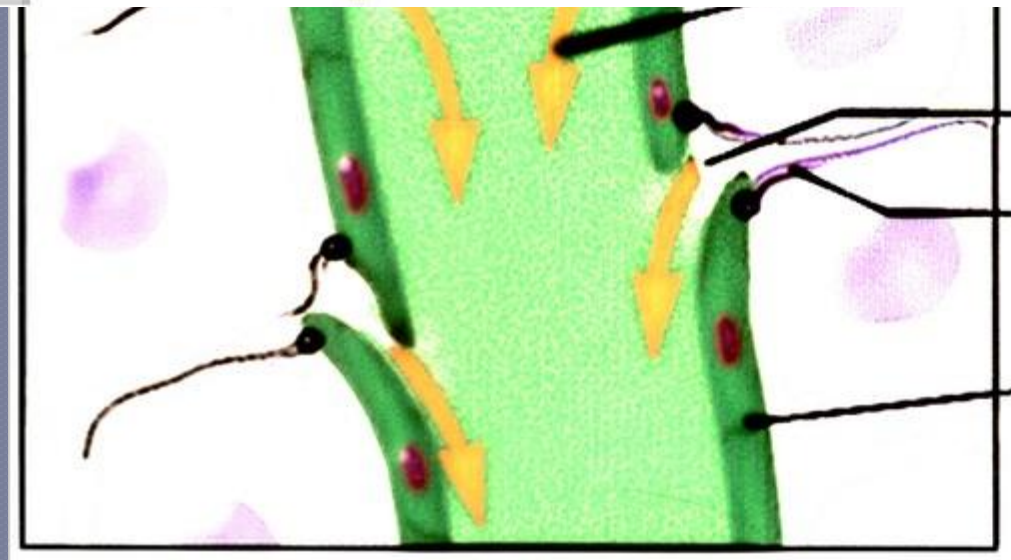

Строение лимфоузла

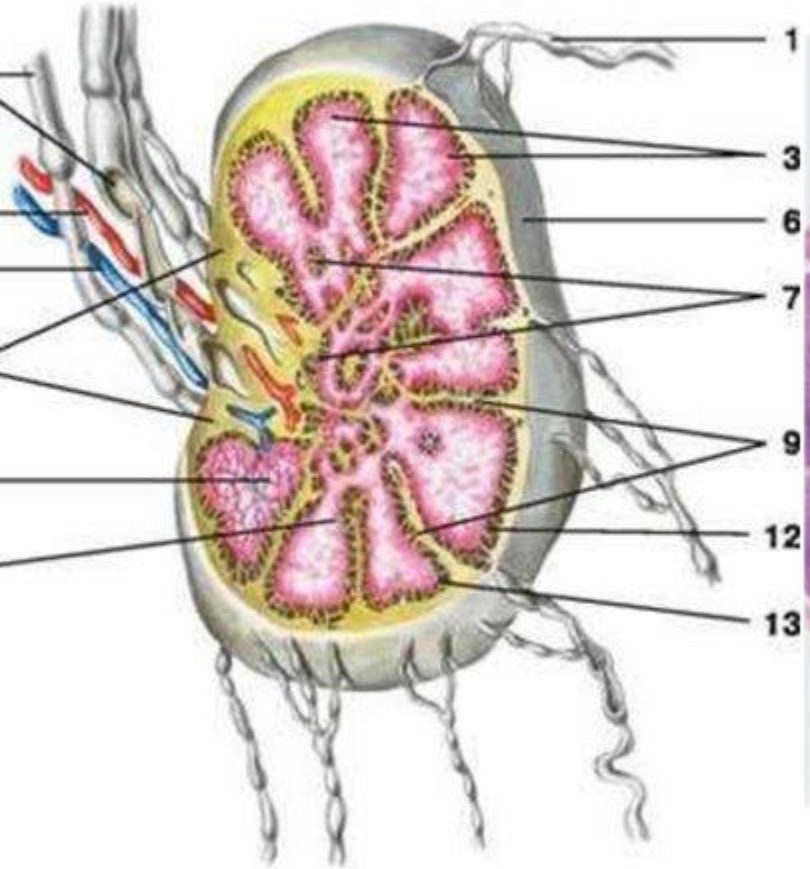

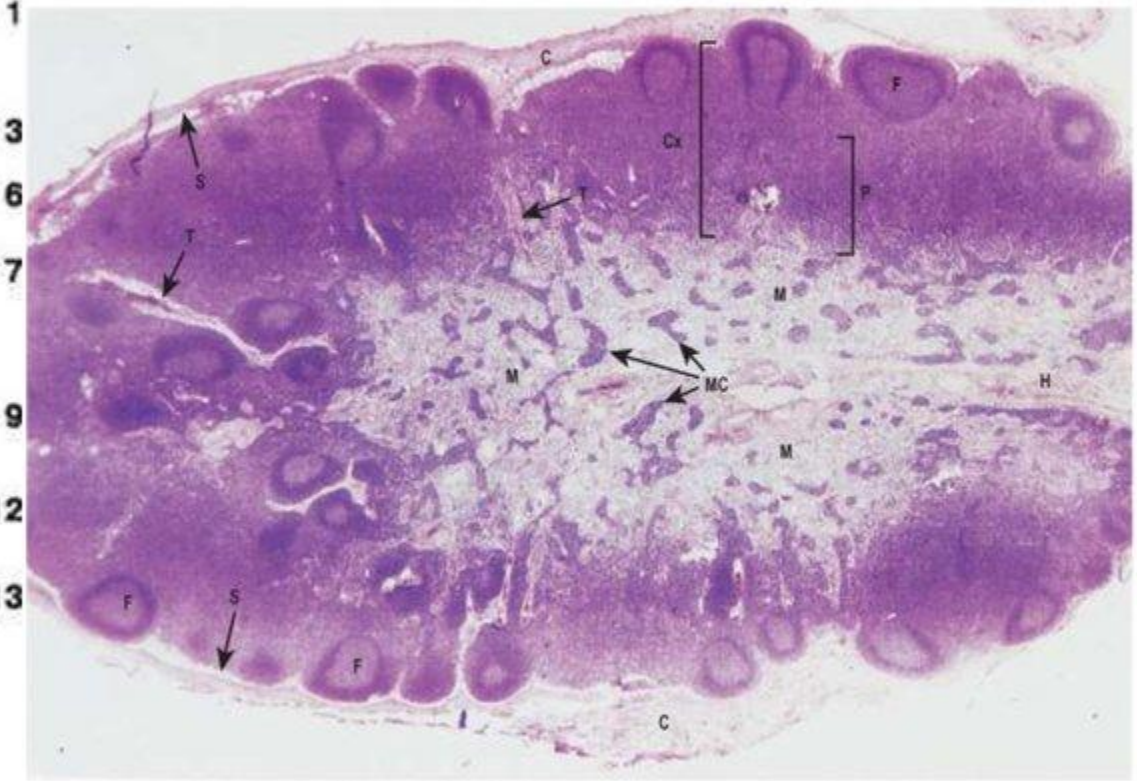

© Elsevier Ltd 2005. Standring: Gray's Anatomy 39e - www.graysanatomyonline.com

Строение и функция лимфатического узла

Лимфатический узел – это лимфоидный орган, обеспечивающий механическую и биологическую обработку лимфы и лимфопоэз.

Внешнее строение

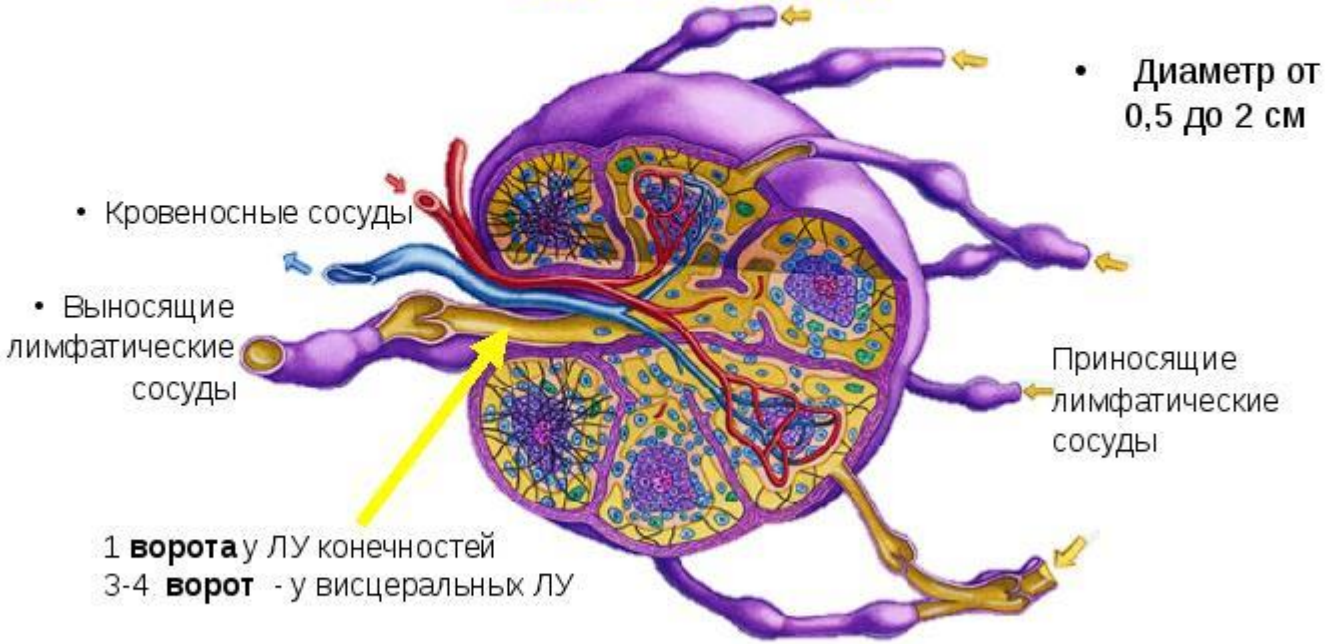

У человека лимфатических узлов ≈ 500 шт., расположенных одиночно или группами и лежащих на пути следования лимфатических сосудов.

Классификации лимфатических узлов

По отношению к частям тела

- ЛУ головы
- ЛУ шеи
- ЛУ конечностей
- ЛУ грудной полости
- ЛУ брюшной полости
- ЛУ полости таза

По отношению к поверхностной фасции

- Поверхностные
- Глубокие

По отношению к органам и стенкам полостей тела

- Париетальные
- Висцеральные

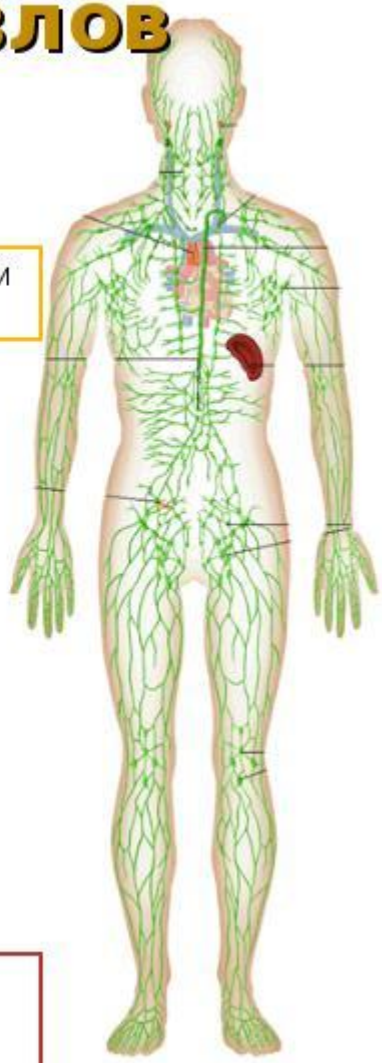

В головном и спинном мозге, костях, плаценте, в области кистей и стоп лимфатических узлов **НЕТ!!!**

Классификации лимфатических узлов

По форме

простые

бобовидная

округлая

овоидная

сложные

сегментарная

лентовидная

Клиническая классификация

- ***Регионарные лимфатические узлы*** - узлы, в которые лимфа оттекает непосредственно от органа.
- ***Отдаленные лимфатические узлы*** – узлы, в которые лимфа оттекает из регионарных

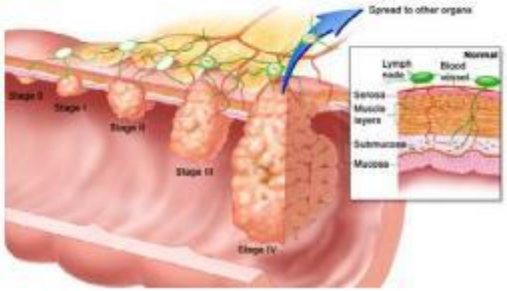

Тема: Морфофункциональная характеристика лимфатической системы

ЛИМФАТИЧЕСКИЕ УЗЛЫ

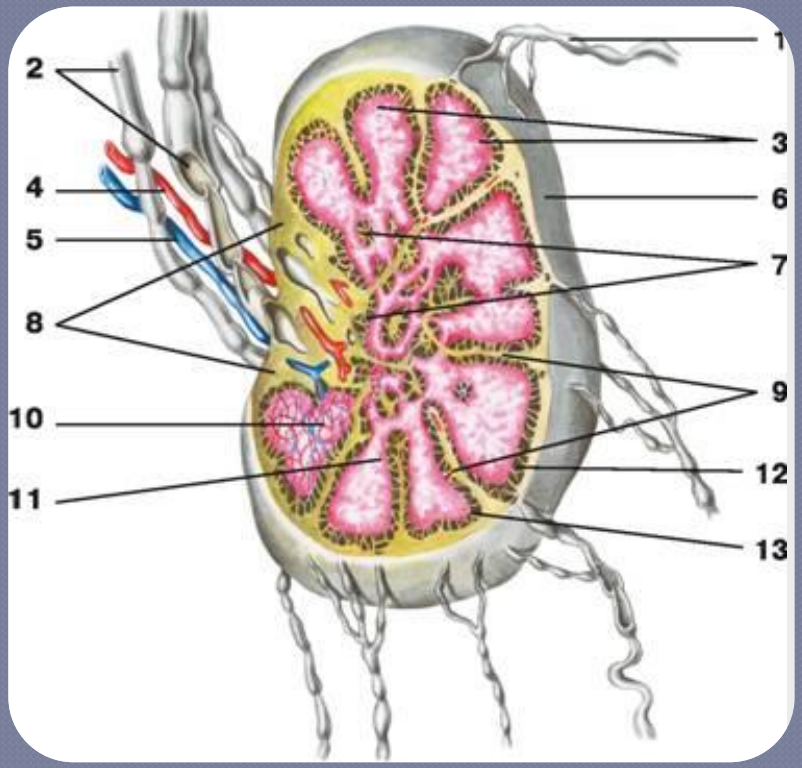

1 — приносящий лимфатический сосуд;
2 — выносящие лимфатические сосуды;
3 — корковое вещество;
4 — артерия;
5 — вена;
6 — капсула;
7 — мозговое вещество;
8 — ворота лимфатического узла;
9 — трабекулы;
10 — паракортикальная зона;
11 — промежуточный мозговой синус;
12 — промежуточный корковый синус;
13 — лимфатический фолликул
.

Тема: Морфофункциональная характеристика лимфатической системы

ЛИМФАТИЧЕСКИЕ УЗЛЫ

СИНУСЫ ЛИМФОУЗЛА

- Краевой (между капсулой и фолликулами)
- Промежуточные корковые (между фолликулами и трабекулами)
- Промежуточные мозговые
- (между трабекулами и мякотными тяжами)
- Воротный (в области ворот лимфоузла)

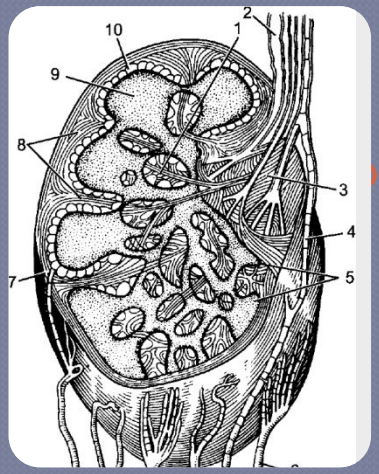

ЗОНЫ ЛИМФОУЗЛА

- Тимусзависимая зона (преимущественно Т – лимфоциты)
- В – зависимая зона (размножение и созревание плазматических клеток, синтезирующих антитела, В-лимфоциты ,макрофаги)

.

Лимфатические сосуды и узлы нижней конечности

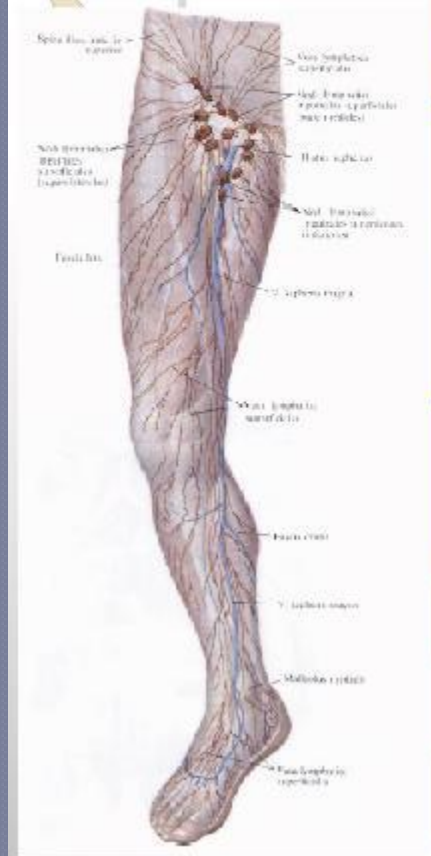

Лимфатические сосуды

Поверхностные	Глубокие
: 1) медиальная группа 2)латеральная группа 3) задняя группа *Собирают лимфу от кожи и*	*Собирают лимфу от мышц, фасций, костей, нервов, суставных сумок, синовиальных*

Лимфатические узлы

Подколенные

Поверхностные паховые

Глубокие паховые

Лимфатические узлы, которые можно обследовать при осмотре

- Затылочные
- Сосцевидные
- Околоушные
- Щечные
- Подподбородочные
- Поднижнечелюстные
- Поверхностные и глубокие шейные
- Над- и подключичные
- Подмышечные
- Локтевые
- Паховые
- Подколенные

Тема: Морфофункциональная характеристика лимфатической системы

ФУНКЦИИ ЛИМФАТИЧЕСКИХ УЗЛОВ

- Способствуют продвижению лимфы
- Барьерно-фильтрационная функция (задерживание бактерий и других инородных частиц по пути тока лимфы)
- Гемопоэтическая функция (участие в образовании лимфоцитов)
- Иммуноцитопоэтическая функция (образуются плазматические клетки, вырабатывающие антитела)
- Депонирование лимфы

.

Функции лимфатической системы

- **Резорбционная** – вынос из интерстиция жидкости, белков, микробов, токсинов, частиц.
- **Барьерно-фильтрационная** – очистка от токсических продуктов в узлах.
- **Иммунитет** – клеточный и неклеточный.
- **Обменная** – вынос из мест образования и транспорт в кровь крупномолекулярных веществ: белков, жиров и др.
- **Резервуарная** – депонирование и сброс лимфы за счет регулирования емкости лимфатического русла.
- **Транспортная** :
- пассивный транспорт,
- активный транспорт лимфы за счет насосной функции лимфангионов.

Что может транспортироваться с лимфой при патологии?

- **Вредные для организма элементы:**
  - **Бактерии и токсины**
  - **Вирусы**
  - **Опухолевые клетки**
  - **Компоненты клеток при разрушении тканей (мембраны, внутриклеточные органоиды и пр.)**

Какие силы обеспечивают транспорт лимфы в капиллярах, сосудах и узлах ?

Классические теории пассивного транспорта лимфы:

- давление новообразованной лимфы,
- сдавливание лимфатических сосудов внешними силами (сокращение сердца, мышц и др.),
- присасывающее влияние грудной клетки

но: при гибели организма лимфоток продолжается еще некоторое время!

Современная теория активного транспорта лимфы

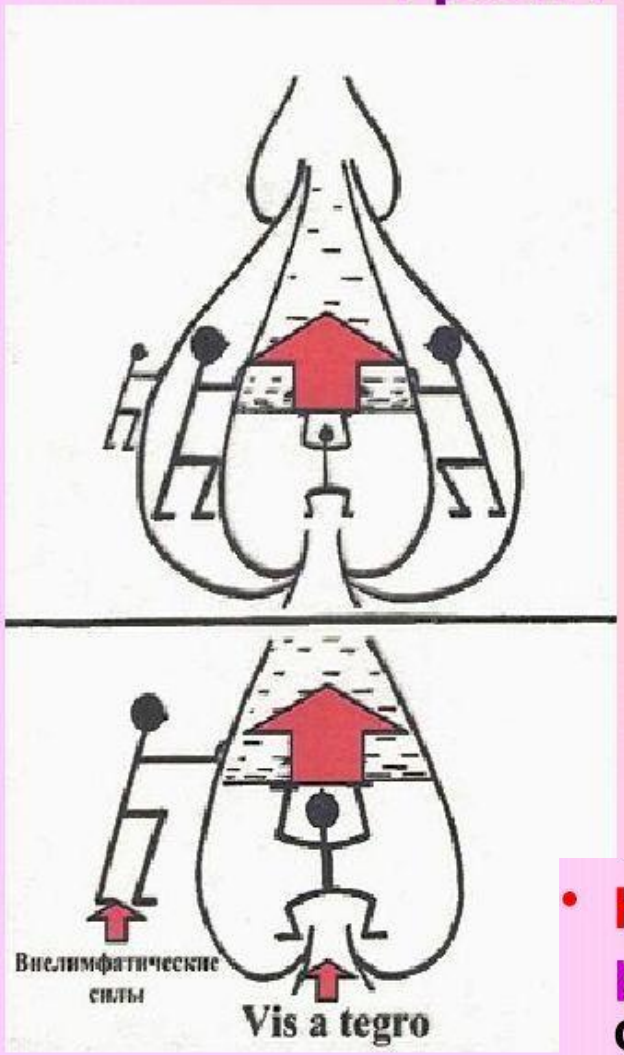

Основная движущая сила – собственная сократительная деятельность **лимфангионов** - **клапанных сегментов лимфатических сосудов.**

- **Ритмически сокращается, перекачивая лимфу в проксимальный лимфангион.**

- **Насосная функция реализуется фазными ритмическими сокращениями (как в сердце),**

Факторы, препятствующие венозному оттоку и лимфотоку из нижних конечностей

- Вертикальное положение, положение сидя.
- Неподвижность конечности.
- Сдавление конечности
- Снижение тонуса и недостаточность клапанов вен.
- Патология вен.
- Недоразвитие и повреждение лимфатических путей.
- Травмы м воспаление тканей конечности.

Клиническое значение знаний о лимфатической системе

Воспаление, увеличение лимфатических узлов – лимфаденит

Воспаление лимфатических сосудов - лимфангоит

Постмастэктомический отёк конечности

Слоновость или лимфедема
Возбудитель - филярия

Знание мест расположения лимфатических узлов и направления оттока лимфы при массаже

Некоторые заболевания лимфатической системы

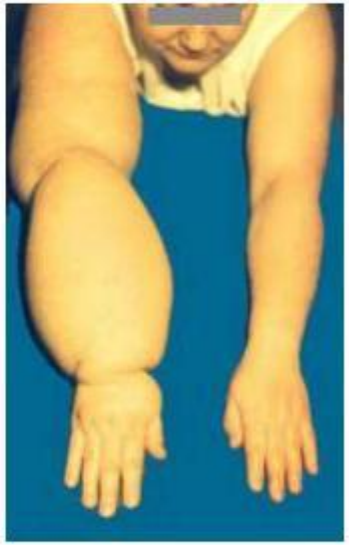

Лимфедема (слоновость)

Постмастэктомическая лимфедема

Тема: Морфофункциональная характеристика лимфатической системы

РЕШЕНИЕ ЗАДАЧ

ЗАДАЧА 1

- У пациента при обработке раны шеи, локализующейся слева вблизи венозного угла, фельдшер обратил внимание на истечение жидкости, напоминающей лимфу. О вероятности повреждения какого образования нужно помнить?

  Дайте анатомическое обоснование.

ЗАДАЧА 2

- На прием обратилась женщина с жалобами на покраснение и утолщение соска молочной железы. Сосок при пальпации утолщен, плотный. Была заподозрена опухоль молочной железы. Какие группы лимфоузлов нужно пропальпировать в первую очередь в качестве дополнительного исследования?

.

Тема: Морфофункциональная характеристика лимфатической системы

ПРАВИЛЬНЫЙ ОТВЕТ

ЗАДАЧА 1

- В левый венозный угол впадает грудной лимфатический проток

ЗАДАЧА 2

- Подмышечные.
  Из подмышечных лимфоузлов лимфа течет в подключичные узлы и далее в подключичный ствол.

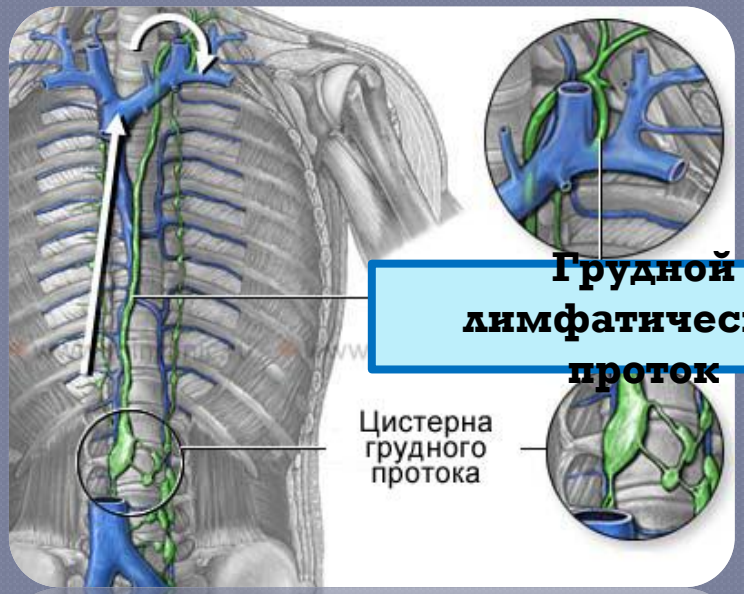

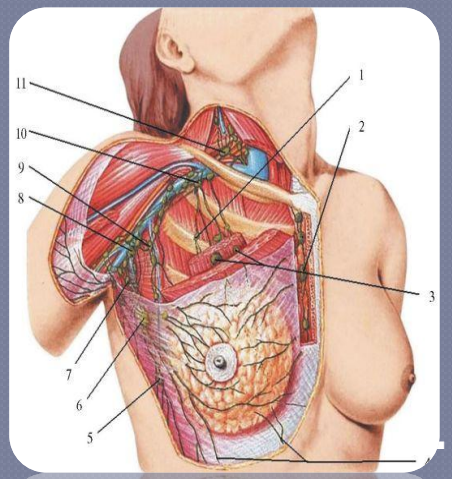

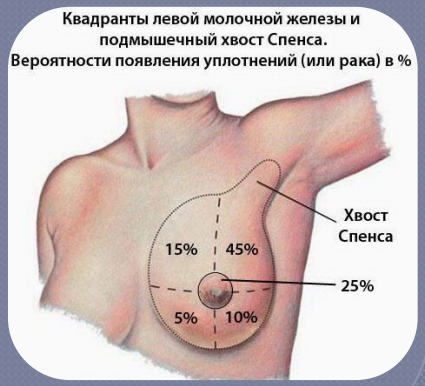

Благодарю за внимание!