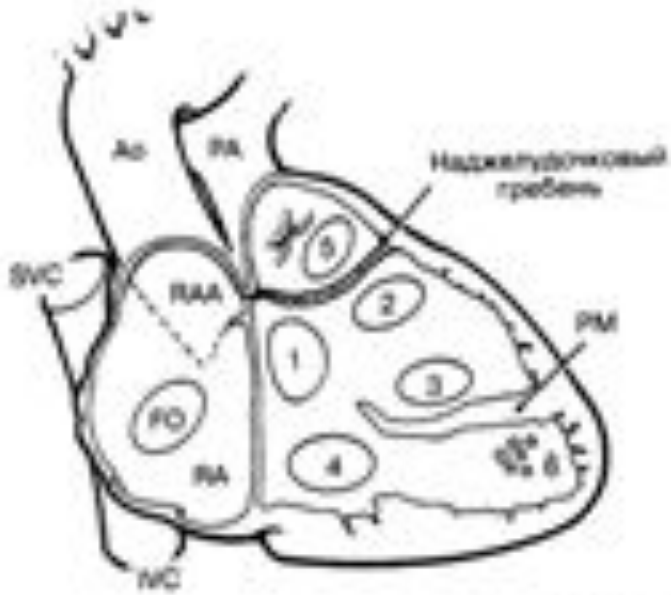

Рис. 7.63. Схема поверхности межжелудочковой перегородки со стороны правого желудочка. На схеме представлены наиболее часто встречающиеся положения дефектов перегородки. PA – легочная артерия; Ao – аорта; RA – правое предсердие; SVC – верхняя полая вена; IVC – нижняя полая вена; RAA – ушко правого предсердия; FO – овальное отверстие; PM – папиллярная мышца; отделы перегородки: 1 – мембранозная межжелудочковая перегородка; 2 – межжелудочковая перегородка области оттока; 3 – трабекулярная перегородка; 4 – перегородка области притока; 5 – субарториальный отдел; 6 – дистальные множественные септальные дефекты типа «швейцарского сыра».

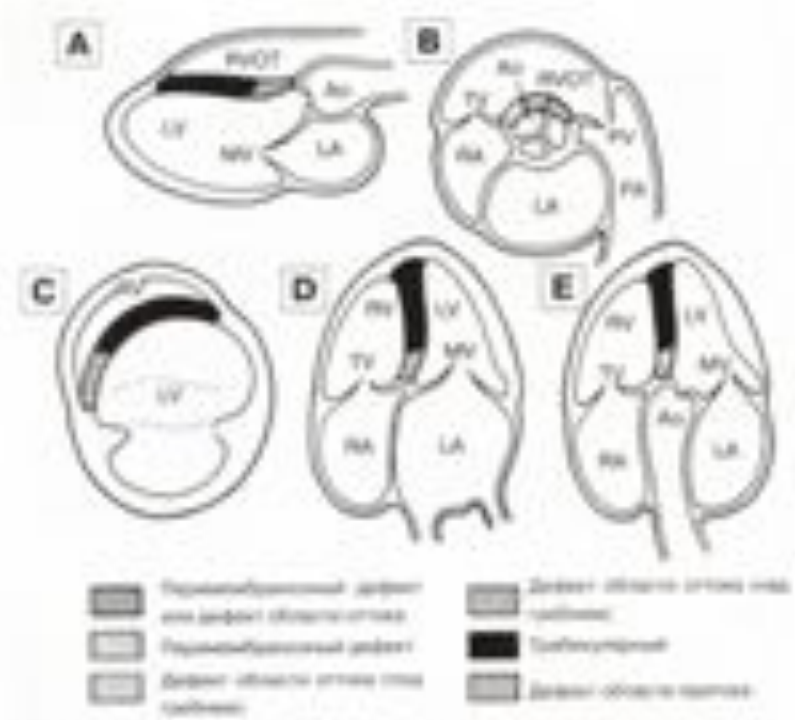

Рис. 7.64. Схема локализации различных типов дефектов межжелудочковой перегородки по данным двухмерной эхокардиографии. Подробности см. в тексте. Ao – аорта; LA – левое предсердие; LV – левый желудочек; RA – правое предсердие; RV – правый желудочек; RVOT – выносящий тракт правого желудочка; MV – митральный клапан; TV – трикуспидальный клапан; PV – легочный клапан.

Оценка степени тяжести митральной недостаточности

1.По глубине проникновения
2. По площади регургитирующей струи и по процентному соотношению площади струи и площали левого предсердия:

Степень регургитации Площадь струи	%
1 степень 1-4 см²	20%
2 степень 4- 7 см²	20-40%
3 степень 7-10 см²	40-80%
4 степень Более 10 см²	>80%

Степень регургитации

ERO	SV mr
1 степень <20	<30
2 степень 20-29	30-44
3 степень 30-39	45-59
4 степень >40	>60

Вычисление радиуса r и площади проксимальной струи регургитации PISA

PISA= $2\pi R^2$ если угол 180˚
PISA=πR^2 если угол 90˚
PISA= $3\pi R^2$ если угол 270˚

Вычисление объемной скорости регургитирующей струи:

Q = PISA x Vr

Где Vr- минимальная скорость при которой происходит искажение допплеровского спектра в ЦДК (ее считают равной пределу Найквиста)

Вычисление площади просвета регургитации и объема регургитации

ERO= Q/Vmax митральной регургитации в режиме CW

SVr= EROx TVI митральной регургитации в режиме CW

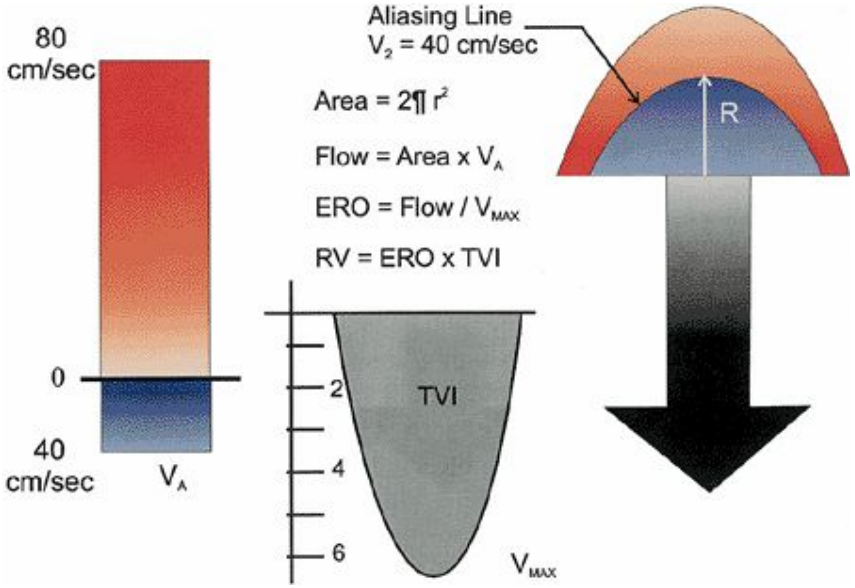

TABLE 12–9 Quantitative Evaluation of Mitral Regurgitant Severity (ASE Guidelines)

Parameter	Mild	Moderate	Severe
Jet area (% of LA area)	<20%	20%–40%	>40%
Vena contracta (cm)	<0.3	0.3–0.7	>0.7
Regurgitant volume (mL)	<30	30–60	>60
Regurgitant fraction (%)	<30	30–50	>50
Regurgitant orifice area (cm^2)	<0.20	0.2–0.4	>0.40

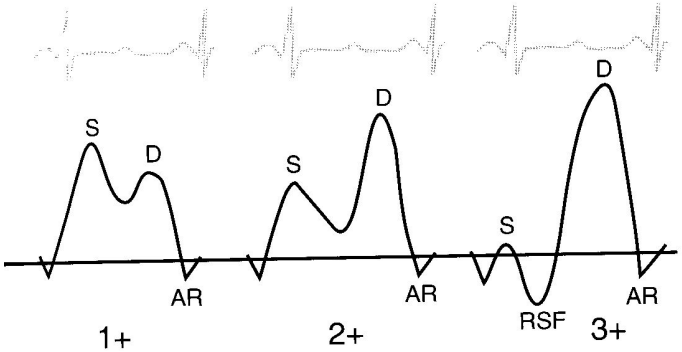

Рисунок 9.20. Схема кровотока в легочных венах при митральной недостаточности. При легкой митральной недостаточности (1+) систолический кровоток (S) превосходит по объему диастолический (D), при умеренной (2+) наблюдается обратное соотношение, а при тяжелой (3+) систолический кровоток становится ретроградным (RSF), все наполнение левого предсердия происходит в диастолу. AR — ретроградный кровоток в легочных венах в систолу предсердий (он обнаруживается и в норме).

Таблица 9.4. Расчет индекса митральной недостаточности

Параметр	Балл	Характеристика
Глубина проникновения струи в предсердие	1	Центральная струя, не достигающая верхней стенки предсердия
	2	Эксцентрическая струя, не достигающая легочных вен
	3	Эксцентрическая струя, распространяющаяся вдоль всей стенки предсердия и достигающая легочных вен
Проксимальная зона регургитации	0	Не обнаружена
	1	Радиус < 0,5 см
	2	Радиус 0,5—1,0 см
	3	Радиус > 1,0 см
Плотность спектра струи в постоянно-волновом режиме	1	Невозможность получить четко очерченный спектр
	2	Четко очерченный спектр плотностью 20—50% спектра диастолического трансмитрального кровотока
	3	Четко очерченный спектр плотностью 50—70% спектра диастолического трансмитрального кровотока
Систолическое давление в легочной артерии	0	< 25 мм рт. ст.
	1	25—30 мм рт. ст.
	2	31—45 мм рт. ст.
	3	> 45 мм рт. ст.
Кровоток в легочных венах	0	Систолический кровоток преобладает над диастолическим на 50% и более
	1	Систолический кровоток преобладает над диастолическим менее чем на 50%
	2	Диастолический кровоток преобладает над систолическим
	3	Ретроградный систолический кровоток
Увеличение левого предсердия	0	Нет
	1	Незначительное
	2	Умеренно выраженное
	3	Значительное

Индекс митральной недостаточности равен сумме баллов, деленной на число исследованных параметров.

Thomas L, Foster E, Hoffman J, Schiller NB. The Mitral Regurgitation Index: An Echocardiographic Guide to Severity. *J Am Coll Cardiol* 33: 2017, 1999.

Оценка степени тяжести митрального стеноза

1.Вычисление максимального и среднего градиентов давления по трансмитральному диастолическому потоку.

Степень стеноза	Максимальный градиент давления	Средний градиент давления
Незначительный	**7-12 мм.рт.ст.**	**< 5 мм.рт.ст.**
Умеренный	**12-20 мм.рт.ст.**	**5-10 мм.рт.ст.**
Значительный	**> 20 мм.рт.ст.**	**> 10 мм.рт.ст.**

2.Вычисление площади митрального отверстия:

1. Планиметрически в парастернальной позиции по короткой оси.
2. По периоду полуспада градиента давления (T1/2) трансмитрального диастолического потока.

$$S_{отв.} = \frac{220}{T1/2}$$

3. По уравнению непрерывности потока:

$$S_{отв.} = \frac{S_{вын.тракта\ лев.жел.} \times TVI_{тракта\ лев.жел.}}{TVI_{трансмитр.потока}}$$

Степень стеноза	Площадь отверстия
Незначительный	**> 2 см²**
Легкий	**1,6 –2 см²**
Умеренный	**1,1- 1,5 см²**
Тяжелый	**< 1 см²**

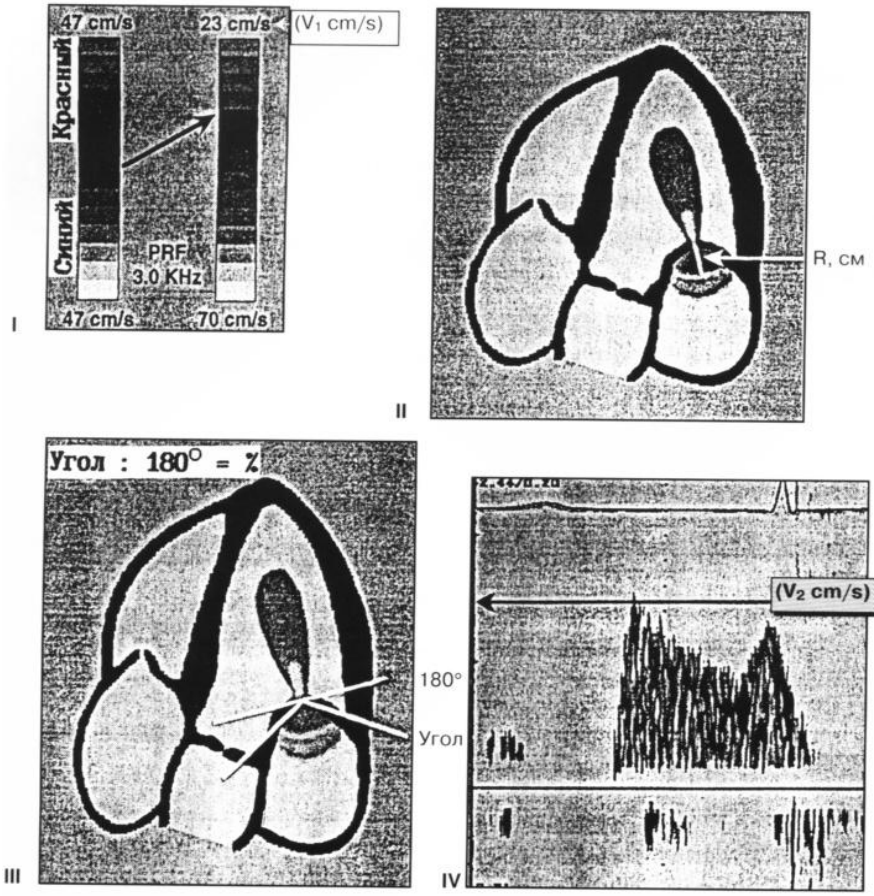

Рис. 17. PISA-метод: этапы определения площади митрального отверстия при митральном стенозе. Цветное допплеровское сканирование и постоянно-волновое допплеровское исследование из апикального доступа (четырехкамерная позиция)

Таблица 1. Расчет среднего давления в легочной артерии по отношению *AT/ET*

AT/ET	$P_{ср\ ЛА}$	*AT/ET*	$P_{ср\ ЛА}$
0,20	69	0,33	30
0,21	64	0,34	28
0,22	60	0,35	26
0,23	57	0,36	24
0,24	53	0,37	23
0,25	50	0,38	21
0,26	47	0,39	20
0,27	44	0,40	19
0,28	41	0,41	17
0,29	38	0,42	16
0,30	36	0,43	15
0,31	34	0,44	14
0,32	31	0,45	13

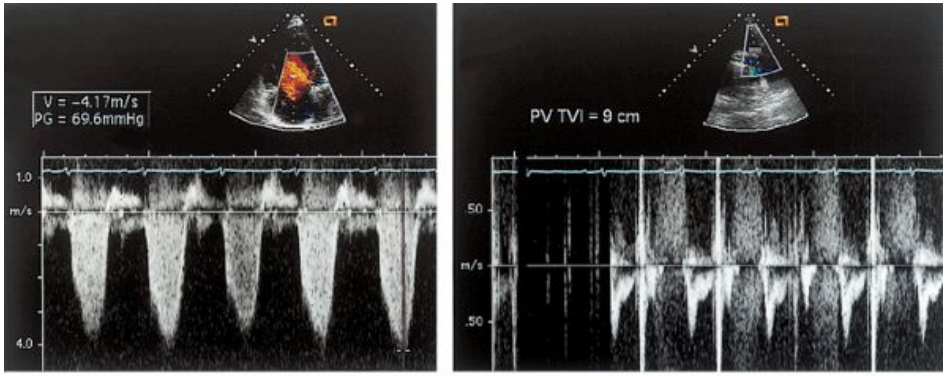

$$PVR = TRV/TVI_{OT} \times 10 + 0.16$$
$$= (4.17/9) \times 10 + 0.16$$
$$= 0.46 \times 10 + 0.16$$
$$= 4.8 \text{ Wood units}$$

систолическое давление по 3х створчатой регургитации

сист. давл. = PGmax трик.нед. + Дп.п.

Давление в правом предсердии:

1. НПВ < 15 мм,коллабирует > 50% на вдохе **- 0- 5 мм.рт.ст.**
2. НПВ 15-25мм,коллабирует > 50% на вдохе **5-10 мм.рт.ст.**
3. НПВ расширена,коллабирует< 50% на вдохе **10-15 мм.рт.ст.**
4. НПВ расширена и не колаб. – **15- 20 мм.рт.ст.**

Таблица 1. Допплер–эхокардиографическая оценка тяжести митральной регургитации [ACC/AHA/ASE 2003 guideline update for the clinical application of echocardiography]

Признаки	Степень тяжести		
	Легкая	Умеренная	Тяжелая
Специфичные признаки тяжести (по данным цветного допплеровского картирования)	• Небольшая, центрально расположенная струя с тонким устьем (<4 см²) • Ширина струи регургитации в самом узком месте (vena contracta) <0,3 см • Минимальная конвергенция потока или ее отсутствие	Присутствуют признаки легкой митральной регургитации, но признаков тяжелой митральной регургитации нет	• Ширина струи регургитации в самом узком месте (vena contracta) ⩾0,7 см ПЛЮС широкая центральная струя регургитации (>40% площади ЛП) или ПЛЮС струя регургитации любого размера, циркулирующая вдоль стенок ЛП • Выраженная конвергенция потока • Обратное движение крови в легочных венах в систолу • «Молотящая» створка митрального клапана или разрыв папиллярной мышцы
Количественные признаки			
Объем регургитации (мл/уд.)	<30	30–59	⩾60
Фракция регургитации (%)	<30	30–49	⩾50
Эффективная площадь регургитационного отверстия (см²)	<0,20	0,20–0,39	⩾0,40

Table 8 Echocardiographic and Doppler parameters used in grading tricuspid regurgitation severity

Parameter	Mild	Moderate	Severe
Tricuspid valve	Usually normal	Normal or abnormal	Abnormal/Flail leaflet/Poor coaptation
RV/RA/IVC size	Normal*	Normal or dilated	Usually dilated**
Jet area-central jets (cm^2)[§]	< 5	5-10	> 10
VC width (cm)[Φ]	Not defined	Not defined, but < 0.7	> 0.7
PISA radius (cm)[ψ]	≤ 0.5	0.6-0.9	> 0.9
Jet density and contour–CW	Soft and parabolic	Dense, variable contour	Dense, triangular with early peaking
Hepatic vein flow†	Systolic dominance	Systolic blunting	Systolic reversal

CW, Continuous wave Doppler; *IVC*, inferior vena cava; *RA*, right atrium; *RV*, right ventricle; *VC*, vena contracta width.

* Unless there are other reasons for RA or RV dilation. Normal 2D measurements from the apical 4-chamber view: RV medio-lateral end-diastolic dimension ≤ 4.3 cm, RV end-diastolic area ≤ 35.5 cm^2 , maximal RA medio-lateral and supero-inferior dimensions ≤ 4.6 cm and 4.9 cm respectively, maximal RA volume ≤ 33 ml/m^2(35;89).

** Exception: acute TR.

[§] At a Nyquist limit of 50-60 cm/s. Not valid in eccentric jets. Jet area is not recommended as the sole parameter of TR severity due to its dependence on hemodynamic and technical factors.

[Φ] At a Nyquist limit of 50-60 cm/s.

[ψ] Baseline shift with Nyquist limit of 28 cm/s.

† Other conditions may cause systolic blunting (eg. atrial fibrillation, elevated RA pressure).

Table 8 Reference limits and partition values of right ventricular size and function as measured in the apical 4-chamber view

	Reference range	Mildly abnormal	Moderately abnormal	Severely abnormal
RV diastolic area, cm^2	11–28	29–32	33–37	≥38
RV systolic area, cm^2	7.5–16	17–19	20–22	≥23
RV fractional area change, %	32–60	25–31	18–24	≤17

RV, Right ventricular.
Data from Weyman.[80]

Table 9 Reference limits and partition values for left atrial dimensions/volumes

	Women				Men			
	Reference range	Mildly abnormal	Moderately abnormal	Severely abnormal	Reference range	Mildly abnormal	Moderately abnormal	Severely abnormal
Atrial dimensions								
LA diameter, cm	2.7–3.8	3.9–4.2	4.3–4.6	≥4.7	3.0–4.0	4.1–4.6	4.7–5.2	≥5.2
LA diameter/BSA, cm/m^2	1.5–2.3	2.4–2.6	2.7–2.9	≥3.0	1.5–2.3	2.4–2.6	2.7–2.9	≥3.0
RA minor-axis dimension, cm	2.9–4.5	4.6–4.9	5.0–5.4	≥5.5	2.9–4.5	4.6–4.9	5.0–5.4	≥5.5
RA minor-axis dimension/BSA, cm/m^2	1.7–2.5	2.6–2.8	2.9–3.1	≥3.2	1.7–2.5	2.6–2.8	2.9–3.1	≥3.2
Atrial area								
LA area, cm^2	≤20	20–30	30–40	>40	≤20	20–30	30–40	>40
Atrial volumes								
LA volume, mL	22–52	53–62	63–72	≥73	18–58	59–68	69–78	≥79
LA volume/BSA, mL/m^2	***22 ± 6***	***29–33***	***34–39***	***≥40***	***22 ± 6***	***29–33***	***34–39***	***≥40***

BSA, Body surface area; *LA*, left atrial; *RA*, right atrial.
Bold italic values: Recommended and best validated.