

Министерство здравоохранения Иркутской области  
ОБЛАСТНОЕ ГОСУДАРСТВЕННОЕ БЮДЖЕТНОЕ  
ПРОФЕССИОНАЛЬНОЕ ОБРАЗОВАТЕЛЬНОЕ УЧРЕЖДЕНИЕ  
«БРАТСКИЙ МЕДИЦИНСКИЙ КОЛЛЕДЖ»  
(ОГБПОУ БМК)

Специальность «Сестринское дело»

ВУЛЬВОВАГИНАЛЬНЫЙ КАНДИДОЗ

Выполнил:

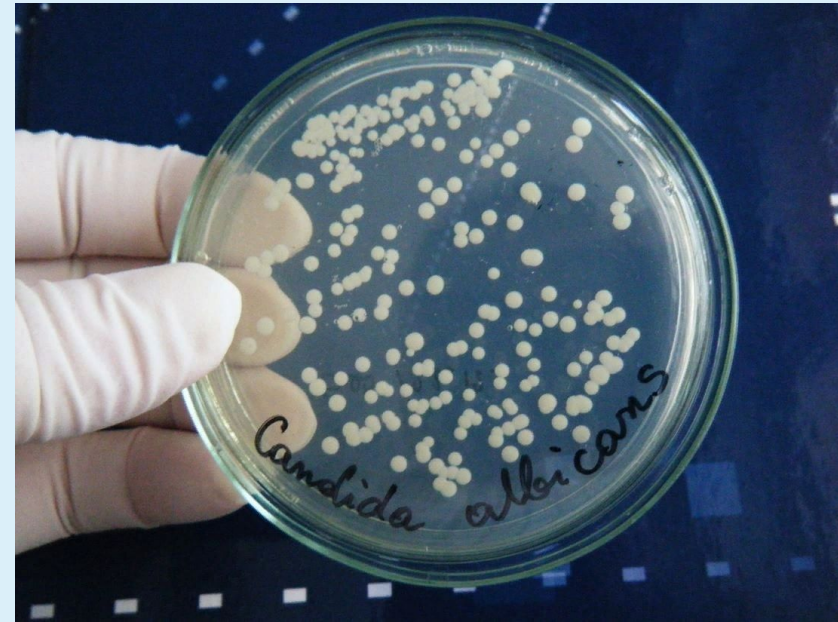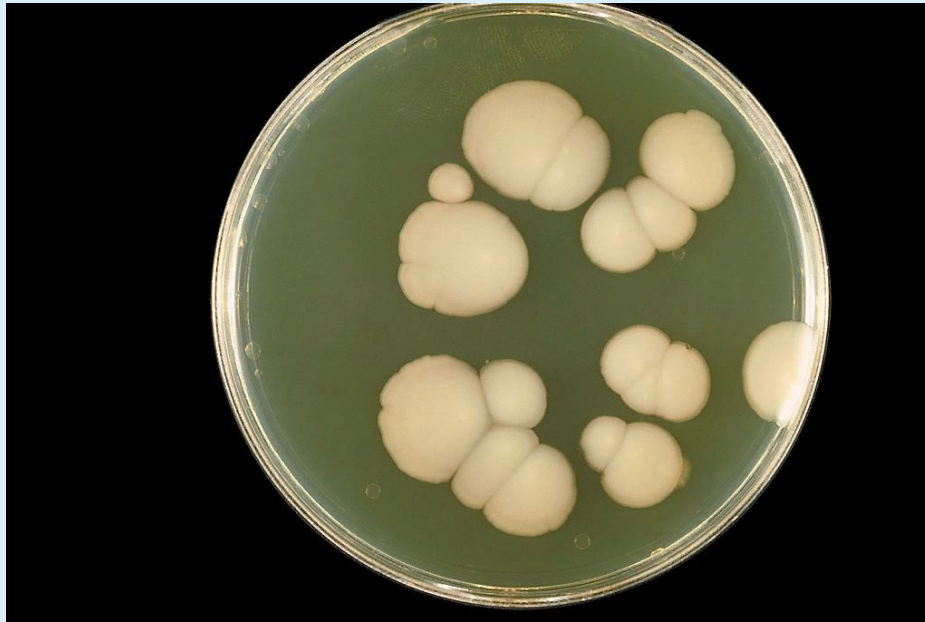Студент 4 курса СД-199Б группы

Константинова Наталья Андреевна

Проверил: Федоровская Ксения Владимировна

г. Братск 2022

Вульвовагинальный кандидоз – инфекционное поражение слизистой оболочки вульвы и влагалища, вызываемое дрожжеподобными грибами рода *Candida*.



# Факторы риска

## Эндогенные:

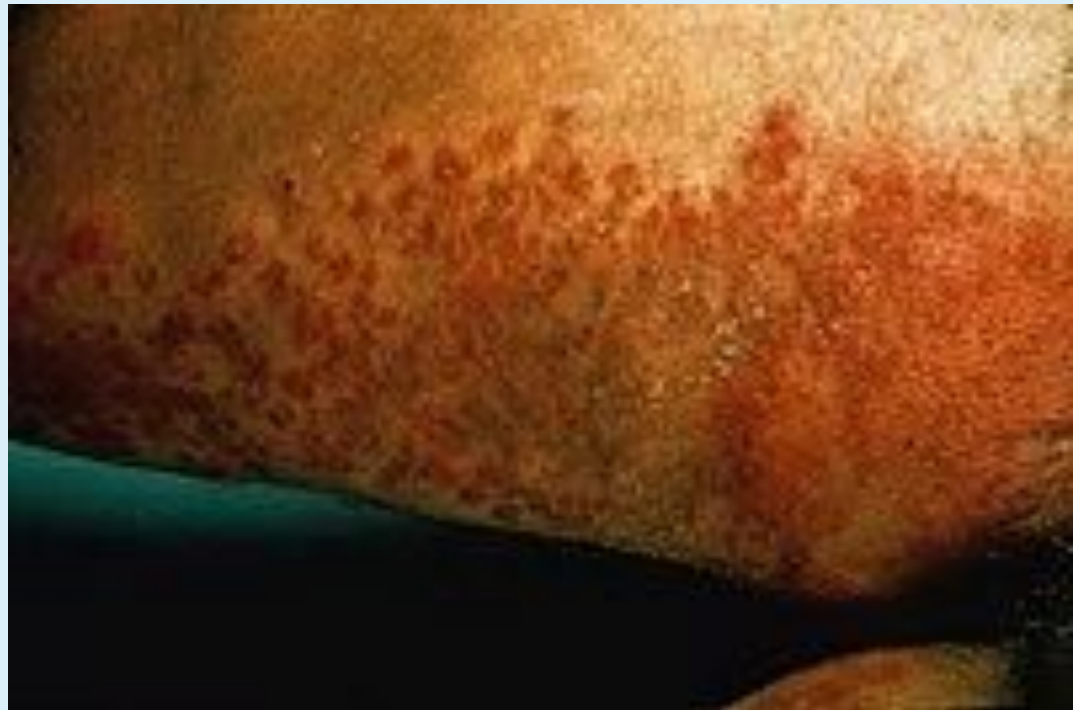- Нарушение местного иммунитета;
  - Эндокринные заболевания (сахарный диабет, ожирения и др.);
  - Физиологические причины (менструация, беременность).

## Экзогенные:

- Медикаментозные факторы: антибиотики широкого спектра действия, глюкокортикостероиды, цитостатики, иммунодепрессанты.
- Длительный прием комбинированных оральных контрацептивов с высокой дозой эстрогенов.

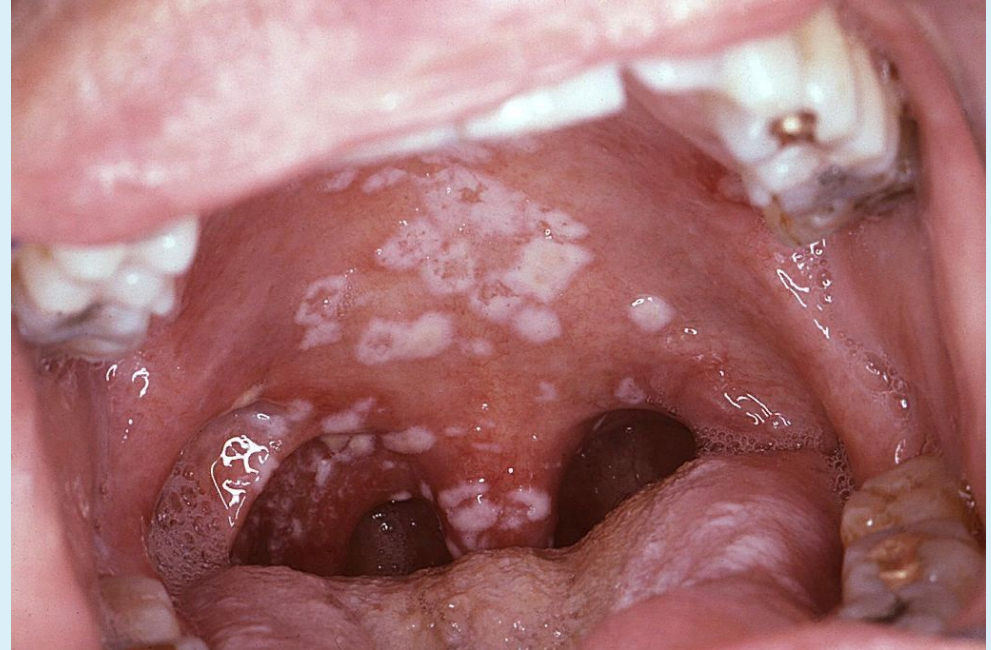
# Клинические проявления

Поверхностные кандидозы включают поражение гладкой кожи, слизистых оболочек.



# Клинические признаки

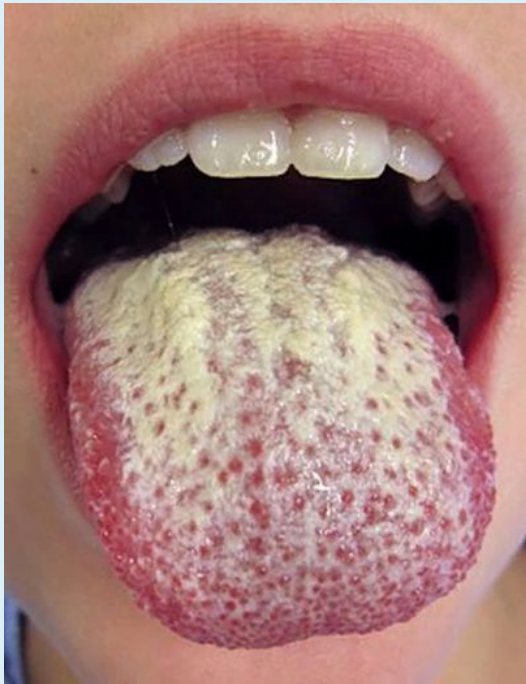- Кандидоз полости рта (молочница) проявляется в виде творожистых высыпаний, белый или желтоватых бляшек, которые могут возникнуть в любой полости.
- Зубной стоматит проявляется покраснением, и редких случаях, болезненностью в области укрепления зуба.



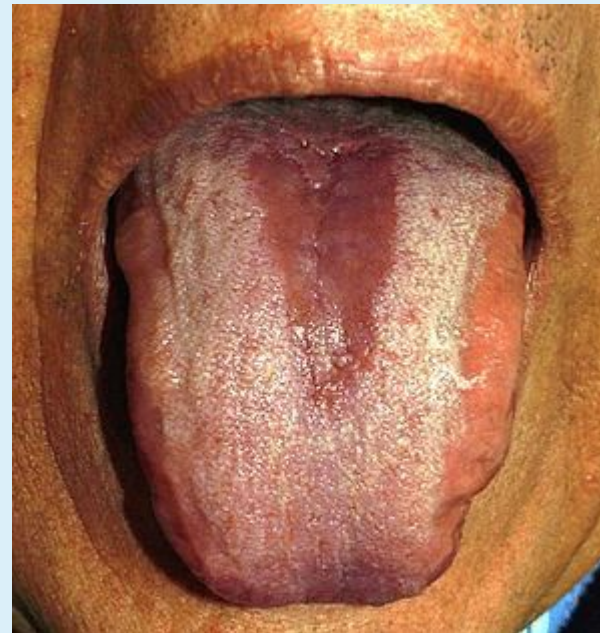


## Клинические проявления

Хронический бляшечный кандидоз полости рта.

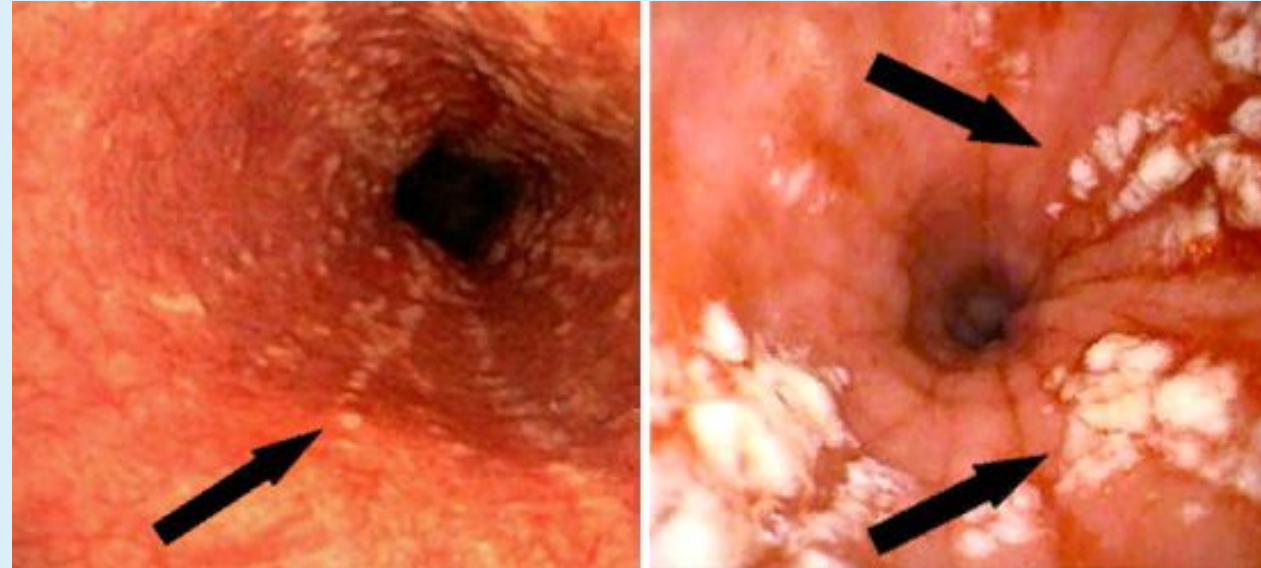


Срединный ромбовидный глоссит — красный и гладкий участок атрофической слизистой оболочки в середине тыльной поверхности языка.



# Клинические проявления

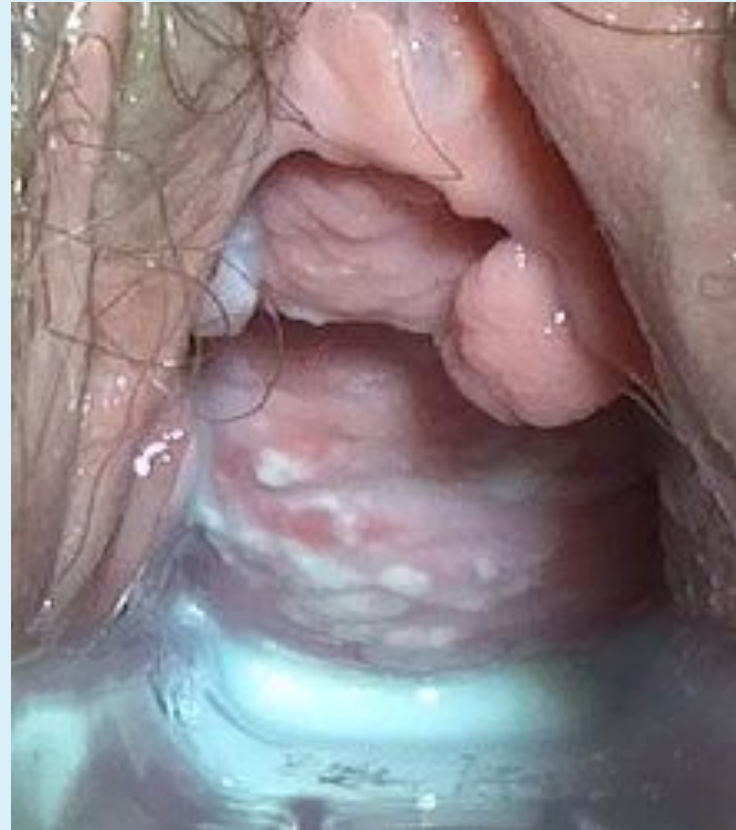Кандидоз кишечника является одной из разновидностей тяжёлого дисбактериоза. В ситуациях, когда в кишечнике создаются условия, непригодные для жизни нормальных микробов, в нём размножаются кандиды.



# Клиническая картина

Симптомы кандидоза (молочницы) у женщин.

1. Жжение и зуд в области наружных половых органов.
2. Белые творожистые выделения из влагалища.
3. Отек и покраснение слизистой оболочки влагалища и наружных половых органов.
4. Боль при половом акте и мочеиспускании.





# Клиническая картина

Симптомы кандидоза у мужчин.

1. Жжение и зуд в области головки полового члена и крайней плоти.
2. Покраснение головки полового члена и крайней плоти.
3. Белый налёт на головке полового члена и крайней плоти.
4. Боль при половом акте.
5. Боль при мочеиспускании.
6. Выделения белого цвета при мочеиспускании.



# Лечение

- При выборе схемы лечения кандидозного вульвовагинита необходимо учитывать клиническую форму заболевания и наличие сопутствующих или предрасполагающих факторов.
- Существует множество препаратов для лечения этого заболевания. Одни из них применяют местно (крем, вагинальные таблетки или свечи), другие –внутрь (таблетки или капсулы для приёма внутрь). Препараты для лечения кандидоза:
  - 1. полиенового ряда (нистатин, амфотерицин В).
  - 2. имидазолового ряда (клотримазол, миконазол).
  - 3. триазолового ряда (интраконазол, флуконазол).

# Профилактика

- Хорошим средством для предотвращения роста грибов является употреблении содержащих живые молочнокислые культуры, а также употребление натуральных продуктов, обладающих хорошим противогрибковым действием, таких как чеснок, прополис, ягоды и листья брусники, сок и семена грейпфрута.

Есть ряд рекомендаций для предупреждения кандидоза:

- Избегать случайных половых связей.
- Нормализовать вес.
- Использовать хлопчатобумажное нижнее бельё.
- Лечиться антибиотиками только по назначению врача.