Жылқы альфортиозы

Орындаған: Есімханқызы Д.
Топ: ВМ-404
Тексерген : Мауланов А.З.

- **Жылқының альфартиозы** – құрсақ қуысы ылғалды қабығының қанталауларға, қабынуға (перитонитке) ұшырауымен сипатталатын, Alfortia edentatus жұмыр құртының балаңқұрттары қоздыратын инвазиялық ауру. Ауру жас және кәрі малда зілдірек өтеді.

Этиологиясы

- Қоздырушысы Alfortia edentatus тоқ ішекте паразитті тіршілік ететін жұмыр құрт . Аналығының ұзындығы – 23-26 мм, аталығы – 32-40 мм құрайды . Сыртқа түскен жұмыртқалар біраз уақыттан кейін инвазиялық баланқұрттарға айналады.

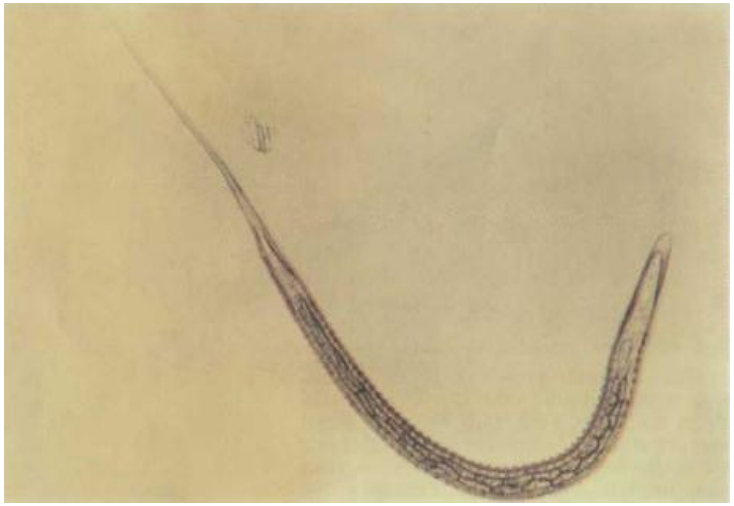

Дамуы

- Олар шөпті, азықты, суды ластап жылқылардың организміне түседі. Жұқпалы балаңқұрттар жылқы организміне алиментарлық жолмен енген соң, сыртқы қабықшасын тастап, ішек қатпарларын тереңірек бойлап , оның сірлі қабығының астына түседі. Одан әрі шажырқай бойымен жылжый отырып, оның түбіріне дейін жетеді. Құрсақ қабатының ішкі көкшандыры астымен кіндікке немесе төске жылжып, майлы ұлпаларға енеді. Олар қоныс тепкен жерлерде іші қанға толы қуыстар пайда болады, онда олар түлейді , өсіп дамиды. 5-6 айдан кейін жас немотодалар осында келген ізімен қайтадан шажырқай түбіне қайырыла оралады да, ет және кілегей қабықтары арасында 3-4 апта шамамен аялдап , көлемі бұршақтай түйін құрып , біртіндеп тоқ ішекке ауысады. Толық даму айналым уақыты 8-9 кейде 10 айға созылады.

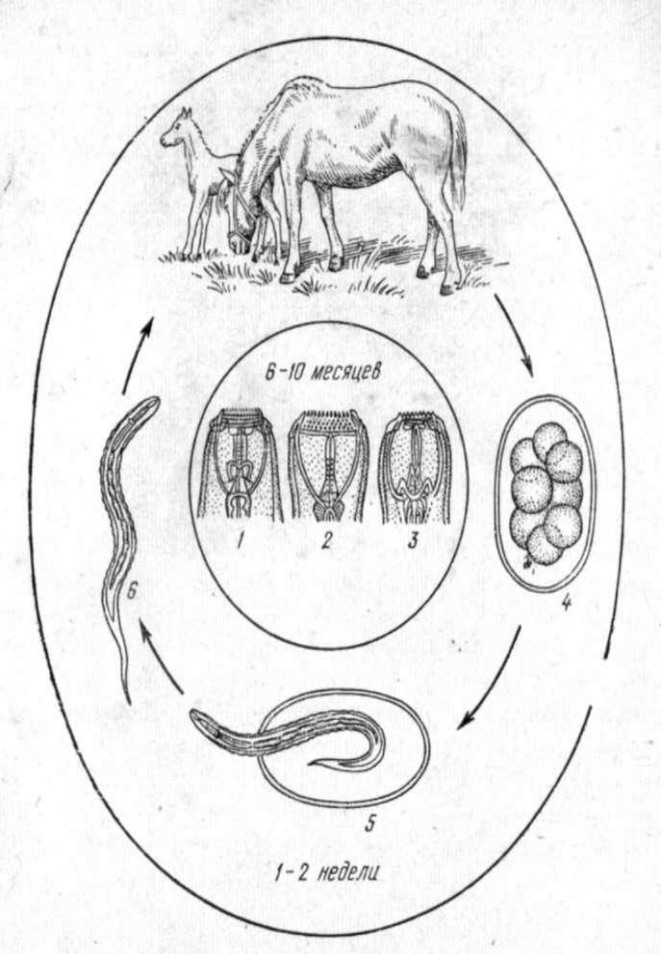

Рис. 33. Схема развития стронгилид лошадей:
1 — ротовая капсула делафондии; 2 — ротовая капсула альфортии; 3 — ротовая капсула стронгила; 4 — незрелое яйцо стронгилидного типа; 5 — выход личинки первой стадии из яйца; 6 — инвазионная личинка.

Созылмалы

Жіті

- Құлындар мен
- Мал артық

кәрі
жылқыларда
байқалады және
ол 1,5-2 айға
дейін созылады.
Клиникалық
көріністер
аурудың жіті
түріне ұқсайды
(күйсізденеді,
қан аздық),
бірақ одан
емес.
Дене
температурасы
40-41,9º С-ға
дейін
көтеріледі, қан
тамырының
соғуы мен
демалуы
жиілейді,
қарынын
сиапғанда
жануар қатты
ауырсынады,
ыңқылдайды,
бүйіріне

Клиникалық белгісі

қозғалғанды
жақсы көрмейді,
ойнақтары
кеңейтілуінде
ісінеді,
бұлшықтар
оқшы көптірмен
қысылып
тұрады.

vet-academy.ru

Патологиялық анатомиясы.

- Құрсақ қуысының бет пердесі зақымданып, көмескіленеді, онда қара-қызыл көкшіл реңді, өлшемі 5 – 6 см дей, оданда үлкен дақтар – қанталаулар пайда болады. Кейде бұл дақтар бір-бірімен бірігіп, көлемденеді, ересек адамның алақанындай аумаққа айналады. Бұл дақтарда жіп сияқты немесе бүктеліп сақинаға ұқсаған балауса альфортиялар көрінеді. Бұл зақымданулар құрсақ қуысының оң жақ қабырғасында зілдірек болады.

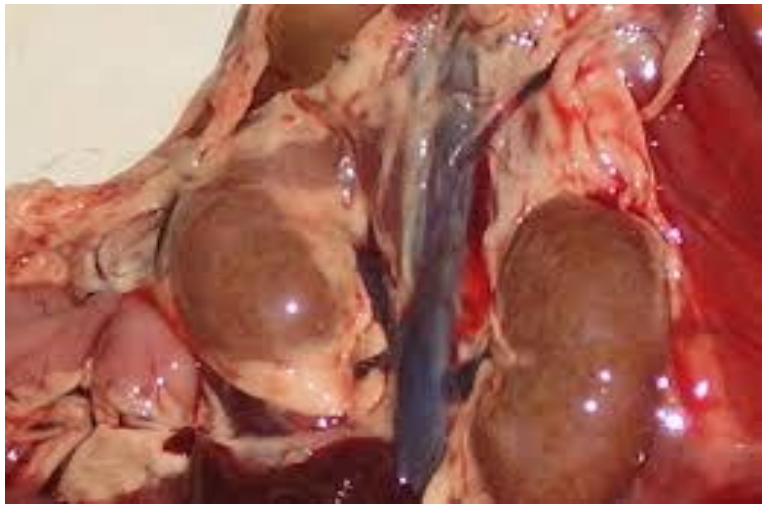

- Организмге енген балаусалар саны өте мол болса, құрсақ қуысының бет пердесі түгел дерлік лайланады, бұдырланады, көптеген фиброзды өсінділермен бүркеледі; фиброзды өсінділер мүшелерді бір-біріне жабыстырады. Альфортийлік перитонит әдетте асептикалық сипатта болады. Алайда, кейде қабыну процесі іріңдеткіш микрофлора әрекетінен асқынып, іріңді-фибринді перитонитке ұласып, малды өлімге ұшыратады.

Диагнозы

- Малдың тірі кезінде альфортиозды анықтаудың тәсідері әлі табылған жоқ. Сойылған мал ішінен ересек құрттарды, ал көкшандыр қабынған тұстарын кесіп мұқият зерттеп, олардан нематоданың әртүрлі даму сатысындағы ұрпақтарын іздестіріп табу арқылы дұрыс диагноз қояды.

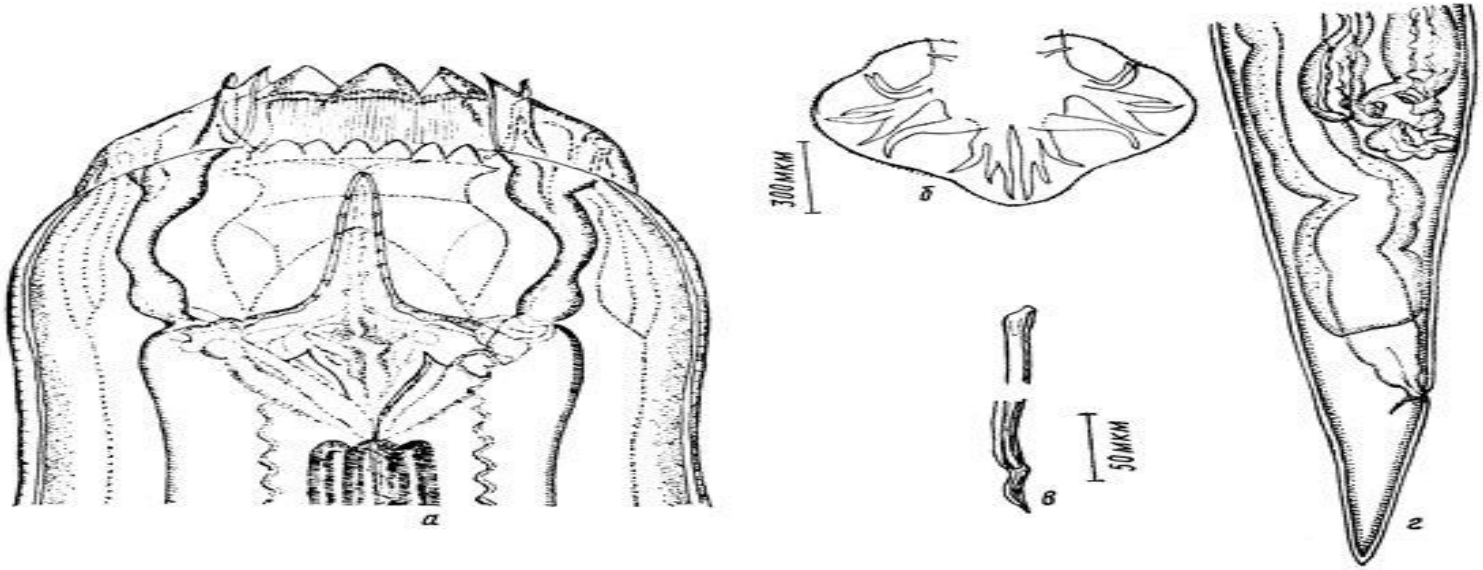

Дифференциялды диагностика

- Жылқылардың альфратиозын жылқының инфекциялық анемиясынан, алиментарлық дистрофиядан, ішек жолдарының шаншуынан және басқа да нематодтар тудыратан аурулардан ажыратып балау керек.

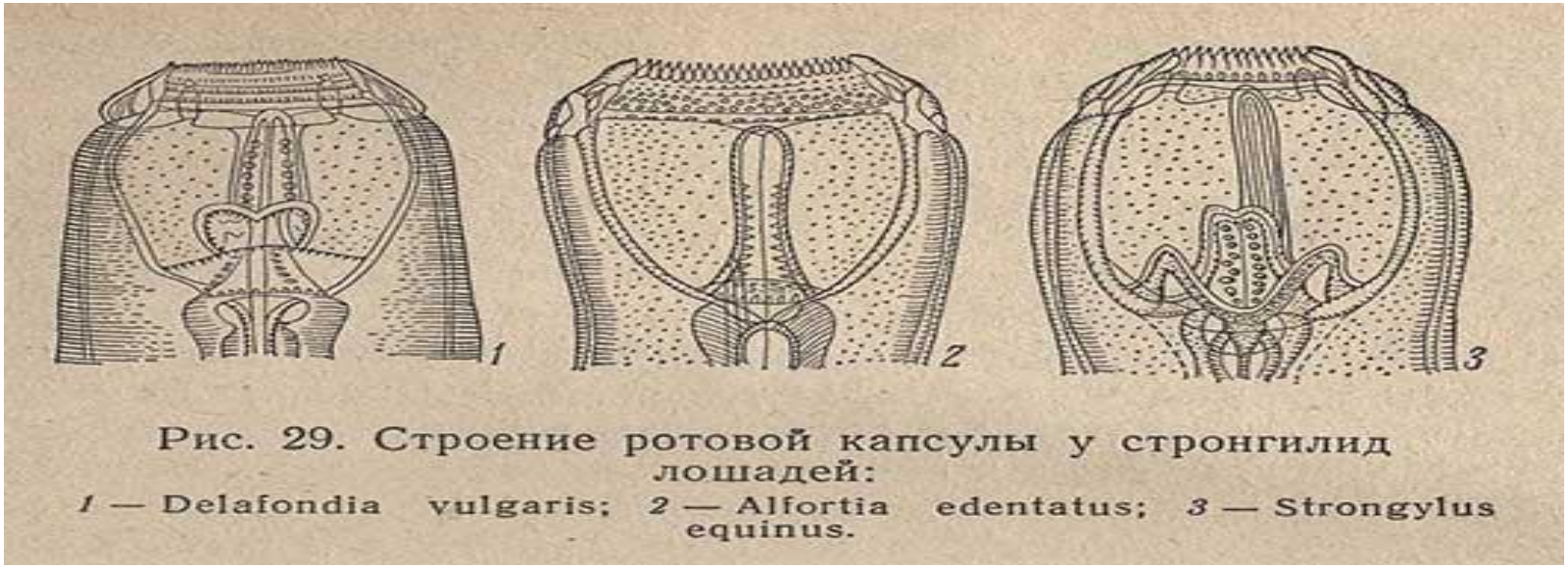

Рис. 29. Строение ротовой капсулы у стронгилид лошадей:
1 — Delafondia vulgaris; 2 — Alfortia edentatus; 3 — Strongylus equinus.

Назарларыңызға рахмет