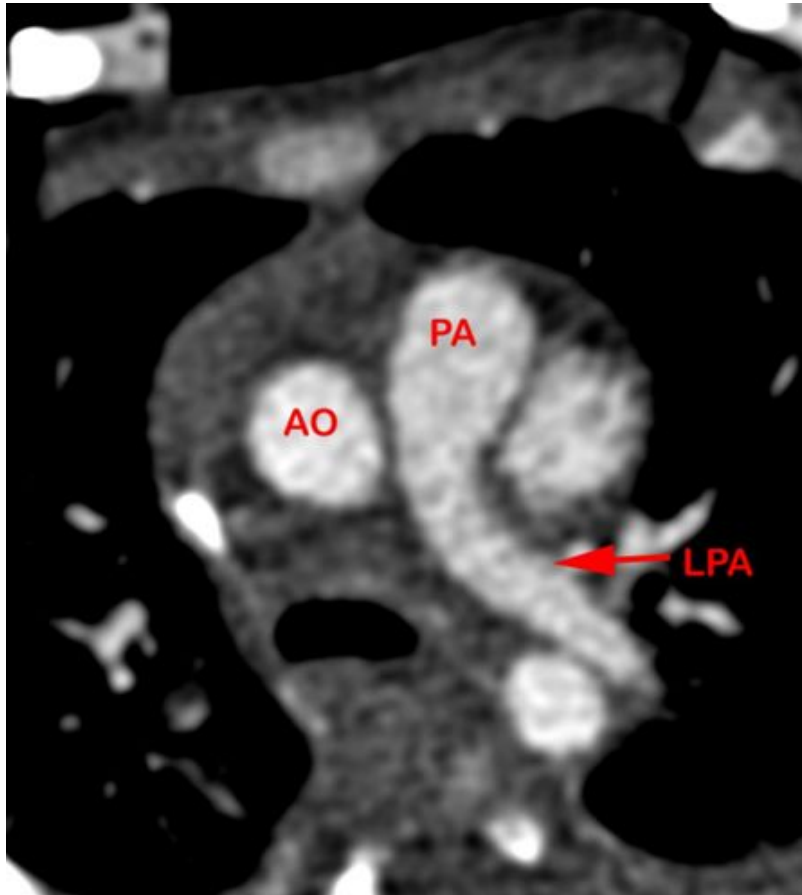


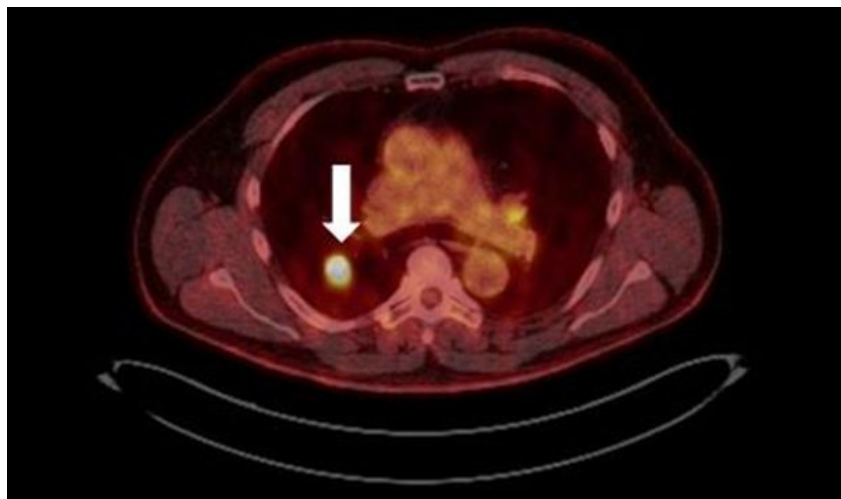
Зачетная работа
Лучевая диагностика и
терапия
Вариант №5

Толстихина Елизавета Андреевна
71310 группа

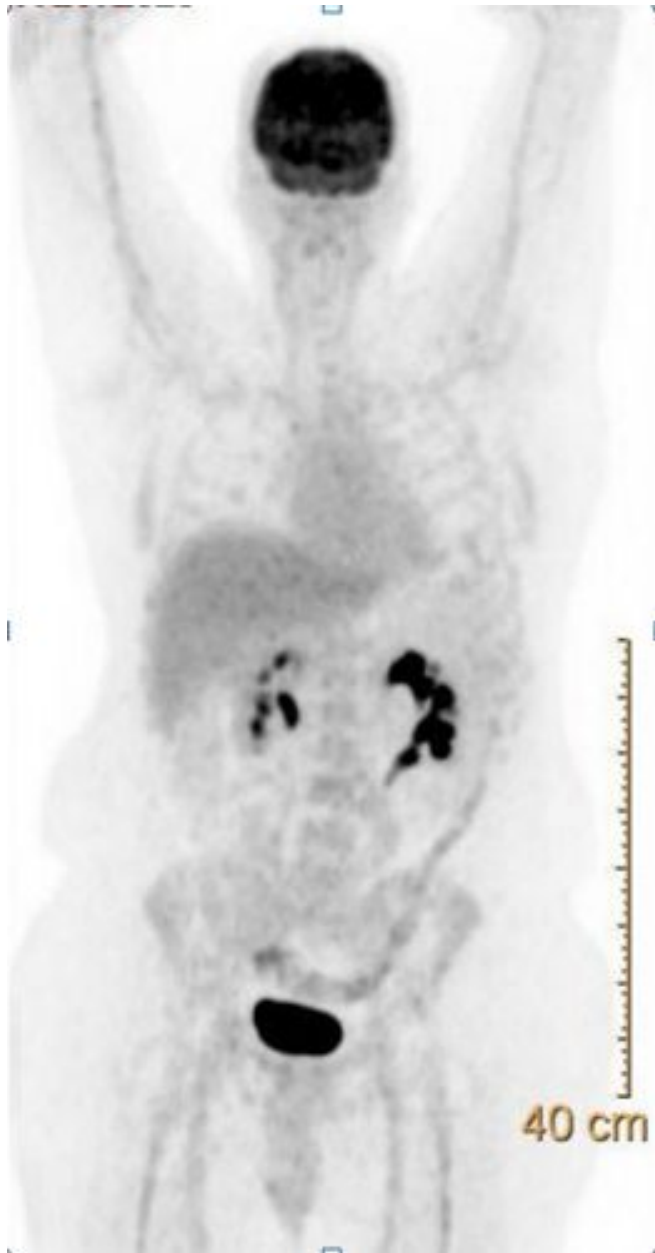
Преподаватель: Васильев Валерий
Анатольевич



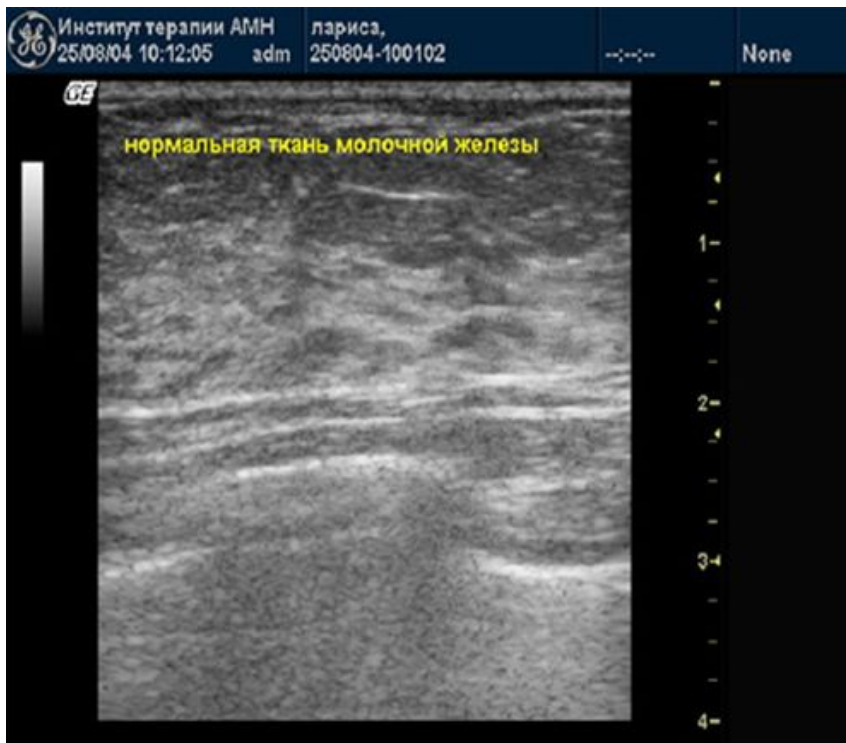
- 1) МРТ, режим T1.
- 2) Органы средостения.
- 3) Тромбоэмболия правой ветви легочной артерии.
- 4) В области бифуркации легочного ствола видно отсутствие перфузии правой ветви легочной артерии.



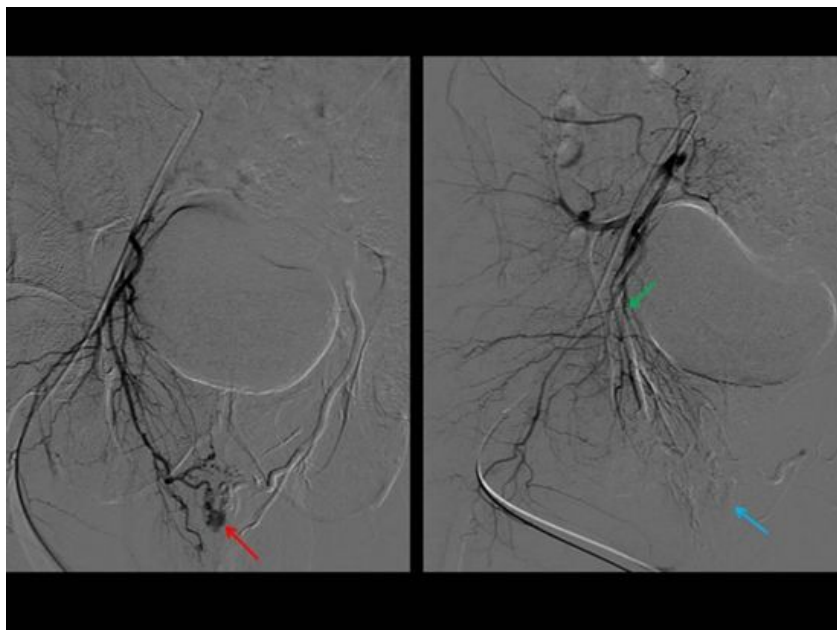
- 1) ОФЭКТ.
- 2) Органы грудной клетки, легкие.
- 3) Везипак.
- 4) Периферический рак легкого.
- 5) Участок выраженного накопления контрастного вещества в ткани левого легкого.



- 1) ПЭТ.
- 2) Органы грудной клетки, брюшной полости, полости большого и малого таза.
- 3) ^{18}F -ДОФА.
- 4) Видимая патология отсутствует.



- 1) УЗИ В-режим.
- 2) Молочная железа.
- 3) Патологии нет.



- 1) Рентгеноконтрастная ангиография
- 2) Печеночная артерия
- 3) Омнипак
- 4) Аневризма печеночной артерии