Апоплексия яичника

План

- Определение
- Этиология
- Патогенез
- Классификация
- Диагностика
- Дифференциальная диагностика
- Лечение
- Профилактика

- КОД ПО МКБ10
  N83.0 Геморрагическая фолликулярная киста яичника.
  N83.1 Геморрагическая киста жёлтого тела.

Апоплексия яичника

Апоплексия яичника (разрыв, инфаркт, гематома яичника) клинически напоминает внематочную беременность и также характеризуется симптомами внутреннего кровотечения.

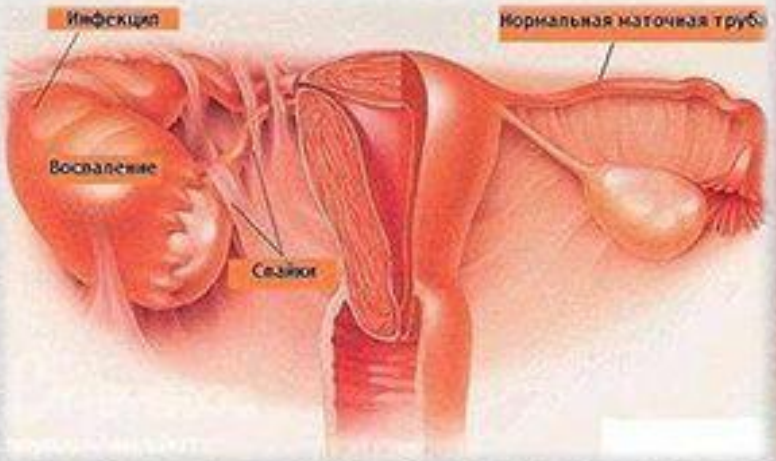

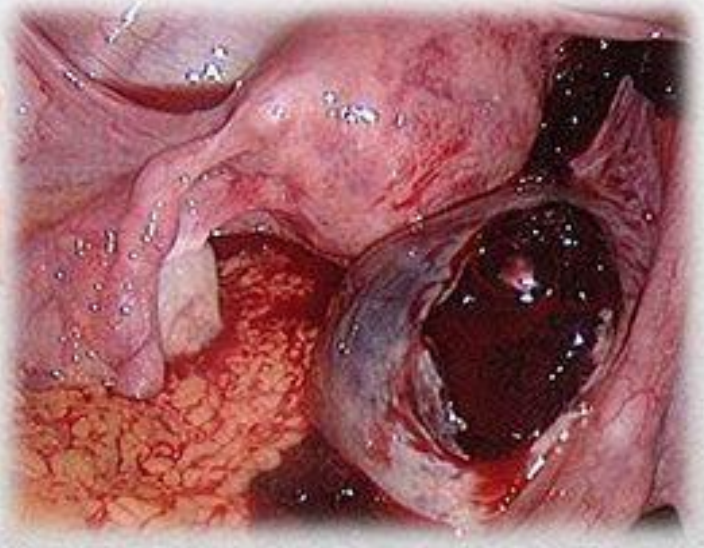

Апоплексия яичника (разрыв яичника, инфаркт яичника, гематома яичника)

- острое нарушение целостности яичника с кровоизлиянием в его строму и последующим кровотечением в брюшную полость
- чаще возникает у женщин репродуктивного возраста, но встречается и у подростков
- чаще происходит в период овуляции и в стадии васкуляризации и расцвета желтого тела

Этиологические факторы

- К эндогенным причинам относят: неправильное положение матки, сдавление сосудов, приводящее к нарушению кровоснабжения яичника, сдавление яичника опухолью, спаечные и воспалительные процессы в малом тазу.
- К экзогенным причинам относят бурное половое сношение, верховую езду, травму живота, влагалищное исследование, оперативное вмешательство, клизму.

Патогенез

- Чаще всего апоплексия происходит в период овуляции и в стадии васкуляризации и расцвета желтого тела (приблизительно на 12-15 день).
- Разрыв яичника возникает вследствие застойной гиперемии, варикозно расширенных или склерозированных сосудов, а также склеротических изменений в стреме.
- Кровотечению из яичника предшествует образование гематомы, которая вызывает резкие боли из-за нарастания внутриовариального давления.
- Затем следует разрыв ткани яичника.
- Даже при небольших разрывах, а диаметр отверстия редко превышает 1 см,
- может быть обильное кровотечение

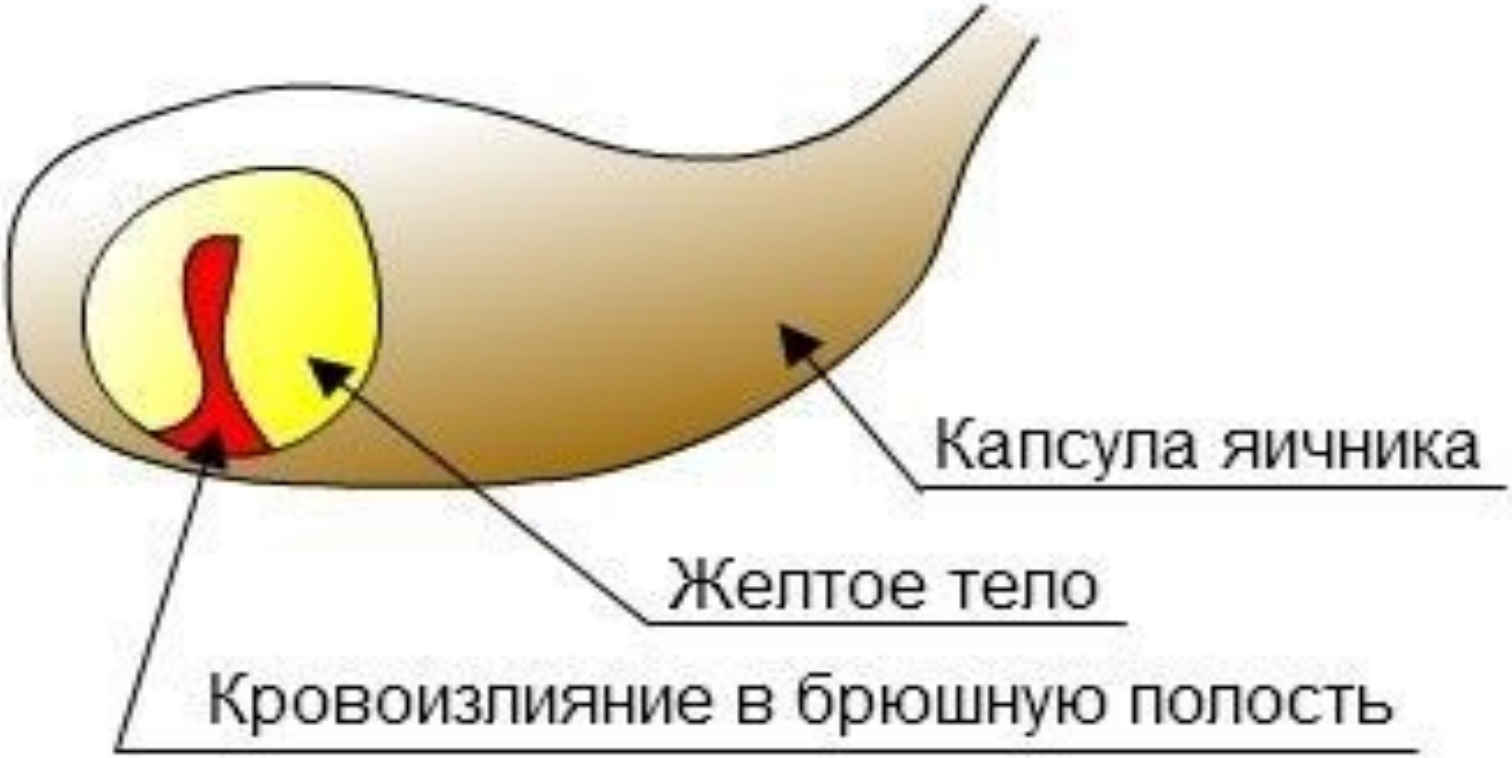

Схематическое изображение апоплексии яичника

palerma-siti-03.ucoz.ru

Классификация

В зависимости от клинической формы:

- болевая, или псевдоаппендикулярная
- анемическая
- смешанная

В зависимости от величины кровопотери и выраженности патологических симптомов:

- лёгкая (кровопотеря 100–150 мл);
- средняя (кровопотеря 150–500 мл);
- тяжёлая (кровопотеря более 500 мл).

Апоплексия яичника.

Клиника.

- Возникает в репродуктивном возрасте (20 – 35 лет);
- Внезапные острые боли внизу живота, на стороне поражённого яичника (чаще возникает справа), иррадиирующие в крестец, бедро, наружные половые органы, прямую кишку;
- Коллаптоидное состояние, тахикардия, ↓АД, бледность кожных покровов, холодный пот;
- При перкуссии живота – притупление в его отлогих частях за счёт скопления крови;
- Живот напряжён, болезненный, положительная локальная перитонеальная симптоматика.

Диагностика

1. Анамнез (жизни и гинекологический).
2. Объективное обследование.
3. Общий анализ крови.
4. УЗИ органов малого таза.
5. Определение уровня хорионического гонадотропина в крови (для исключения внематочной беременности)
6. Пункция брюшной полости через задний свод влагалища (кульдоцентез)
7. Лапароскопия

- Характерные жалобы на острые боли в животе, появившиеся в середине или второй половине менструального цикла.
- При осмотре отмечается выраженная болезненность со стороны пораженного яичника, а также становятся положительными симптомы раздражения брюшины.
- В общем анализе крови может отмечаться снижение уровня гемоглобина (при анемической и смешанной формах апоплексии яичников)

- Пункция заднего свода, позволяющая подтвердить или опровергнуть наличие внутрибрюшного кровотечения.
- Ультразвуковое исследование, которое позволяет увидеть в пораженном яичнике большое желтое тело с признаками кровоизлияния в него и/или свободную жидкость (кровь) в животе.
- Лапароскопия, которая позволяет не только 100% установить диагноз, но и произвести коррекцию любой патологии.

Лечение апоплексии яичника

- Консервативное
- Оперативное:
- Ушивание,
- Резекция,
- Коагуляция

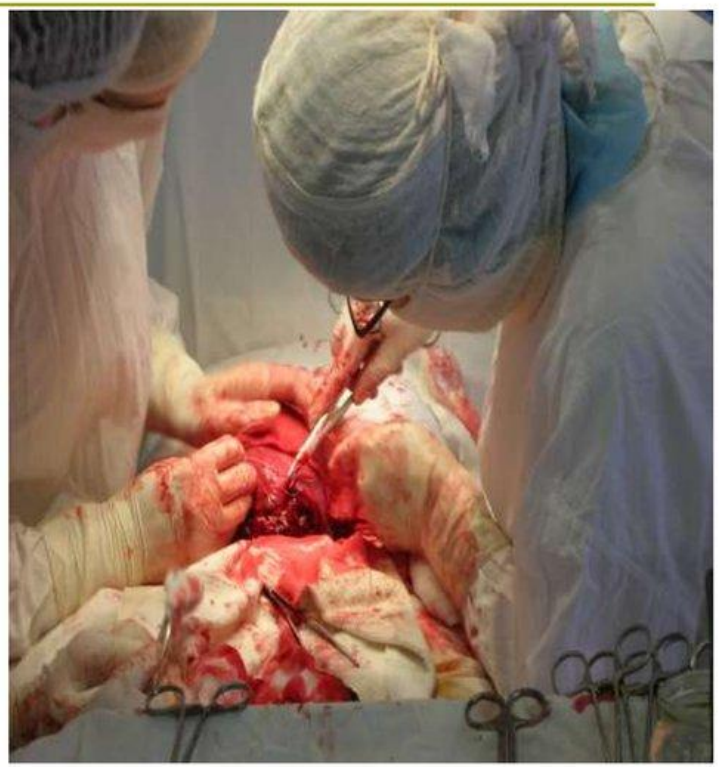

Лечение апоплексии яичника

Консервативное

-покой,
-холод на низ живота,
-гемостатические препараты,
-спазмолитики,
-витамины,
-Физиотерапевтические
-процедуры

Оперативное

Лапароскопия

Лапаротомия

Лечение зависит от формы заболевания и тяжести внутрибрюшного кровотечения.

Показания к лапароскопии:

- более 150 мл крови в брюшной полости, подтвержденные физикальным исследованием и УЗИ, при стабильных показателях гемодинамики и удовлетворительном состоянии пациентки;
- неэффективность консервативной терапии в течение 1–3 дней, признаки продолжающегося внутрибрюшного кровотечения, подтвержденного УЗИ;
- дифференциальная диагностика острой гинекологической и острой хирургической патологии.

Показания к лапаротомии:

- признаки внутрибрюшного кровотечения, приводящего к нарушениям гемодинамики с тяжелым состоянием больной (геморрагический шок);
- невозможность проведения лапароскопии (вследствие спаечного процесса, усиления кровотечения из поврежденных сосудов яичника).

Дифференциальная диагностика

- нарушенная трубная беременность;
- острый аппендицит;
- перекрут ножки кисты яичника;
- кишечная непроходимость;
- перфоративная язва желудка;
- острый панкреатит;
- почечная колика;
- пиосальпинкс.

Дифференциальная диагностика внематочной беременности и апоплексии яичника

Признак	Внематочная беременность по типу трубного аборта	Апоплексии яичника
Время начала заболевания (появления приступа)	Наиболее часто между 4-й и 6-й неделями задержки месячных	В середине менструального цикла, без предшествующей задержки месячных
Субъективные признаки беременности	Есть	Отсутствуют
Матка	Незначительно увеличена, размягчена	Не увеличена, плотная
Пальпация придатков	Опухоль в ампулярной или истмической части трубы, труба утолщена и болезненна при пальпации	Трубы не пальпируются
Яичник	Как правило, опреде-ляется отдельно от трубы, безболезненный	Чаще четко не пальпируется из-за выраженной его болезненности

Прогноз. При болевой форме апоплексии яичника прогноз для жизни благоприятный. У больных с геморрагической формой прогноз для жизни зависит от своевременности диагностики и лечебных мероприятий. К летальному исходу при разрыве яичника может привести декомпенсированный необратимый геморрагический шок, возникающий при кровопотере более 50% ОЦК.

Профилактические мероприятия способствуют снижению частоты рецидивов заболевания.