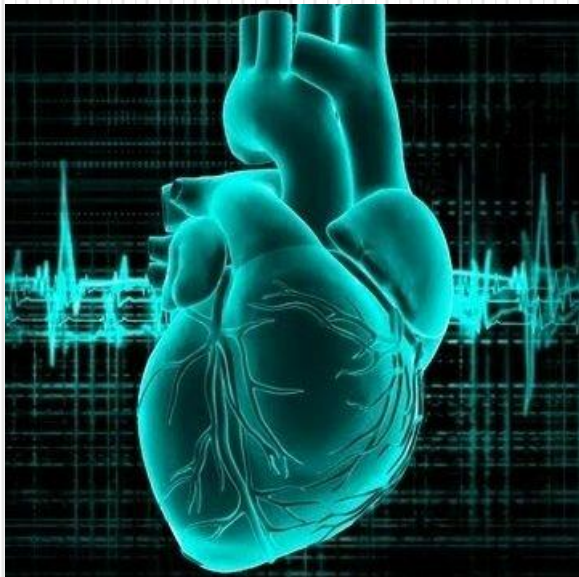


Тоны сердца, верхушечный ТОЛЧОК

Фонокардиография ее клиническое
значение



Тоны сердца

- Открытие клапанов не сопровождается отчетливыми колебаниями, т.е. практически бесшумно, а закрытие сопровождается сложной аускультативной картиной, которая расценивается как I и II тоны.
- **I тон** возникает при закрытии атрио-вентрикулярных клапанов (митрального и трикуспидального). Более громкий, длительный. Это систолический тон, так как выслушивается в начале систолы.
- **II тон** образуется при закрытии полулунных клапанов аорты и легочной артерии.

I ТОН

- I тон называется **систолическим**
- состоит из **4-х компонентов**
- **основной компонент (сокращение предсердий)**
- **мышечный компонент (изометрическое напряжение желудочков)**
- **сосудистый компонент**
- **предсердный компонент**

II тон

- II тон называется **диастолическим**
- Состоит из **2-х компонентов**:
- **клапанный компонент** возникает в результате движения створок полулунных клапанов аорты и легочной артерии в момент их захлопывания;
- **сосудистый компонент** связан с вибрацией стенок аорты и легочной артерии под влиянием потока крови, направляющейся в сторону желудочков.

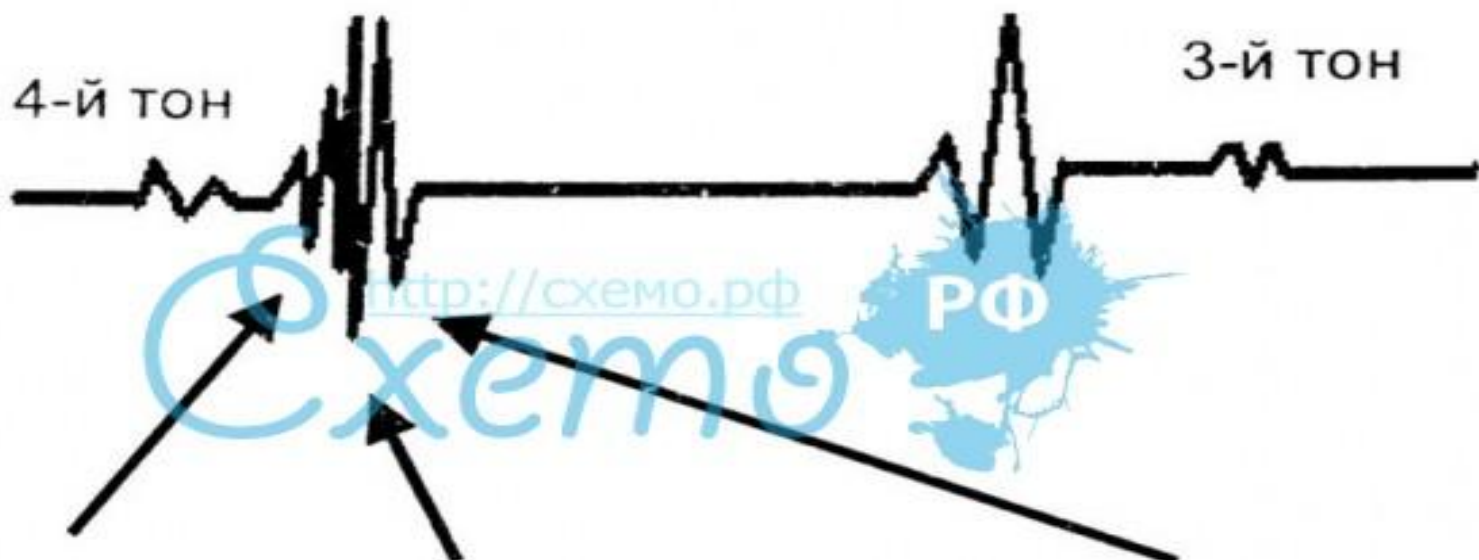
III тон-IV тон

- **III тон – протодиастолический** т.к. появляется в начале диастолы непосредственно после II тона
- Лучше выслушивается при непосредственной аускультации на верхушке сердца. Выслушивается через 0,14 -0,20 после II тона
- **IV тон – пресистолический**
- Очень тихий, короткий звук. Выслушивается у лиц при увеличенном тоне миокарда желудочков и обусловлен колебаниями миокарда желудочков при поступлении в них крови в фазе систолы предсердий.

ТОНЫ СЕРДЦА

1-й ТОН

2-й ТОН



МЫШЕЧНЫЙ
КОМПОНЕНТ

КЛАПАННЫЙ
КОМПОНЕНТ

СОСУДИСТЫЙ
КОМПОНЕНТ

- 1-й тон — систолический
- 2-й тон — диастолический
- 3-й тон — диастолический
- 4-й тон — предсердно-систолический

Отличительные признаки I и II тона.

- I тон выслушивается громче на верхушке и на трехстворчатом клапане у основания мечевидного отростка в начале систолы, то есть после длинной паузы.
- II тон громче выслушивается на основании – II межреберье справа и слева у края грудины после короткой паузы.
- I тон более продолжительный, но более низкий, продолжительность 0,09-0,12 сек.
- II тон более высокий, короткий, продолжительность 0,05-0,07 сек.
- Тот тон, который совпадает с верхушечным толчком и с пульсацией сонной артерии – I тон, II тон не совпадает.
- С пульсом на периферических артериях I тон не совпадает.

Расщепление и раздвоение ТОНОВ.

- Причины раздвоения тонов и расщепления одинаковы, разница во времени. Функциональное раздвоение тона можно выслушивать в конце выдоха, когда повышается внутригрудное давление и повышается приток крови из сосудов МКК к левому предсердию, в результате чего повышается давление крови на предсердную поверхность митрального клапана. Это замедляет его закрытие, что приводит к выслушиванию расщепления.
- Патологическое раздвоение I тона возникает в результате запаздывания возбуждения одного из желудочков при блокаде одной из ножек пучка Гиса, это приводит к запозданию сокращения одного из желудочков или при желудочковой экстрасистоле. Выраженная гипертрофия миокарда. Один из желудочков (чаще левый – при аортальной гипертензии, стенозе аорты) миокард позже возбуждается, более медленно сокращается.

Дополнительные тоны.

- Систолический щелчок
- III патологический тон
- Патологический IV тон
- Ритм галопа
- Тон открытия митрального клапана
- Маятничкообразный ритм

Верхушечный толчок

- это толчок вершины сердца, который может наблюдаться у людей с умеренно развитой подкожно-жировой клетчаткой во время каждого сердечного сокращения в небольшой области на прекардиальной части грудной клетки, локализованный в пятом межреберье на 1-2 см кнутри от срединно-ключичной линии. Во время сокращения сердца его верхушка перемещается вперед и ударяет о переднюю грудную стенку.

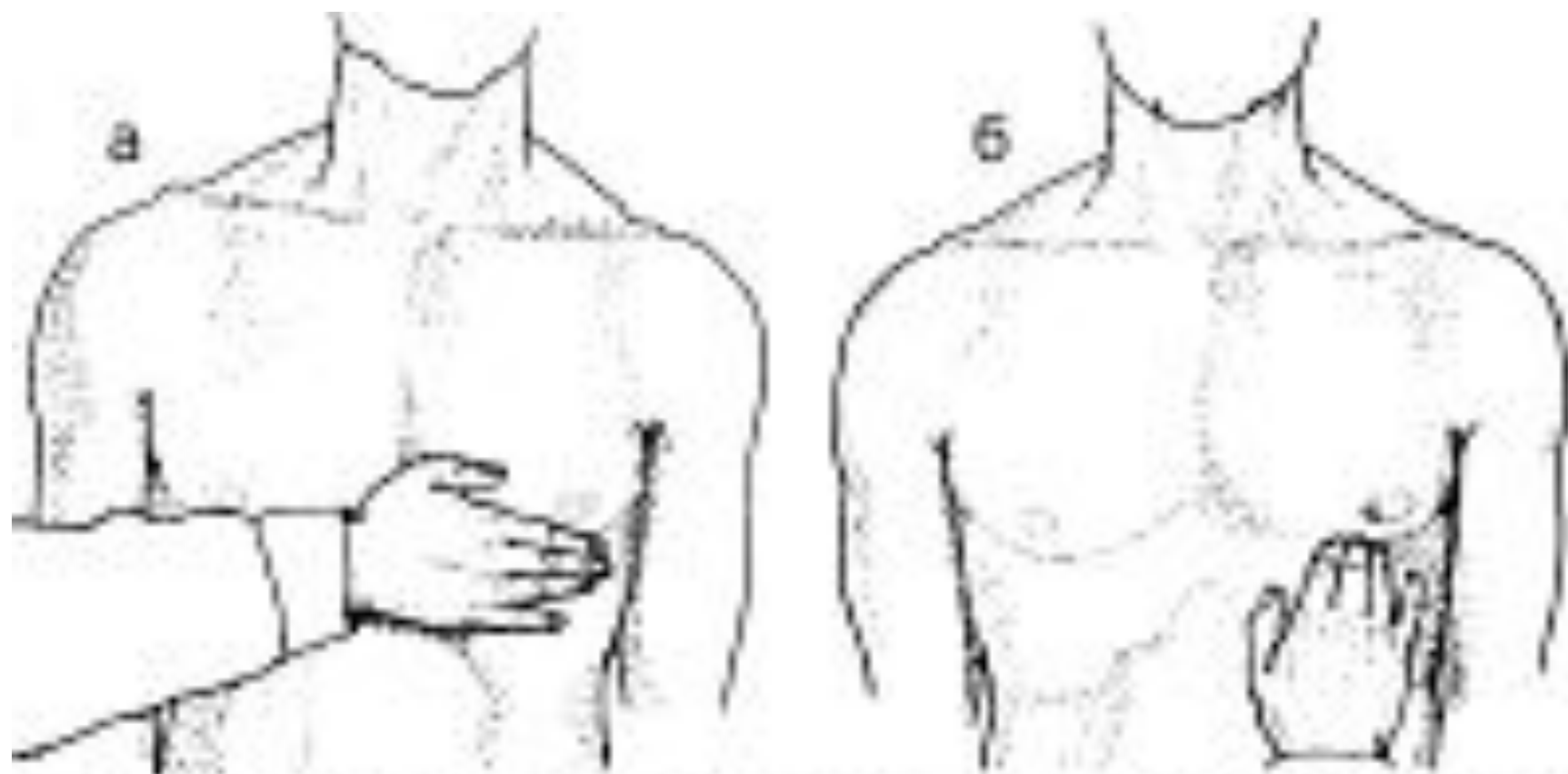


Рис.23. Пальпация верхушечного толчка (а)
и определение его свойств (б)

Фонокардиография

- ФКГ - это графический метод регистрации звуков сердца, фонокардиограмма – изображение звуков сердца в виде осцилляции, записанных на ленте.
- Изменение элементов ФКГ при патологии сердца проявляется, прежде всего, увеличением или уменьшением амплитуды тонов, их раздвоением, появлением дополнительных тонов и шумов.

Фонокардиография

- При помощи фонокардиографии можно выявить как функциональные шумы, не вызванные поражением клапанного аппарата сердца, так и органические, связанные с врожденной или приобретенной патологией клапанов.