САМАРСКИЙ ГОСУДАРСТВЕННЫЙ МЕДИЦИНСКИЙ УНИВЕРСИТЕТ
КАФЕДРА АНАТОМИИ ЧЕЛОВЕКА

Эволюция и развитие головного мозга. Строение стволовой части мозга. Мозжечок. Промежуточный мозг.

Заведующий кафедрой анатомии человека, доцент, к.м.н.,
С.Н. Чемидронов

Самара 2018

Особенности головного мозга. Отличия мозга человека от мозга животных.

- *Головной мозг превышает спинной 45/1 (у обезьян 25/1)*
- *Ствол меньше полушарий*
- *Подкорковые ядра меньше коры*
- *Лобные доли резко превалируют*
- *Усложнение архитектоники коры*
- *Наличие центров II сигнальной системы*
- *Наличие зернистого слоя клеток*
- *Увеличение количества проводящих путей*

Особенности головного мозга.

- *Ствол мозга*
- *Продолговатый мозг*
- *Мост*
- *Средний мозг*
- *Мозжечок*
- *Передний мозг*
- *Большие полушария*
- *Промежуточный мозг*

- *Базальные ядра –*
- *переходная зона*

Особенности головного мозга.

- *Сегментарные ядра*
- *Надсегментарные ядра (ретикулярная формация)*

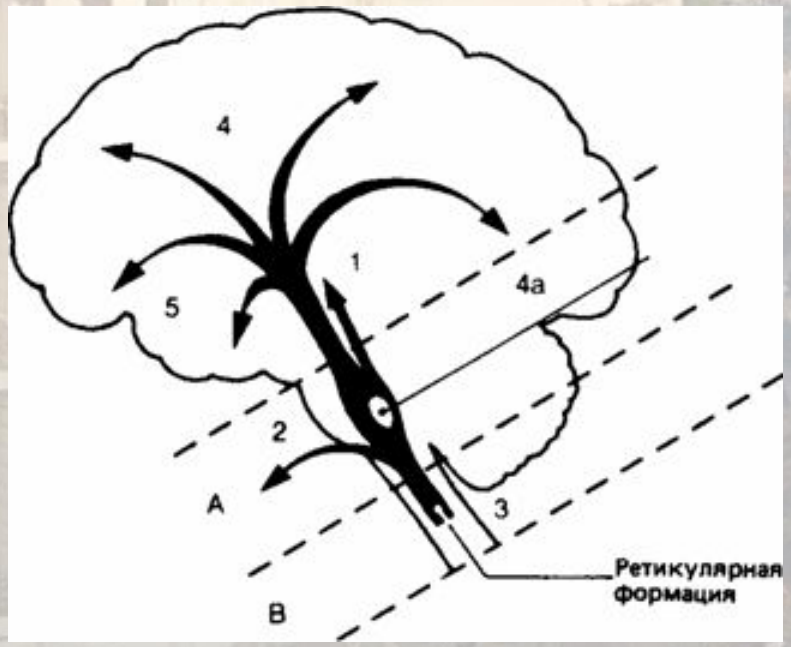

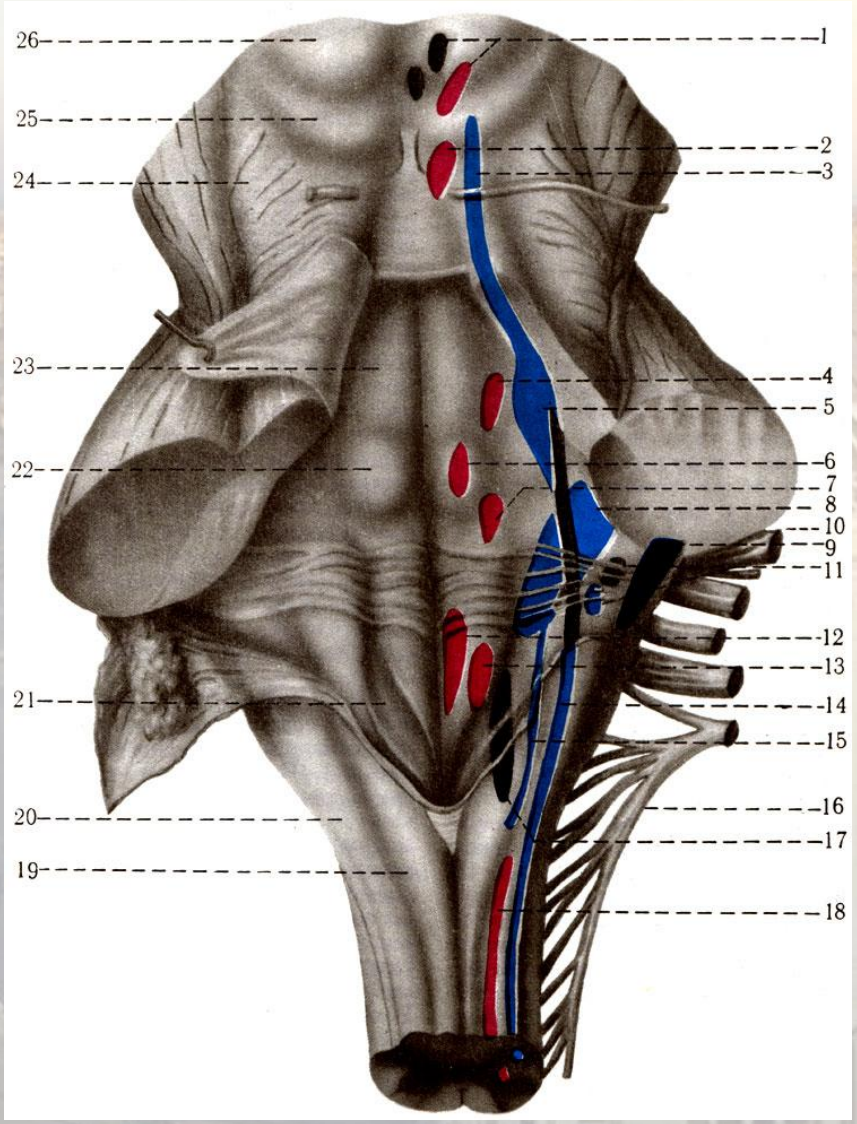

Уровни организации серого вещества головного мозга.

- *Самый древний – сегментарные ядра*
- *Более высокий- надсегментарные ядра*
- *Более высокий – полосатое тело*
- *Наивысший уровень – кора полушарий*

Отличия ствола головного мозга от спинного мозга.

- *Наличие надсегментарных ядер,*
- *Разрозненность ядер,*

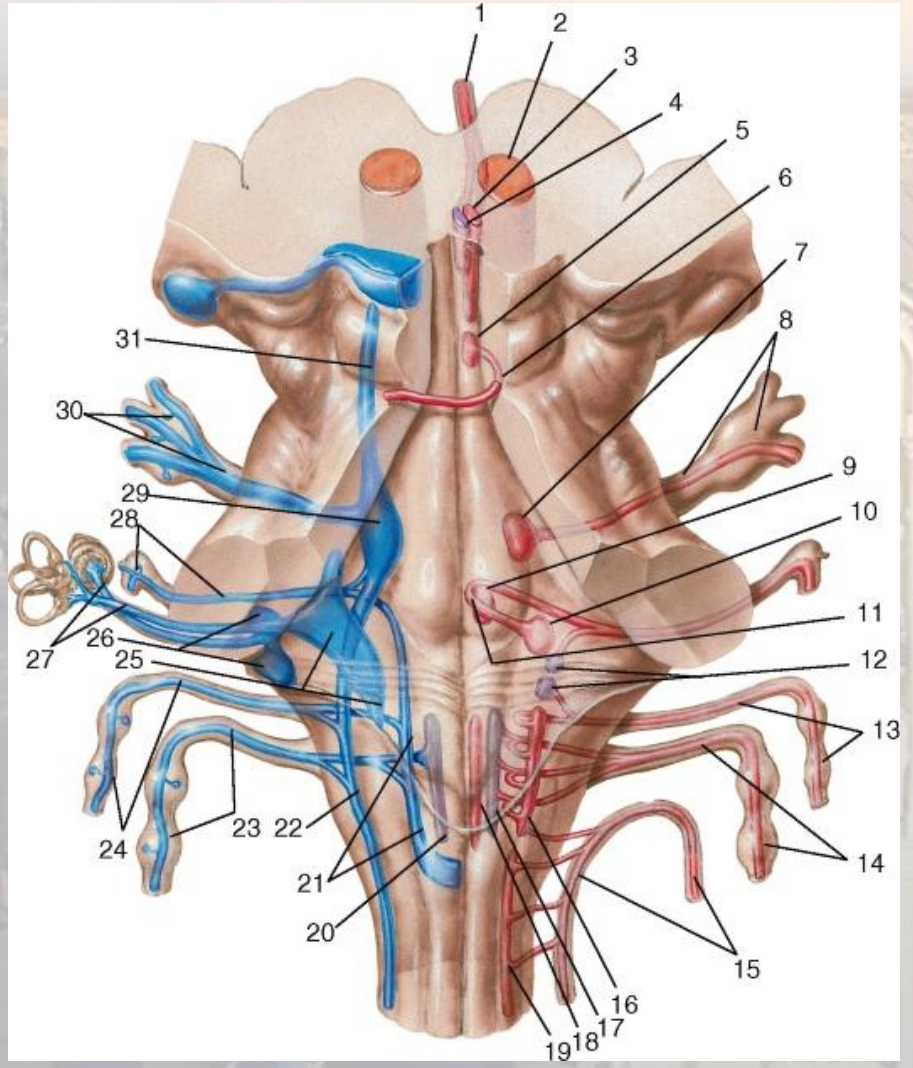

Развитие головного мозга.

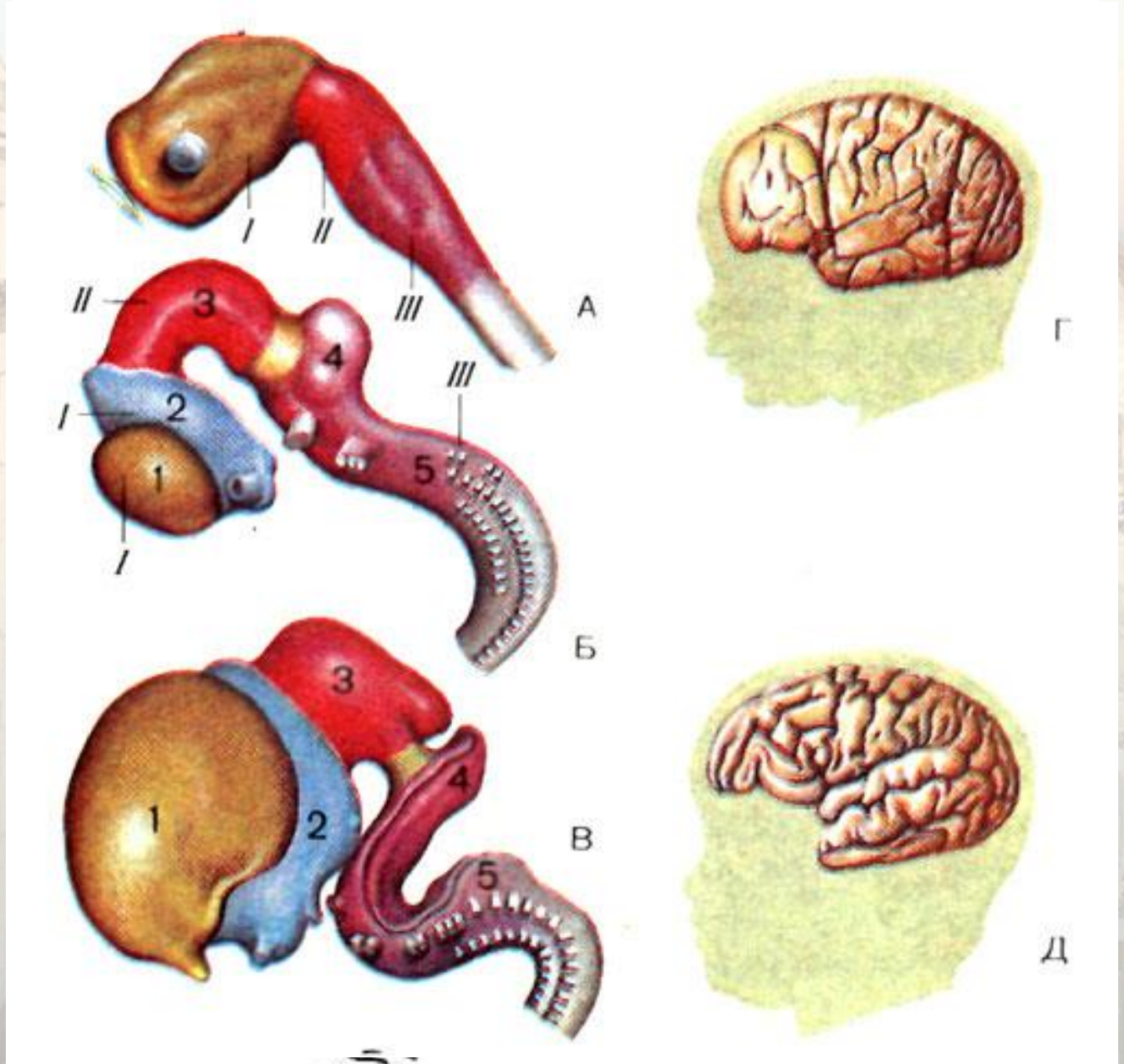

Ствол головного мозга. Продолговатый мозг.

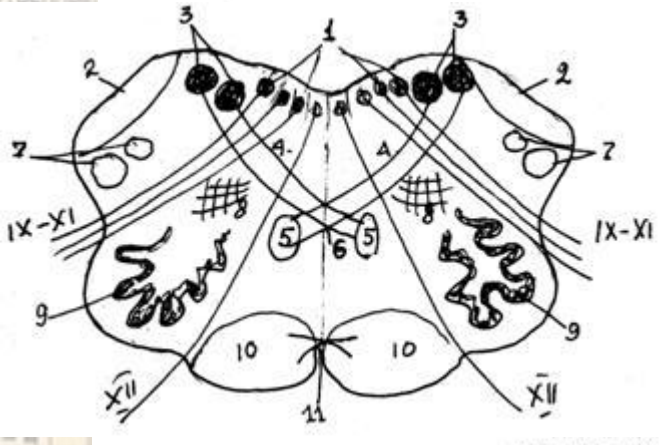

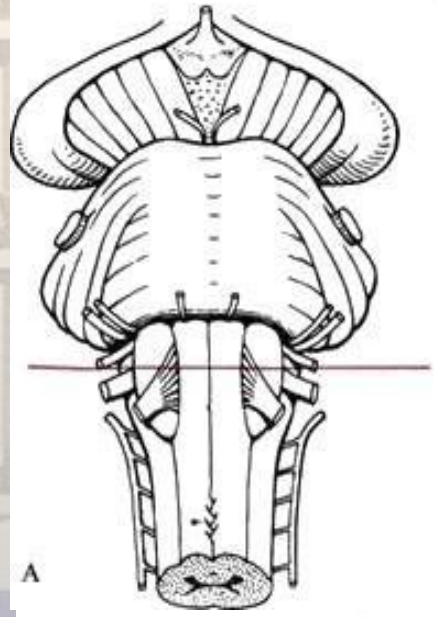

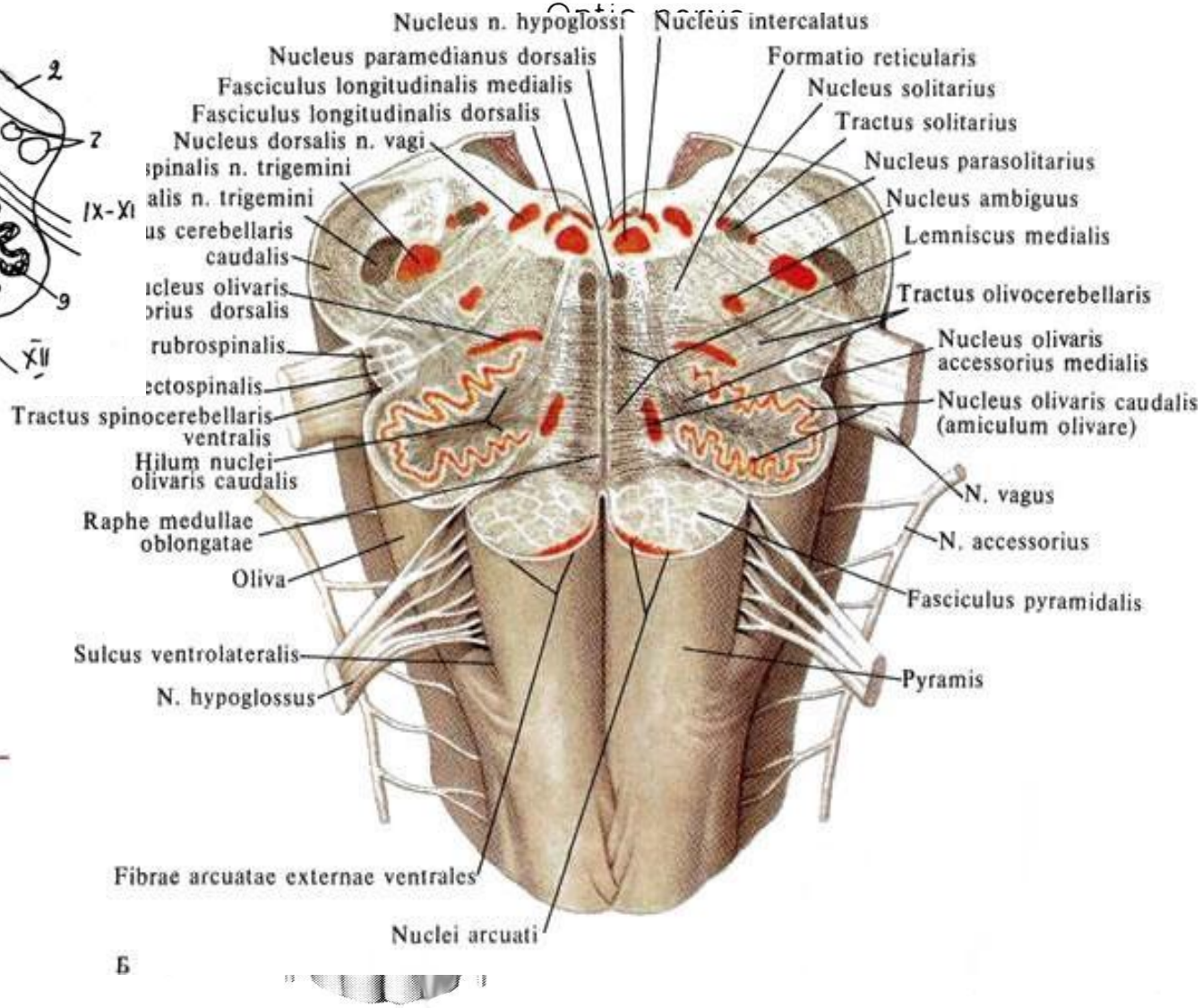

Ствол головного мозга. Мост.

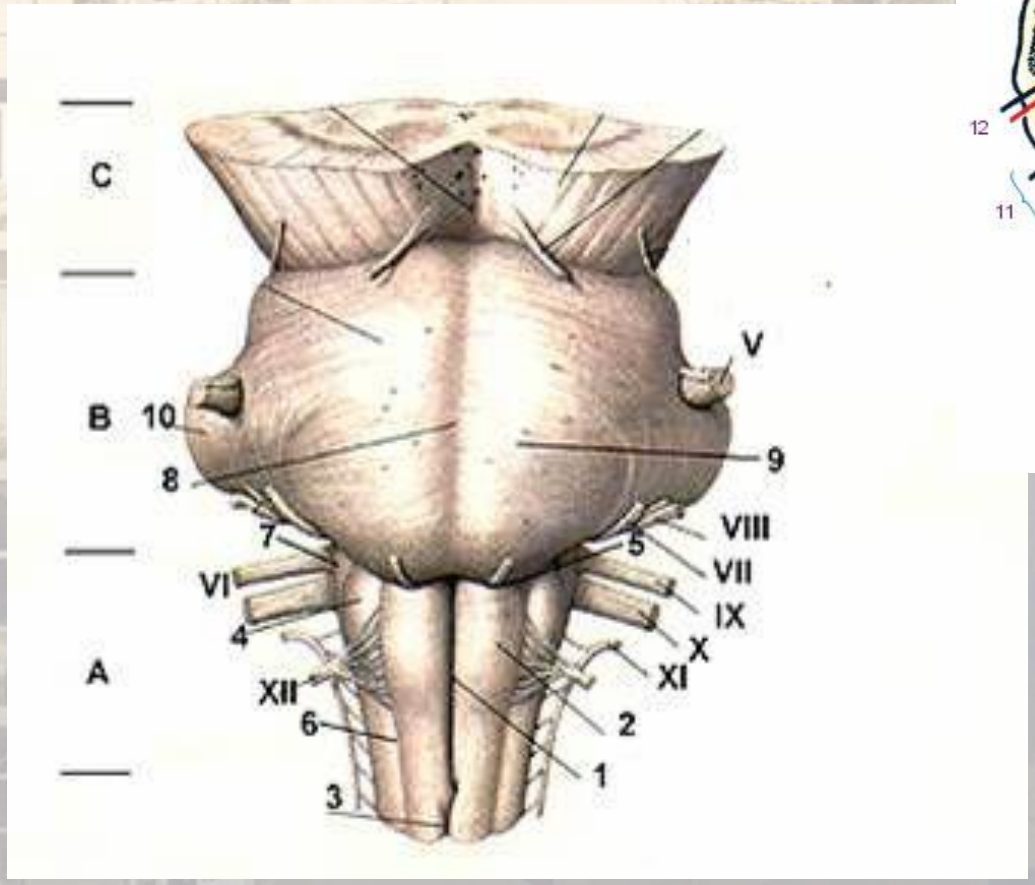

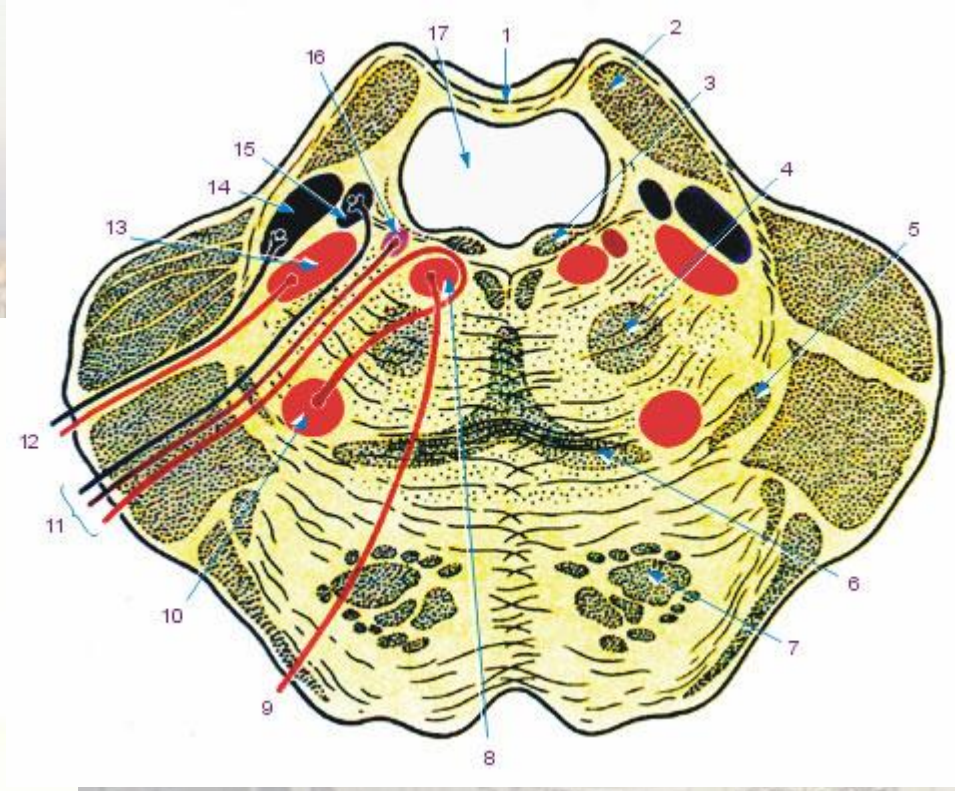

Ствол головного мозга. Мозжечок.

Brachium colliculi rostralis
Brachium colliculi caudalis
Pulvinar
Corpus geniculatum laterale
Trigonum lemnisci
Corpus geniculatum mediale
Tractus opticus
Colliculus rostralis
Corpora mamillaria
Colliculus caudalis
Chiasma opticum
Hemispherium cerebelli
N. opticus
Laminae albae
Infundibulum
Hypophysis
Corpus medullare
Pedunculus cerebri
Pons
Fibrae pontis transversae
Medulla oblongata
Nucleus olivaris
Hemispherium cerebelli
Fibrae arcuatae externae rostralis
Nucleus dentatus
Tonsilla cerebelli
Medulla spinalis

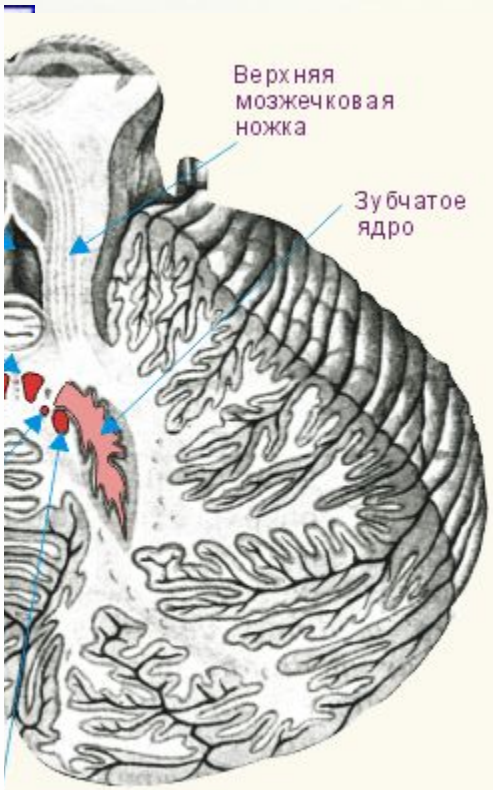

Ствол головного мозга. Средний мозг.

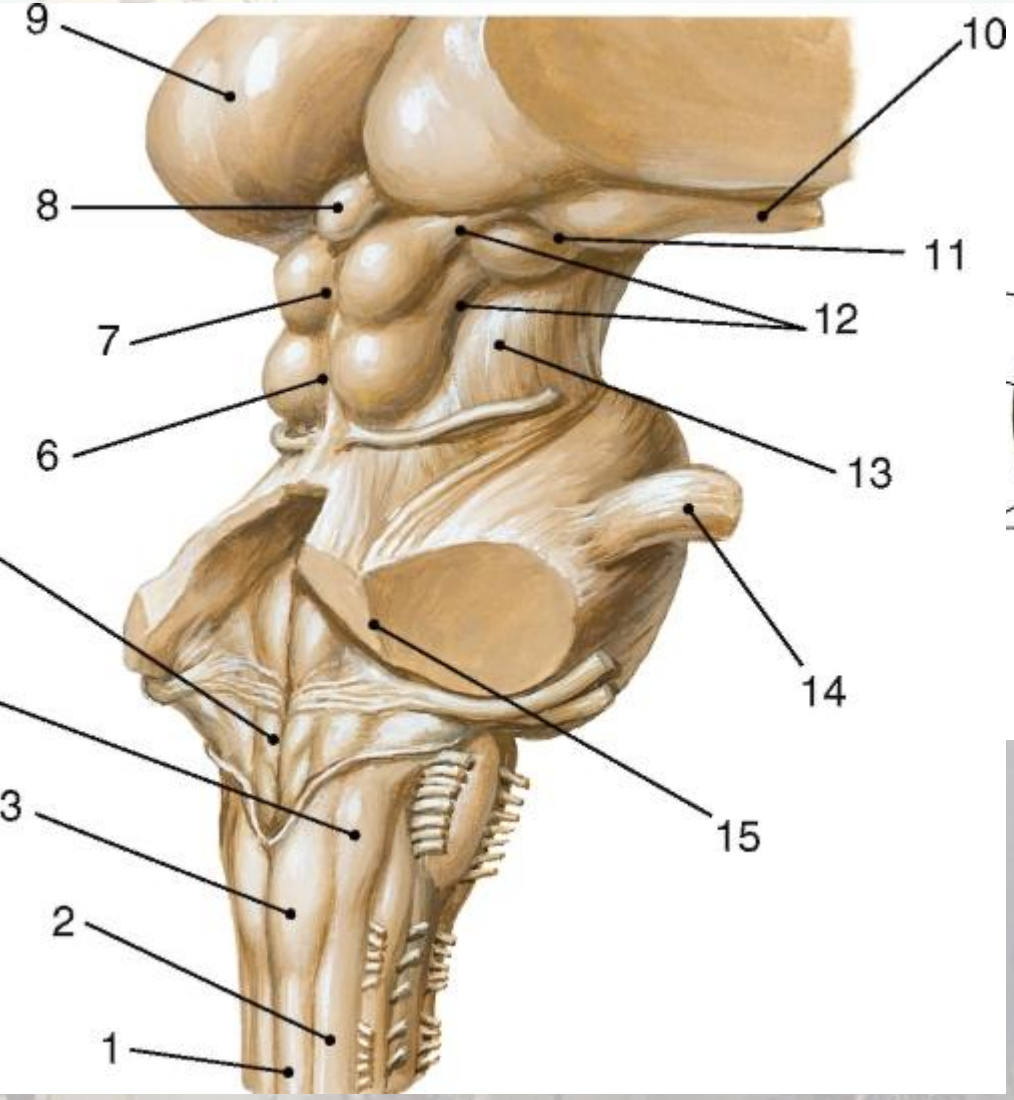

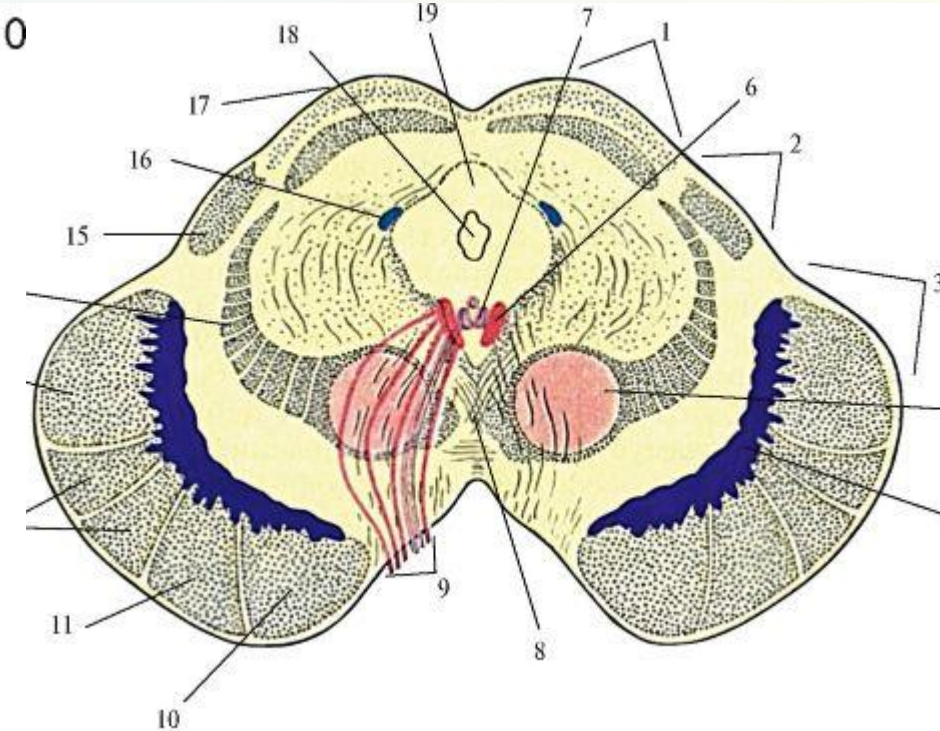

Ствол головного мозга. Таламус.

- *До 150 ядер:*
- *Релейные*
- *Ассоциативные*
- *Неспецифические*

- *Специфические*
- *Неспецифические*

Ствол головного мозга. Гипоталамическая область.

- *До 48 пар ядер*
- *1) преоптическая группа: медиальное и латеральное предоптические ядра;*
- *2) передняя группа: супраоптическое, паравентрикулярные ядра;*
- *3) средняя группа: нижнемедиальное и верхнемедиальное ядра;*
- *4) наружная группа: латеральное гипоталамическое поле и серобугорные ядра;*
- *5) задняя группа: медиальные и латеральные ядра сосцевидных тел и заднего гипоталамического ядра.*

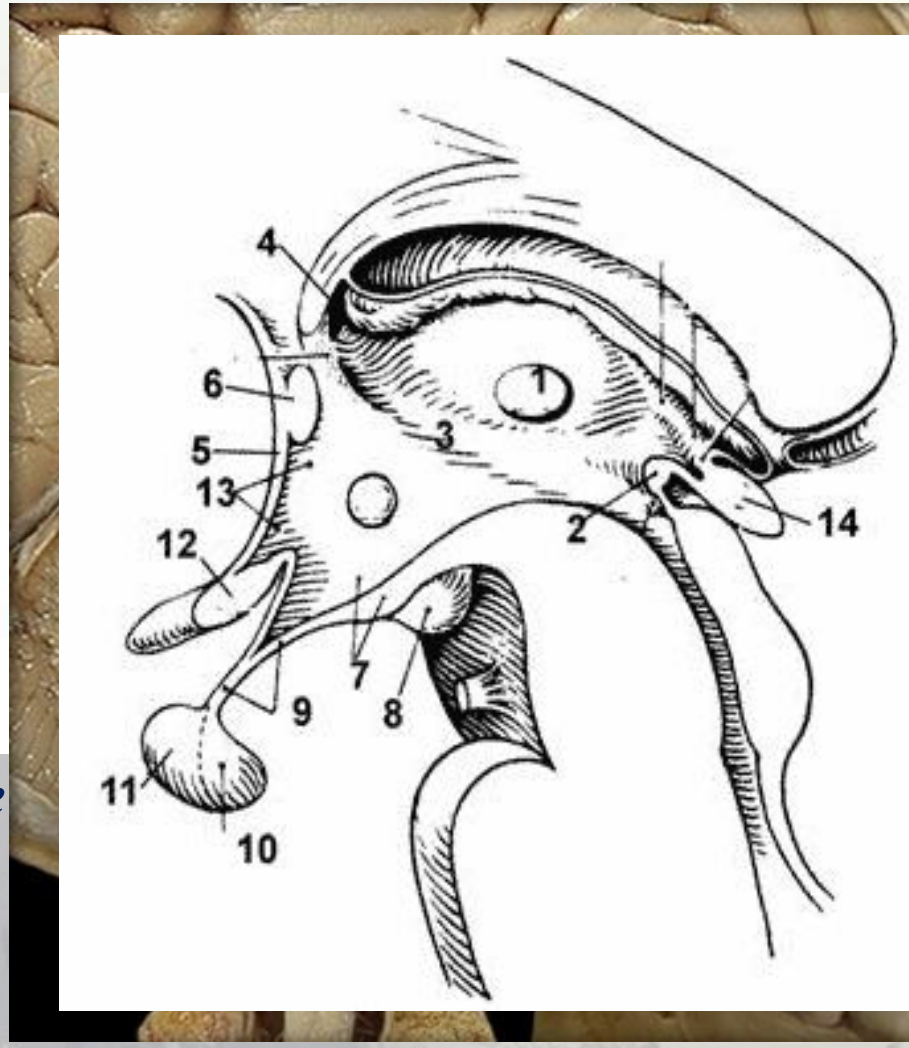

Ствол головного мозга. Ретикулярная формация.

- *Ретикулопетальные*
- *Ретикулофугальные*
- *Ретикуло-ретикулярные*

СПАСИБО ЗА ВНИМАНИЕ