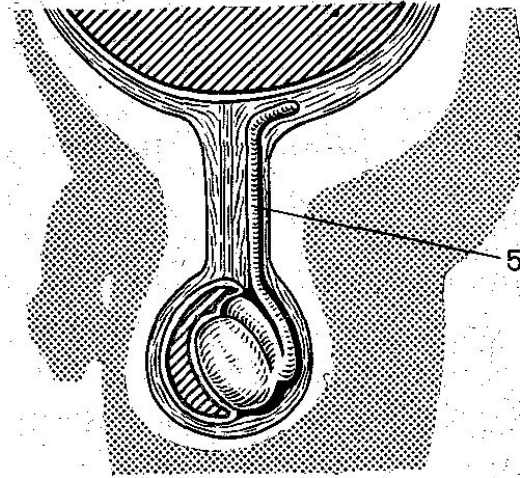
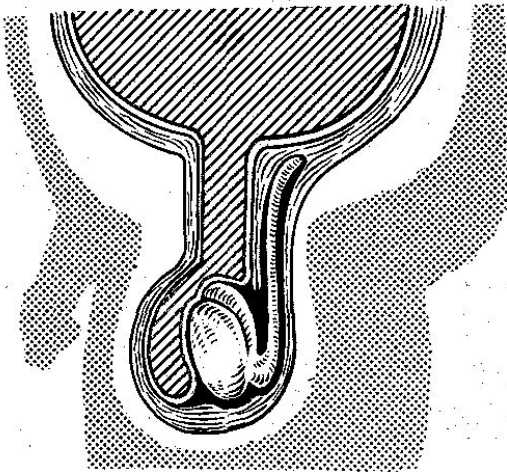
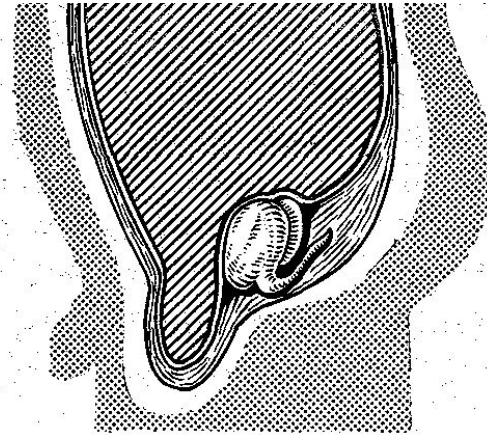
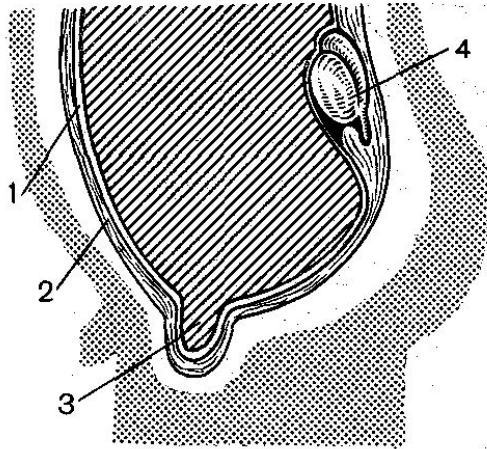


Дагестанский государственный медицинский  
университет  
Кафедра детской хирургии

***Патология влагалищного  
отростка брюшины,  
крипторхизм, варикоцеле***

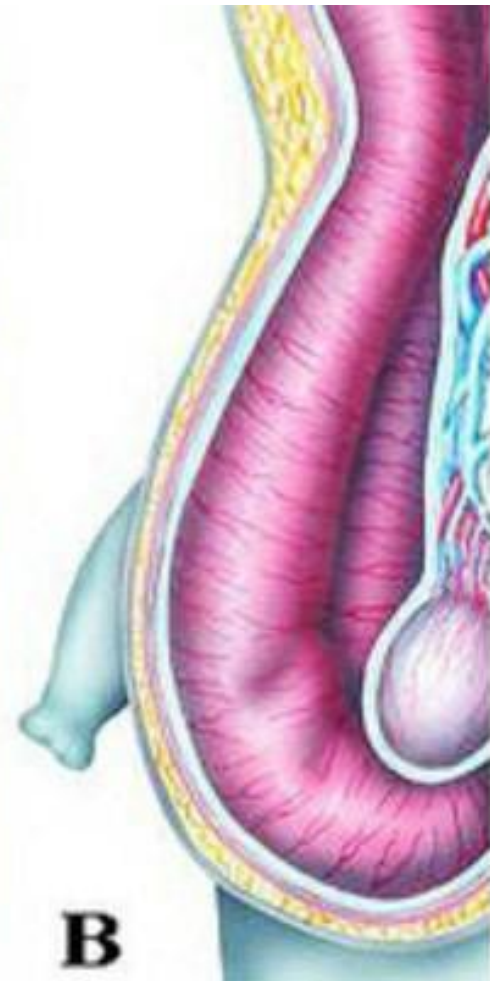
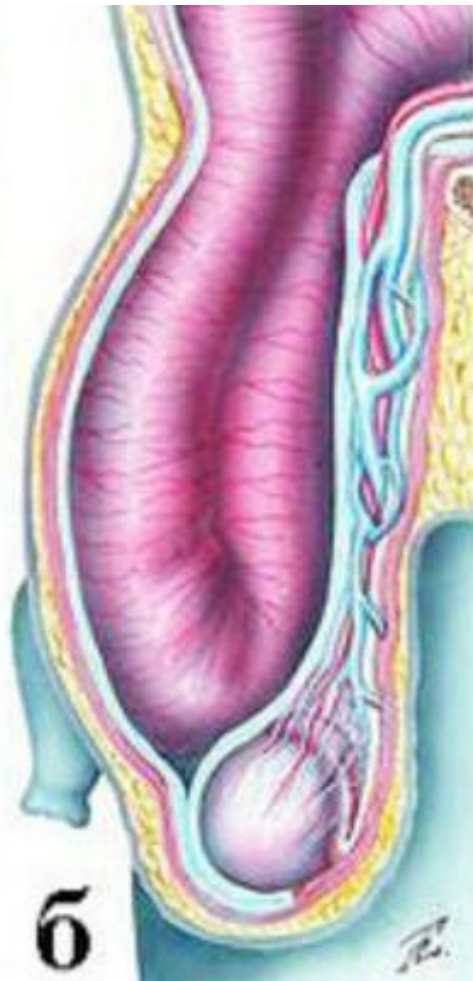
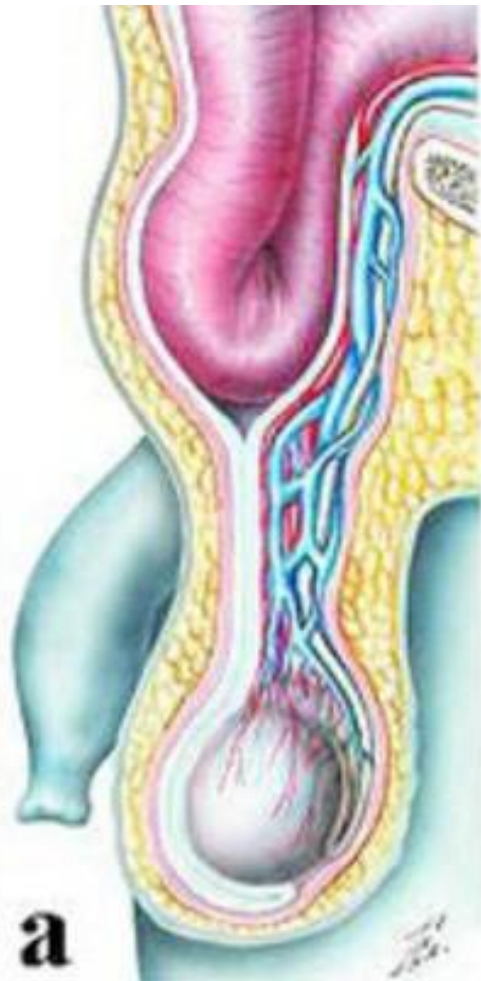# Опущение яичка в мошонку в эмбриогенезе (формирование влагалищного отростка брюшины)



# *Врожденная паховая грыжа*

- **Этиология:** незаращение влагалищного отростка брюшины
- **Классификация:**  
паховая; пахово – мошоночная (яичковая);  
односторонняя; двухсторонняя;  
вправимая; невправимая; ущемленная

# Формирование врожденной паховой грыжи

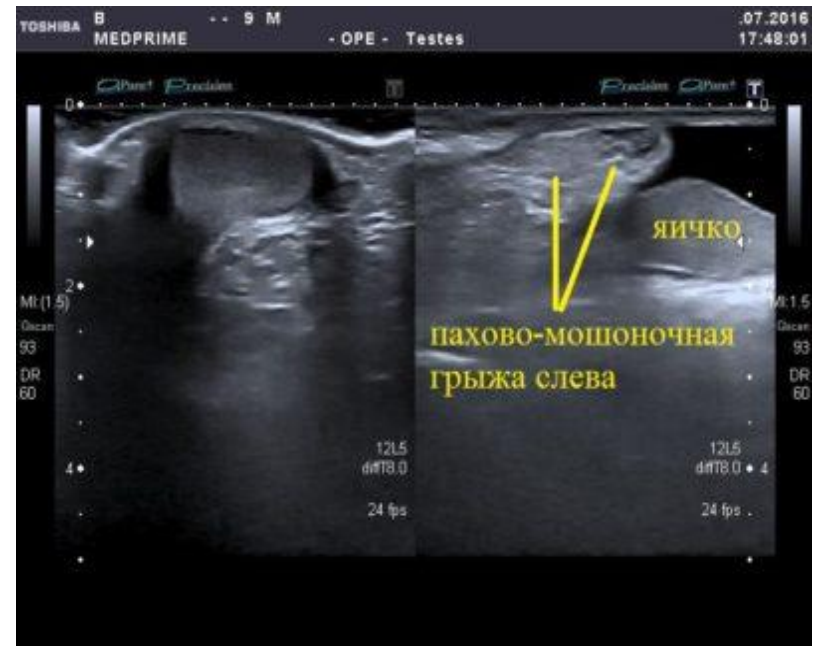
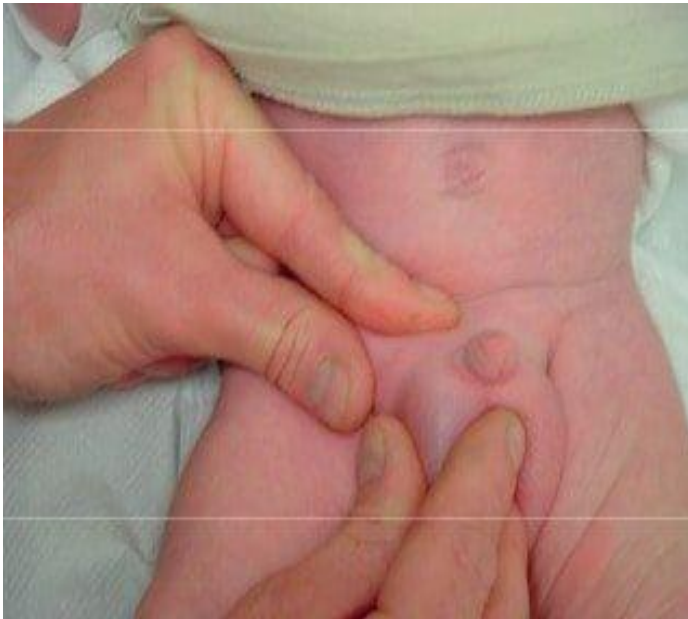

# Паховые грыжи (вправимая и ущемленная)



# Диагностика

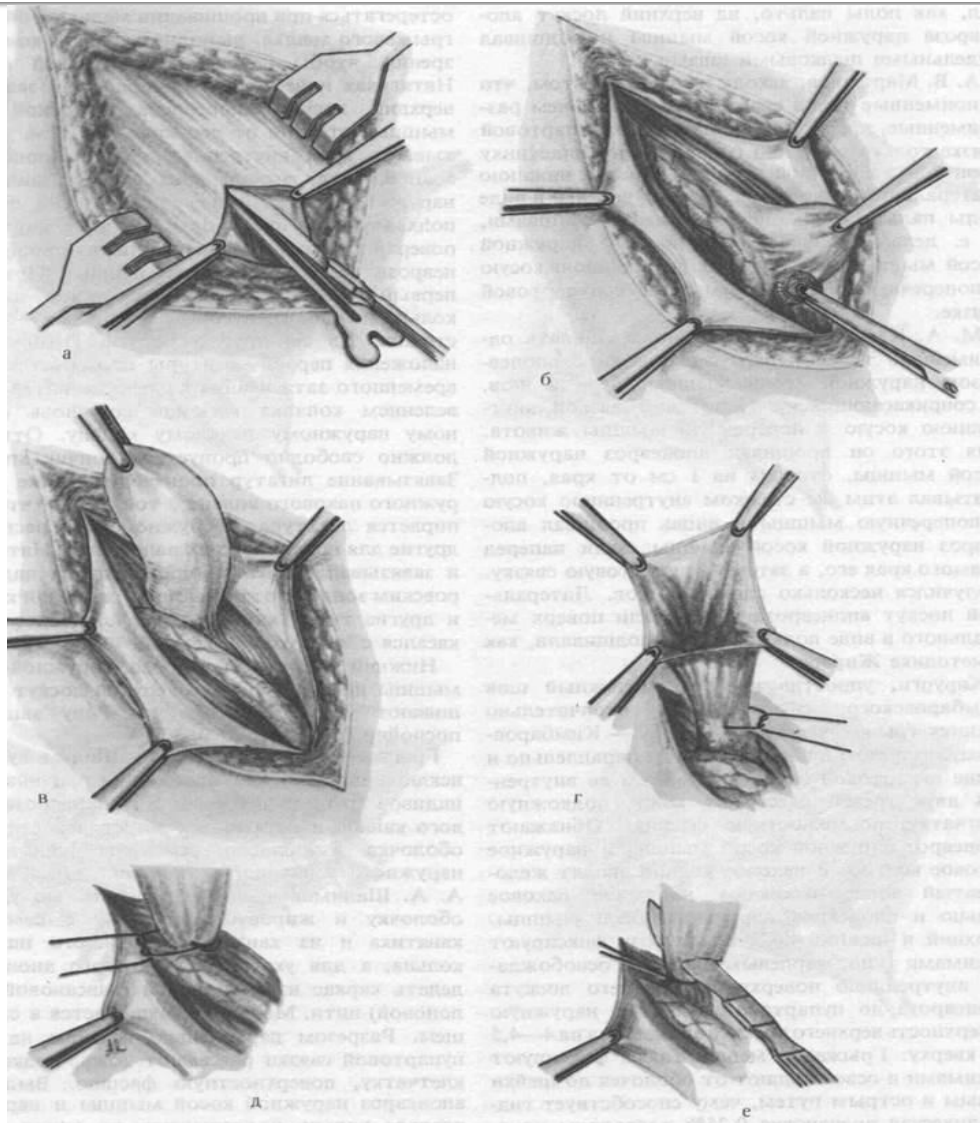
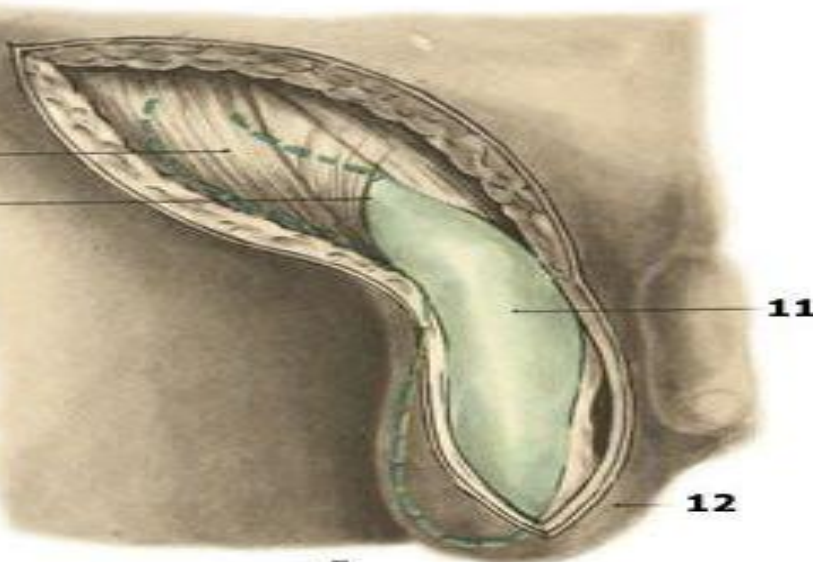
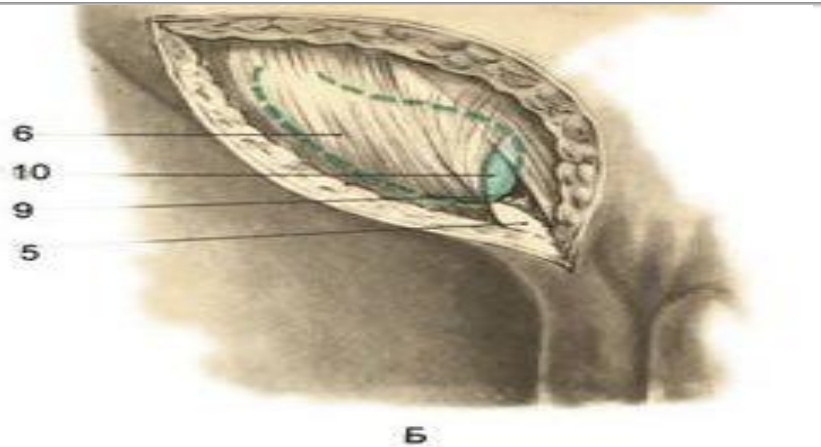
- Осмотр, пальпация, диафаноскопия
- УЗИ паховой области



# Лечение

- **Вправимые паховые грыжи:** оперативное лечение в возрасте 6 мес. (грыжесечение по Ру, Дюамелю)
- **Ущемленные паховые грыжи:** оперативное лечение в экстренном порядке (грыжесечение по Мартынову)

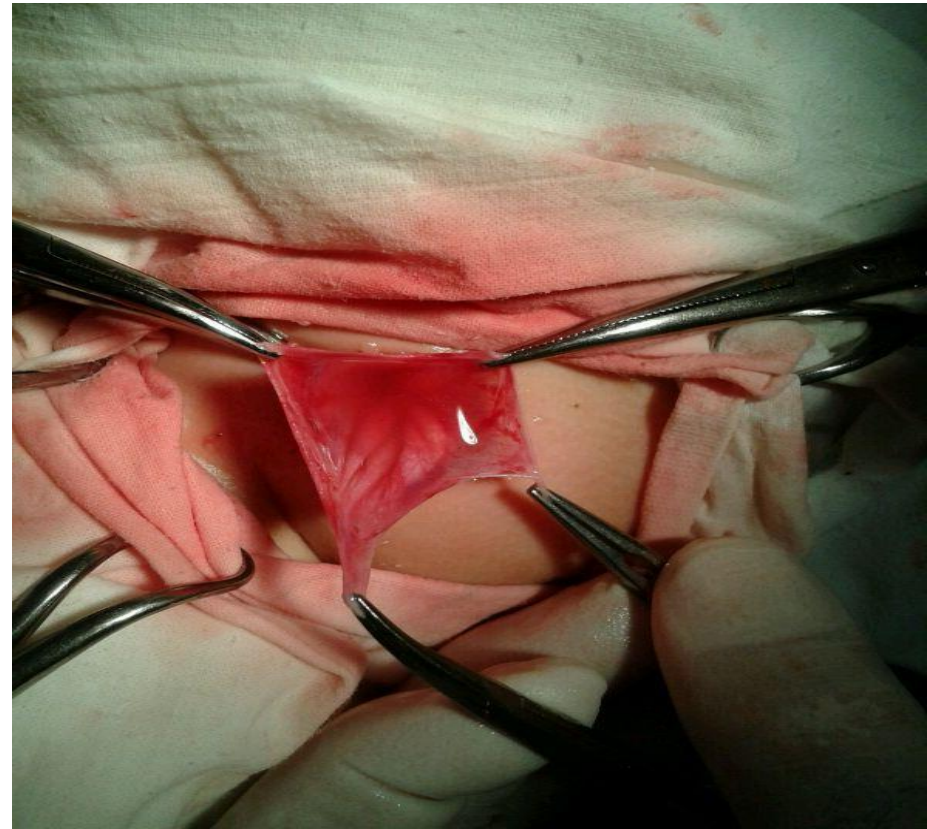
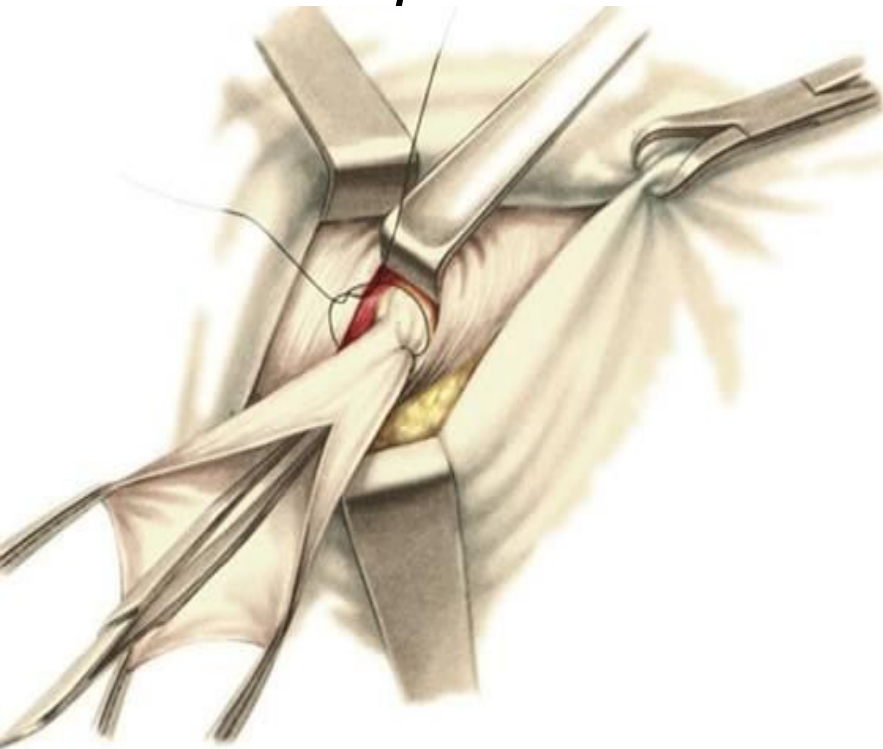
# Анатомия пахового канала (этапы выделения грыжевого мешка)





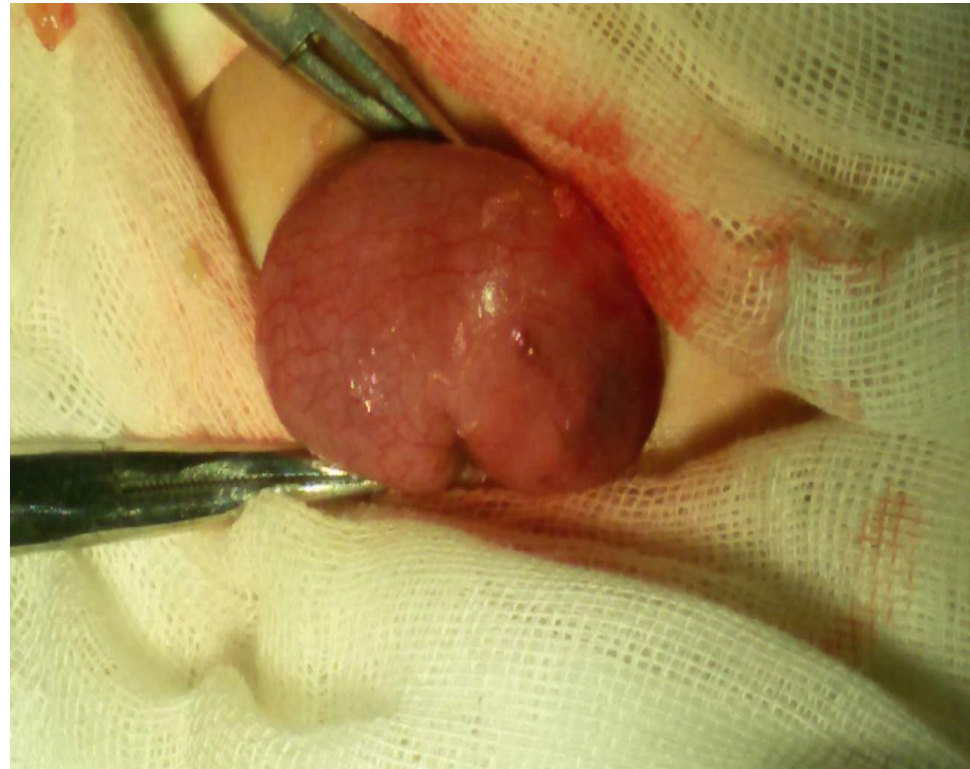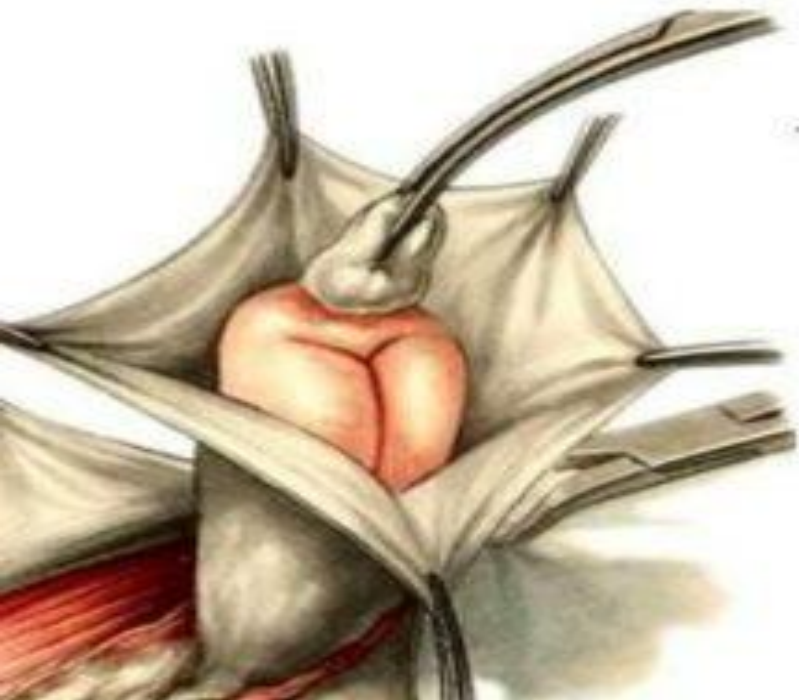# Грыжесечение по Ру

- Выделение незаращенного влагалищного отростка брюшины у наружного пахового кольца

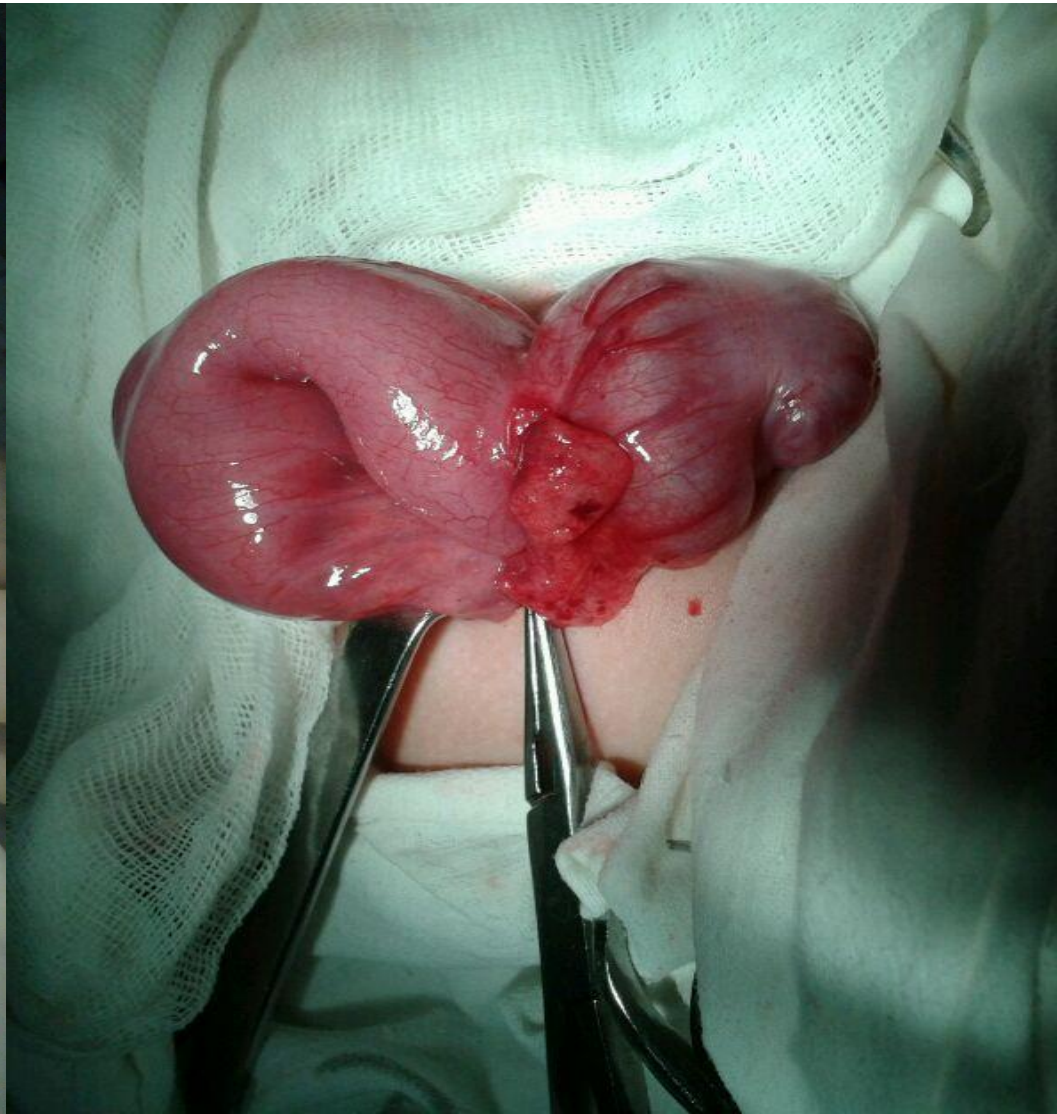
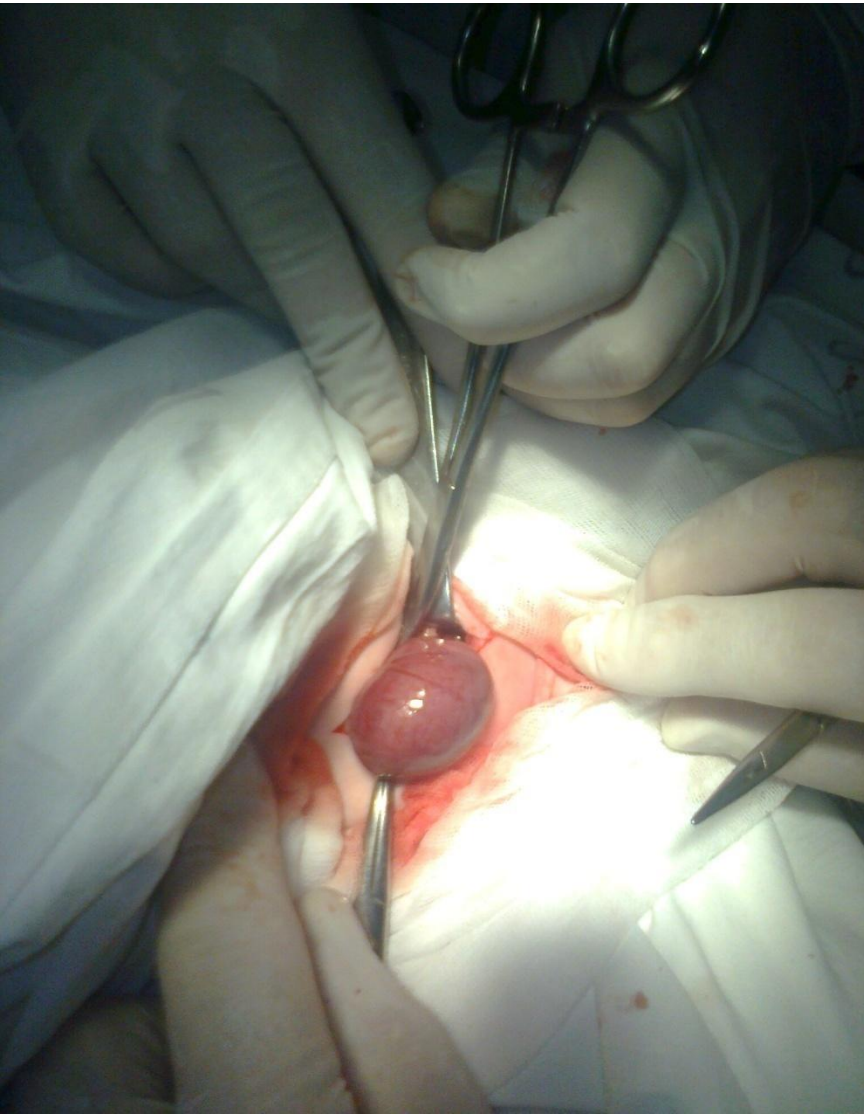


# Грыжесечение по Мартынову

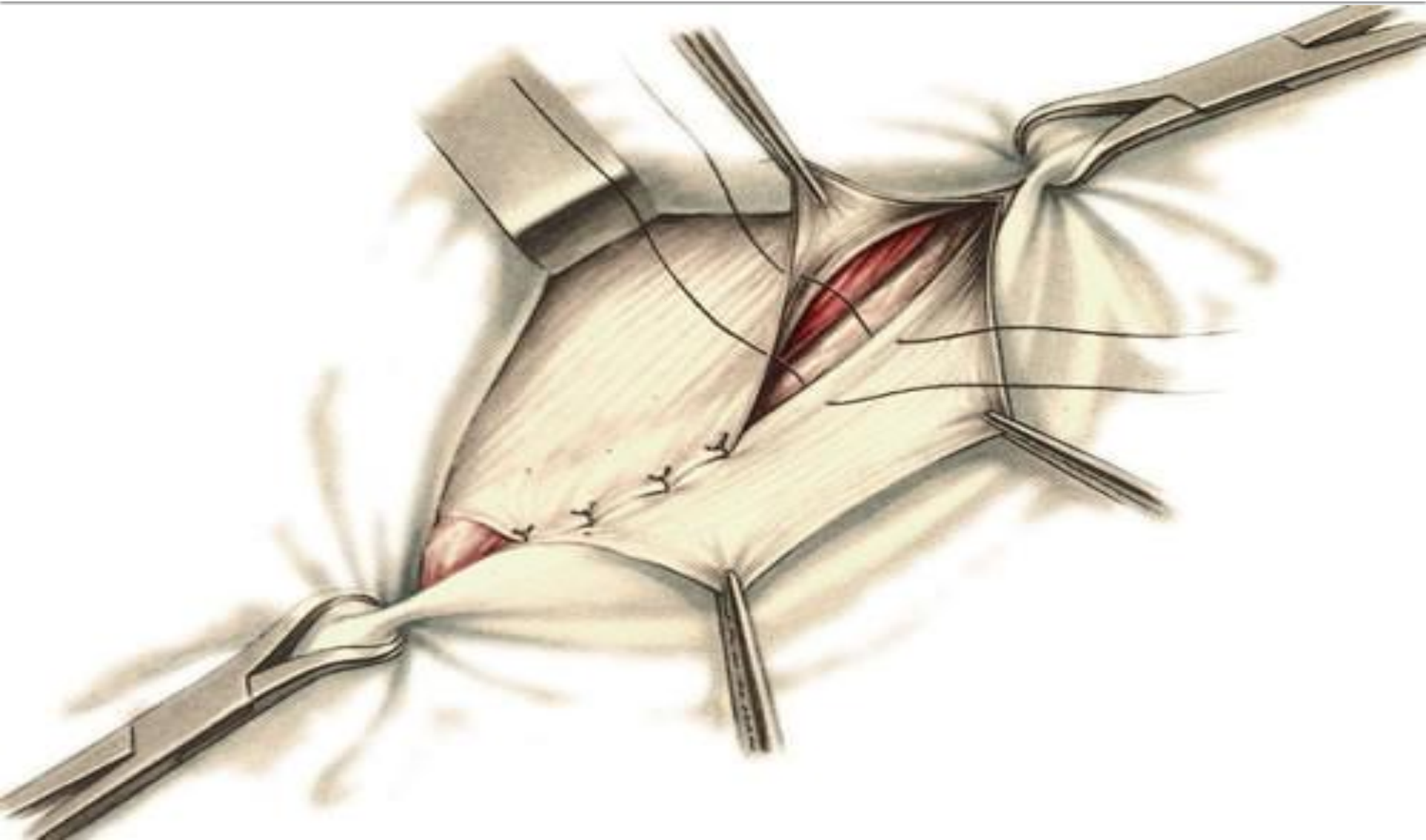
- Вскрытие грыжевого мешка (оценка жизнеспособности ущемленного органа)



**Вправление ущемленного органа в  
брюшную полость, выделение  
влагалищного отростка брюшины**

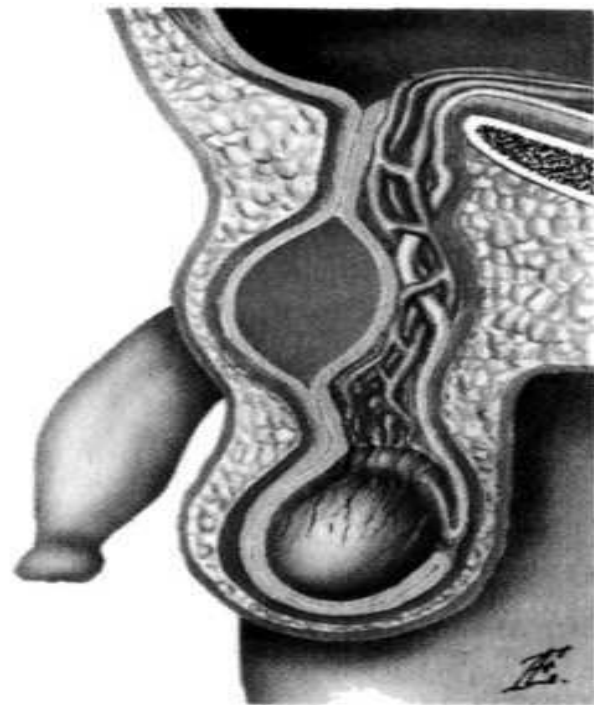
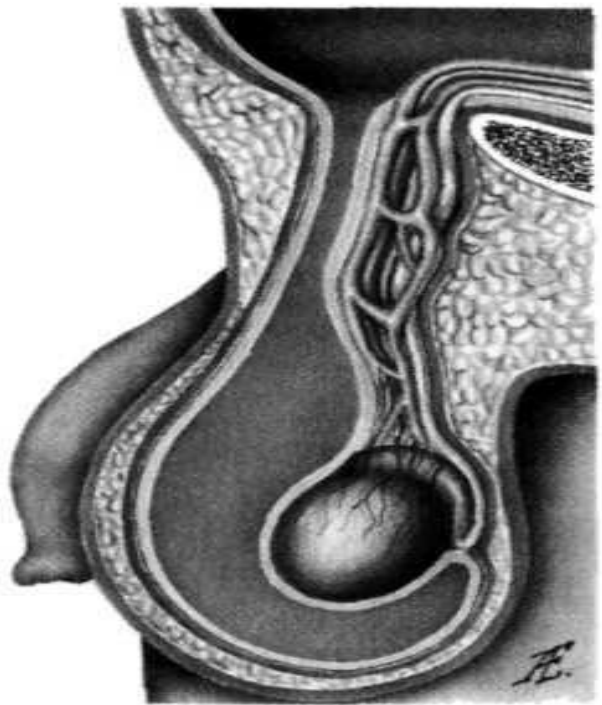
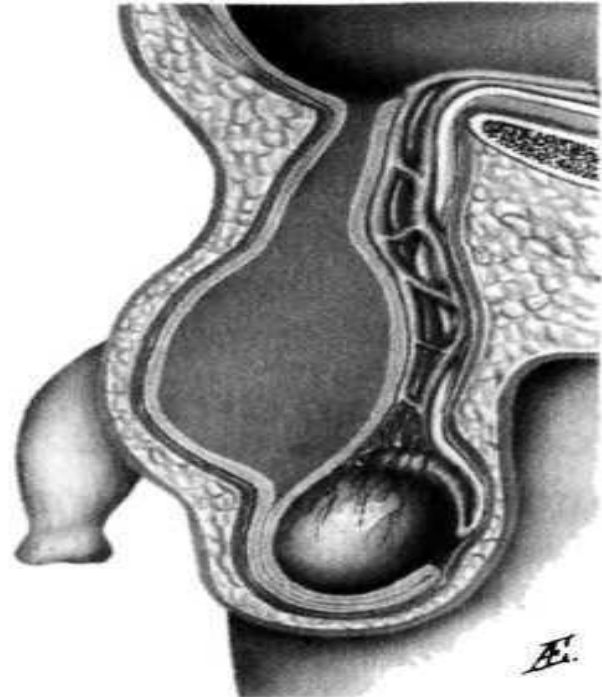
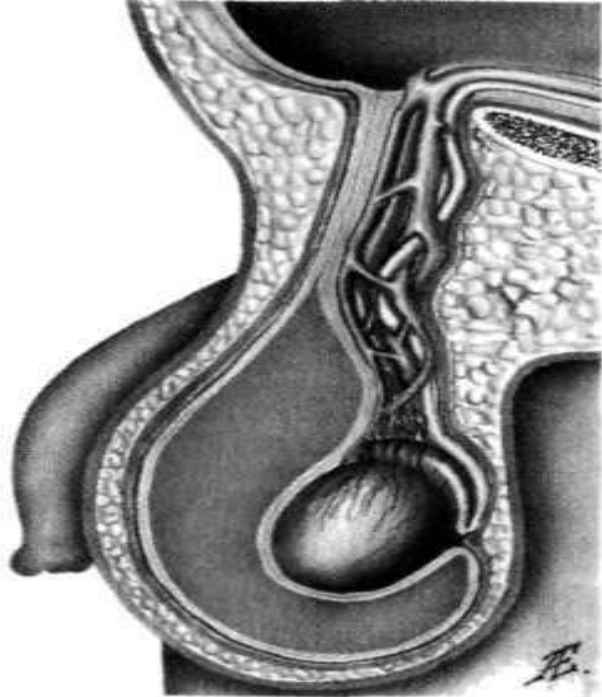


# *Пластика пахового канала по Мартынову*



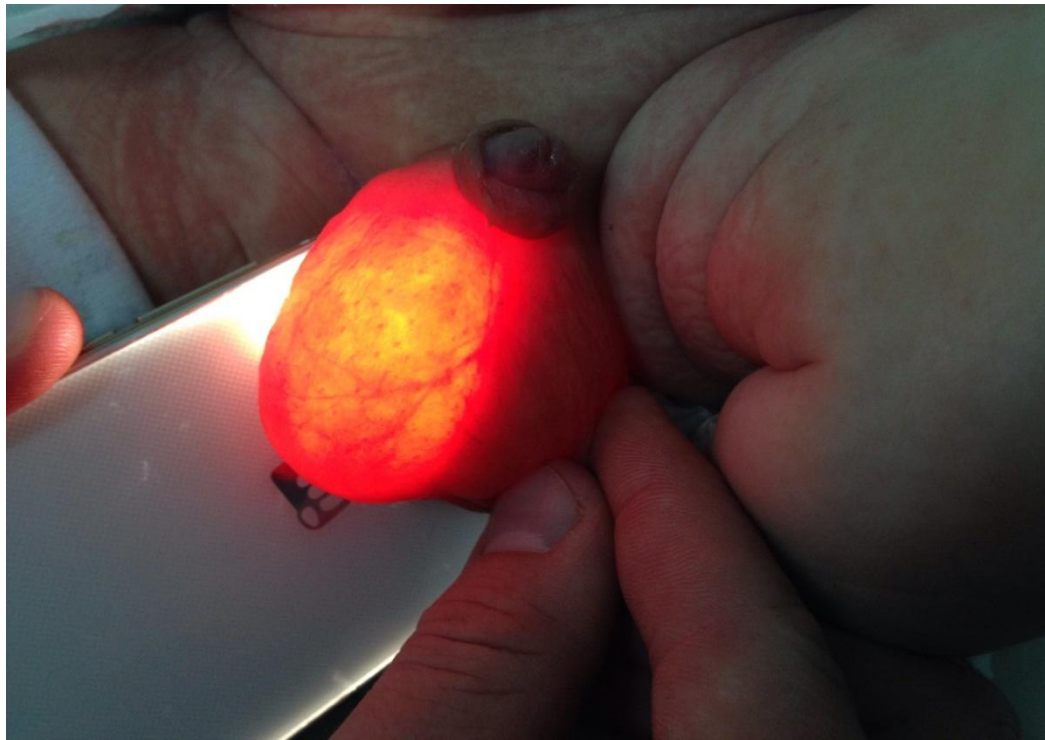
# ***Врожденная водянка оболочек яичка***

- **Этиология:** незаращение влагалищного отростка брюшины
- **Классификация:**
- односторонняя; двухсторонняя
- изолированная водянка оболочек яичка
- сообщающаяся водянка оболочек яичка
- водянка семенного канатика
- киста семенного канатика




# Диагностика

- Осмотр, пальпация
- УЗИ
- Диафаноскопия



# Лечение

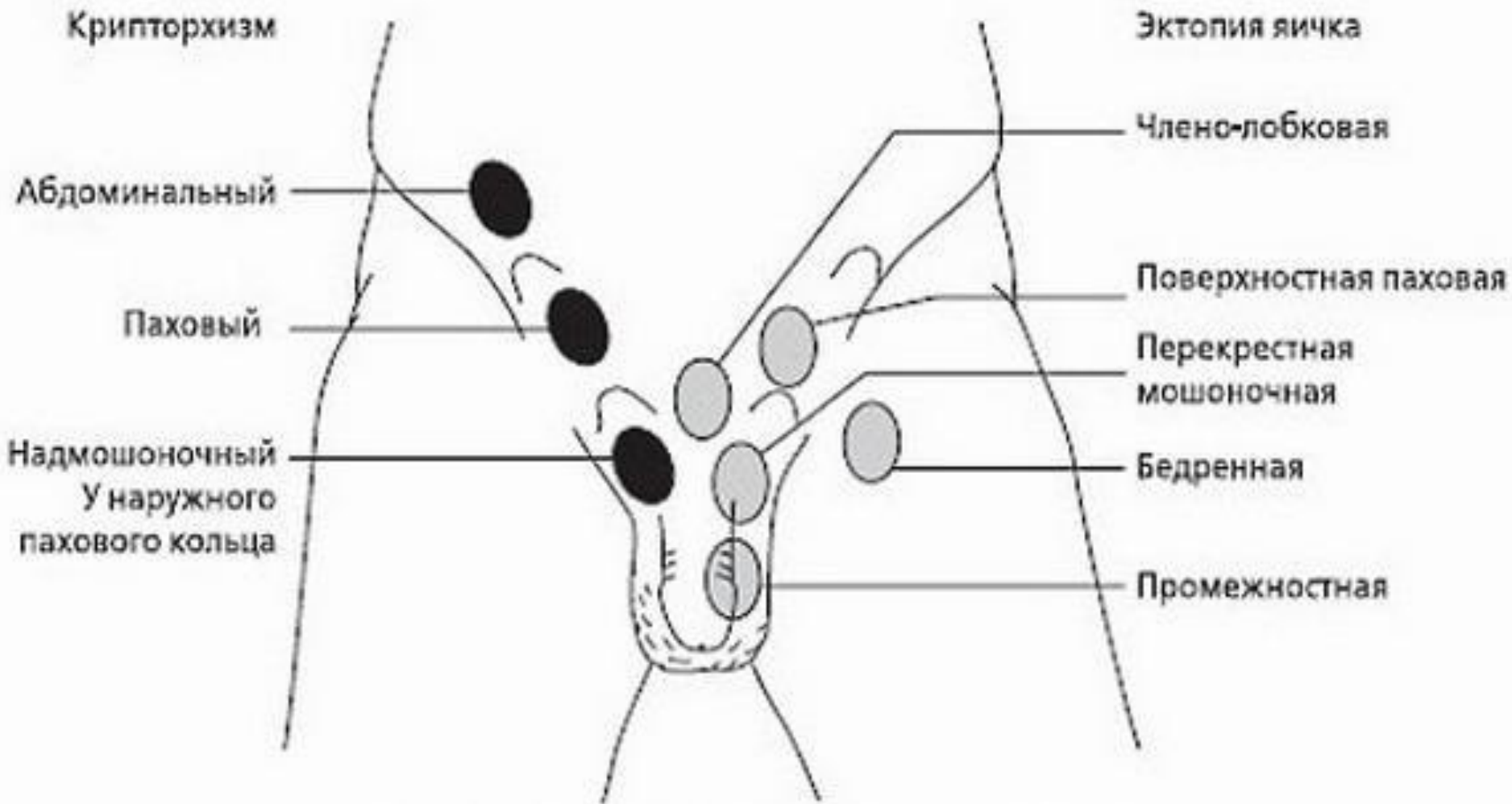




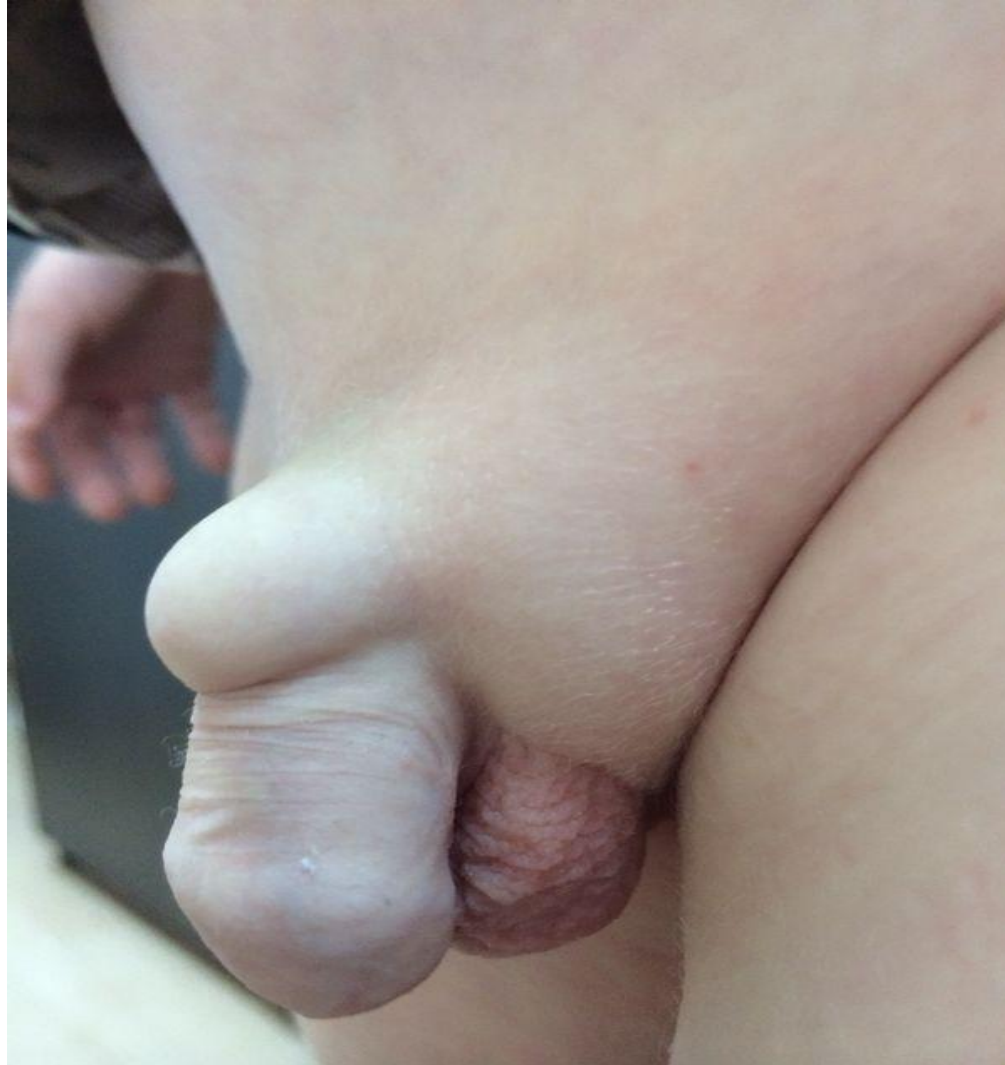# Крипторхизм

- **Этиология:** механические (эмбриональные тяжи, узкий паховый канал, фасциальный барьер у входа в мошонку и др.) и гормональные (нарушение секреции гонадотропинов) факторы.
- **Классификация:**
  - односторонний; двухсторонний
  - истинный; ложный
  - абдоминальный; паховый

# Крипторхизм и эктопия яичка



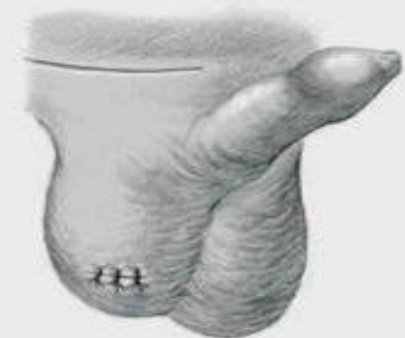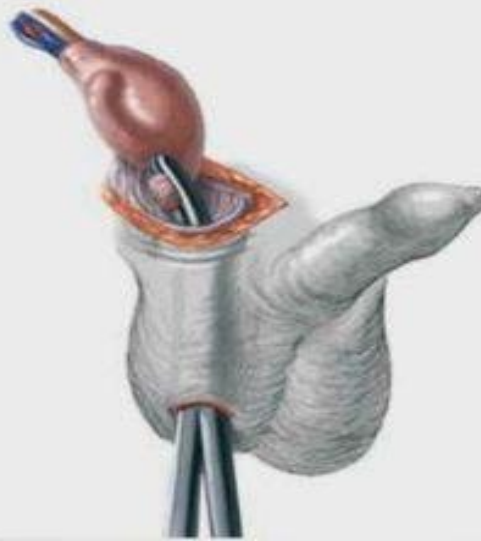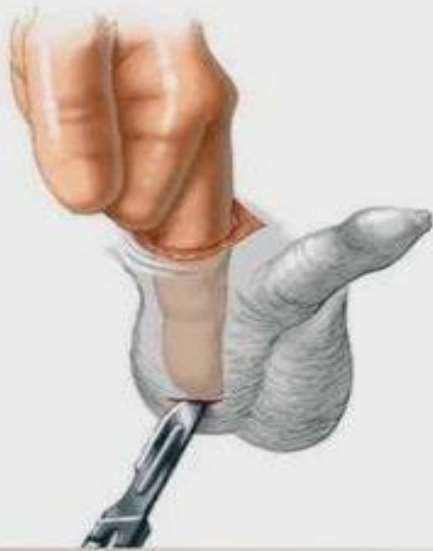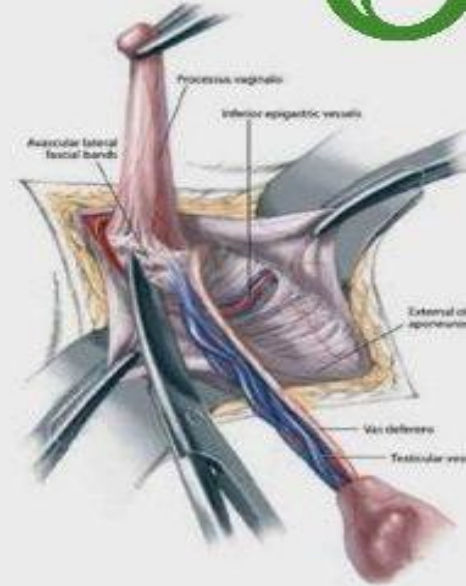
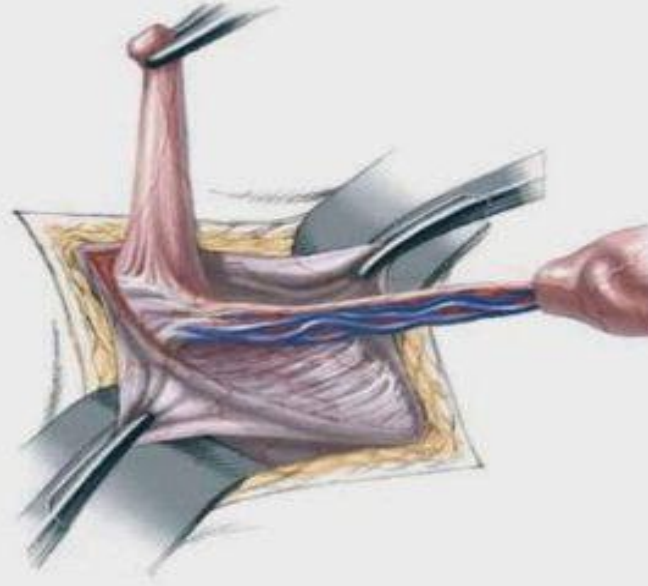
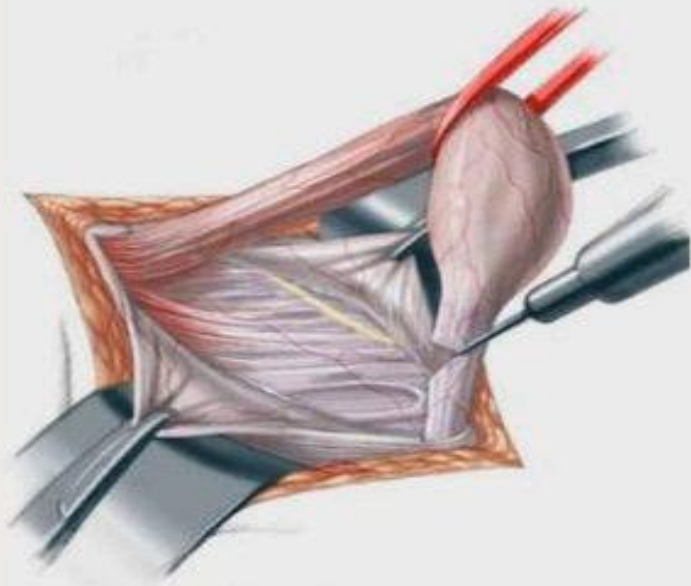
# **Эктопия яичка (пениальная форма)**



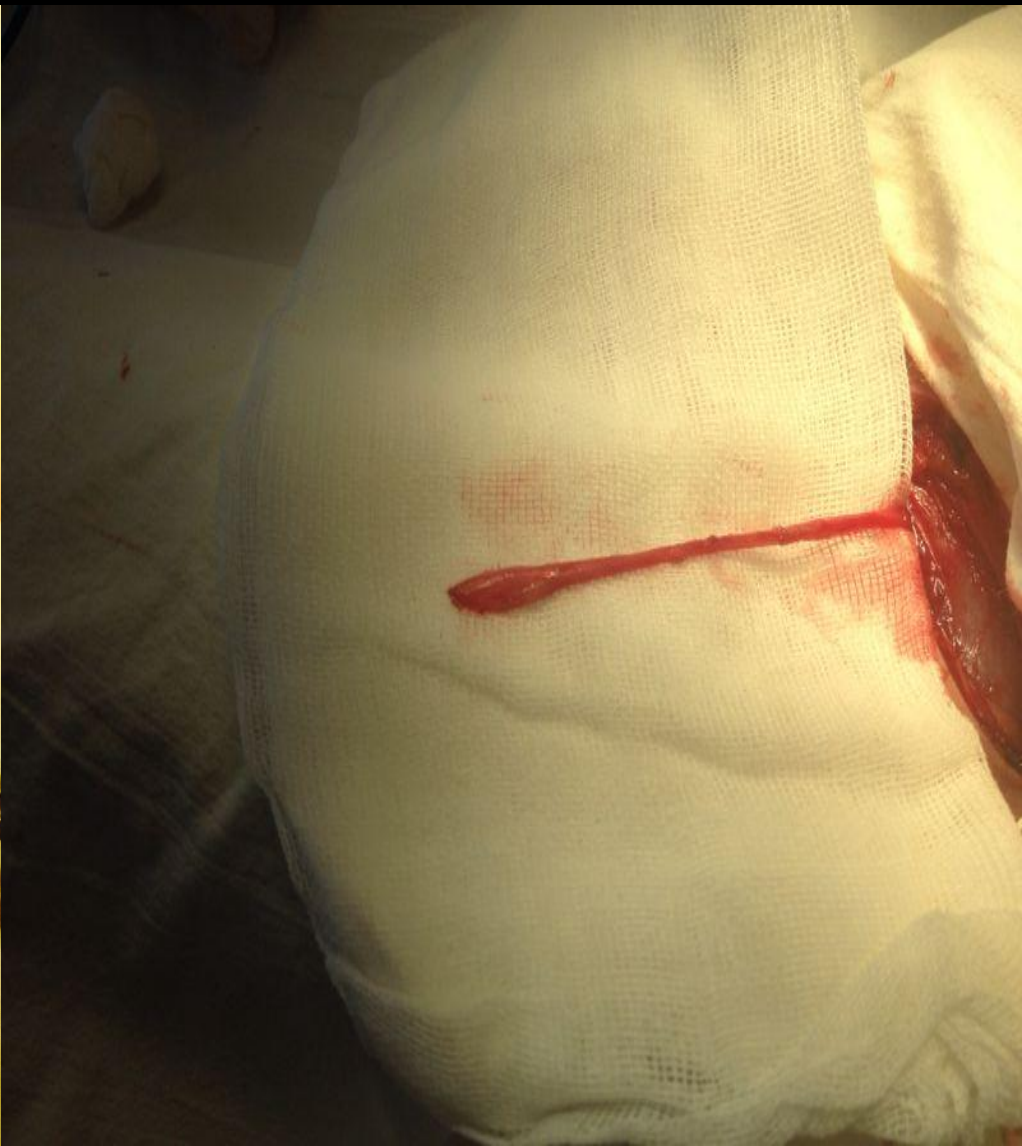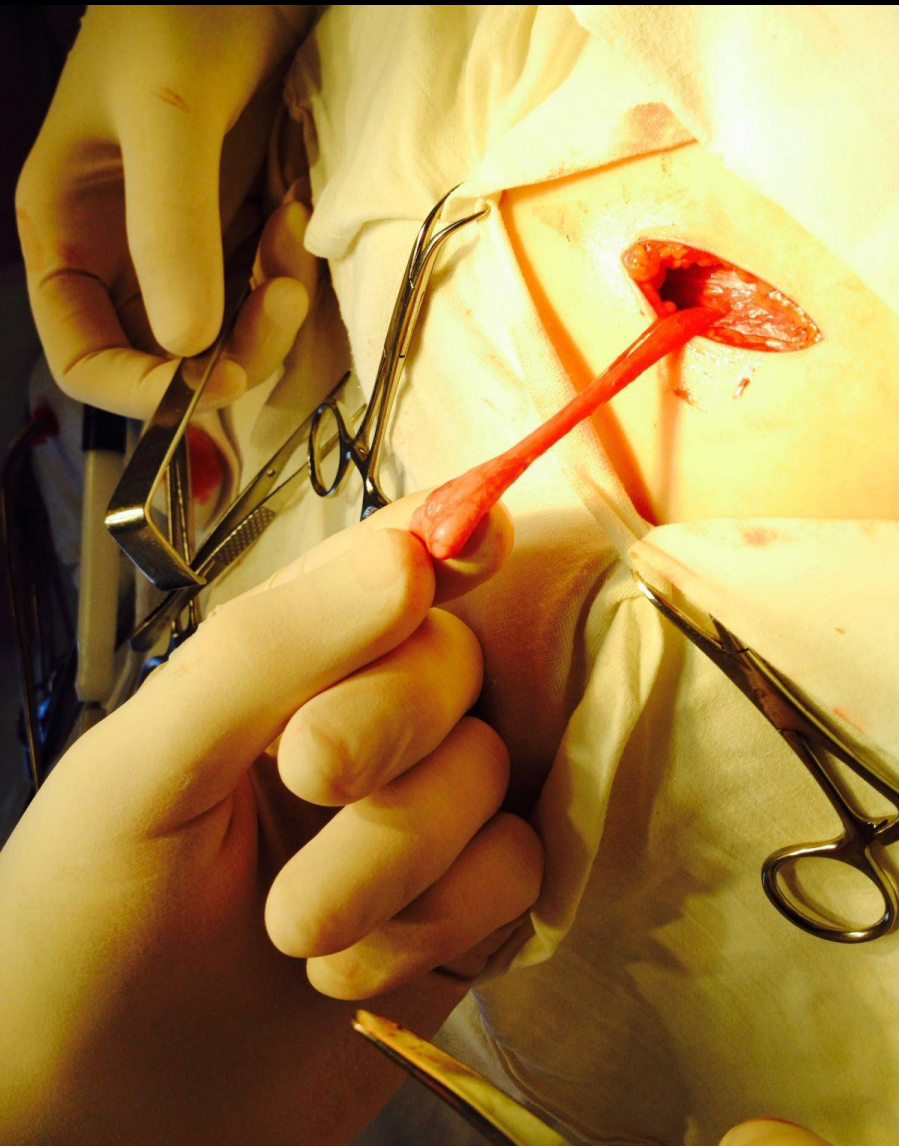
# Диагностика

- - пальпация (определение ложной формы крипторхизма)
- - УЗИ паховых областей и брюшной полости
- - определение половой принадлежности при двухстороннем крипторхизме (кариотип)

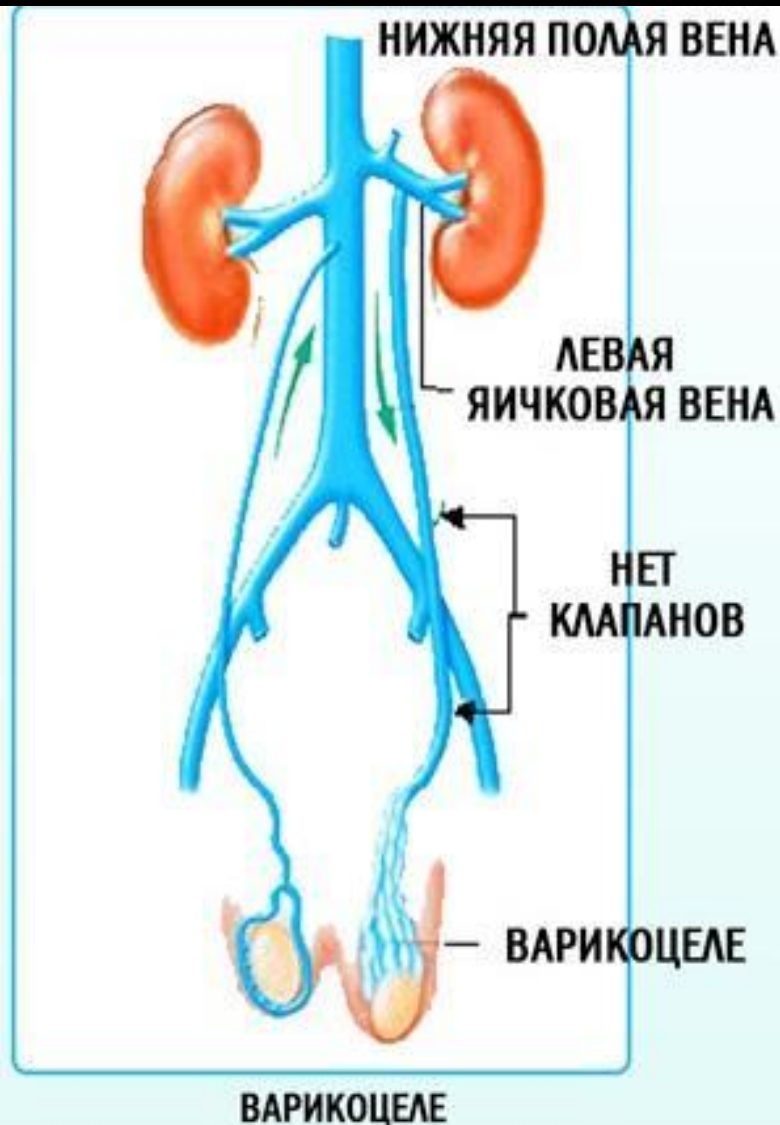
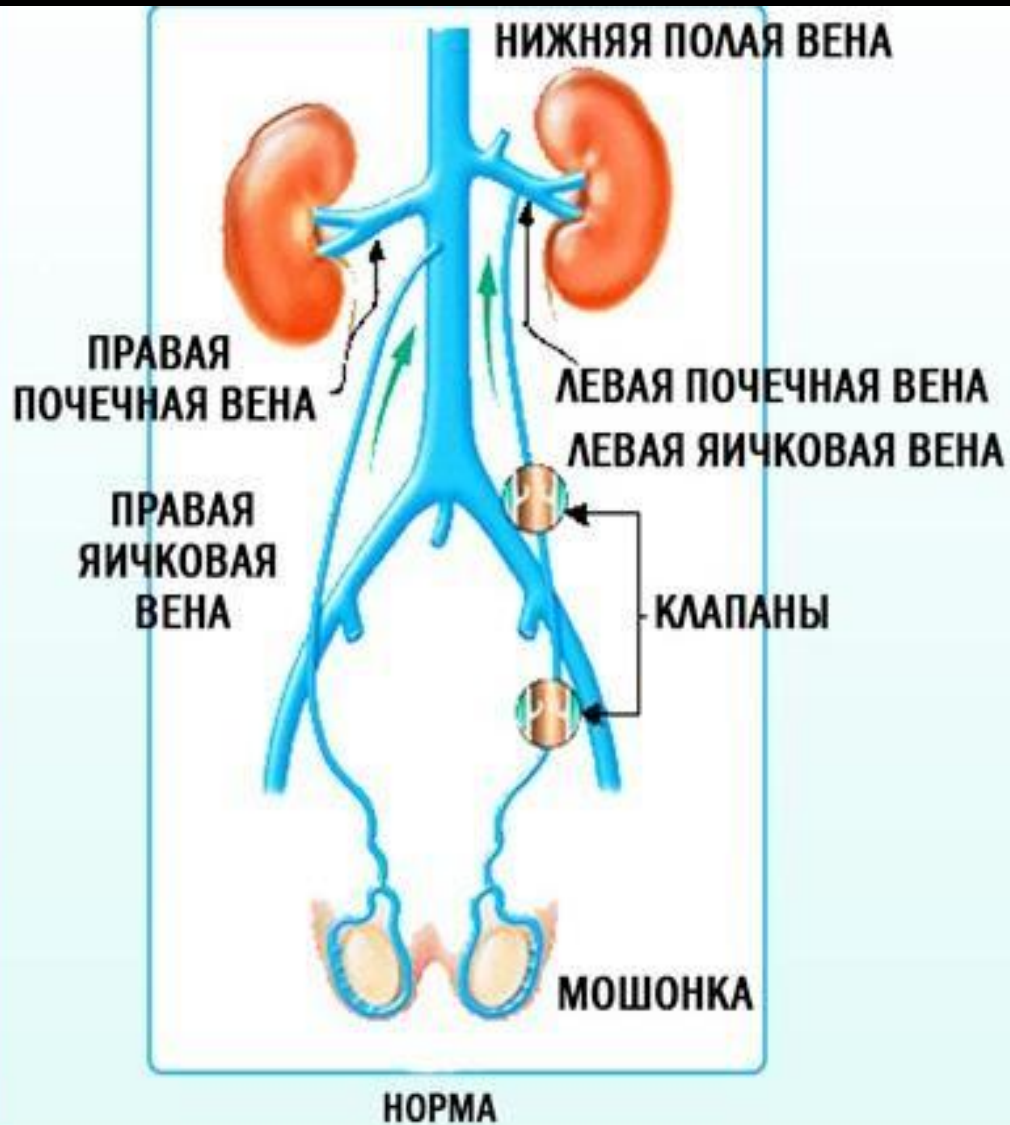
# Лечение (операция Шумахера)



# *Аплазия яичка*



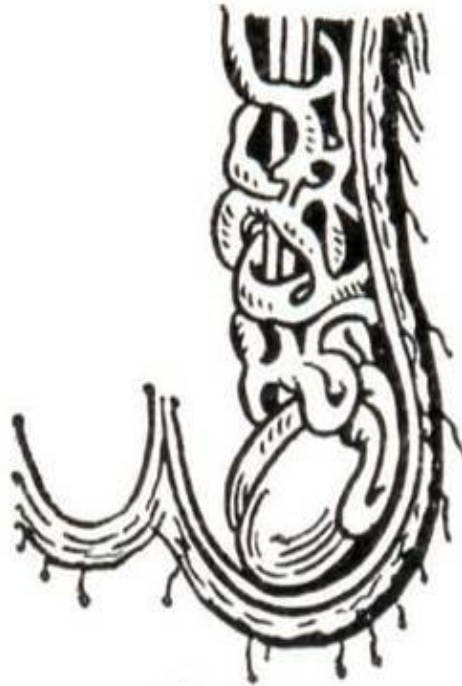# Варикоцеле



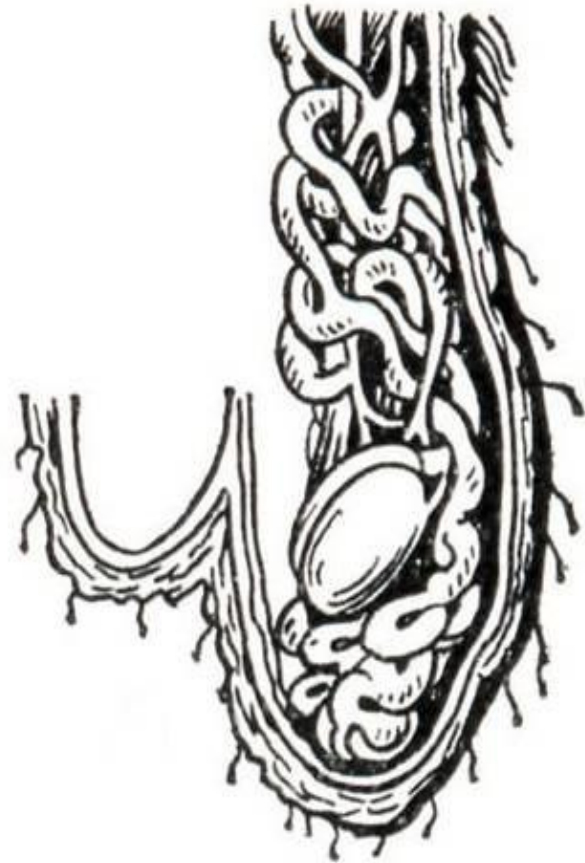# Классификация по степени



1 степень варикоцеле



2 степень варикоцеле



3 степень варикоцеле



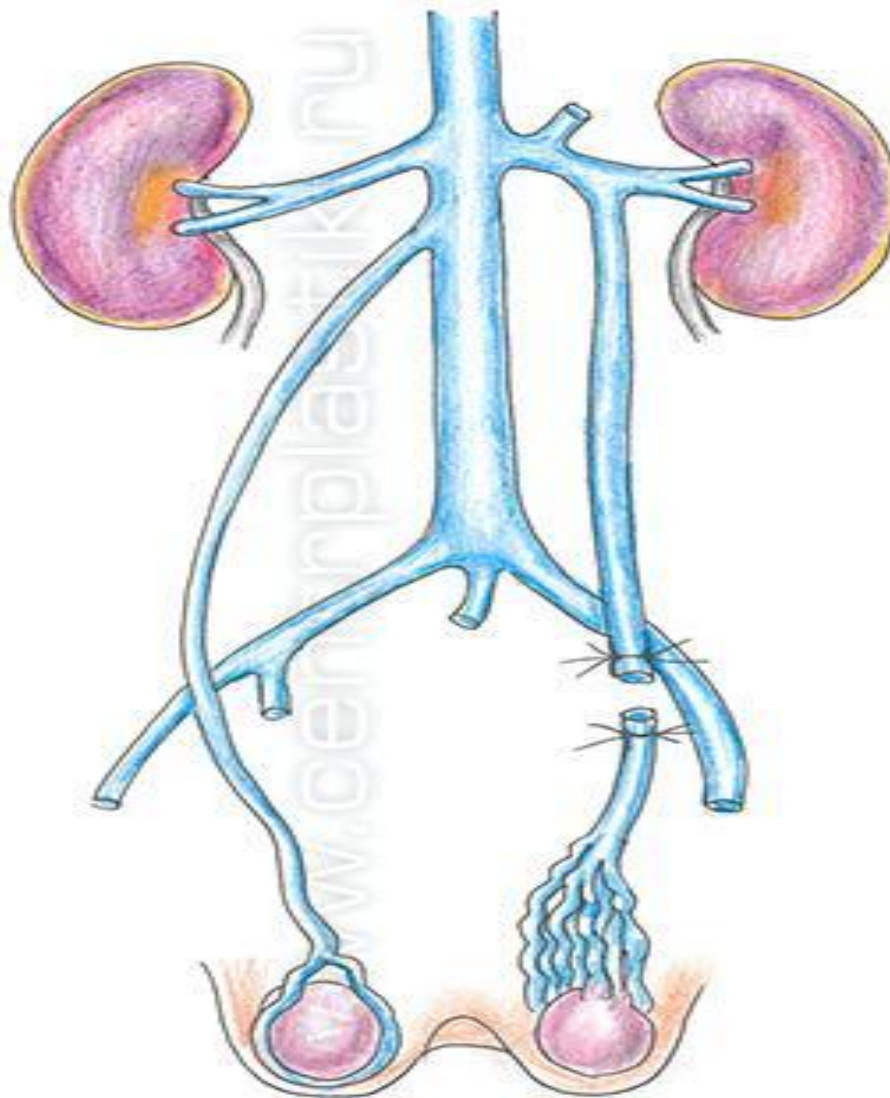
# Диагностика

- *Осмотр, пальпация*
- *УЗИ (скротальная эходоплерография)*
- *Ангиография (двухстороннее и рецидивирующее варикоцеле)*

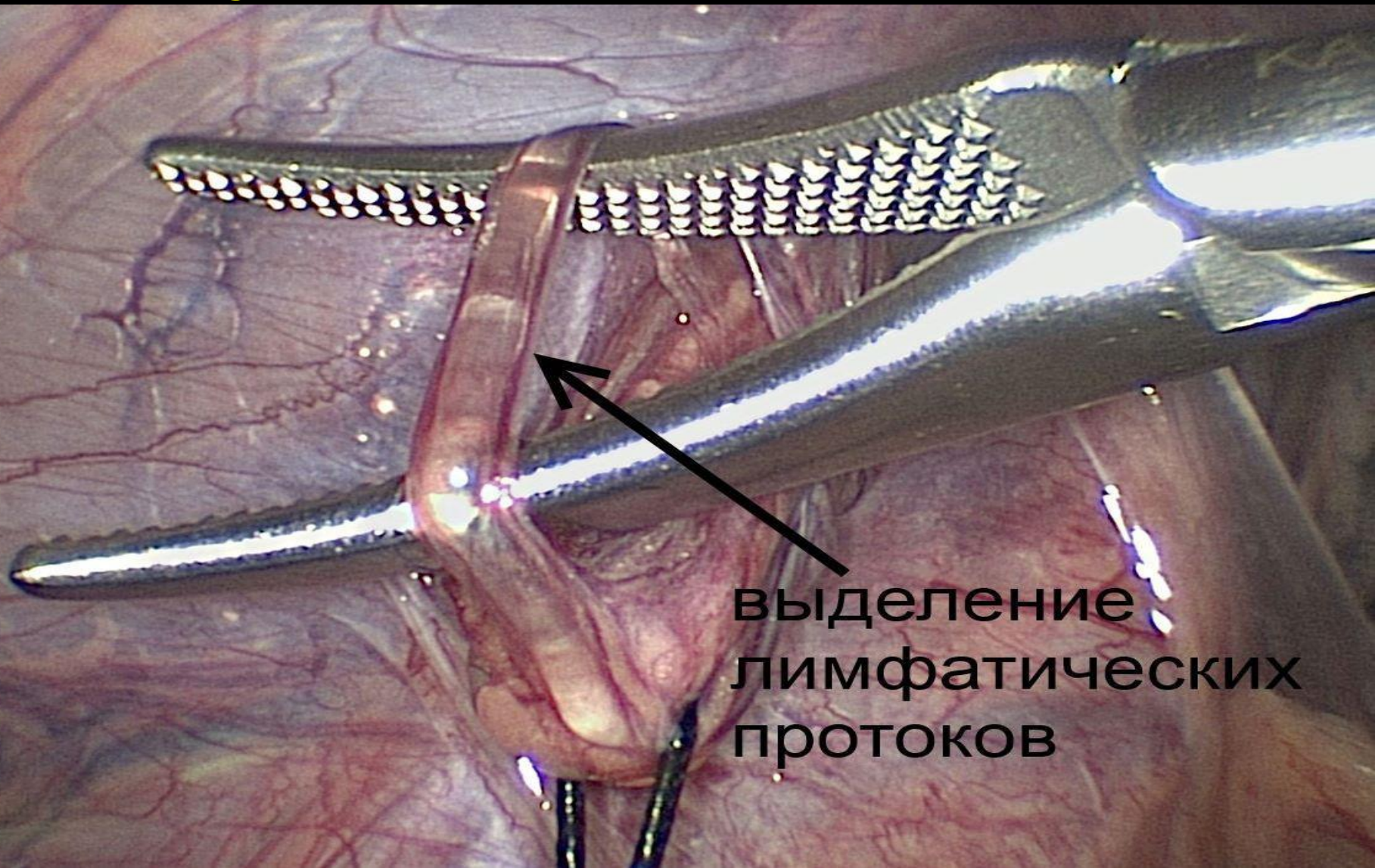
# *Лечение*

- *Операция Иванисевича*
- *Операция Паломо*
- *Операция Мармара*
- *Лапароскопическая варикоцелэктомия*

# Операция Иванисевича



# Лапароскопическая перевязка внутренней яичковой вены



выделение  
лимфатических  
протоков