Сілекей бездері, анатомиясы. Сілекей бездерінің қатерлі ісіктері

Сілекей бездері

- 3 түрлі секрет бөледі: серозды, шырышты және аралас
- Сілекей бездері

- үлкен кіші

Құлақ маңы

Тіласты

Жақасты

- Құлақ маңы сілекей безі glandula parotoidea
- Серозды секрет бөледі, капсуласы бар.
- Шекаралары

Жоғарыда arcus zigomaticus

Астында ramus mandibularis, angulus mandibularis

Артынан processus mastaidea , pr. Stilohyoidea

- Бөліктері алдыңғы және артқы

- Түтігі ductus parotaidea stenonis m. masseter сыртынан кіріп, m. Buccalistен жоғарғы 1,2 азу тіс маңында ашылады.
- Бұл түтіктің ерекшелігі жоғарысында gl. Parotidea accesorius орналасады ол негізгі жолға ашылады.

- Glandula submandibularis аралас секрет бөледі. Төменгі жақ астылық үшбқрышта орналасқан.
- Шекаралары
- алдынан venter anterior m. digastricus
- артынан venter posterior m. digastricus
- Түтігі ductus submandibularis – вартонов түтігі
- 2 б.е арасынан өтеді m. milohyodea m. genyhiodea
- N. lingvalis пен қиылысады.
- Тіл асты тесігіне ашылады.

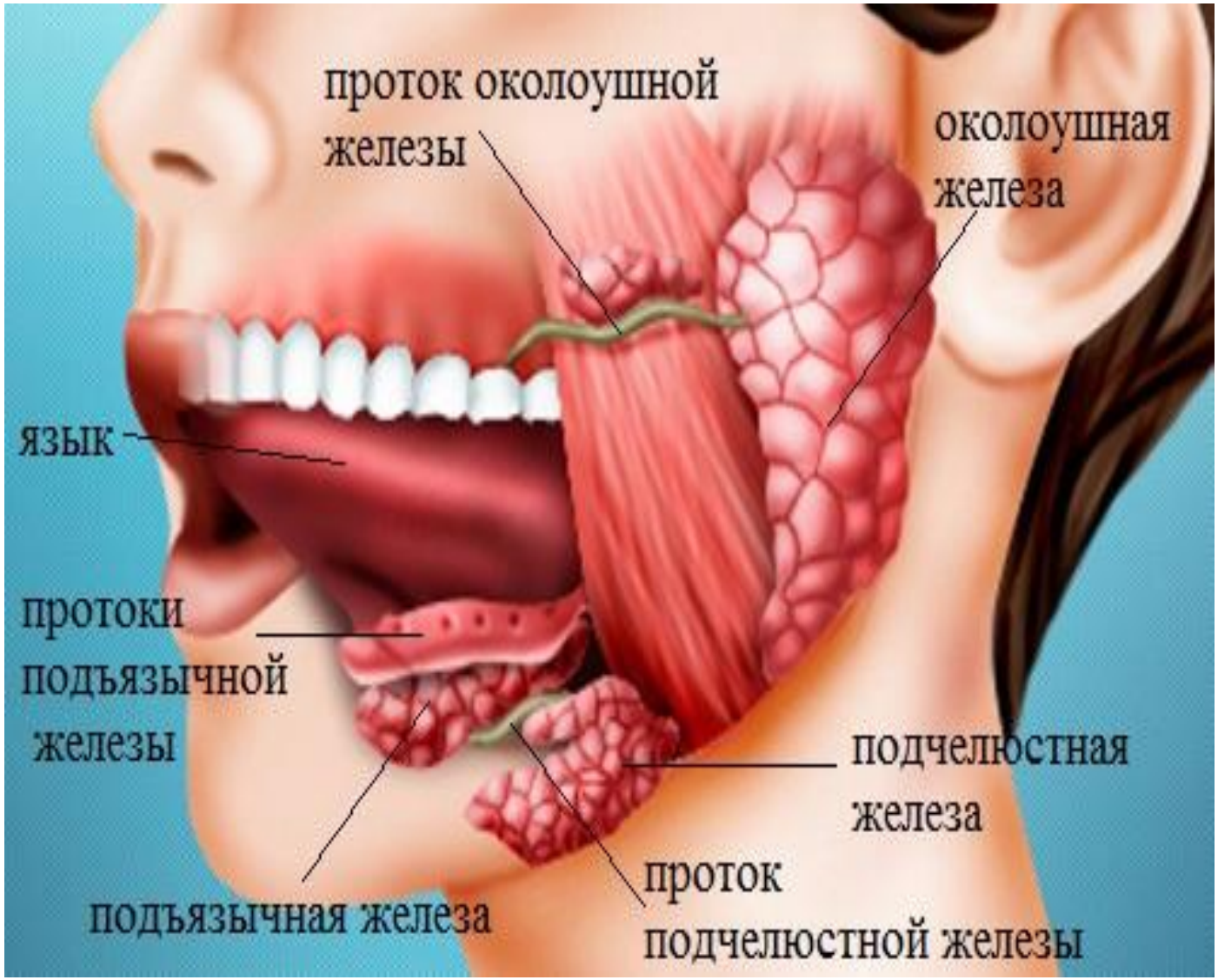
проток околоушной железы
околоушная железа
язык
протоки подъязычной железы
подчелюстная железа
проток подчелюстной железы
подъязычная железа

- Glandula sublingvalis ерекшелігі

2 түтігі бар

Ductus subling minor ductus subling maior

Тіласты қатпарына +

Ашылады ductus submandibularis

Қатерлі ісіктер

- эпителиальді: аденокарцинома, эпидермоидты карцинома, дифференциацияланбаған карцинома, аденокистозды карцинома, мукоэпидермоидты ісік
- Полиморфты аденомада дамыған қатерлі ісіктер
- Эпителиальді емес ісік (саркома)
- екіншілік (метастатикалық) ісік

Қатерлі ісіктердің даму кезеңдері келесідей:

- **I кезең (T_1)** — ісік өлшемі 2,0 см ден аспайды, без паренхимасында орналасқан және капсуласына тарамайды. Тері және бет нервіне зақым
- **II кезең (T_2)** —ісік өлшемі 2—3 см, мимикалық бұлшық еттердің парезі байқалады
- **III кезең (T_3)** — ісік бездің үлкен көлеміне таралады, жақын анатомиялық құрылымдарға өседі (тері, төменгі жақ, есту түтігі, шайнау бұлшық еті).
- **IV кезең (T_4)** — бірнеше анатомиялық құрылымдарға таралады. Зақымдалған жағындағы мимикалық бұлшық еттердің параличі

Мукоэпидермоидты ісік

10% жағдайда кездеседі, көбіне 40-60 жастағы әйелдерде кездеседі,құлақ маңы сілекей безі зақымдалады. Көп жағдайда қатерсіз өтеді.

- Қатерлі түрінде ауыру сезімі бар, шекарасы анық емес түйін, 25% жағдайда метастаз береді. Жаңа түзілім жараланып, ірің түріндегі жыланкөз бөледі. Сәулелі терапияға сезімтал

Цилиндрома

- Кесіндісінде ісік тіні саркомаға ұқсас. Псевдокапсуласы бар тығыз төмпешікті түйінН, ауру сезімі, бет нервінің парезі мен параличімен жүреді. Цилиндрома инфильтративті өседі, жиі рецидив береді, 8-9% жағдайда метастаз береді. Шеткері метастаздары өкпе мен сүйектерді зақымдайды

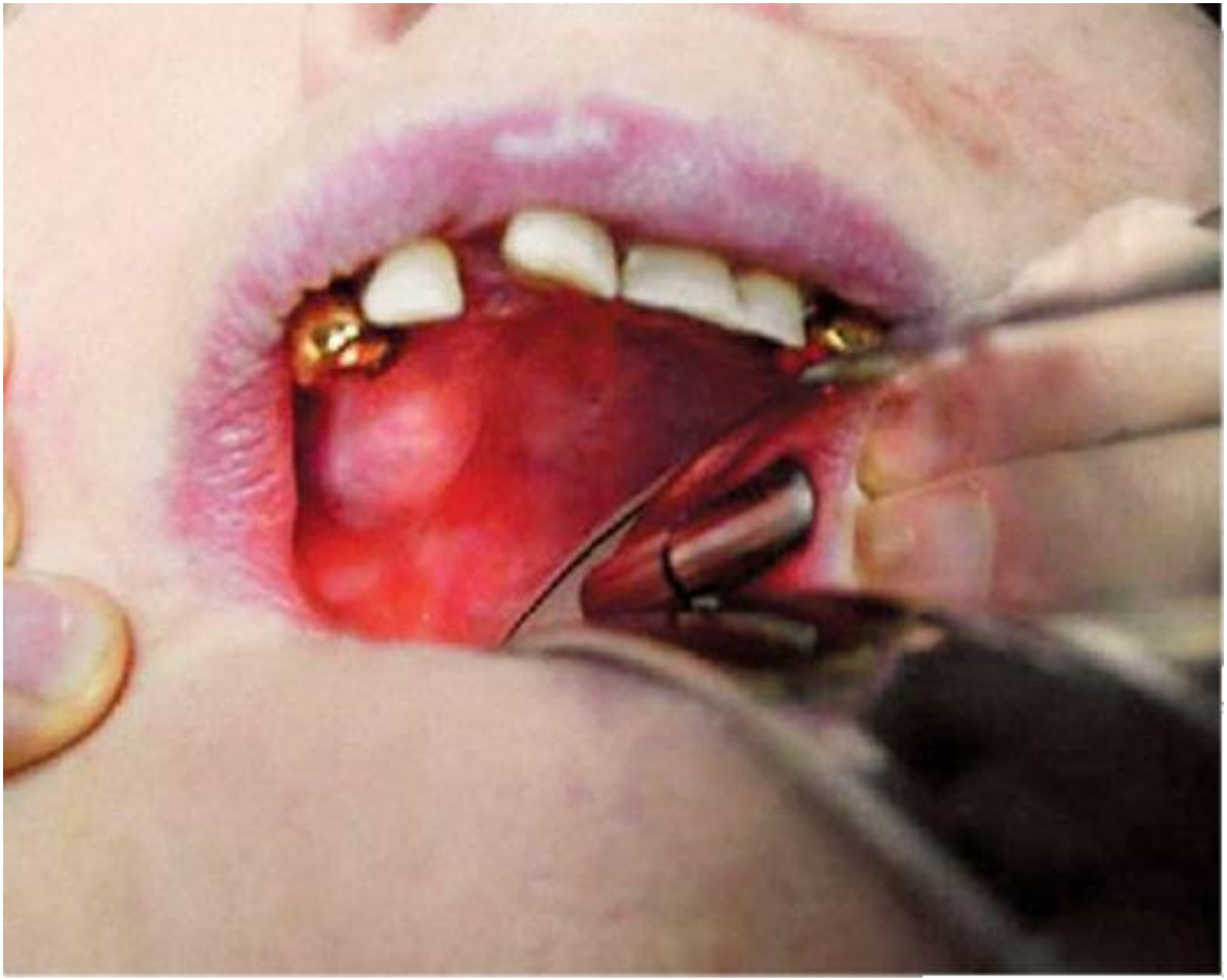

Карциномалар

- Морфологиялық жалпақ жасушалы рак, аденокарцинома и дифференциацияланбаған рак болады. 21% жағдайда қатерсіз ісіктердің малигнизациясы нәтижесінде пайда болады. 40 жастан жоғары әйел адамдарда, 2/3 карциномалар үлкен сілекей бездерінде дамиды.
- Ісік тығыз, ауыру сезімінсіз шекаралары тегіс емес түйін ретінде пайда болады. Кейіннен ауру сезімі, бет нервісінің парезі қосылады. Жаңа түзілім бұлшық ет пен сүйекке өсіп, тіпті шайнау бұлшық еттерінің контрактурасына алып келеді. Метастазыдары жергілікті лимфа түйіндерін, шеткері метастаздары өкпе мен сүйектерді зақымдайды.

DomMedika.com –
ординаторская врача

Саркомалар

- Өте сирек кездеседі және тегіс көлденең жолақты бұлшық еттерден, сілекей безі құрылымдарының элементтерінен, қан тамырларынан пайда болады. Бұл ісіктердің түріне рабдомиосаркома, ретикулосаркома, лимфосаркома, хонд росаркома, гемангиоперицитома, веретеножасушалы саркома.
- Хондро-, рабдо- и веретеноклеткалы саркомалар тығыз түйін ретінде, көрші тіндерден анық қоршалған. өлшемі тез үлкейеді, жараланады және көрші органдарды бұзады, әсіресе сүйекті. Кең гематогенді метастаздар береді.
- Ретикуло- и лимфосаркомалар эластикалық консистенциялы, шекарасы анық емес. Тез үлкейеді, кейде көрші тіндерге бірнеше түйін ретінде таралады. Шеткері метастаздары жергіліктіден қарағанда аз.
- Гемангиоперицитома сирек кездеседі

Диагностикалау

- Ауру клиникасын зерттеу (шағымы, ауру тарихы, қарап тексеру,пішінін, консистенция, орналасуын, ауру сезімін, шекарасының анықтығы және түзулігі.)
- Цитологиялық зерттеу
- Биопсия и гистологиялық зерттеу
- Рентгенологиялық зерттеу әдістері (бассүйектің , төменгі жақтың рентгенографиясы, сиалоаденография)
- Радиоизотопты зерттеу

Емі

- Ісіктің таралу деңгейіне, морфологиялық түріне қосымша ауруларының болу болмауына байланысты жүргізіледі. Көп жағдайда операция алдылық телегамма терапия содан соң радикальді оперативті араласу жасалынады. Метастазға күмән болғанда жергілікті лимфооток аймақтары сәулеленеді
- Тым ауыр жағдайларда симптоматикалық ем жүргізіледі.
- Химиотерапияның эффективтілігі аз, бірақ кейде метотрексат и сарколизин ісіктің өлшемін кішірейтеді.

- НАЗАРЛАРЫҢЫЗҒА РАХМЕТ!!!!