ФУНКЦИОНАЛЬНАЯ АНАТОМИЯ МОЧЕВОЙ СИСТЕМЫ И ПОЛОВЫХ СИСТЕМ

2020 г.

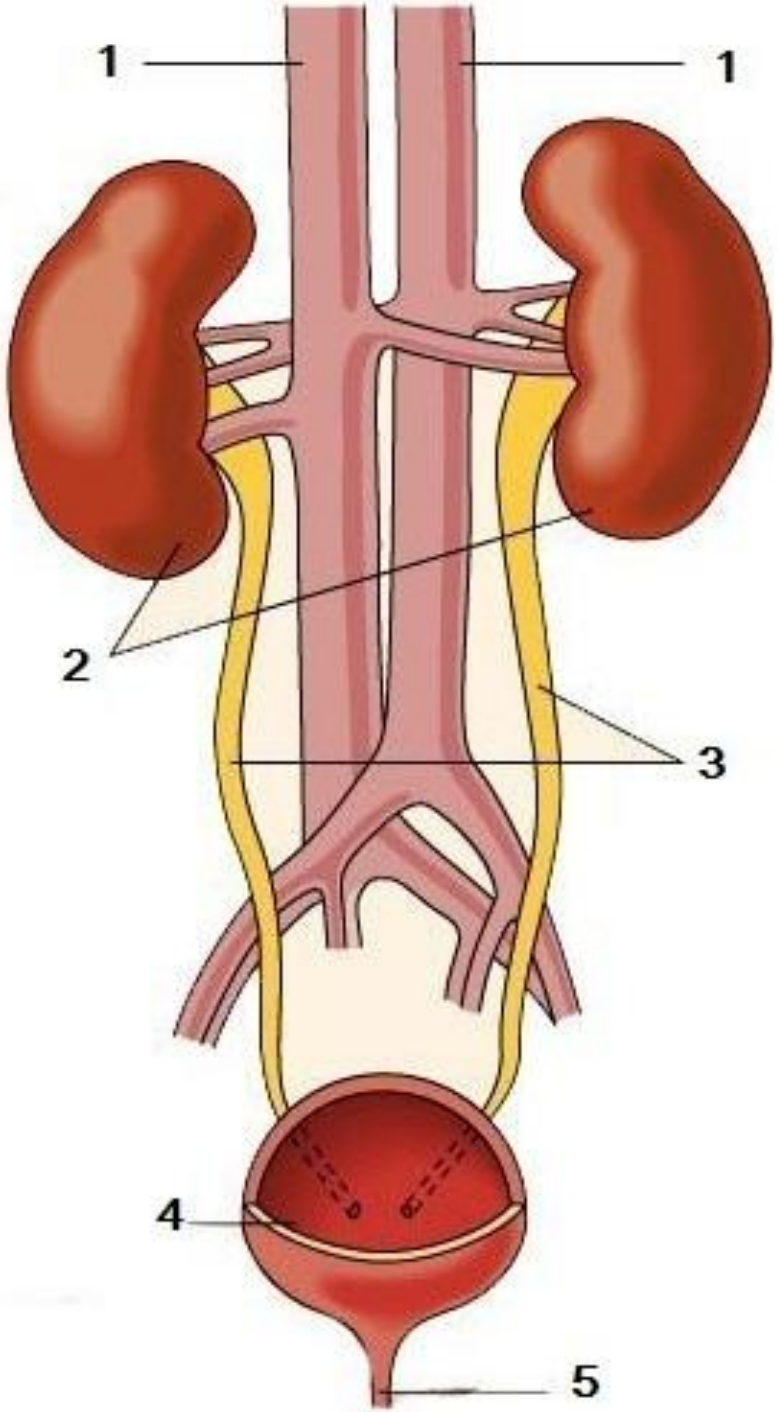

Топография почек
(схематически, ***вид сзади***)

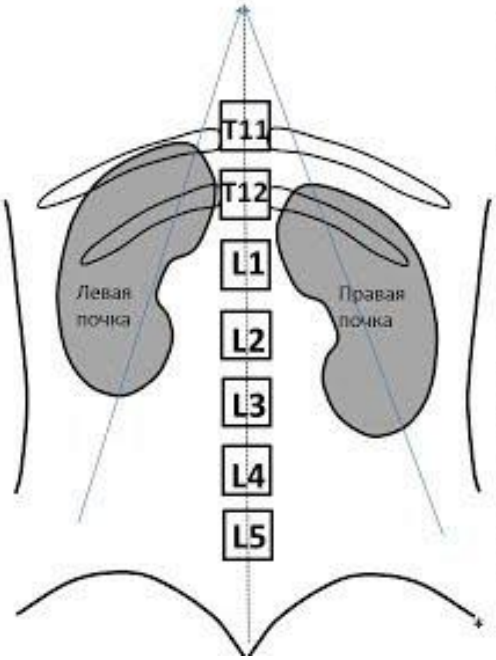

Скелетотопия почек: T12- L3
- Правая ниже левой на 1-3 см
- Верхний полюс правой почки ***не достигает 11 ребра***
- 12 ребро пересекает правую почку на уровне верхней трети
- 12 ребро пересекает левую почку на уровне средней трети

Оси почек (линии, проведенные через верхний и нижний полюса каждой почки) направлены косо вверх и сходятся по срединной линии на уровне T9 - T10

Практическая значимость:

Для «выведения» полюсов почек с целью измерения длины органа положение датчика должно совпадать с направлением оси органа

Области соприкосновения почек со смежными органами, вид спереди

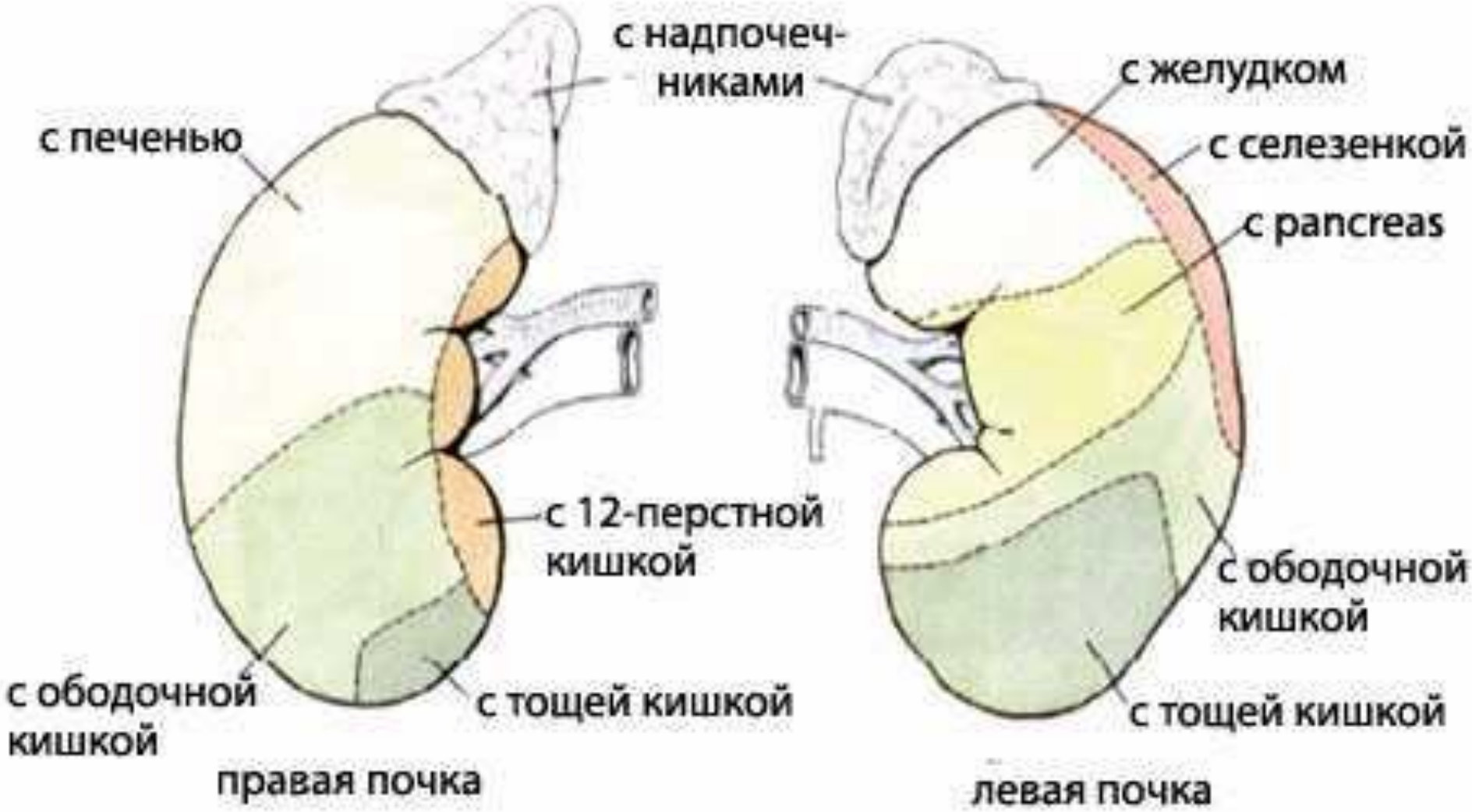

ВОРОТА ПОЧКИ

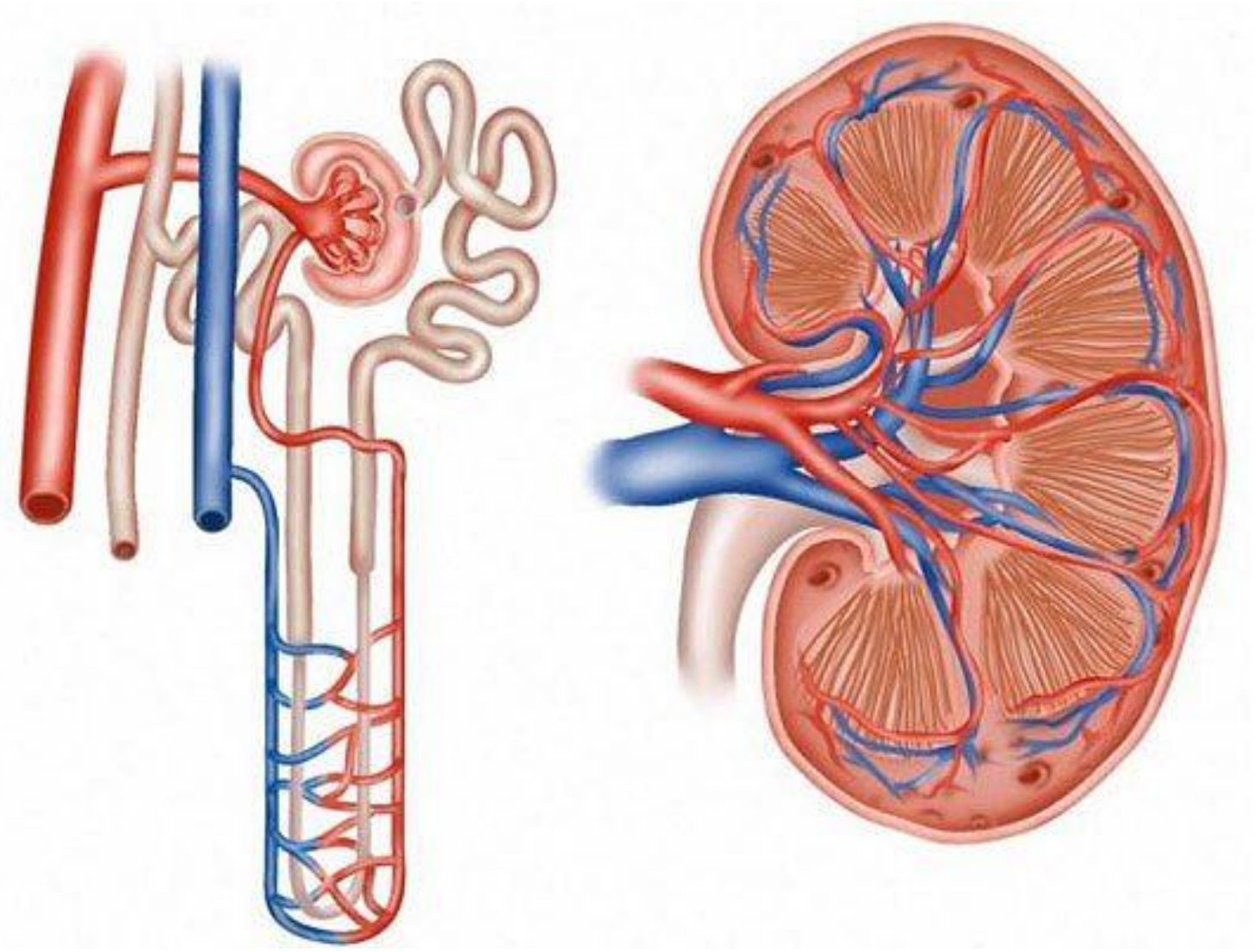

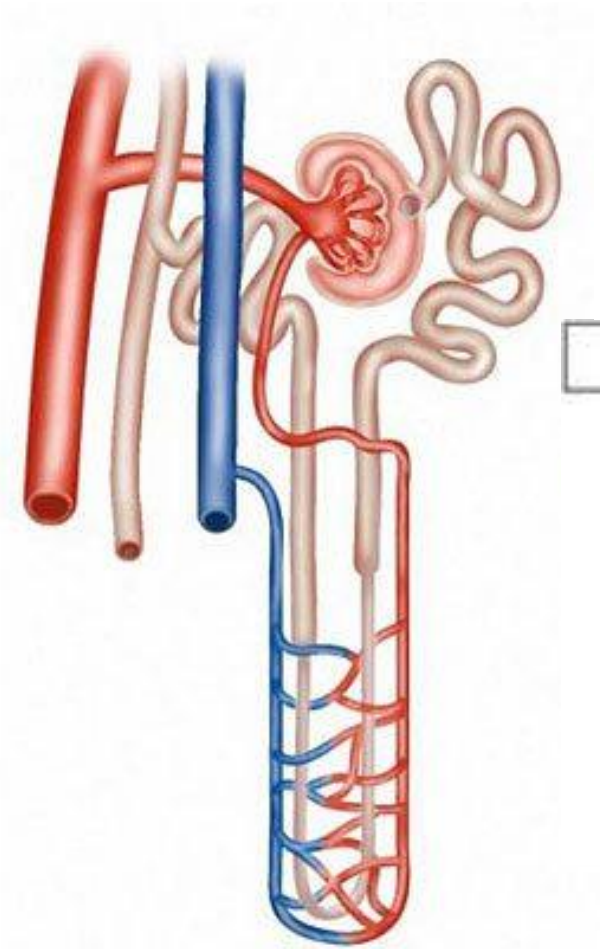

НЕФРОН
АНАТОМО-ФУНКЦИОНАЛЬНАЯ ЕДИНИЦА ПОЧКИ

СТРУКТУРНО-ФУНКЦИОНАЛЬНАЯ ОРГАНИЗАЦИЯ НЕФРОНА

Мальпигиевое тельце:
- сосудистый клубочек и капсула Боумена – Шумлянского

Почечный каналец:
- проксимальный отдел (извитая и прямая части);
- петля Генле (прямая часть проксимального отдела, тонкий сегмент, прямая часть дистального отдела);
- дистальный отдел (прямая и извитая части)

Собирательная трубка:
- формируются канальцами нескольких нефронов

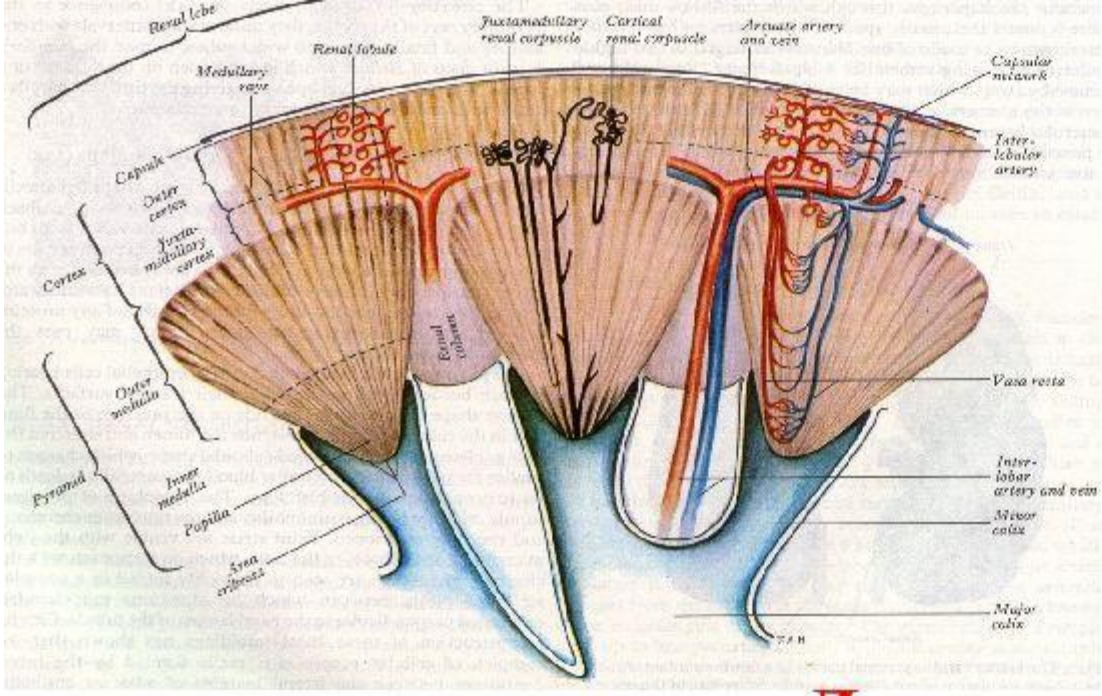

Строение почки

Доля почки

пирамида с покрывающим ее корковым веществом.

Всего в почке от 8-18 долей.

Долька почки

Pars radiata, окруженная pars convoluta

Всего в доле около 600 долек.

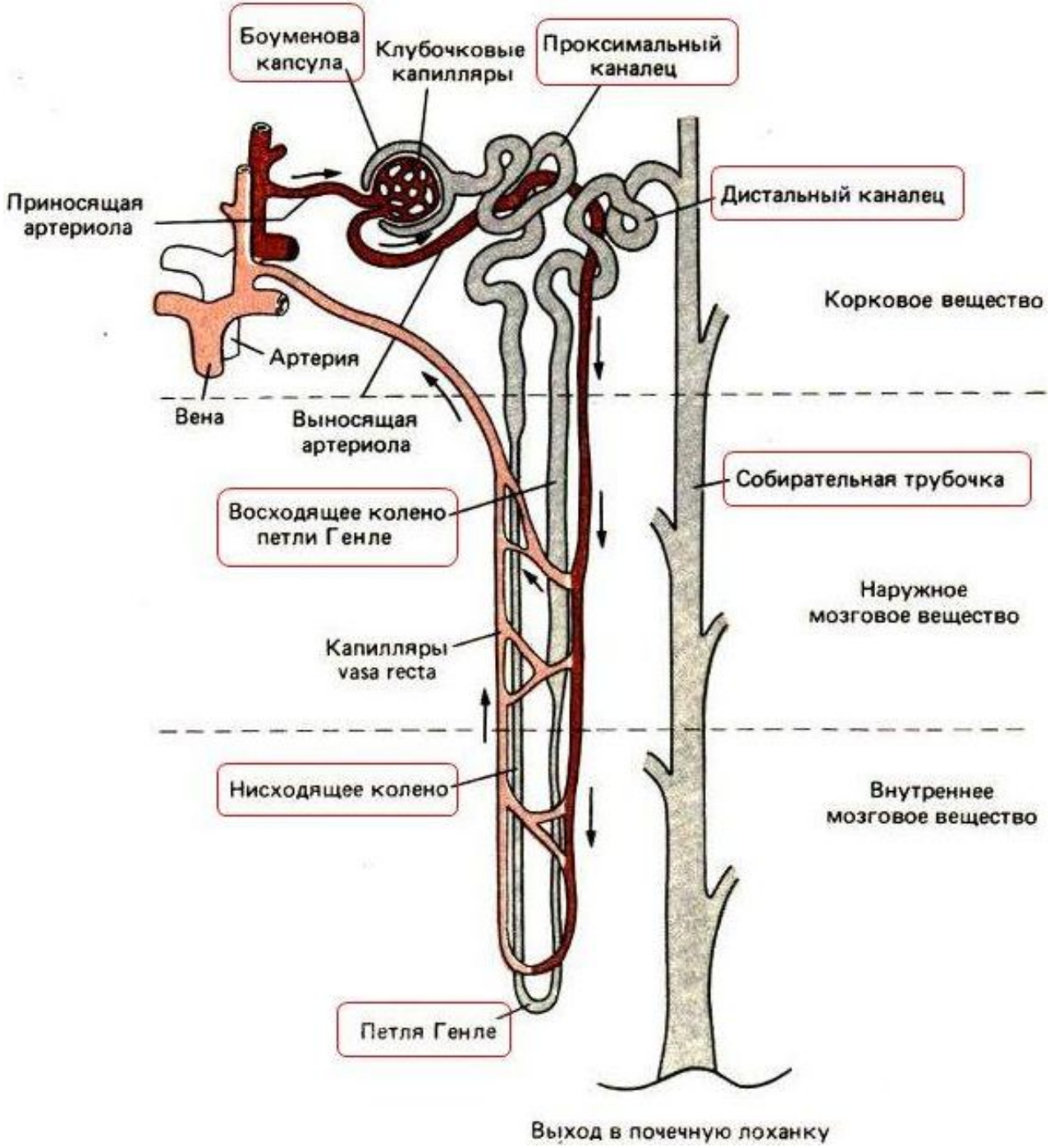
Боуменова капсула
Клубочковые капилляры
Проксимальный каналец
Приносящая артериола
Дистальный каналец
Корковое вещество
Артерия
Вена
Выносящая артериола
Собирательная трубочка
Восходящее колено петли Генле
Наружное мозговое вещество
Капилляры vasa recta
Нисходящее колено
Внутреннее мозговое вещество
Петля Генле
Выход в почечную лоханку

Функционирование нефрона и образование мочи

Кровь с растворенными веществами → Приносящая артерия → Капилляры клубочка. Фильтрация плазмы → Отфильтрованные вещества (вода, аминокислоты, глюкоза, минеральные вещества, витамины, мочевина, мочевая кислота) → Капсула клубочка

Первичная моча (по составу, как плазма крови, но без белковых молекул) → Почечные канальца → Реабсорбция (обратное всасывание воды, аминокислот, глюкозы и витаминов) → Капилляры, оплетающие канальцы

Вторичная моча → Почечная лоханка → Мочеточник → Мочевой пузырь → Мочеиспускательный канал

Мочеобразование

- Фильтрация
- Обратное всасывание (реабсорбция)

Опорожнение мочевого пузыря — сложный рефлекторный акт. Центр расположен в спинном мозге (центр рефлекса мочеиспускания). У взрослого человека находится под контролем коры головного мозга.

Типы нефронов

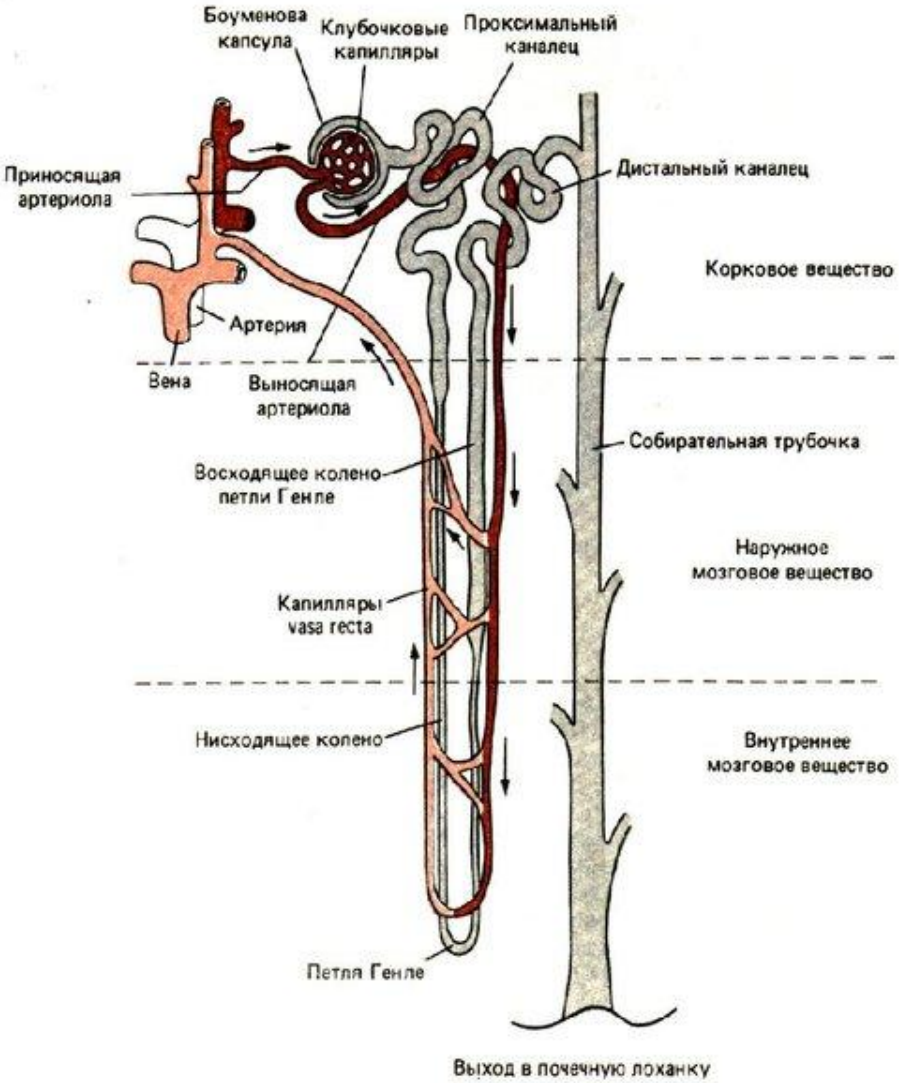

Различают 3 типа нефронов:

- **суперфициальные** (поверхностные), располагаются в верхней части коры и составляют 20-30 % участвуют в фильтрации мочи;
- **интракортикальные** (корковые) располагаются в средней части коры и составляют основную массу нефронов (60-70%), выполняя главную роль в фильтрации мочи;
- **юкстамедуллярные нефроны** располагаются в основном в наружном мозговом слое, их масса составляет 10-15 %. Их петли Генле самые длинные и основная их функция концентрирование мочи.

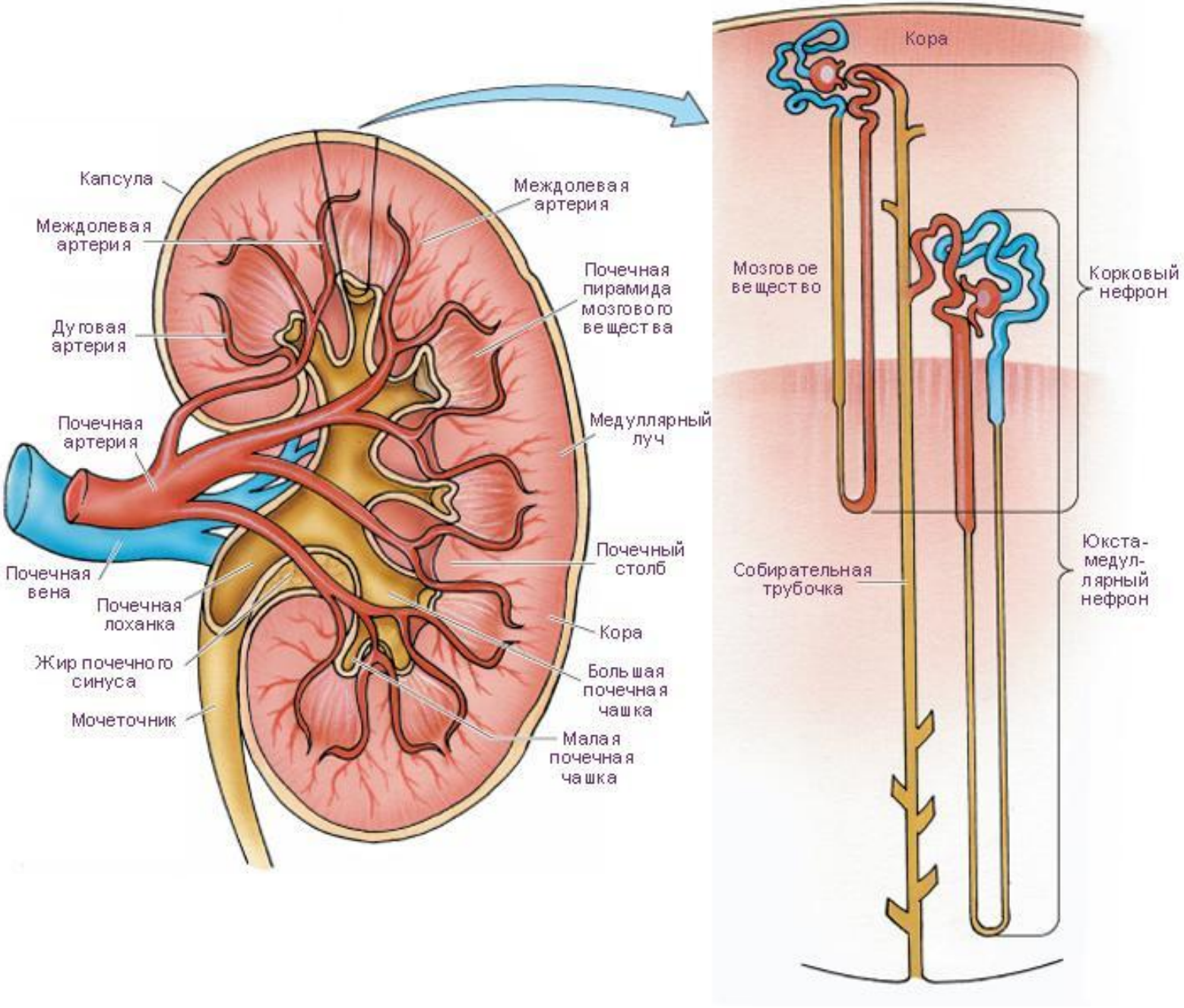
Капсула
Междолевая артерия
Дуговая артерия
Почечная артерия
Почечная вена
Почечная лоханка
Жир почечного синуса
Мочеточник
Междолевая артерия
Почечная пирамида мозгового вещества
Медуллярный луч
Почечный столб
Кора
Большая почечная чашка
Малая почечная чашка
Кора
Мозговое вещество
Корковый нефрон
Собирательная трубочка
Юкста-медуллярный нефрон

Особенности кровоснабжения в почке

1. Дуговая артерия
2. Междольковая артерия
3. Приносящие артериолы
4. Капиллярный клубочек почечного тельца
5. Капиллярные клубочки юкстамедулярных нефронов
6. Выносящие артериолы
7. Перитубулярная капиллярная сеть
8. Пучок прямых артериол
9. Межпучковые капилляры мозгового вещества
10. Прямые венулы
11. Дуговая вена
12. Междольковая вена

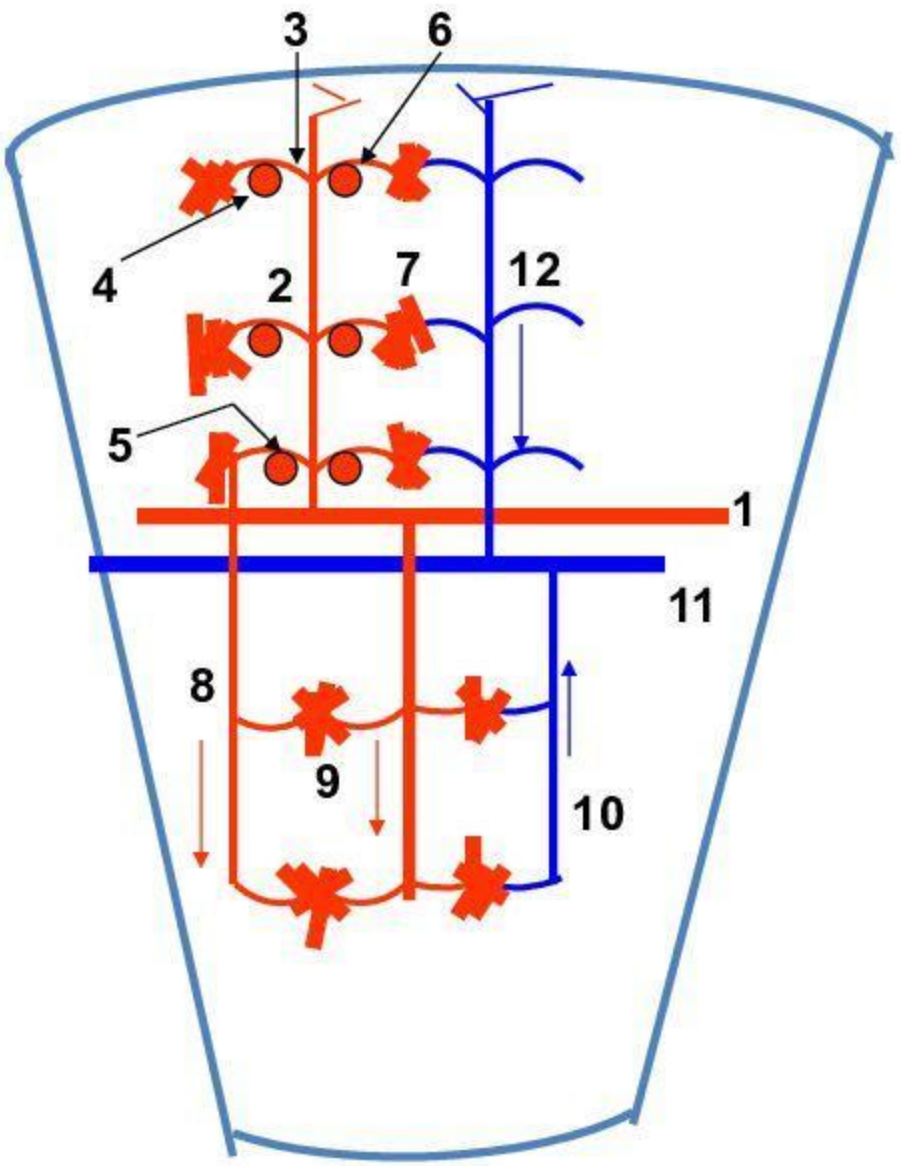

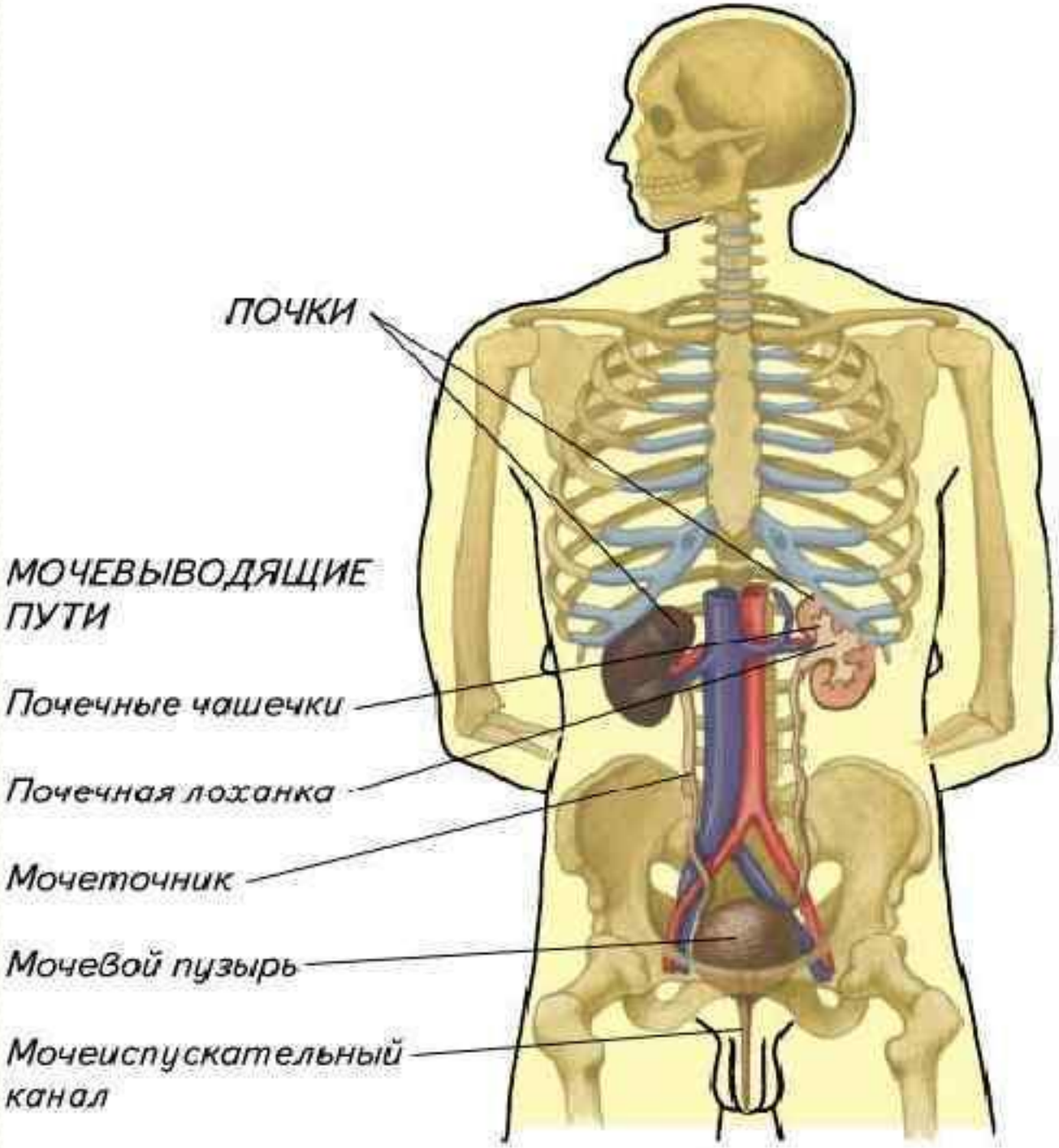
ПОЧКИ
МОЧЕВЫВОДЯЩИЕ ПУТИ
Почечные чашечки
Почечная лоханка
Мочеточник
Мочевой пузырь
Мочеиспускательный канал

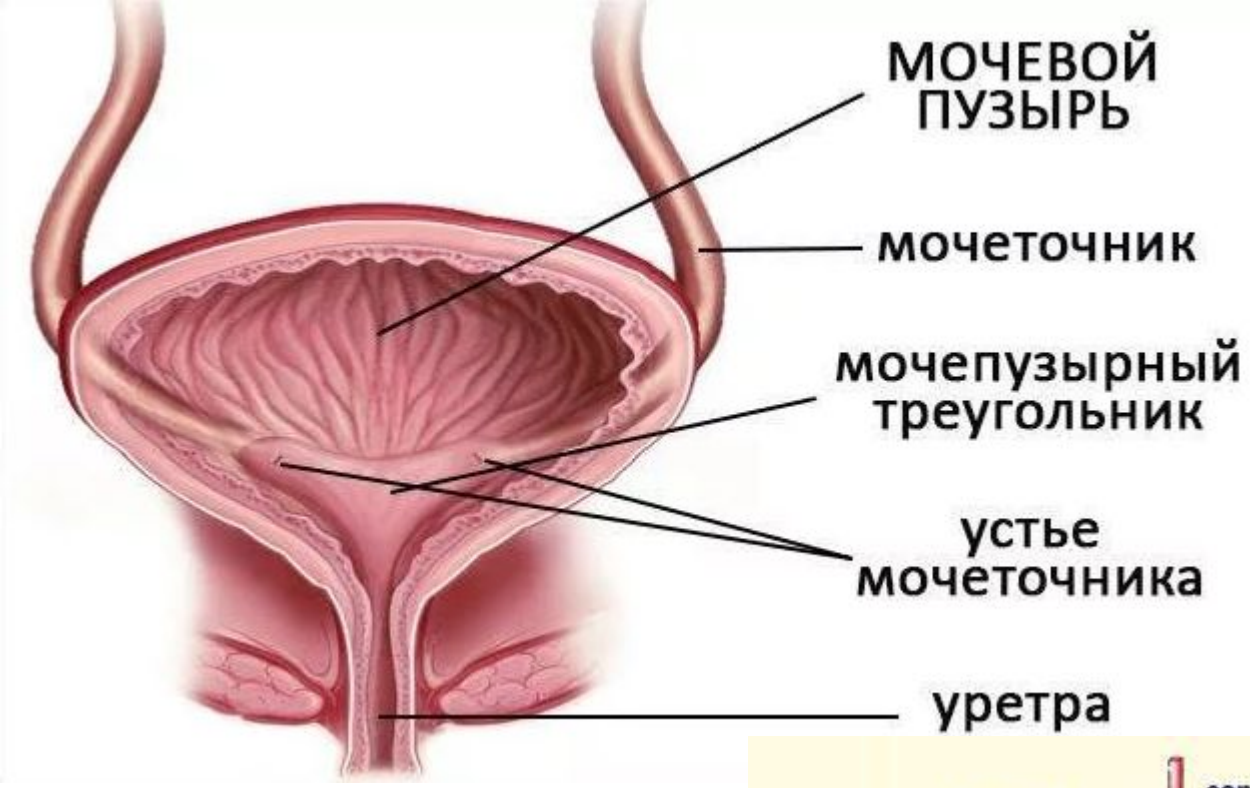
МОЧЕВОЙ ПУЗЫРЬ
мочеточник
мочепузырный треугольник
устье мочеточника
уретра

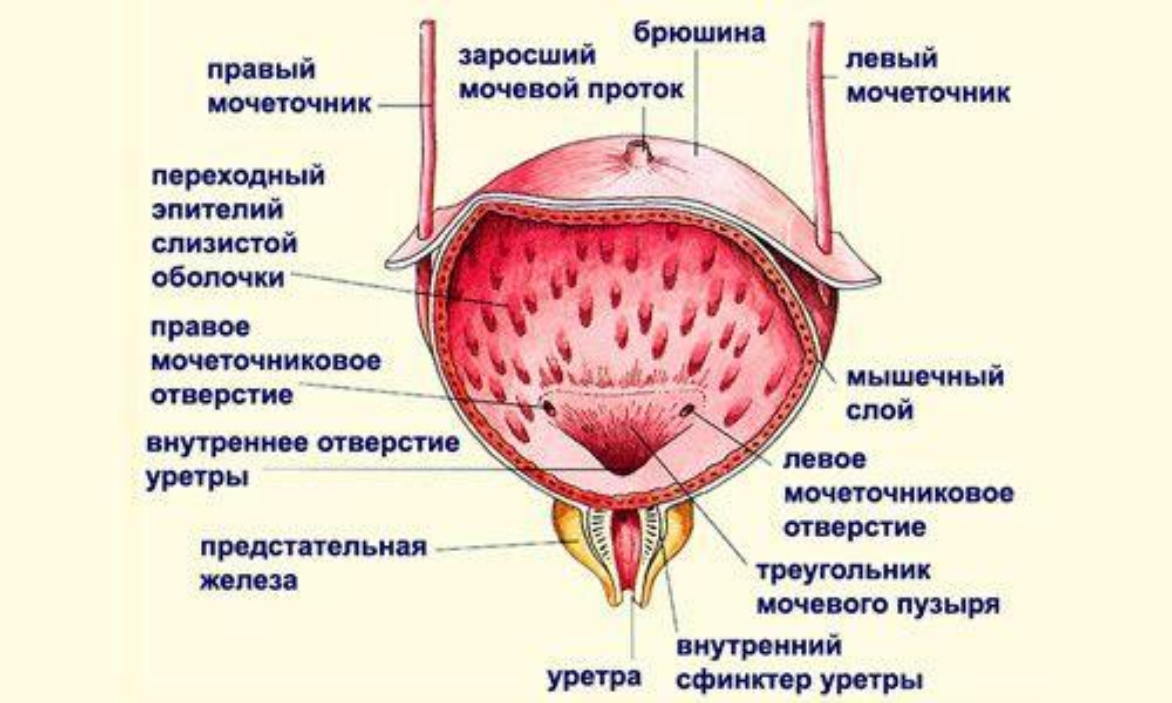
правый мочеточник
заросший мочевой проток
брюшина
левый мочеточник
переходный эпителий слизистой оболочки
правое мочеточниковое отверстие
мышечный слой
внутреннее отверстие уретры
левое мочеточниковое отверстие
предстательная железа
треугольник мочевого пузыря
уретра
внутренний сфинктер уретры

МОЧЕИСПУСКАТЕЛЬНЫЙ КАНАЛ

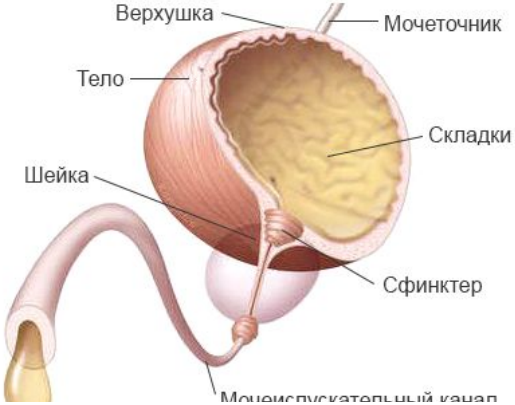

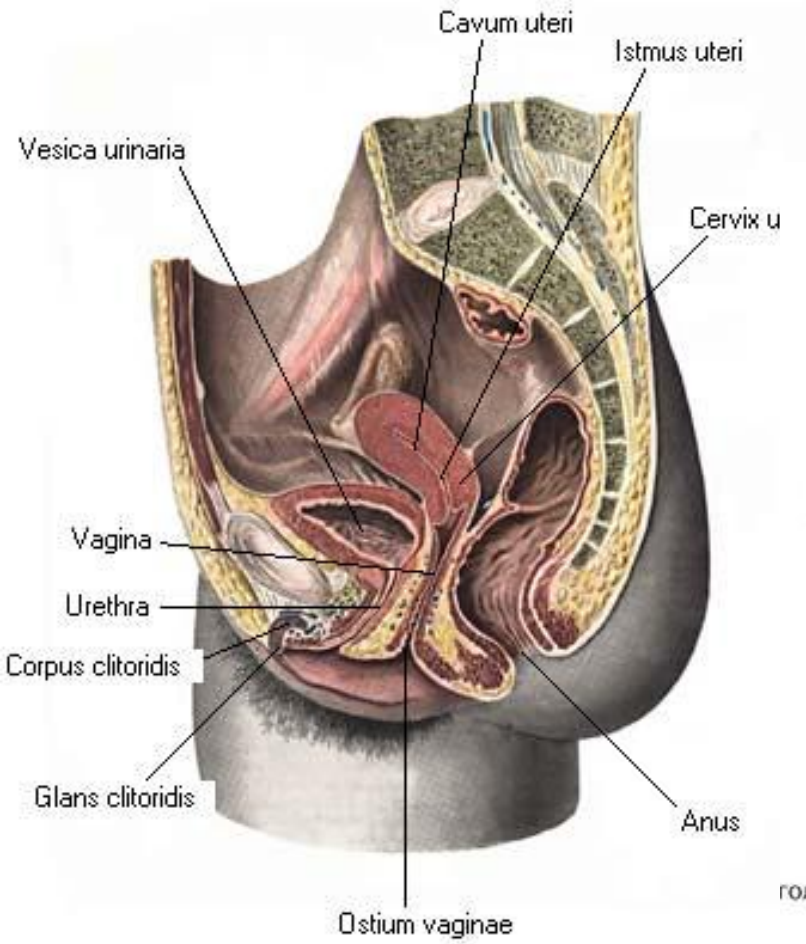

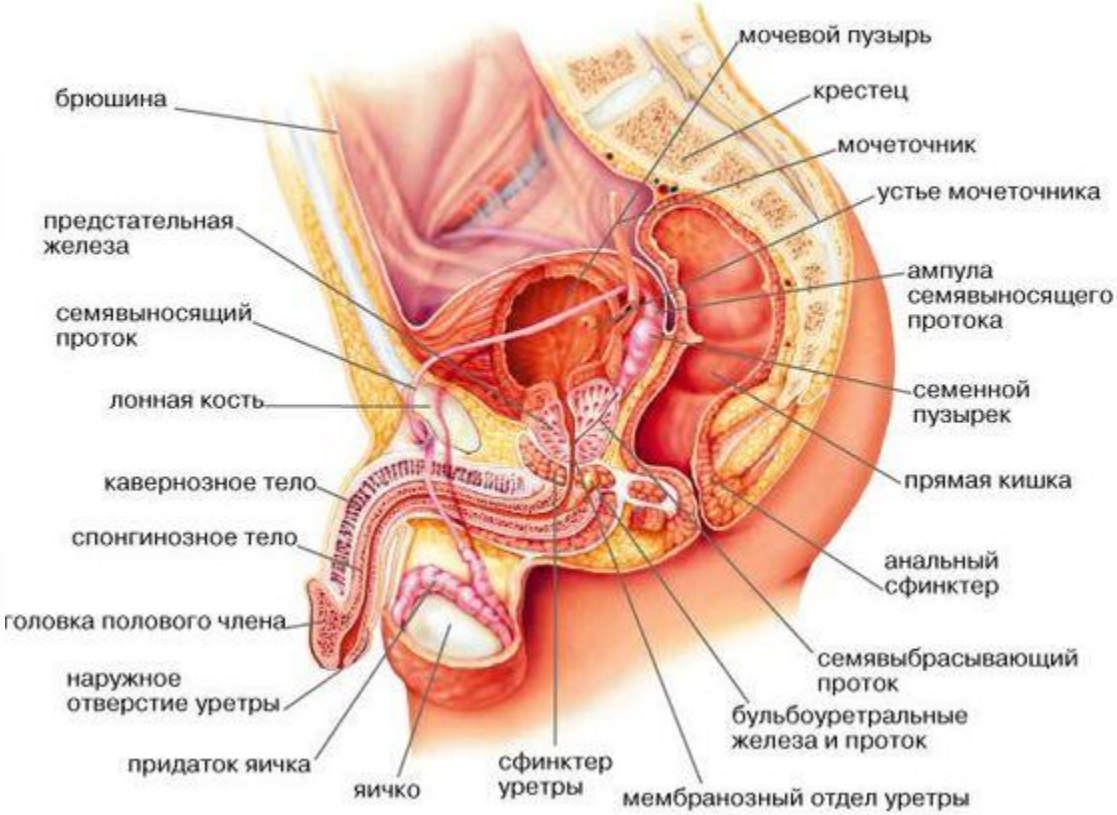

МУЖСКАЯ ПОЛОВАЯ СИСТЕМА

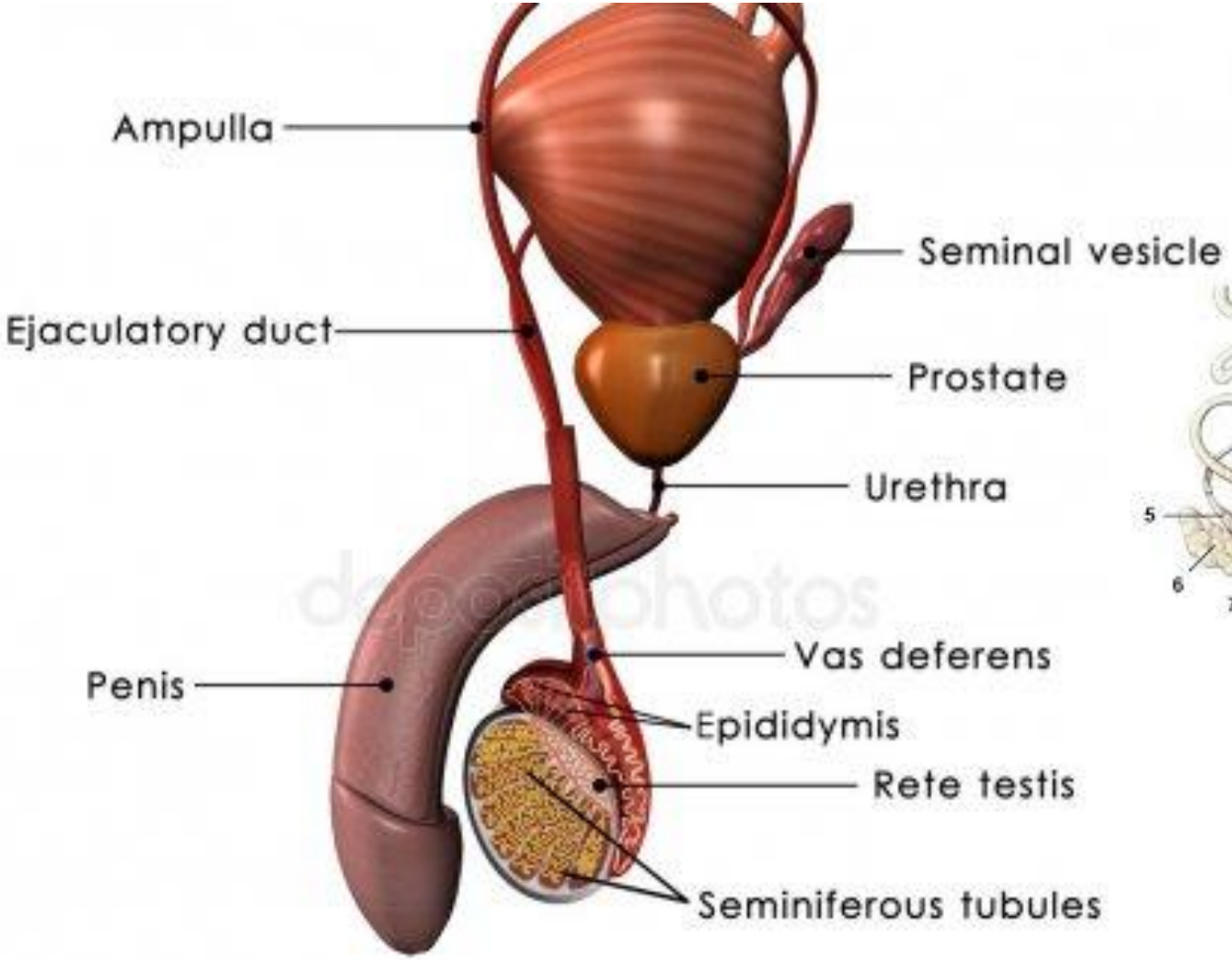

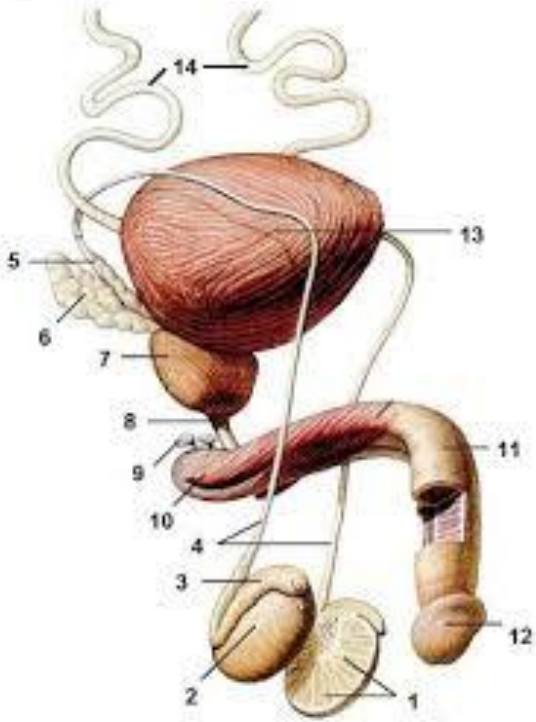

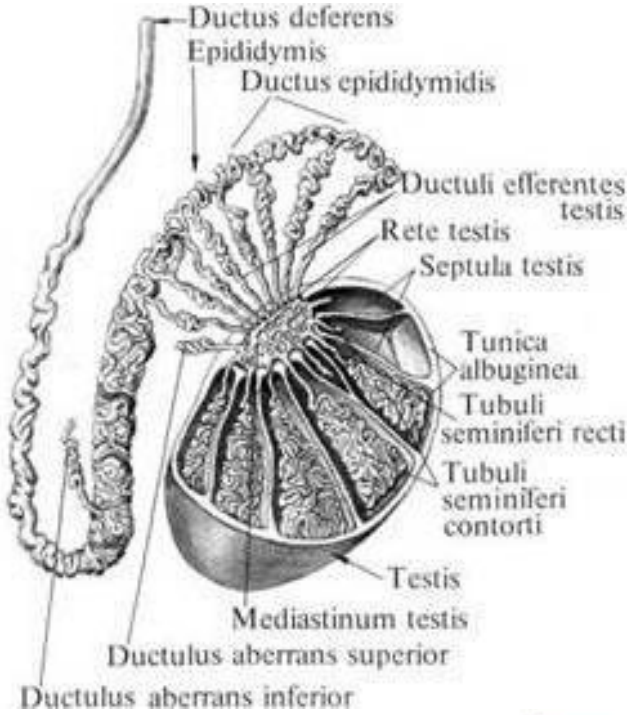

Связка, рудимент влагалищного отростка

Семявыносящий проток

Головка придатка яичка

Прямые семенные канальцы

Выносящие проточки яичка

Извитые семенные канальцы

Средостение яичка, сеть яичка

Тело придатка яичка

Влагалищная оболочка

Париетальный слой

Полость

Висцеральный слой

Фиброзная капсула (белочная оболочка)

Хвост придатка яичка

ОБОЛОЧКИ ЯИЧКА И СЕМЕННОГО КАНАТИКА

1. Кожа;
2. Мясистая;
3. Наружная семенная фасция;
4. Фасция мышцы, поднимающей яичко;
5. Мышца, поднимающая яичко;
6. Внутренняя семенная фасция;
7. Влагалищная оболочка серозная):
8. 7.1 париетальная пластинка;
   7.2 висцеральная пластинка

(между ними серозная полость – cavum vaginale – производное полости брюшины),которая в норме не сообщается с полостью брюшины .При патологии в ней может скапливаться жидкость (водянка яичка)

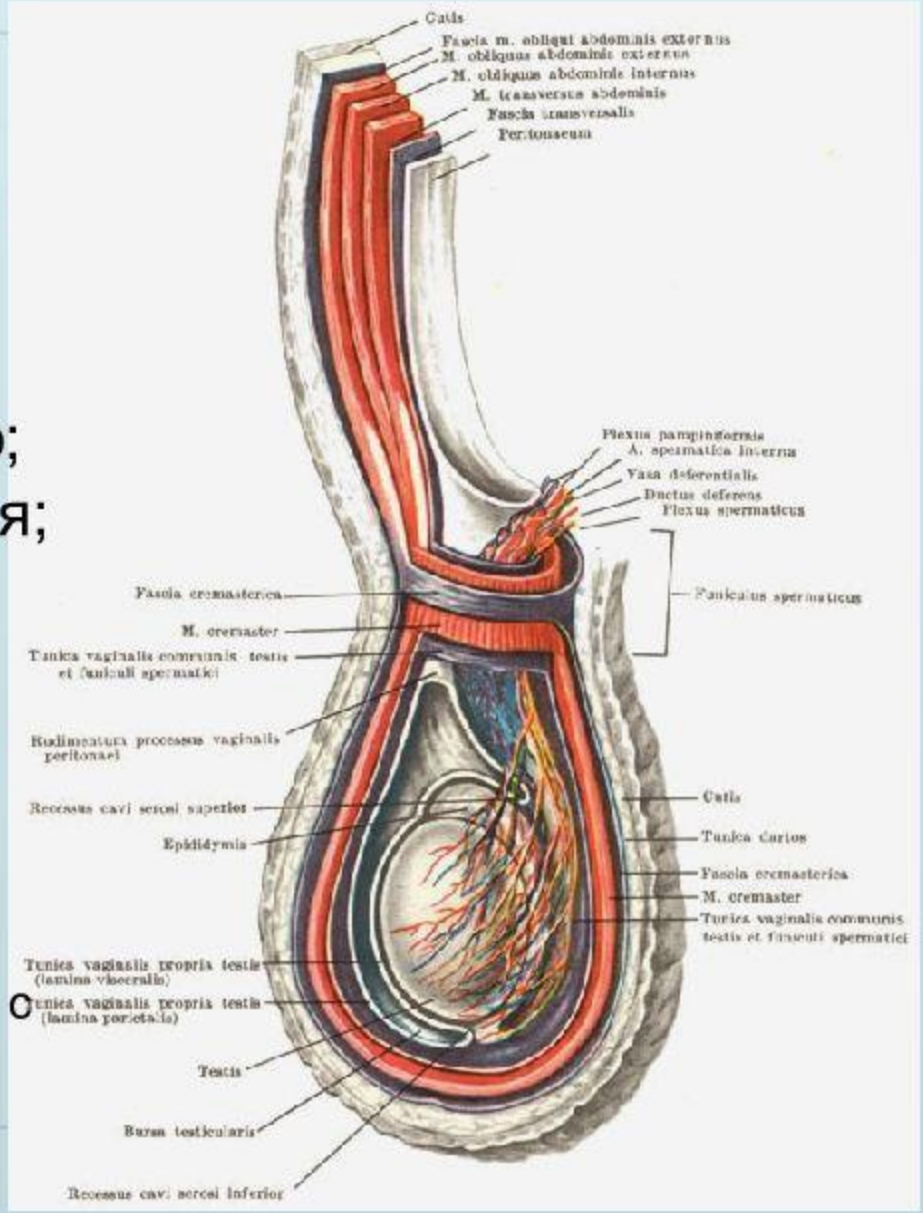

СЕМЕННОЙ КАНАТИК

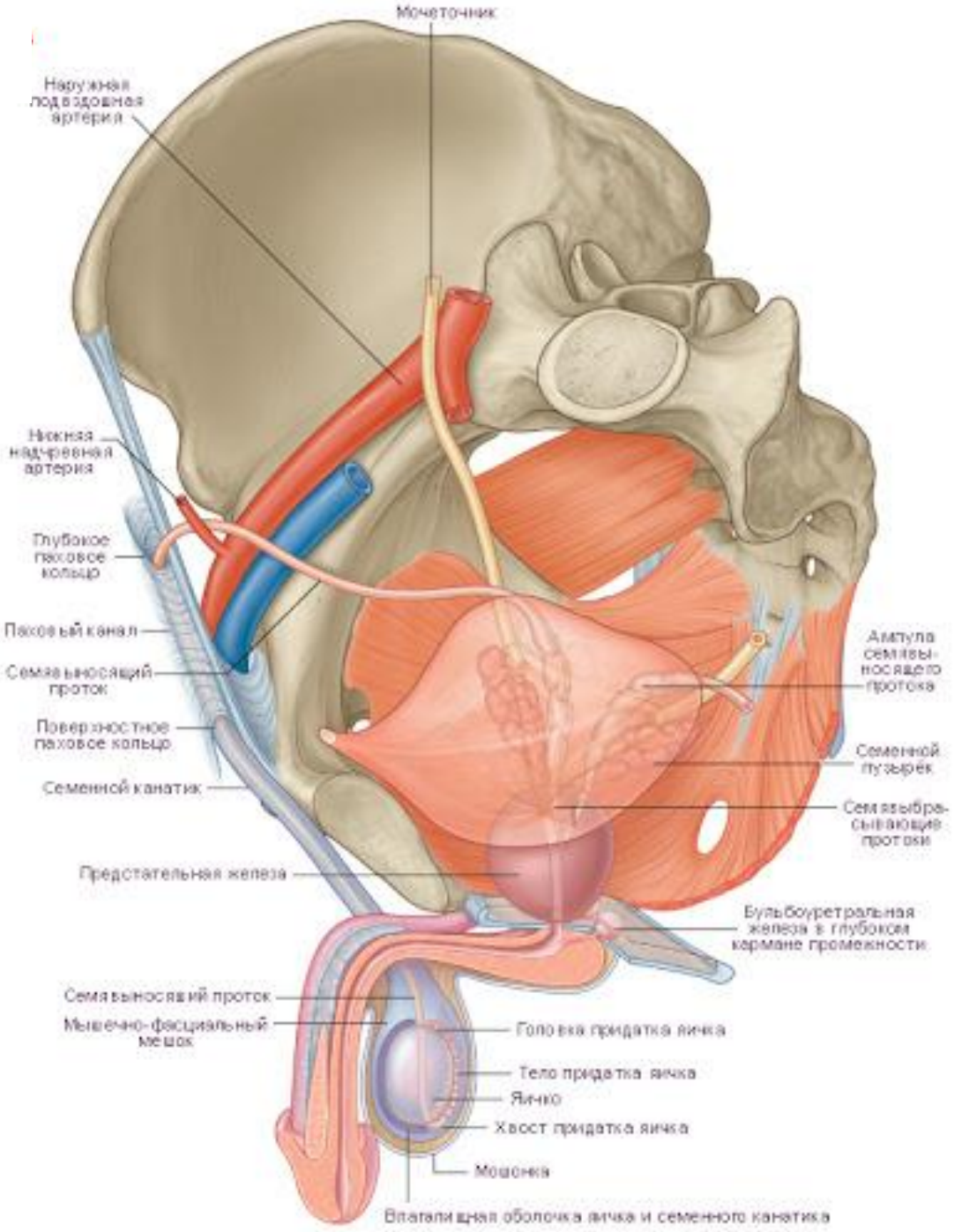

Внутренние мужские половые органы

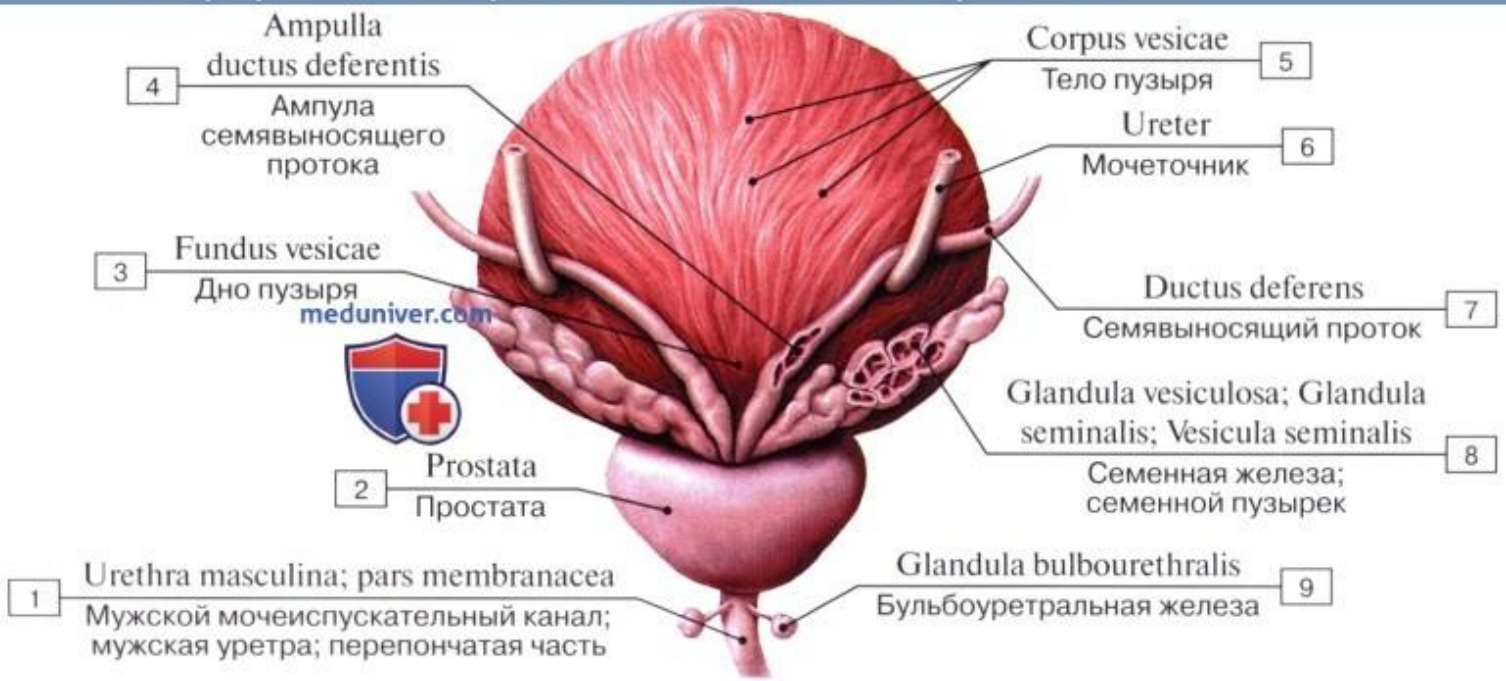

1 – Male urethra; membranous part; 2 – Prostate; 3 – Fundus of bladder; 4 – Ampulla of ductus deferens; 5 – Body of bladder; 6 – Ureter; 7 – Ductus deferens; Vas deferens; 8 – Seminal gland; Seminal vesicle; 9 – Bulbo-urethral gland

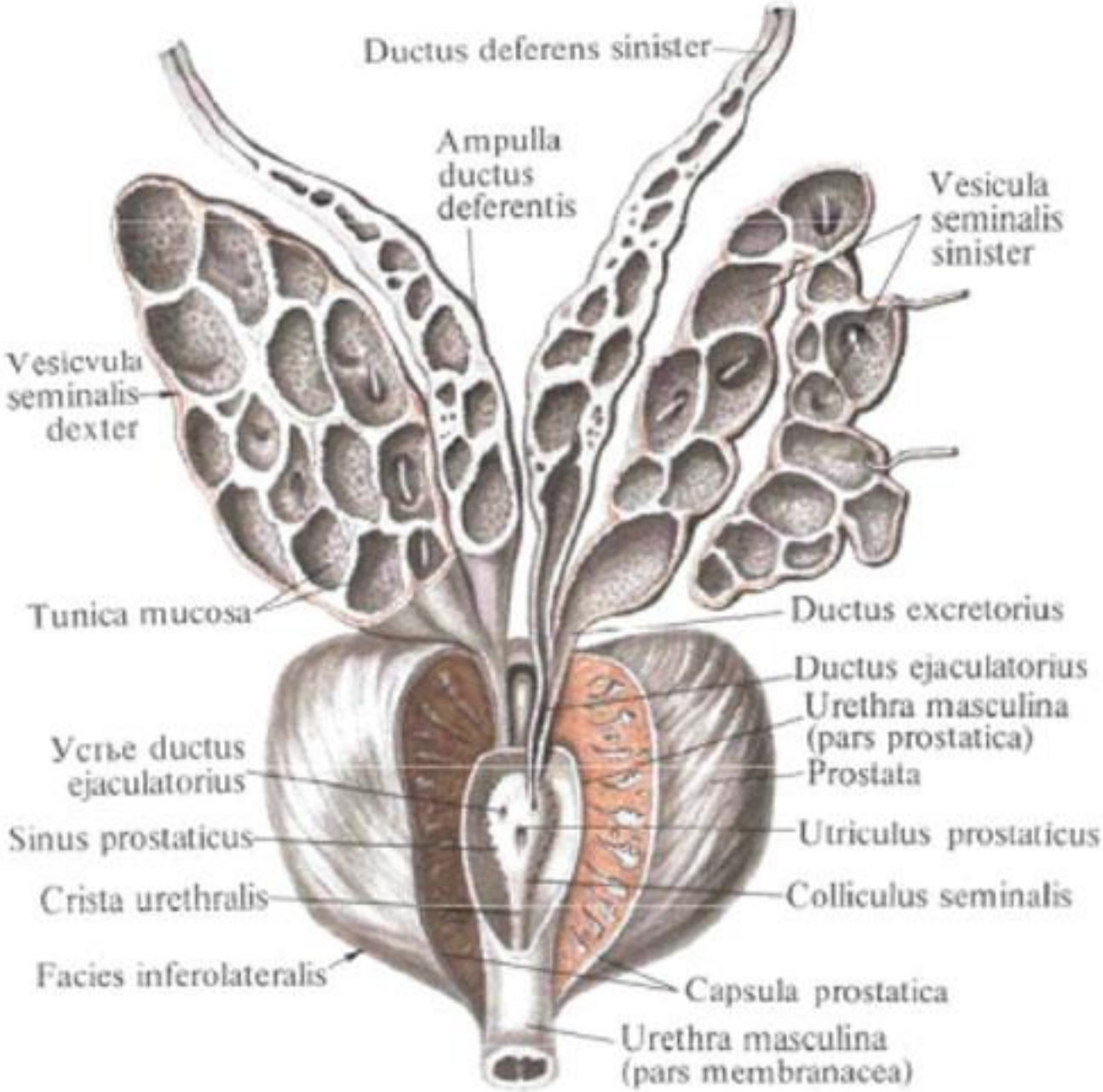
Ductus deferens sinister
Ampulla ductus deferentis
Vesicula seminalis sinister
Vesicvula seminalis dexter
Tunica mucosa
Ductus excretorius
Ductus ejaculatorius
Urethra masculina (pars prostatica)
Prostata
Устье ductus ejaculatorius
Sinus prostaticus
Utriculus prostaticus
Crista urethralis
Colliculus seminalis
Facies inferolateralis
Capsula prostatica
Urethra masculina (pars membranacea)

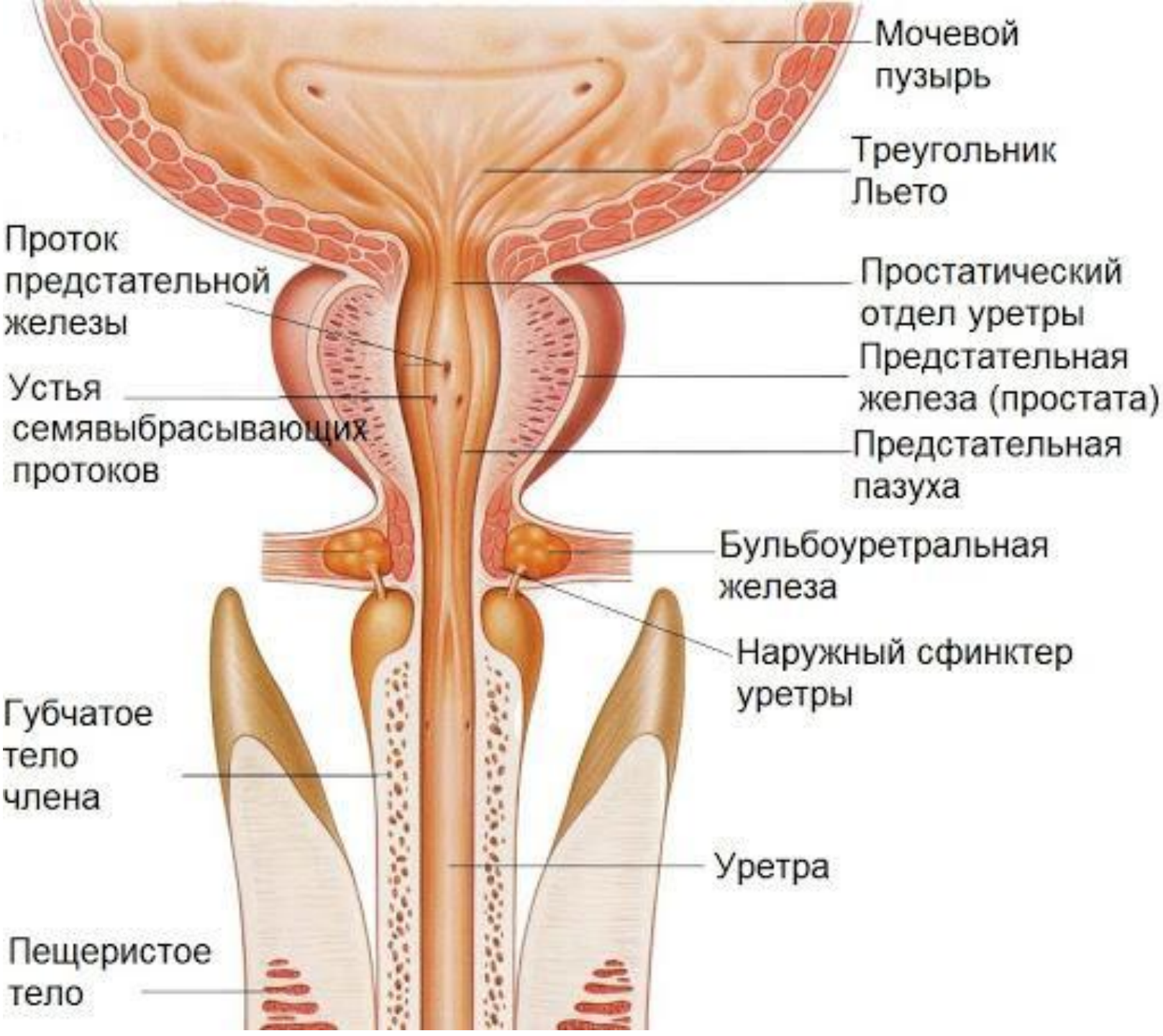
Мочевой пузырь
Треугольник Льето
Проток предстательной железы
Простатический отдел уретры
Предстательная железа (простата)
Устья семявыбрасывающих протоков
Предстательная пазуха
Бульбоуретральная железа
Наружный сфинктер уретры
Губчатое тело члена
Уретра
Пещеристое тело

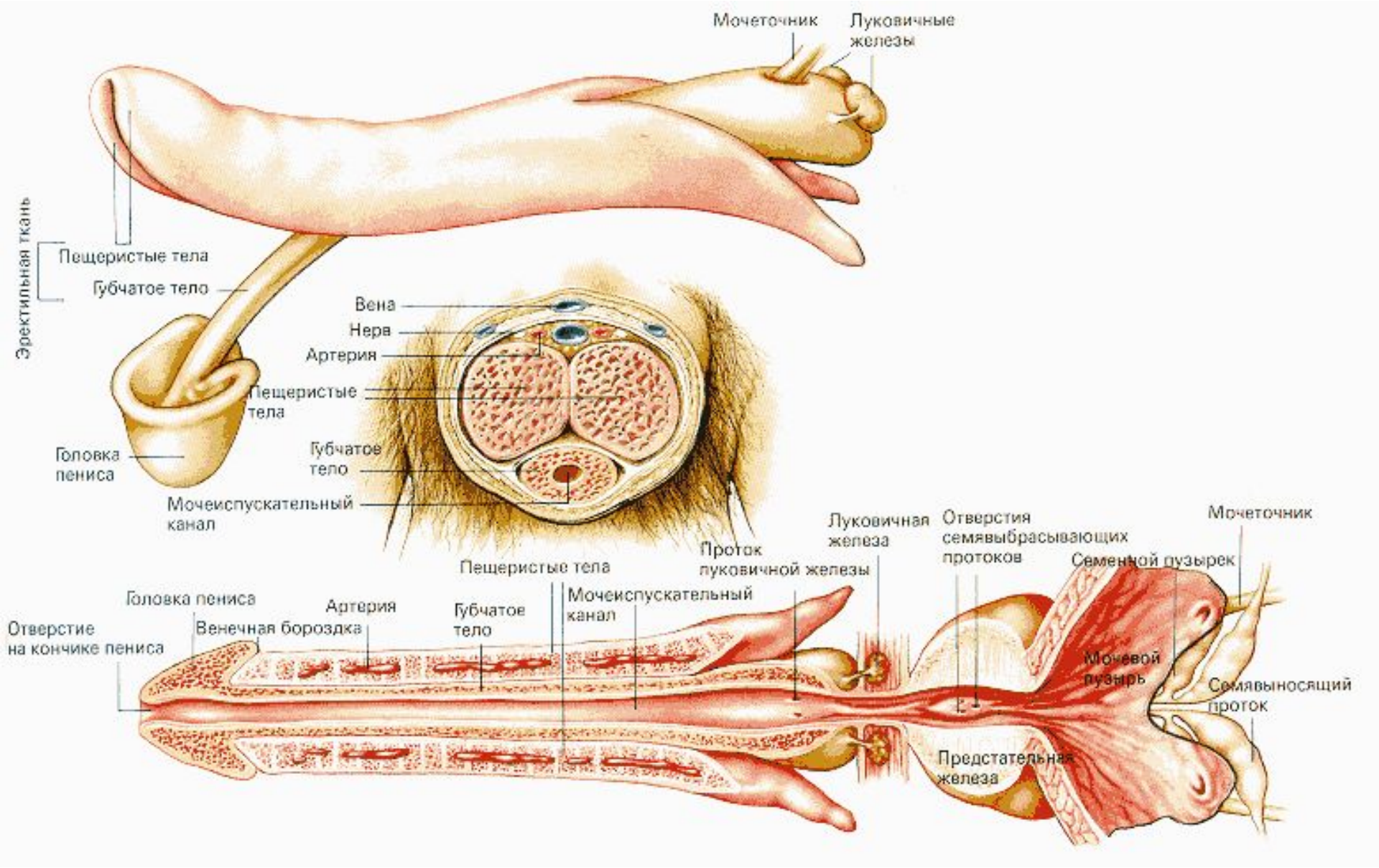
Мочеточник
Луковичные железы
Эректильная ткань
Пещеристые тела
Губчатое тело
Вена
Нерв
Артерия
Пещеристые тела
Головка пениса
Губчатое тело
Мочеиспускательный канал
Луковичная железа
Отверстия семявыбрасывающих протоков
Мочеточник
Проток луковичной железы
Семенной пузырек
Пещеристые тела
Головка пениса
Артерия
Мочеиспускательный канал
Губчатое тело
Венечная бороздка
Отверстие на кончике пениса
Мочевой пузырь
Семявыносящий проток
Предстательная железа

ЖЕНСКАЯ ПОЛОВАЯ СИСТЕМА

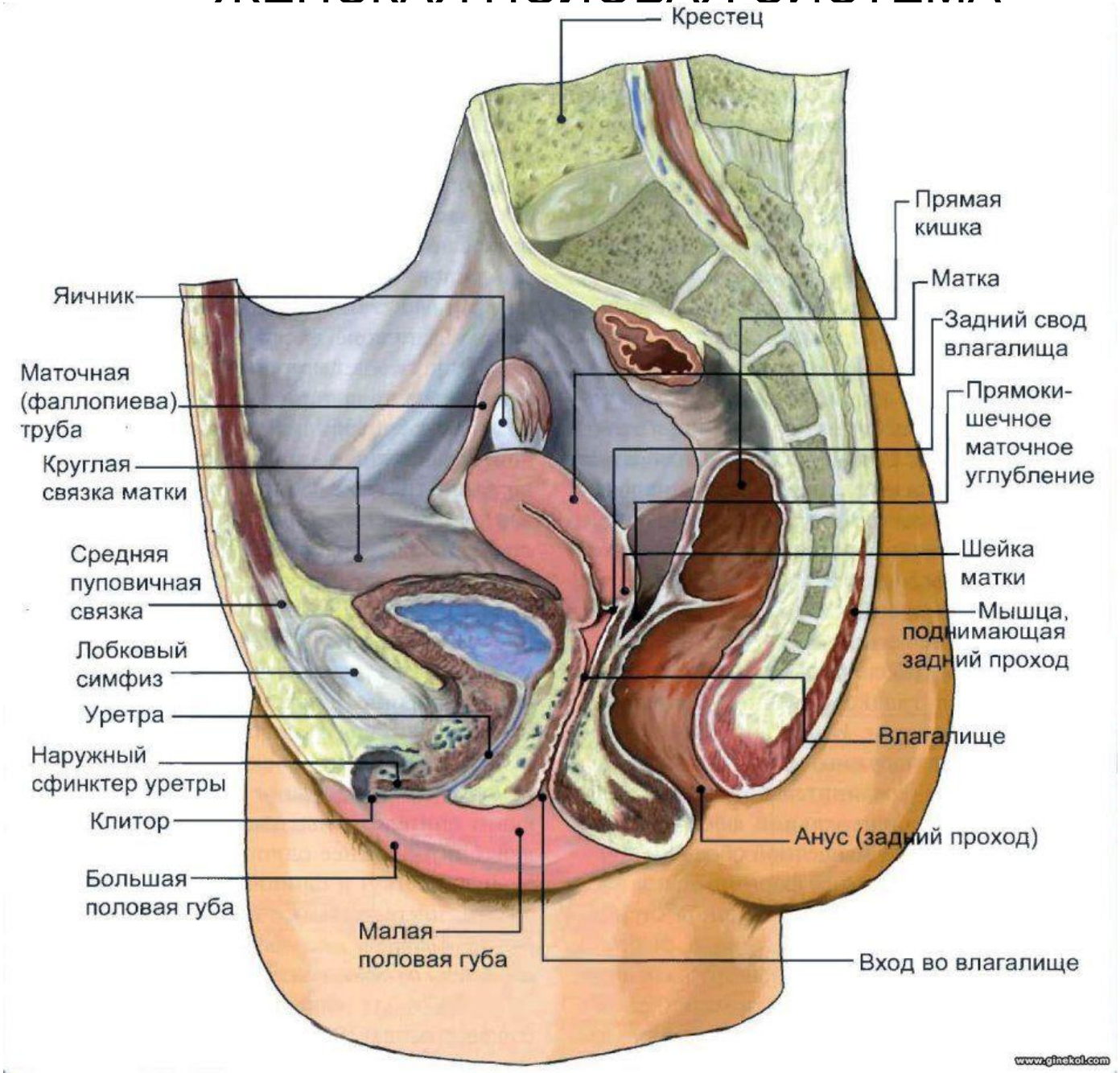

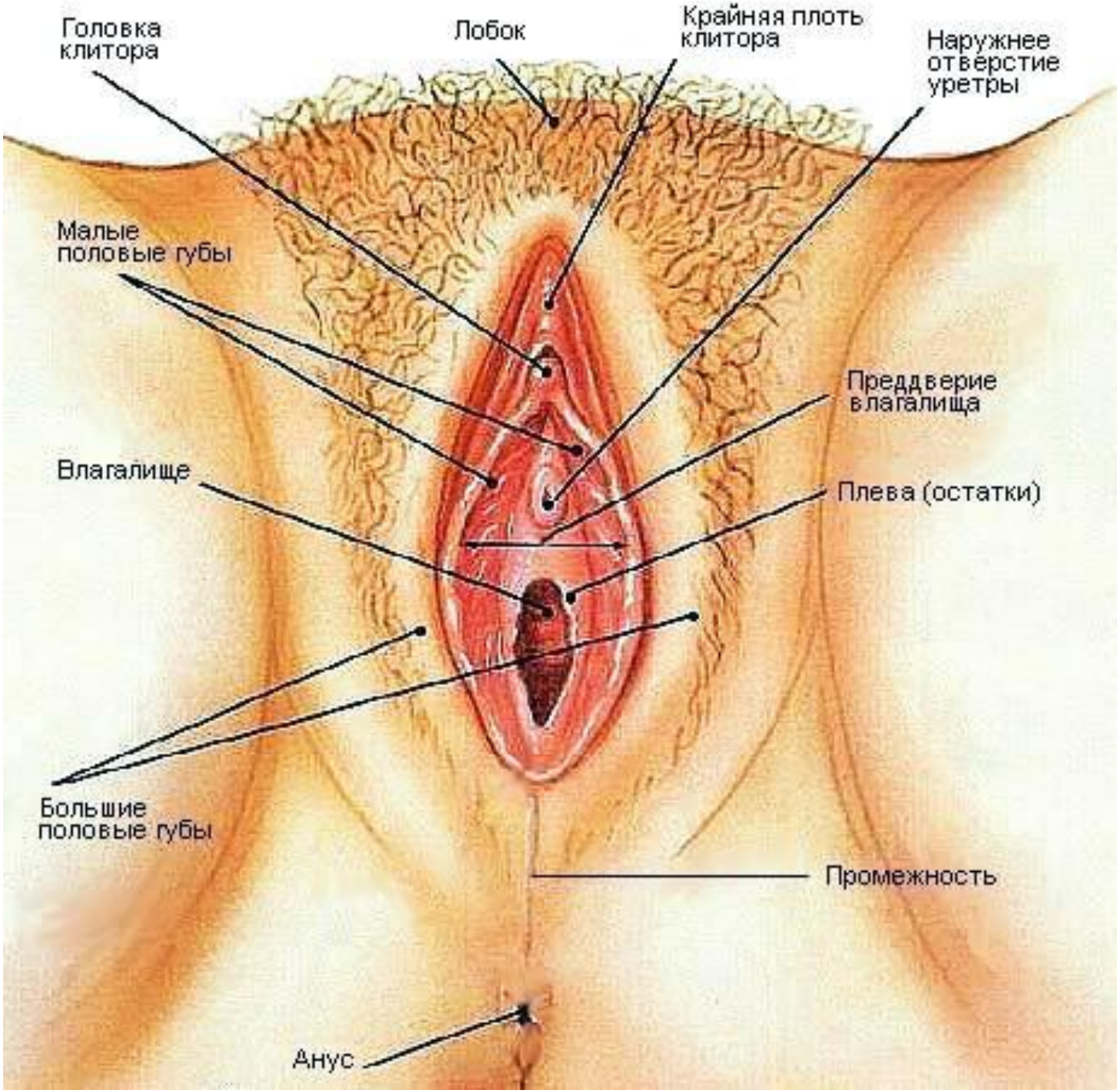
Головка клитора
Лобок
Крайняя плоть клитора
Наружнее отверстие уретры
Малые половые губы
Преддверие влагалища
Влагалище
Плева (остатки)
Большие половые губы
Промежность
Анус

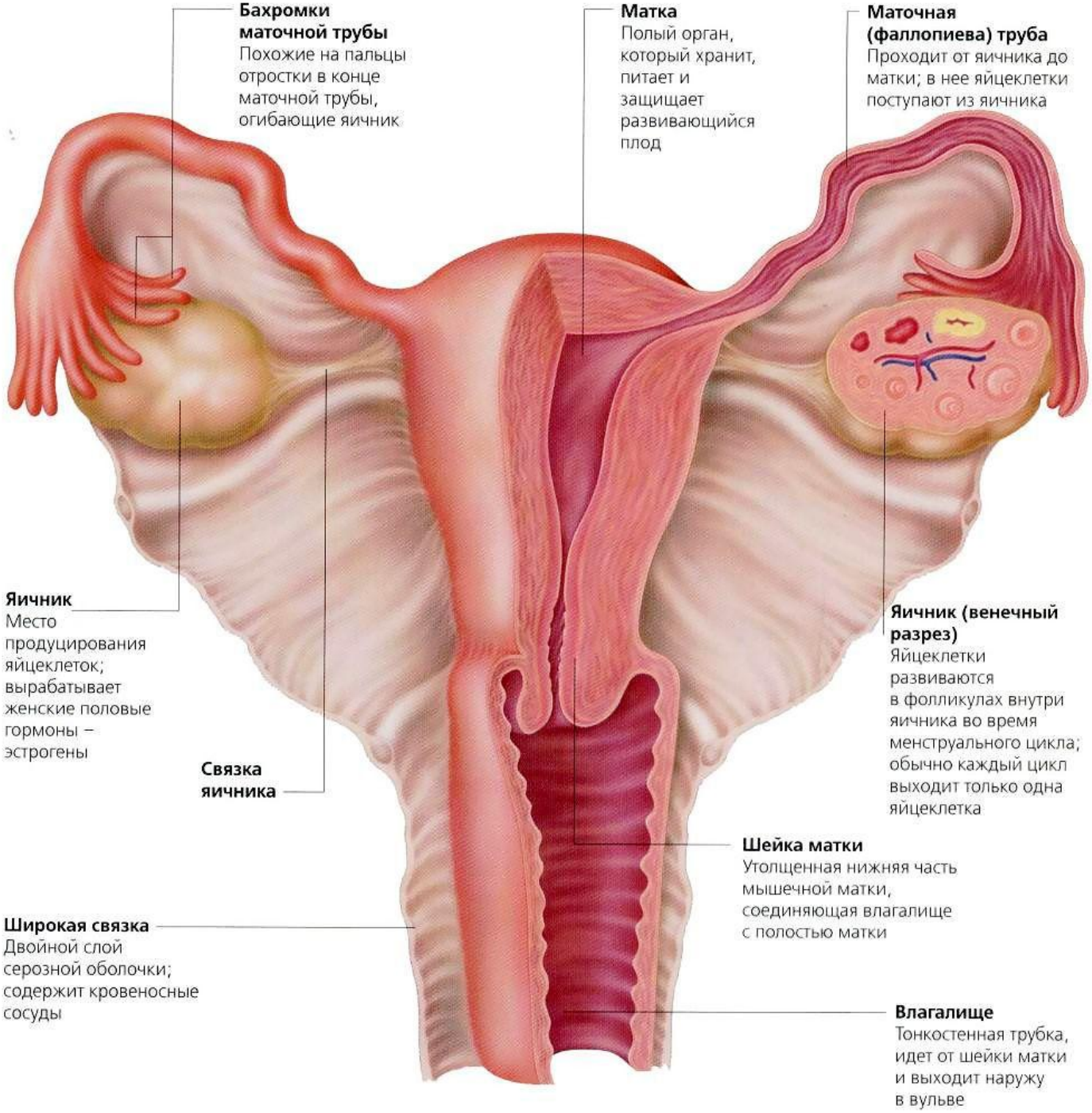
Бахромки маточной трубы
Похожие на пальцы отростки в конце маточной трубы, огибающие яичник
Матка
Полый орган, который хранит, питает и защищает развивающийся плод
Маточная (фаллопиева) труба
Проходит от яичника до матки; в нее яйцеклетки поступают из яичника
Яичник
Место продуцирования яйцеклеток; вырабатывает женские половые гормоны – эстрогены
Связка яичника
Яичник (венечный разрез)
Яйцеклетки развиваются в фолликулах внутри яичника во время менструального цикла; обычно каждый цикл выходит только одна яйцеклетка
Шейка матки
Утолщенная нижняя часть мышечной матки, соединяющая влагалище с полостью матки
Широкая связка
Двойной слой серозной оболочки; содержит кровеносные сосуды
Влагалище
Тонкостенная трубка, идет от шейки матки и выходит наружу в вульве

ЯИЧНИК

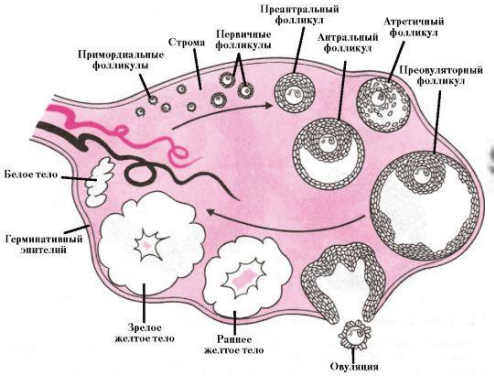

Granulosa cells
Suspensory ligament of ovary
Secondary (preantral) follicle
Antral follicle
Antrum
Primary follicles
Medulla
Primordial follicles
Tunica albuginea
Germinal epithelium
Tertiary or graafian follicle
Ovarian ligament
Corona radiata
Ovulated oocyte
Corpus albicans
Corpus luteum
Cortex
Developing corpus luteum

Фазы менструального цикла

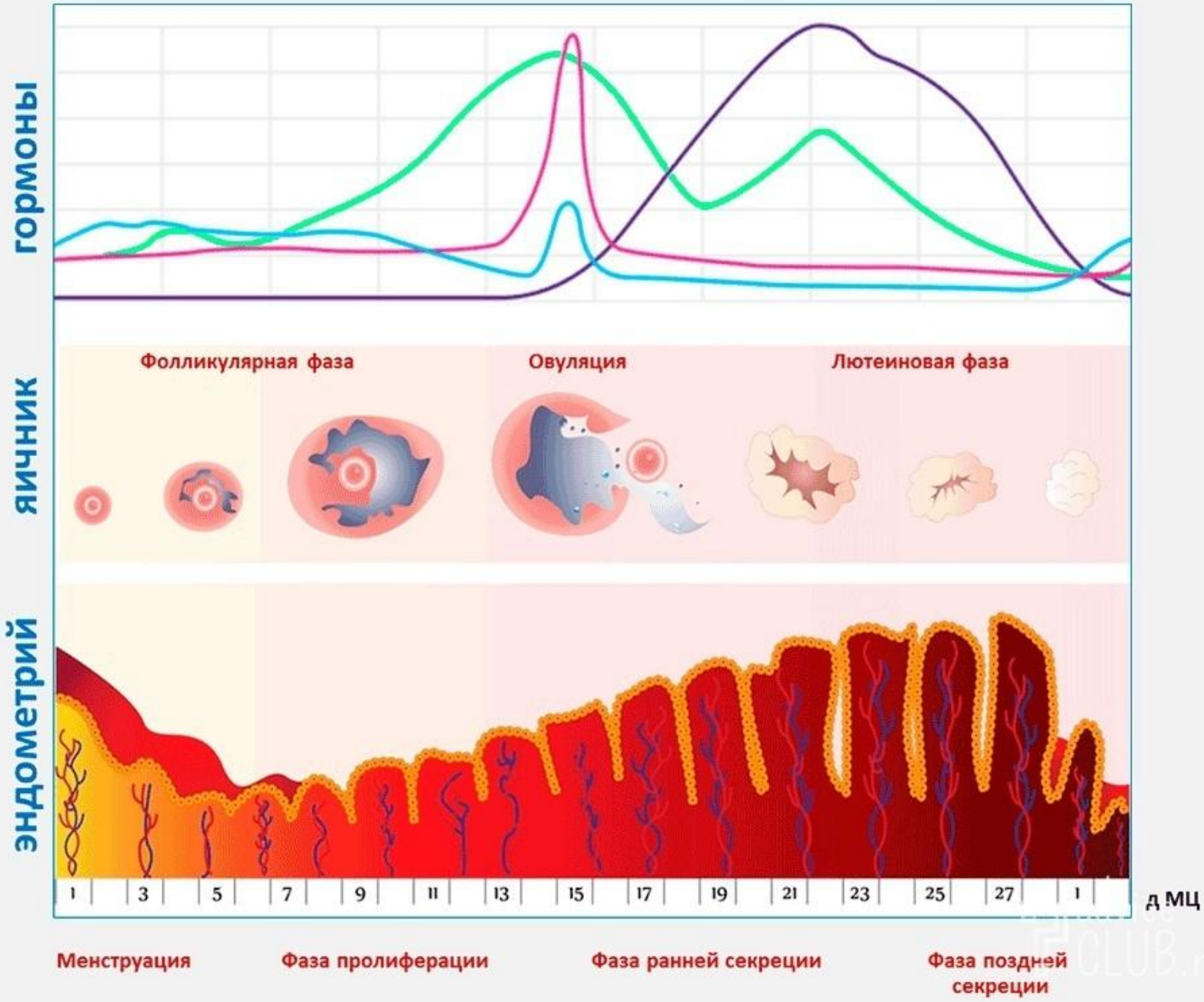

Цикличность изменений эндотелия матки определяется гормонами

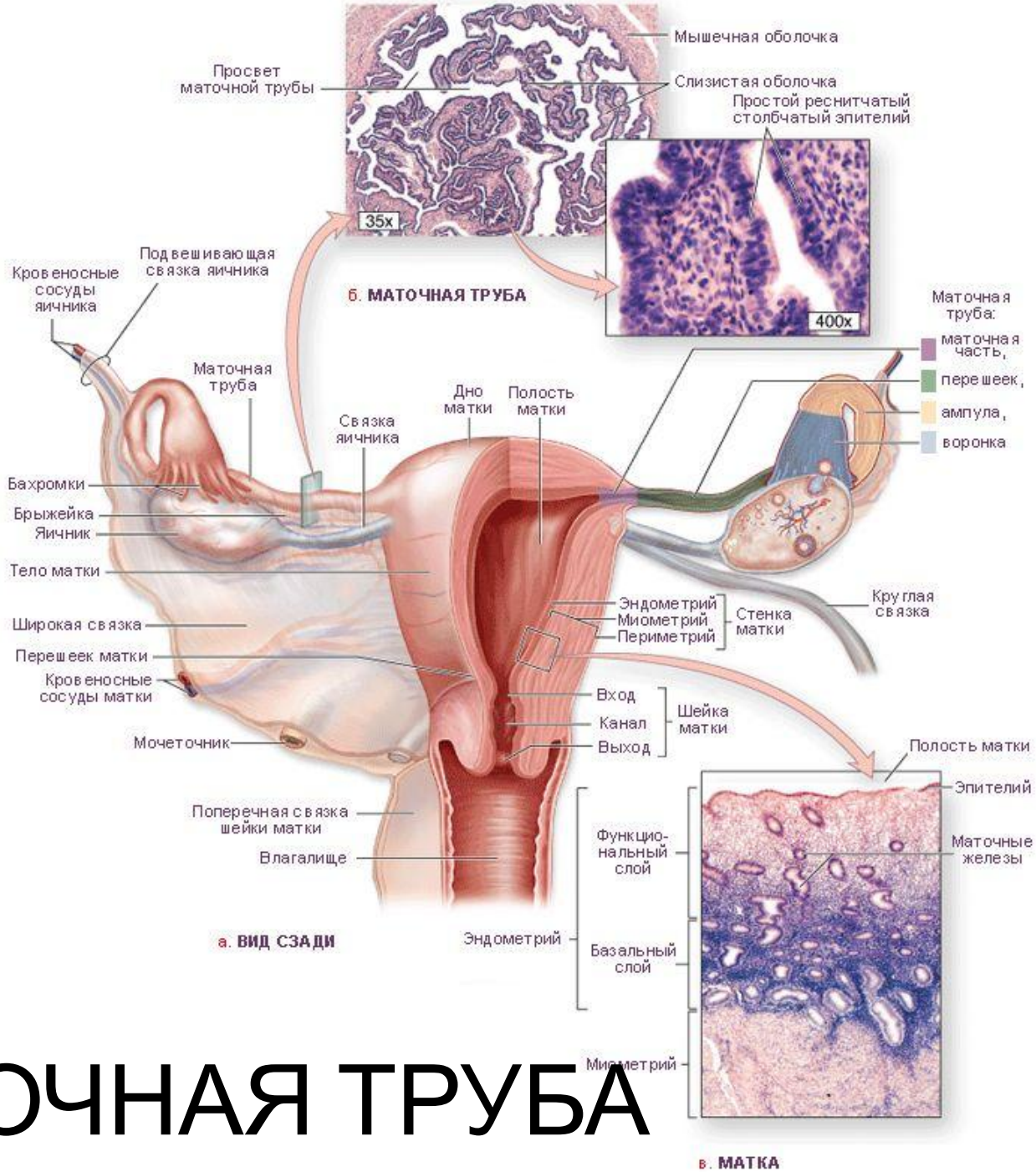

МАТОЧНАЯ ТРУБА

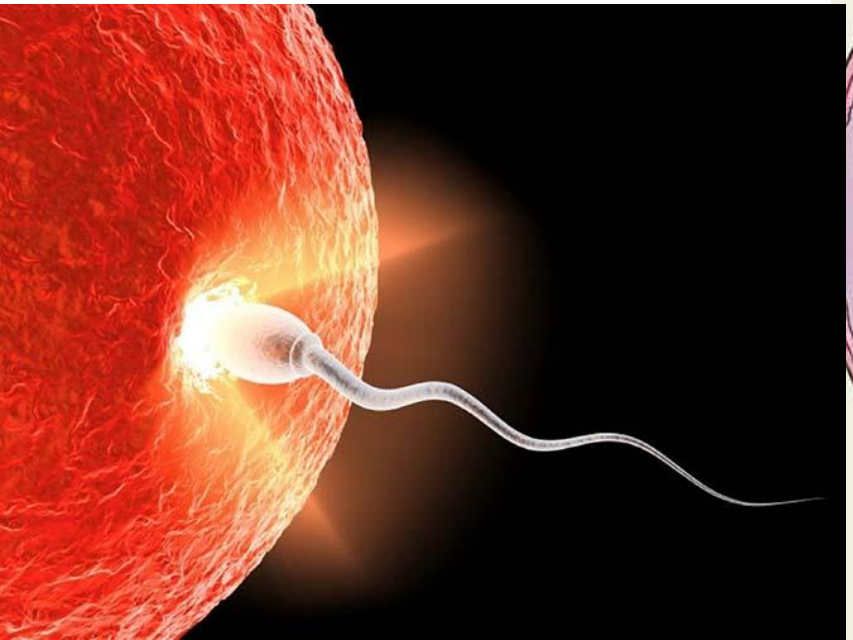

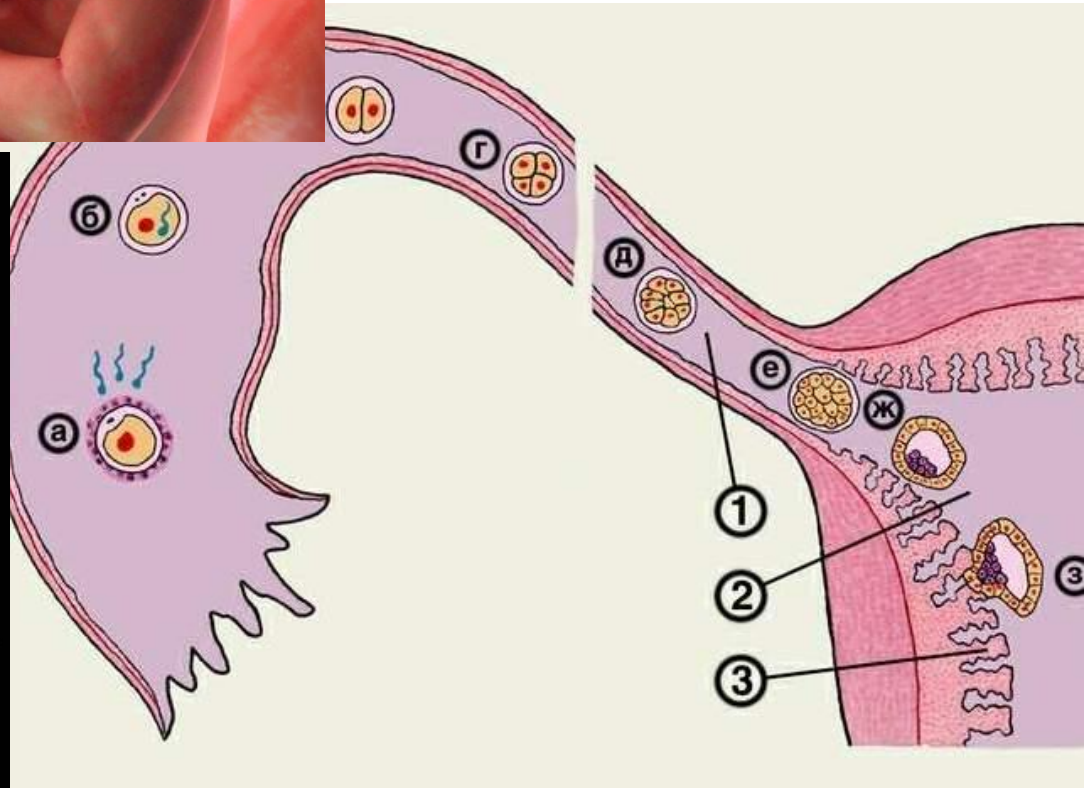
а
б
г
д
е
ж
з
1
2
3

ПРОМЕЖНОСТЬ

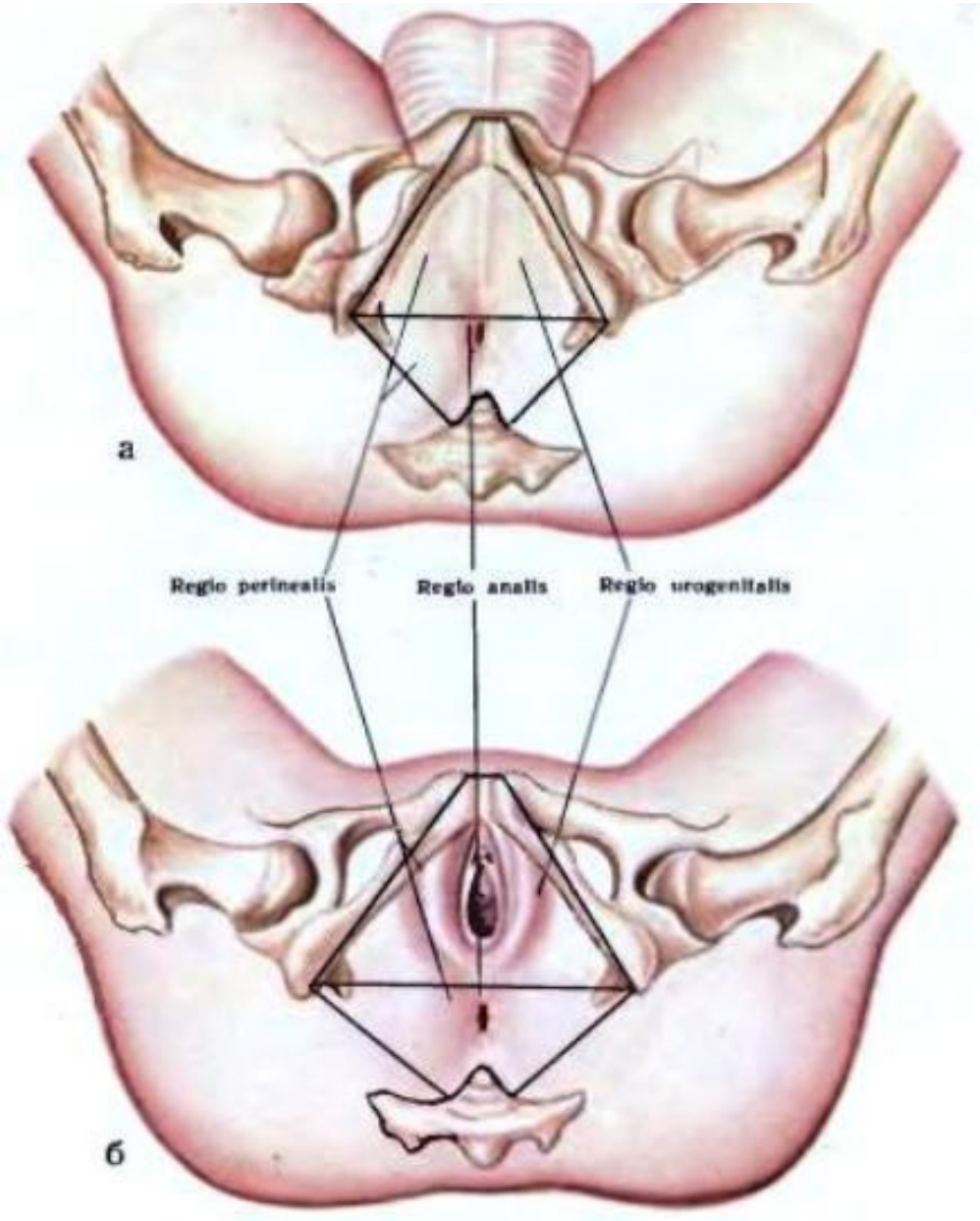

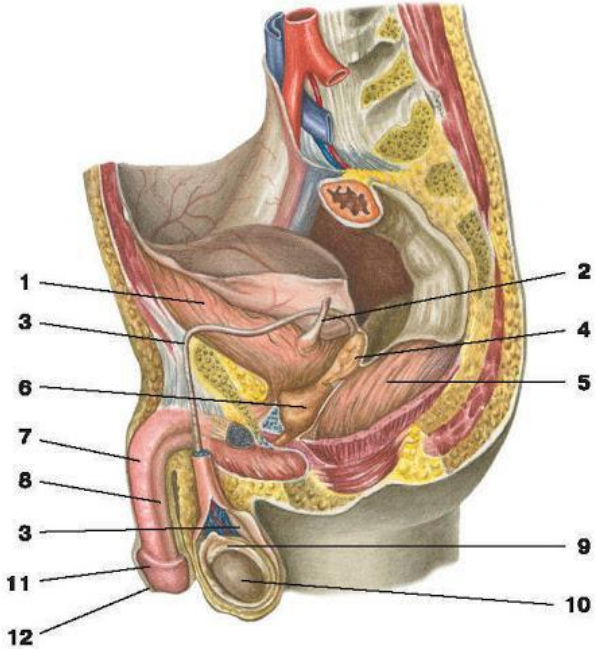

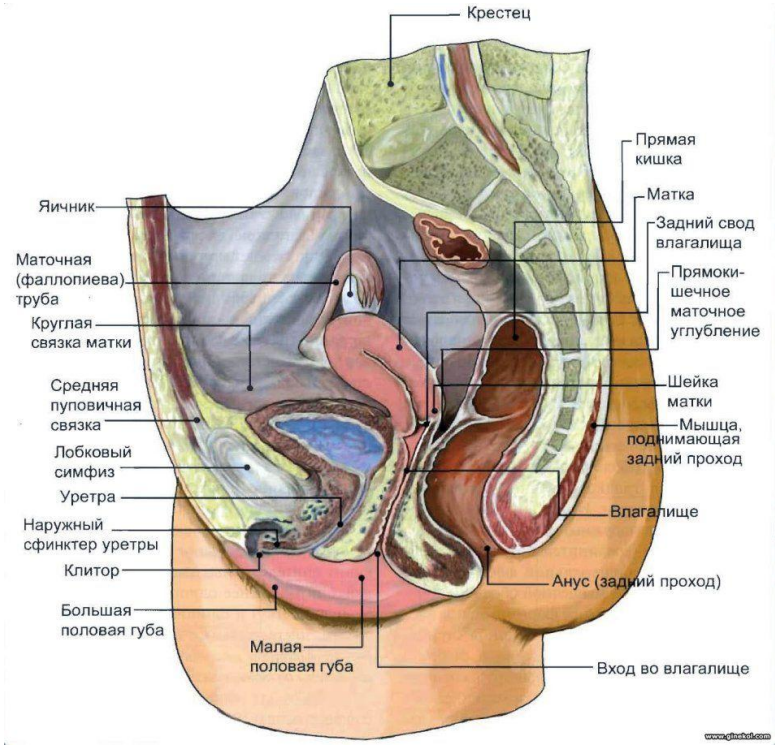

Таз

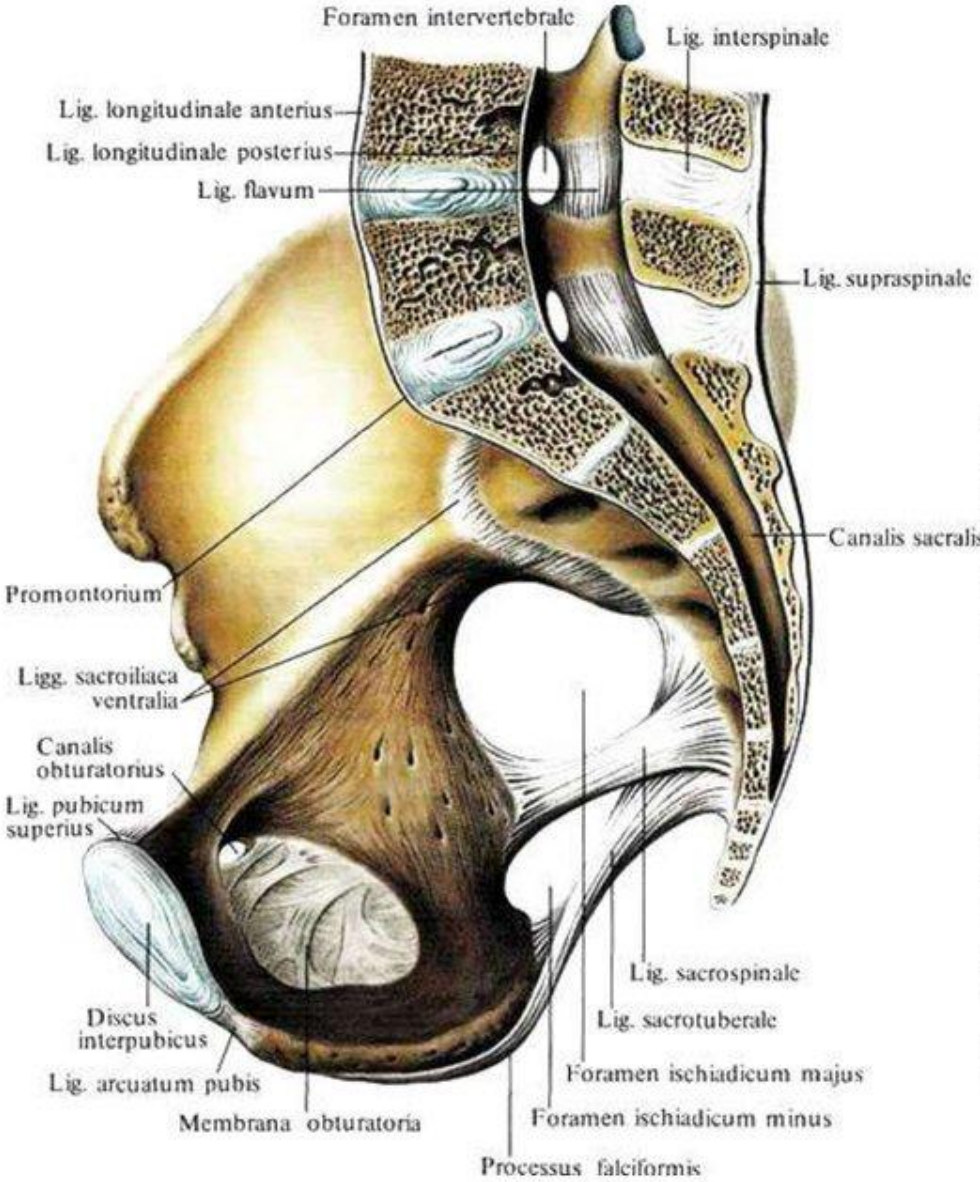
Foramen intervertebrale
Lig. interspinale
Lig. longitudinale anterius
Lig. longitudinale posterius
Lig. flavum
Lig. supraspinale
Canalis sacralis
Promontorium
Ligg. sacroiliaca ventralia
Canalis obturatorius
Lig. pubicum superius
Lig. sacrospinale
Lig. sacrotuberale
Discus interpubicus
Lig. arcuatum pubis
Foramen ischiadicum majus
Membrana obturatoria
Foramen ischiadicum minus
Processus falciformis

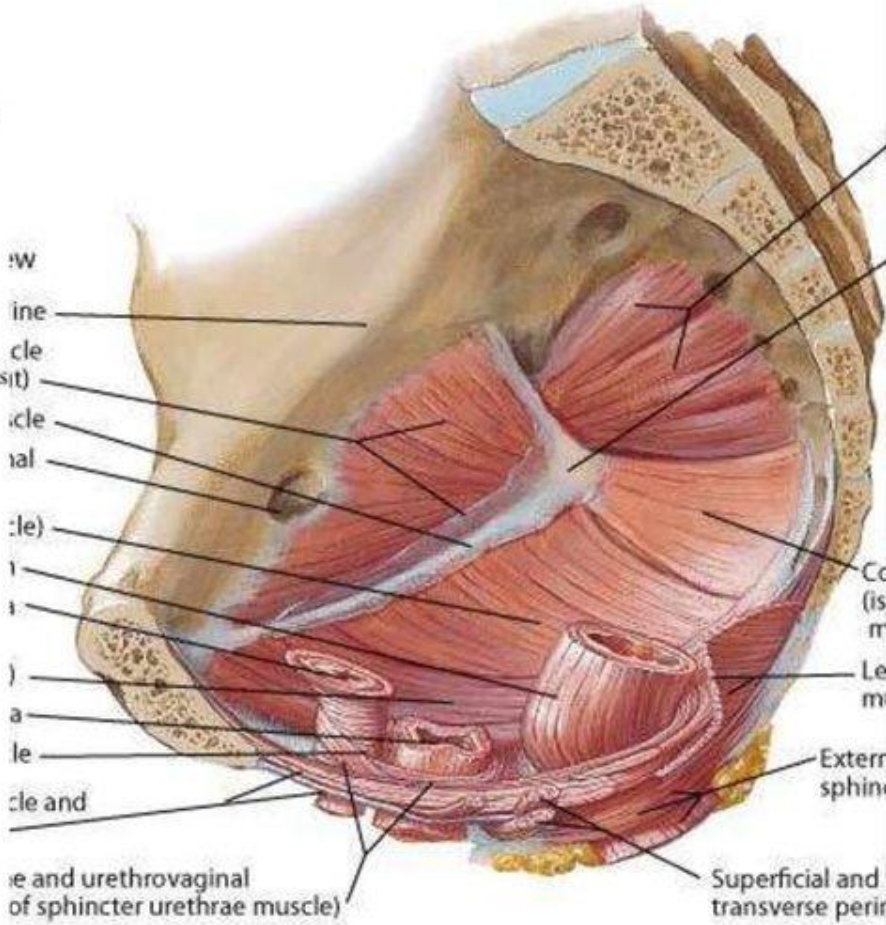
ine
cle
cle
al
le)
le and
e and urethrovaginal
of sphincter urethrae muscle)
Superficial and
transverse peri

Диафрагма таза

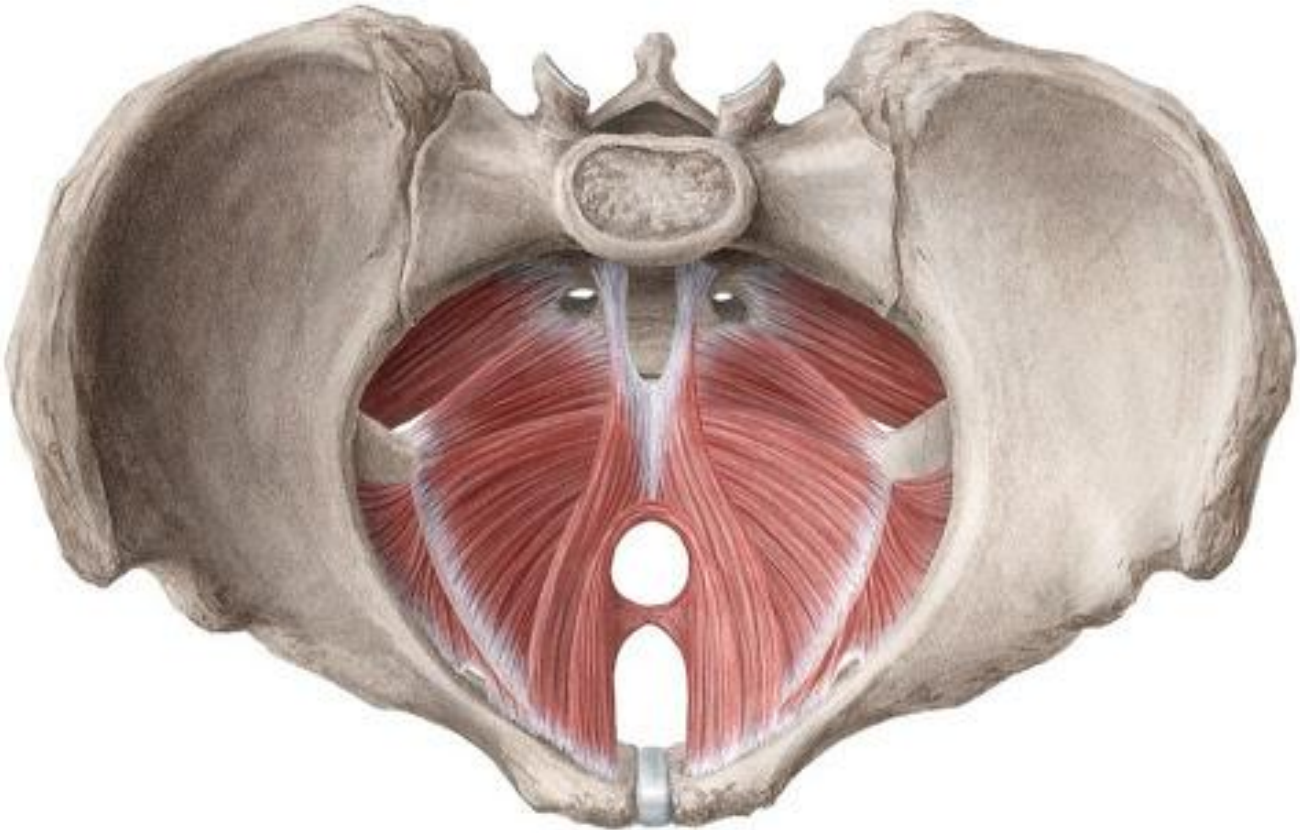

Мышцы и фасции промежности

Мышцы промежности

Название	Начало	Прикрепление	Функция	Иннервация, кровоснабжение
Мышцы диафрагмы таза				
Мышца, поднимающая задний проход, парная	Внутренняя поверхность нижней ветви лобковой кости, сухожильная дуга мышцы, поднимающей задний проход	Стенки прямой кишки, копчик, заднепроходно-копчиковая связка	Укрепляет и поднимает дно таза, подтягивает вперед и вверх конечный отдел прямой кишки	Крестцовое сплетение: промежностные нервы
Копчиковая мышца, парная, непостоянная	Седалищная ость, крестцово-остистая связка	Латеральный край копчика и верхушка крестца	Укрепляет заднюю часть диафрагмы таза	Заднепроходно-копчиковые нервы (ветви полового нерва, S_I–S_{IV} Аа.: глубокая половая, промежностная
Наружный сфинктер заднего прохода	Копчик, заднепроходно-копчиковая связка	Вплетается в стенку нижнего отдела прямой кишки	Замыкает задний проход, расслабляется при акте дефекации	Заднепроходно-копчиковый нерв Аа.: нижняя прямокишечная, промежностная
Мышцы мочеполовой диафрагмы				
Поверхностная поперечная мышца промежности, парная	Нижняя ветвь седалищной кости возле седалищного бугра	Сухожильный центр промежности. Часть волокон вплетается в наружный сфинктер заднего прохода	Укрепляет сухожильный центр промежности	Половой нерв (S_I–S_{IV}) Промежностная артерия
Седалищно-пещеристая мышца,парная	Нижняя ветвь седалищной кости	Вплетается в пещеристое тело полового члена (у мужчин), клитора (у женщин)	Способствует эрекции	
Луковично-губчатая мышца, парная	Шов на нижней поверхности луковицы полового члена. Сухожильный центр промежности и наружный сфинктер заднего прохода (у женщин)	Белочная оболочка на тыле полового члена. Дорсальная поверхность клитора(у женщин)	Сдавливает луковицу губчатого тела и дорсальную вену полового члена, а также бульбоуретральные железы, участвует в эрекции. Сжимает отверстие влагалища, сдавливает большую железу преддверия, луковицу преддверия и выходящие из нее вены (у женщин)	
Глубокая поперечная мышца промежности, парная	Ветвь седалищной и лобковой костей	Своими плоскими сухожилиями обе мышцы соединяются между собой, образуя сухожильный центр промежности	Сжимает мочеиспускательный канал, у женщин также влагалище, укрепляет мочеполовую диафрагму	
Сфинктер мочеиспускательного канала	Окружает мочеиспускательный канал, у женщин – также влагалище	У мужчин пучки волокон вплетаются в простату, а у женщин – в стенку влагалища	Сжимает мочеиспускательный канал, у женщин – также влагалище	

Meduniver.com
Все по медицине

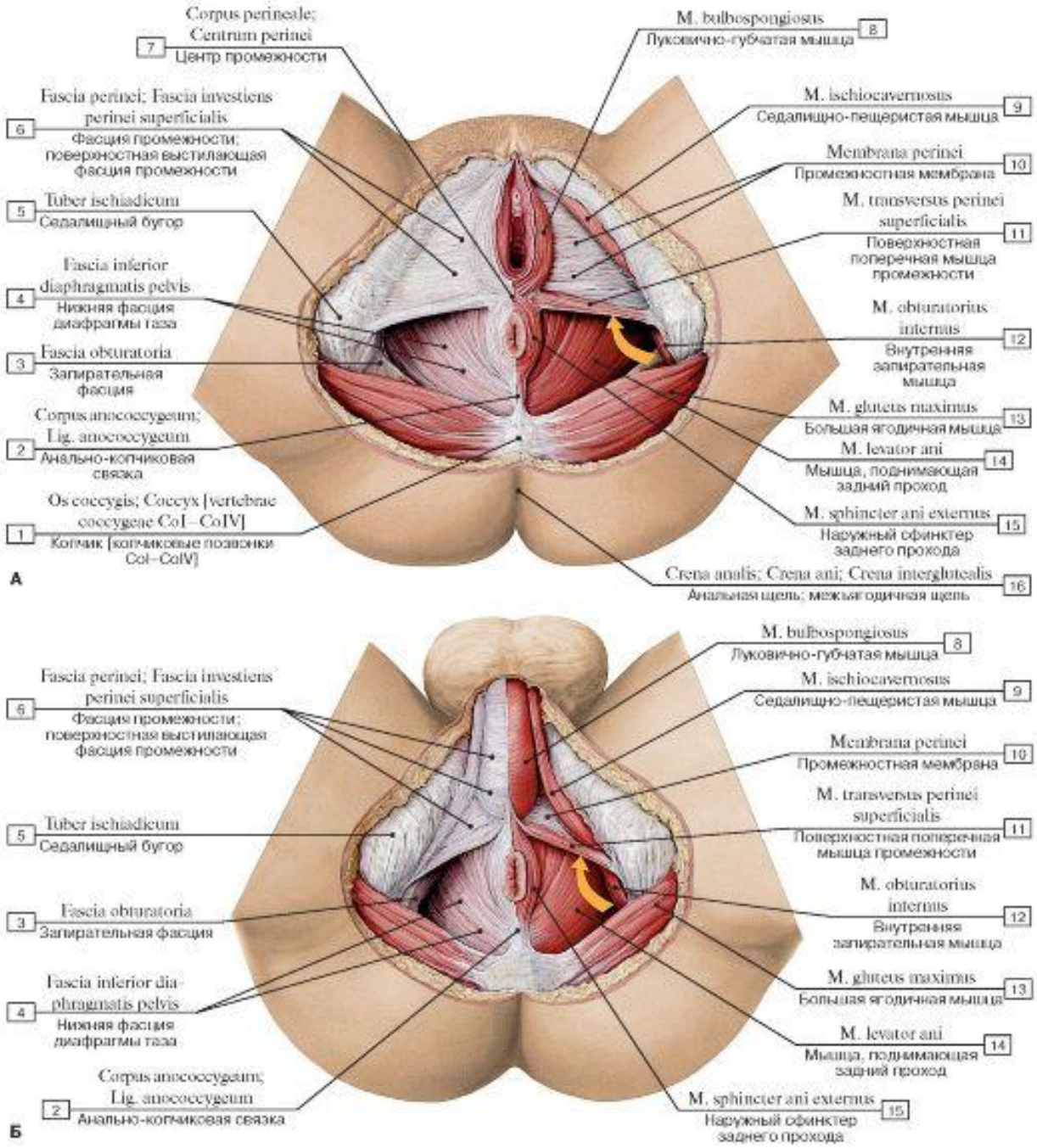
7 Corpus perineale; Centrum perinei
Центр промежности
6 Fascia perinei; Fascia investiens perinei superficialis
Фасция промежности; поверхностная выстилающая фасция промежности
5 Tuber ischiadicum
Седалищный бугор
4 Fascia inferior diaphragmatis pelvis
Нижняя фасция диафрагмы таза
3 Fascia obturatoria
Запирательная фасция
2 Corpus anococcygeum; Lig. anococcygeum
Анально-копчиковая связка
1 Os coccygis; Coccyx [vertebrae coccygeae CoI–CoIV]
Копчик [копчиковые позвонки CoI–CoIV]
8 M. bulbospongiosus
Луковично-губчатая мышца
9 M. ischiocavernosus
Седалищно-пещеристая мышца
10 Membrana perinei
Промежностная мембрана
11 M. transversus perinei superficialis
Поверхностная поперечная мышца промежности
12 M. obturatorius internus
Внутренняя запирательная мышца
13 M. gluteus maximus
Большая ягодичная мышца
14 M. levator ani
Мышца, поднимающая задний проход
15 M. sphincter ani externus
Наружный сфинктер заднего прохода
16 Crena analis; Crena ani; Crena interglutealis
Анальная щель; межъягодичная щель
А
8 M. bulbospongiosus
Луковично-губчатая мышца
9 M. ischiocavernosus
Седалищно-пещеристая мышца
10 Membrana perinei
Промежностная мембрана
11 M. transversus perinei superficialis
Поверхностная поперечная мышца промежности
12 M. obturatorius internus
Внутренняя запирательная мышца
13 M. gluteus maximus
Большая ягодичная мышца
14 M. levator ani
Мышца, поднимающая задний проход
15 M. sphincter ani externus
Наружный сфинктер заднего прохода
6 Fascia perinei; Fascia investiens perinei superficialis
Фасция промежности; поверхностная выстилающая фасция промежности
5 Tuber ischiadicum
Седалищный бугор
3 Fascia obturatoria
Запирательная фасция
4 Fascia inferior diaphragmatis pelvis
Нижняя фасция диафрагмы таза
2 Corpus anococcygeum; Lig. anococcygeum
Анально-копчиковая связка
Б

А

головка клітора (glans clitoridis)

зовнішнє вічко сечівника (ostium urethrae externum)

цибулинно-губчастий м'яз (m. bulbospongiosus)

сідничо-печеристий м'яз (m. ischiocavernosus)

тонкий м'яз (m. gracilis)

піхвові зморшки (rugae vaginales)

глибокий поперечний м'яз промежини (m. transversus perinei profundus)

сідничий горб (tuber ischiadicum)

поверхневий поперечний м'яз промежини (m. transversus perinei superficialis)

промежинне тіло (corpus perineale), або центр промежини (centrum perinei)

м'яз-підіймач відхідника (m. levator ani)

зовнішній м'яз-замикач відхідника (m. sphincter ani externus)

затульна фасція (fascia obturatoria)

великий сідничний м'яз (m. gluteus maximus)

відхідник (anus)

відхідниково-куприкова зв'язка (lig. anococcygeum)

куприкова кістка (os coccygis)

Б

промежинне тіло (corpus perineale), або центр промежини (centrum perinei)

цибулинно-губчастий м'яз (m. bulbospongiosus)

тонкий м'яз (m. gracilis)

сідничо-печеристий м'яз (m. ischiocavernosus)

цибулинно-сечівникова залоза (glandula bulbourethralis)

нижня фасція тазової діафрагми (fascia inferior diaphragmatis pelvis)

глибокий поперечний м'яз промежини (m. transversus perinei profundus)

поверхневий поперечний м'яз промежини (m. transversus perinei superficialis)

сідничий горб (tuber ischiadicum)

м'яз-підіймач відхідника (m. levator ani)

крижово-горбова зв'язка (lig. sacrotuberale)

великий сідничний м'яз (m. gluteus maximus)

затульна фасція (fascia obturatoria)

відхідник (anus)

сідничо-відхідникова ямка (fossa ischioanalis)

відхідниково-куприкова зв'язка (lig. anococcygeum)

зовнішній м'яз-замикач відхідника (m. sphincter ani externus)

куприкова кістка (os coccygis)

СПАСИБО ЗА ВНИМАНИЕ

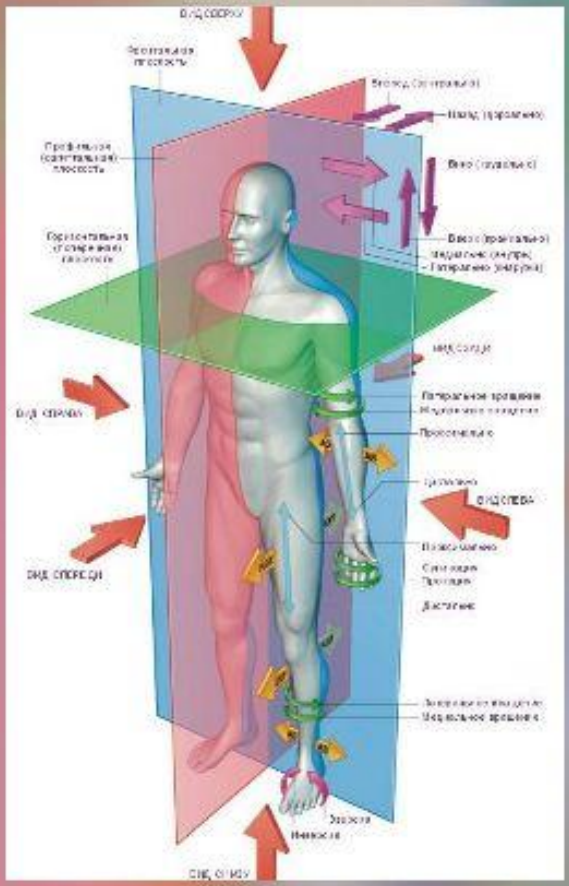

КОГДА ТЫ ВЫУЧИЛ – ВСЕ ВОПРОСЫ ЛЕГКИЕ…)