НОА
(неспорообразующие анаэробы)

Частный раздел

НОА
(частный раздел)

По материалам
интернета < 2018 г.

https://es.slideshare.net/castillodiana/anaerobios-dmcp-2012-2
(презентация ин. - 100 слайдов)

Неспорообразующие анаэробы (НОА)

- ***Грамположительные***
  -- Пептококки
  -- Пептострептококки
  -- Пропионибактерии
  -- Mobiluncus
  -- Актиномицеты
  -- Анаэробные стрептококки
  -- Eubacterium
  -- …
  + Бифидобактерии
  + Лактобактерии (факультативные анаэробы)

- ***Грамотрицательные***
  -- Бактероиды
  --- B. fragils
  --- Превотеллы
  --- Порфиромонады
  -- Фузобактерии
  -- Вейлонеллы (кокки)
  -- Лептотрихии
  -- Билофилы
  -- …

Anaerobic Bacteria of Medical Interest

MORPHOLOGY	GRAM STAIN	GENUS
Spore forming	(+)	Clostridium
Non-spore forming bacilli	(+)	Actinomycetes, Bifidobacterium,Eubacte-rium,Propionibacerium, MobiIncus,Lactobacillus
	(-)	Bacteroides,Fusobacterium Prevotella,Porphyromonas
Non-sporefoming cocci	(+)	Peptococcus, Pepto-streptococcus Streptococcus
	(-)	Veilonella

Gram-negative anaerobes

- *Bactericides* (the most commonly found anaerobes in cultures; intra-abdominal infections, rectal abscesses, soft tissue infections, liver infection)
- *Fusobacterium* (abscesses, wound infections, pulmonary and intracranial infections)
- *Porphyromonas* (aspiration pneumonia, periodontitis)
- *Prevotella* (intra-abdominal infections, soft tissue infections)

Gram-positive anaerobes

- *Actinomyces* (head, neck, pelvic infections; aspiration pneumonia)
- *Bifid bacterium* (ear infections, abdominal infections)
- *Clostridium* (gas, gangrene, food poisoning, tetanus, pseudomembranous colitis)
- *Peptostreptococcus* (oral, respiratory, and intra-abdominal infections)
- *Propionibacterium* (shunt infections)

Anaerobic bacteria- Classification

A) **Gram-negative bacilli** (curved, spirals & spirochete forms)- ***Bacteroides***, *Borrelia*, *Butyrivibrio*, *Capnocytophaga*, *Campylobacter*, ***Fusobacterium,*** *Leptotrichia*, ***Porphyromonas,*** ***Prevotella***, *Treponema* etc.

B) **Gram-positive cocci-** *Anaerococcus*, *Coprococcus*, *Micromonas*, *Peptococcus*, ***Peptostreptococcus***, *Streptococcus*, *Gemella* etc.

C) Nonsporing Gram-positive bacilli- ***Actinomyces,*** *Arcanobacterium*, *Bifidobacterium*, *Eubacterium*, *Lactobacillus*, *Methanobacterium*, *Mobiluncus*, ***Propionibacterium*** **etc**.

D) Gram-negative cocci- *Acidaminococcus*, *Anaeroglobus*, ***Veillonella*** etc.

ANAEROBIC GRAM NEGATIVE BACILLI

- Bacteroides (most common)
- Prevotella
- Porphyromonas
- Fusobacterium
- Bilophila

All non motile

Anaerobic Gram positive non-spore forming bacilli.

- Actinomyces cause actinomycosis
- Bifidobacterium –branched, normal flora in GIT.
- Eubacterium- mouth and bowel normal flora.
- Rothia- normal flora in mouth. Also in periodontal disease.
- Lactobacillus-normal flora in vagina
- Propionibacterium- on skin as normal flora

Anaerobic infection

- Abscess of any organ
- Actinomycosis
- Aspiration pneumonia
- Complication of appendicitis or cholecystitis
- Dental & periodontal infection
- Endocarditis
- Meningitis, usually following brain abscess
- Otitis media, sinusitis
- Necrotizing pneumonia
- Osteomyelitis,
- Peritonitis,

Anaerobic Bacteria of Medical Interest

MORPHOLOGY	GRAM STAIN	GENUS
Sporeforming	(+)	Clostridium
Non-sporeforming bacilli	(+)	Actinomycetes, Bifidobacterium,Eubacte rium,Propionibacerium, Mobilncus,Lactobacillus
	(-)	Bacteroides,Fusobacteri Prevotella,Porphyromon
Non-sporefoming cocci	(+)	Peptococcus, Pepto-streptococcus Streptococcus
	(-)	Veilonella

Бактероиды

(Гр-)

(см. отдельный файл)

Реклассифицированы:

выделены отдельно два новых рода -

1. порфиромонады
2. превотеллы

Порфиромонады (Гр-)

Презентация по порфиромонадам

- https://www.slideshare.net/harsh1985/porphyromonas-gingivalis-dr-harshavardhan-patwal

Porphyromonas

- Tan to buff colonies : brown-**black** pigment
- Brick-red fluorescence (UV)
- **Inhibited by bile**
- Disc technique :

  (R) : Kanamycin

  (S): Penicillin

  Rifampin
- Failure to grow in Kanamycin-Vancomycin BA as Vancomycin inhibits growth.

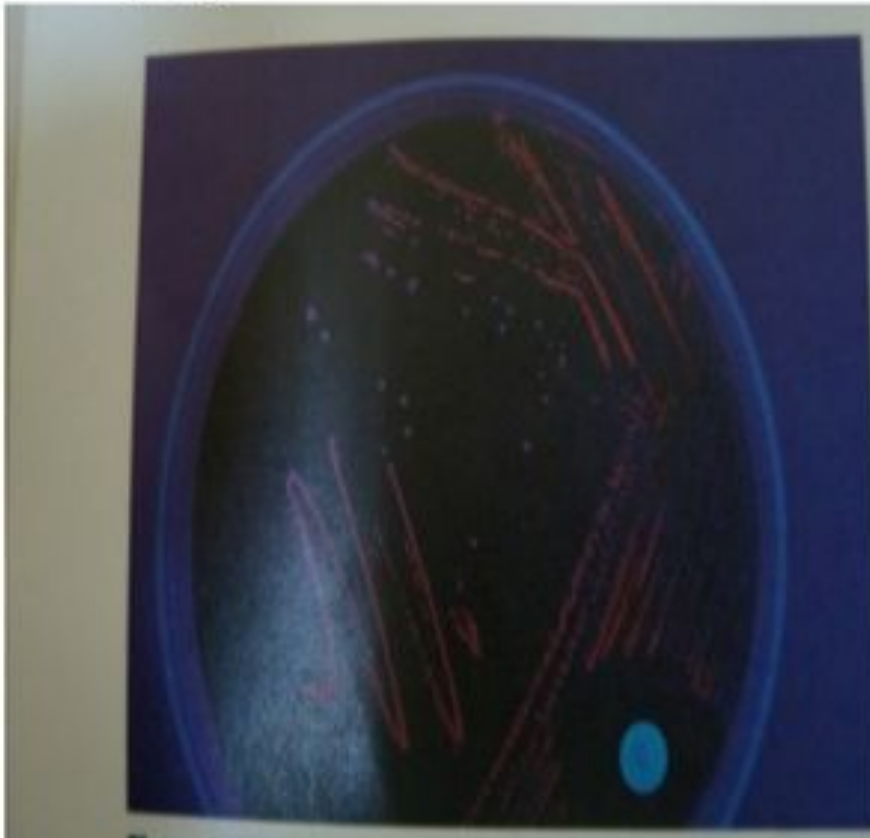

Figure 44-11 *Porphyromonas* spp. on anaerobic blood agar. Red fluorescence under ultraviolet light (365 nm). (Courtesy Anaerobe Systems, Morgan Hill, Calif.)

Колонии флуоресцируют красным **под УФО** (отсюда название – **порфириновый** /кирпично-красный/ цвет).

Рост на среде, содержащей ванкомицин,

отсутствует.

Порфиромонады

- Медлительный производитель, **асахаролитические (низкая сахаролитическая активность)**
- Нормальная флора ротоглотки и мочеполовых путей
- **Инфекции головы и шеи; возбудители пародонтита**

https://www.brainscape.com/flashcards/anaerobes-2887609/packs/4646803

Porphyromonas gingivalis

- Обнаруживается почти исключительно на поддесневых участках, особенно на поздних стадиях заболевания пародонта
- Агрессивный патогеном пародонта.
- Факторы вирулентности
  - Фимбрии (опосредуют адгезию)
  - Капсула (защищает от фагоцитоза)
  - Ферменты (коллагеназа, фибринолизин, фосфолипаза А,
    многие протеазы, разрушающие иммуноглобулины,)
  - Эндотоксин
  - Гингипаин
  - Фактор ингибирования фибробластов
  - Ингибитор комплемента
  - Гем-секвестрирующие белки
  - Гемолизин
- Образуют черные колонии на кровяном агаре.

https://slideplayer.com/slide/9742208/ …

Превотелла
(Гр-)

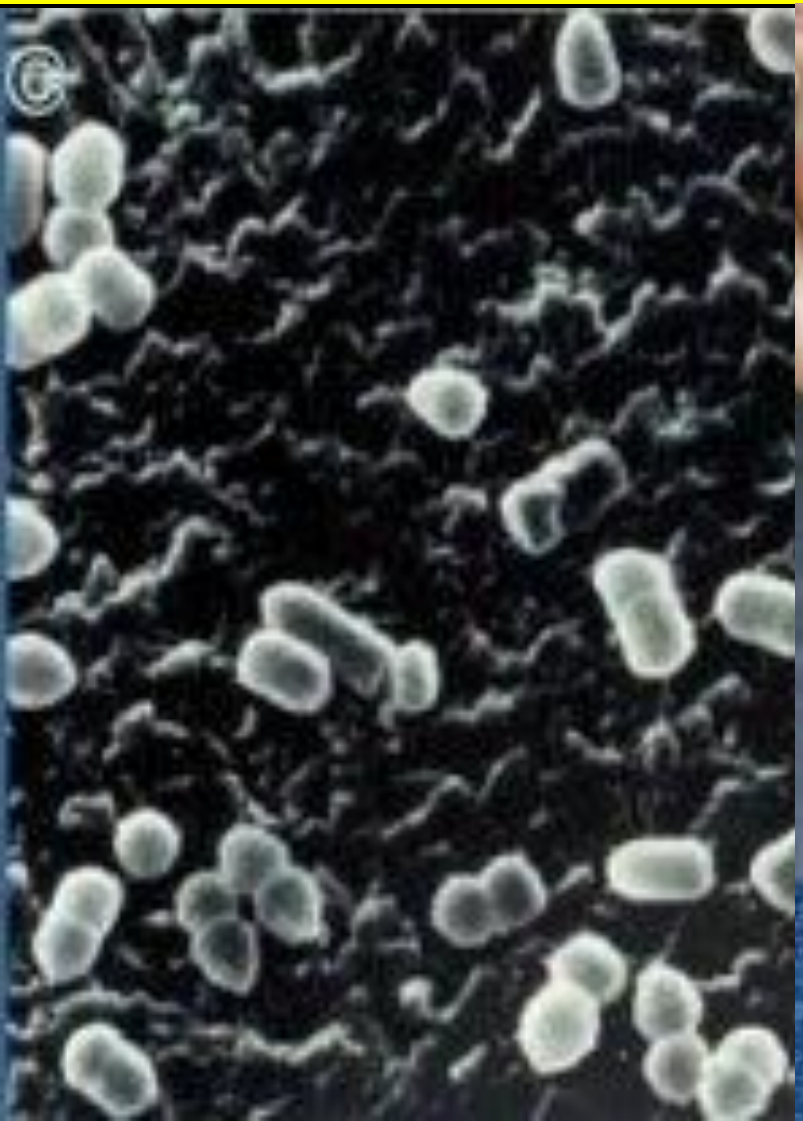

Prevotella- porphyromonas group

- 2nd most common group(anaerobic bacteria)
- Normal microflora of oropharynx,GIT,GU syst.
- Lesions like oro-facial origin & anaerobic pluropulmonary infections they out number the Bacteroides group .
- Like B . fragilis group they produce β- lactamases .

Prevotella

Коричнево-черные колонии на кровяном агаре через 2-3 недели роста.

- Brown to black colonies on BA
- Brick –red fluoescence (Long wave UV)
- Produce indole
- Ferments glucose etc.

(продуцируют протопорфирин)



Fig. 29.1 P melaninogenicus on anaerobic blood agar

https://www.brainscape.com/flashcards/anaerobes-2887609/packs/4646803

Based on fermentation of carbohydrates

SACCHAROLYTIC

- **PREVOTELLA**
- P.intermedia
- P. nigrescens
- P. melaninognica

производят уксусную и янтарную кислоты из глюкозы.

ASACCHAROLYTIC

- **PORPHYROMONAS**
- P. asaccharolytica

- В род Prevotella (УПБ) были выделены бактероиды, ферментирующие углеводы .

Умеренная сахаролитическая активность [Ср.: у бактероидов высокая сахаролитическая активность]

- Типовой вид – *P. melaninogenica.*
- **Населяют** СО (= слизистые оболочки), **в основном** СО **полости рта**
- Вызывают поражения
  - мягких тканей головы и шеи,
  - плевропневмонии,
  - гинекологические инфекции (тесно связаны с бактериальным вагинозом)

- При **ожирении** значительно увеличилось разнообразие вагинальной микрофлоры в сочетании с Prevotella.
- Выявили связь между генетическими вариантами интерлейкина-5 и обилием Prevotella ssp.

http://www.cell.com/cell-host-microbe/fulltext/S1931-3128(16)30488-7

В ротоглотке Prevotella и Fusobacterium spp. преобладали

- при локальных инфекциях,
- бактериемии, возникшей при ране головы и шеи,
- абсцессах в этой области.

https://link.springer.com/article/10.1007/s005200050146

Prevotella spp. (= виды превотелл)

Штаммы ***P. intermedia*** больше связаны с заболеваниями пародонта,

тогда как ***P. nigrescens*** чаще выделяют из здоровых участков десен.

Оральные непигментированные виды, такие как ***P. buccae, P. oralis и P. dentalis,*** выделяются из здорового поддесневого налета и увеличиваются в количестве и пропорциях при пародонтозе.

https://slideplayer.com/slide/9742208/

Prevotella oralis -

- Более строгие анаэробы
- У 40% устойчивость к пенициллинам (= PCN) за счет β-лактамаз.
- Часто встречаются при <u>инфекции</u> <u>шеи</u>.

https://www.brainscape.com/flashcards/anaerobic-infections-4493619/packs/6677745

P. melaninogneica –

нормофлора десен; может быть во влагалище.

Обнаруживается

- при заболеваниях периодонта, одонтогенных абсцессах,
- инфекциях носовых пазух,
- пневмонии,
- абсцессы головного мозга.

https://www.brainscape.com/flashcards/anaerobes-2887609/packs/4646809

P. intermedia resembles P. nigerscens which can be sort out by using egg-yolk agar

Lipase produced by P. intermedia

Пропионибактерии
(Corynebacterium)
(Гр+)

Gram positive non-sporulating bacilli:

- Actinomyces
- Bifidobacterium
- Proprionbacterium (Corynebacterium)
- Arachnia (*Proprionbacterium propionica*)
- Eubacterium

+ Arachnia (арахнии) – Гр(+)

Среди бактерий рода Propionibacterium в патологии человека **наибольшую роль играют**

P. acnes и P. propionicus.

Гр+, цилиндрические, плеоморфные (форма от кокков до слегка ветвящихся).

Одиночные, короткие це
скопления.

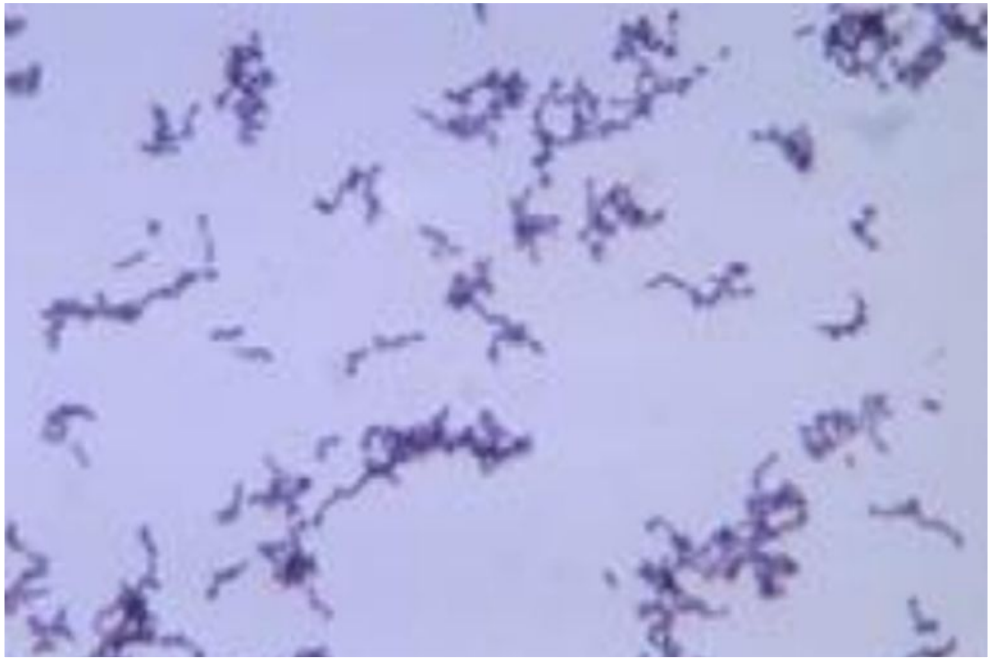

Пропионибактерии – УПБ; обитатели нормофлоры **кожи** и СО (= слизистых оболочек). Высеваются из кожи, рта, носа и уретры (где не имеют патогенного значения).

- ***P. acnes*** вызывает <u>акне</u> и оппортунистические инфекции.
- ***P. propionicus*** – актиномикозо-подобные заболевания и <u>воспаление слезного канала</u>.

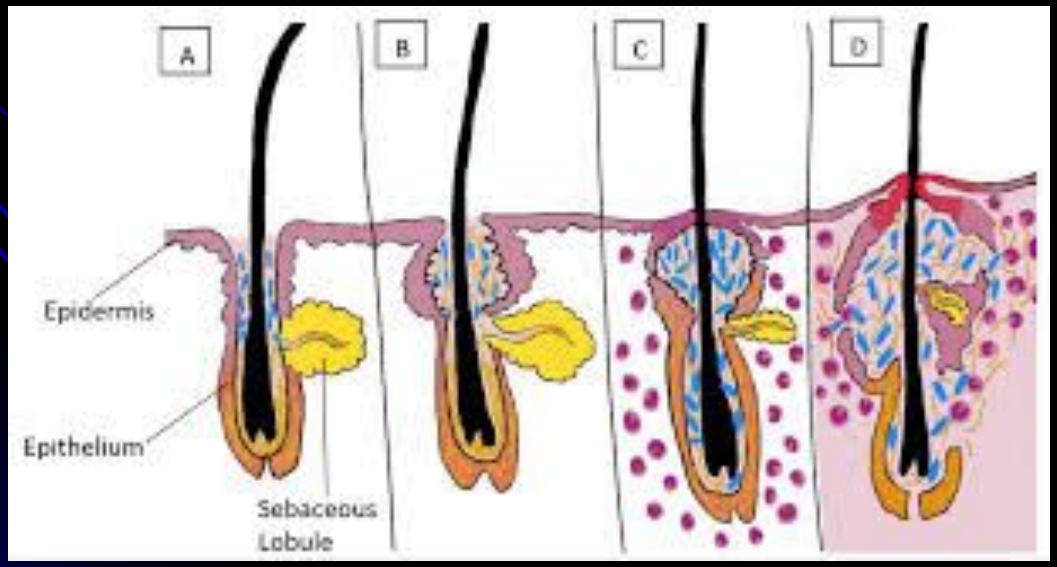

Выделяются при

- абсцессах мягких тканей,
- подчелюстных абсцессах,
- раневой инфекции,
- инфекциях вокруг протезов
- и даже при сепсисе.

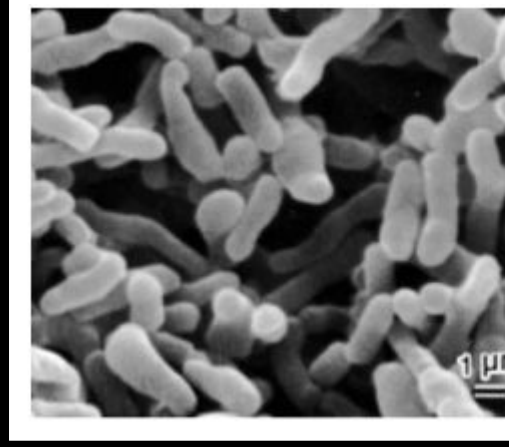

Propionibacterium acnes

- Внешне похожи на дифтероиды
- Возбудитель
  - вульгарных угрей или прыщей (находятся в сальных железах кожи)
  - эндокардита
  - инфекций шунтов ЦНС
- Выработка индола, каталазы и пропионовой кислоты
- Очень распространенные облигатные анаэробы
- ку ом

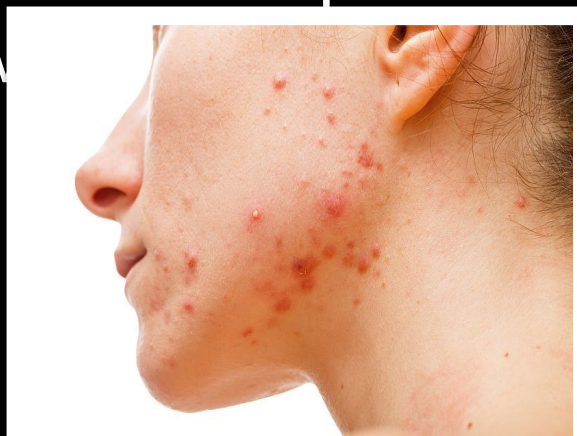

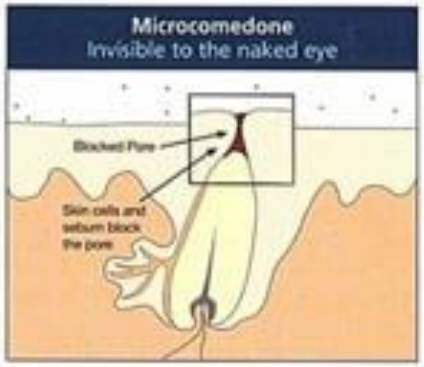

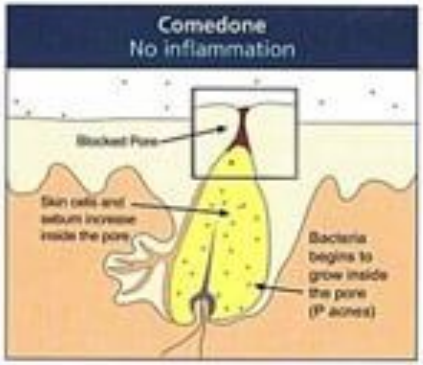

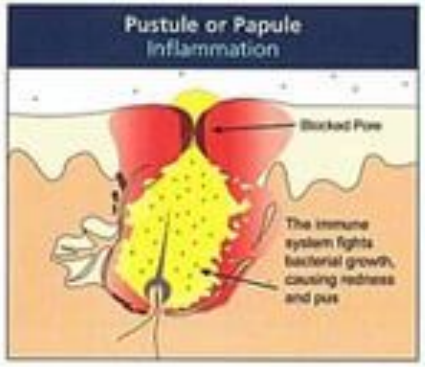

Non Inflammatory Acne

Blackhead

Whitehead

Comedonal Acne

Inflammatory Acne

Pustule or Papule

Mild Inflammatory Acne

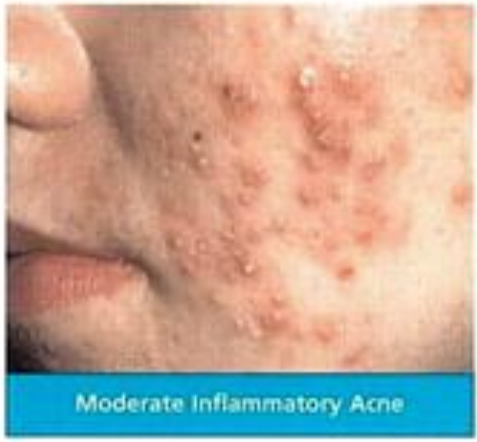
Moderate Inflammatory Acne

Propionibacterium acnes

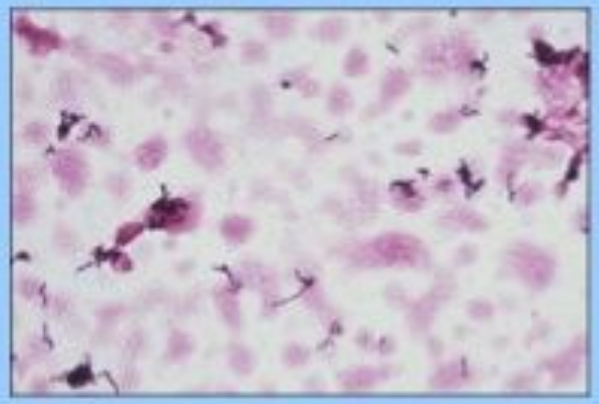

- Pleomorphic gram positive rod
- Catalase positive
- Spot indole positive
- Normal flora skin, oral, GU and GI
- Potential contaminate in blood cultures
- Can be pathogen in cerebral shunt infections
- Firmly established as significant cause of prosthetic joint infection – particularly shoulder joints
- Cultures should be held 7- 14 days to detect
- Therapy - Ampicillin

http://www.slideshare.net/MicrobeswithMorgan/website-bacteriology

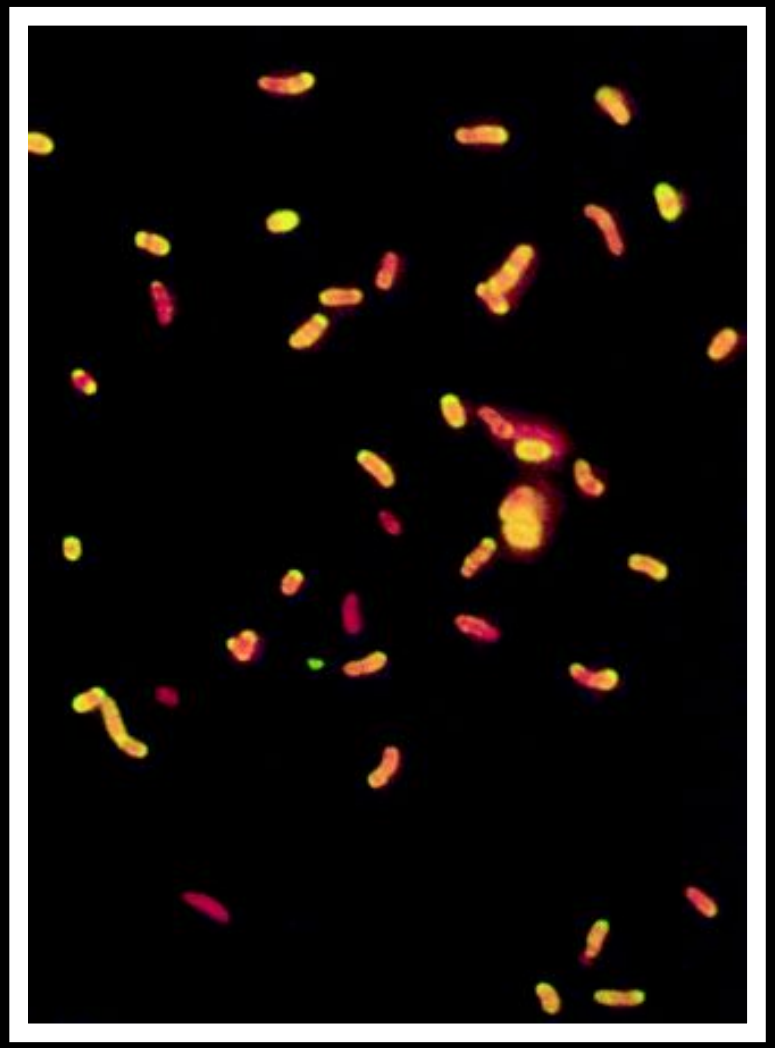

Propionibacterium acne
Иммунофлуоресценция

Лечение угрей

- http://images.google.ru/imgres?imgurl=http://interlibrary.narod.ru/GenCat/GenCat.Scient.Dep/GenCatArchitecture/271200001/271200001.files/image103.jpg&imgrefurl=http://interlibrary.narod.ru/GenCat/GenCat.Scient.Dep/GenCatArchitecture/271200001/271200001.htm&usg=__ie7jz6XWxcGXMKq-3GHg9iMR8ZM=&h=362&w=410&sz=25&hl=ru&start=113&um=1&tbnid=1FLF8OJXDSP_1M:&tbnh=110&tbnw=125&prev=/images%3Fq%3D%25D1%2581%25D0%25B0%25D0%25BC%25D0%25BE%25D0%25BE%25D1%2580%25D0%25B3%25D0%25B0%25D0%25BD%25D0%25B8%25D0%25B7%25D0%25B0%25D1%2586%25D0%25B8%25D1%258F%2B%25D1%2580%25D0%25B8%25D1%2581.%26ndsp%3D18%26hl%3Dru%26lr%3D%26sa%3DN%26start%3D108%26um%3D1%26newwindow%3D1

Лучше растут в анаэробных условиях.

Таннереллы
(Гр-)

http://abouthealt-h.com/

Tannerella forsythia
(бактерии группы бактероидов)

- Ранее назвали *Bacteroides forsythus* . Названы в честь доктора Энн Таннер, которая работает в Институте Форсайт (Кембридж, Массачусетс).
- ***Гр- анаэробные палочки***
- Участвуют в развитии заболеваний периодонта (член комплекса патогенов периодонта) .
- Бактерии <u>выявлены в атеросклеротических бляшках</u>.

  Инфицирование мышей таннереллами вызвало образование пенистых клеток и ускоряло атеросклеротические поражения.
- Изолированы от женщин с бактериальным вагинозом .

https://en.wikipedia.org/wiki/Tannerella_forsythia

T. forsythia

- Обитатели как наддесневых, так и поддесневых участков,
  но чаще встречаются в последних
- Степень изоляции (выделения на средах) сильно связана с увеличением глубины кармана
- Патоген пародонта

https://slideplayer.com/slide/9742208/

- Растут 10 дней (медленно)

http://www.jcm.riken.jp/cgi-bin/jcm/jcm_number?JCM=10827

Tannerella forsythia

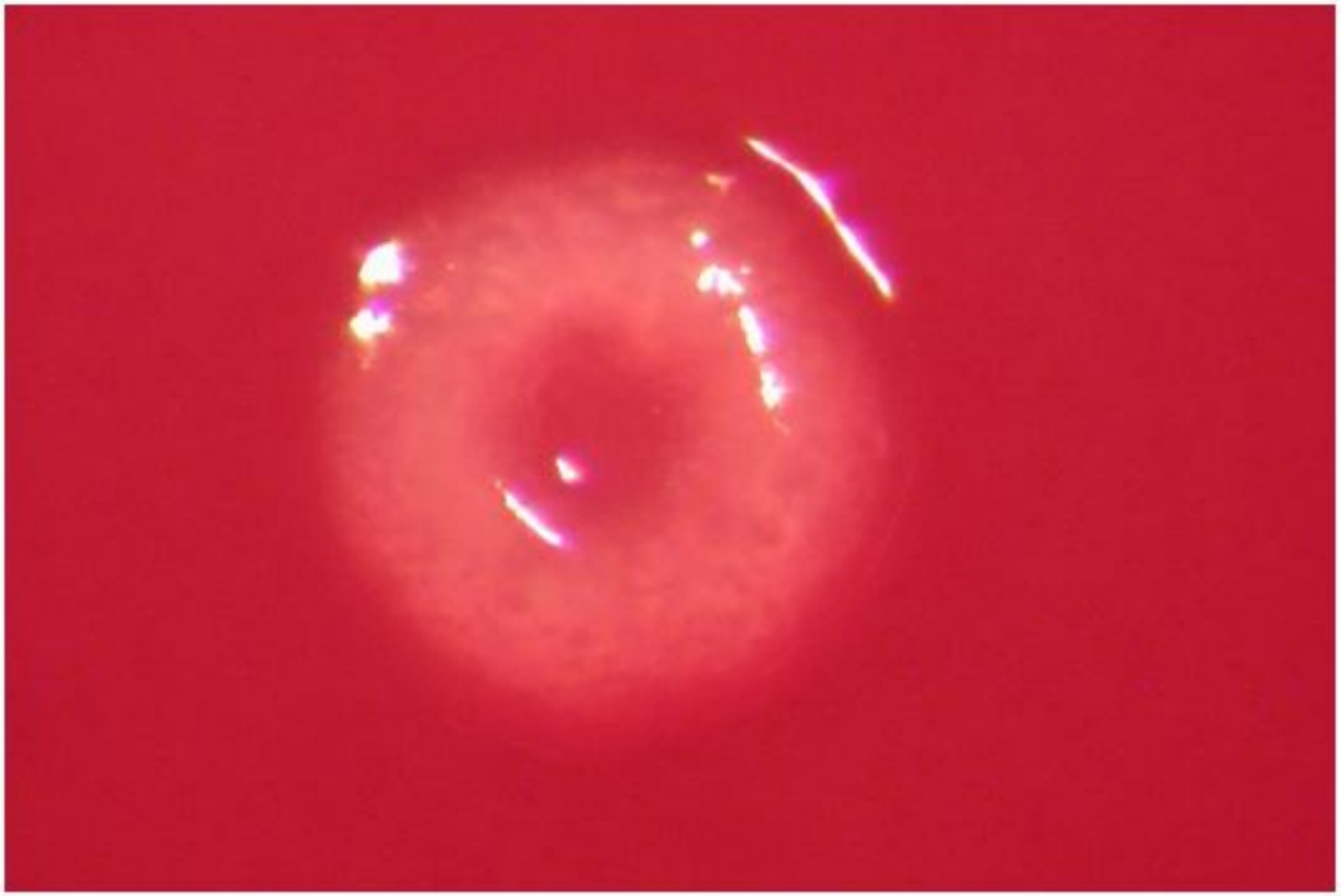

https://es.slideshare.net/castillodiana/anaerobios-dmcp-2012-2

Фузобактерии
(Гр-)

Фузобактерии

- Гр(-)
- Длинные (до 10 мкм), тонкие, конические палочки
- Неподвижные
- Могут быть плеоморфными
- Биохимически инертны
- 2 подвида ДНК (в электрофорезе НК); данное не имеет клинического значения

- Естественные для ротовой полости человека
- Осложнения: связаны с колоректальным раком

https://www.brainscape.com/flashcards/anaerobes-2887609/packs/464680 …

Fusobacterium

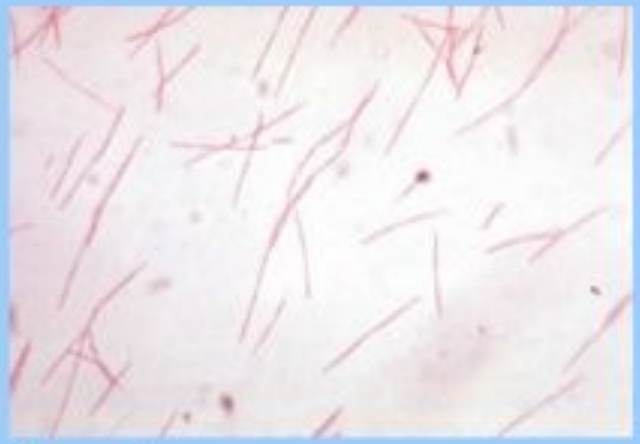

Fusiform gram negative bacilli – spindle shaped with pointed ends

- Normal flora in upper respiratory tract
- Associated with mouth and respiratory tract abscess formation and liver abscess
- Vincent's angina – necrotizing oral infection caused by Fusobacterium species plus spirochetes
- Lemierre's syndrome - oropharyngeal infection that leads to thrombosis in jugular vein, septicemia, high fatality rate, caused by Fusobacterium necrophorum

http://www.slideshare.net/MicrobeswithMorgan/website-bacteriology

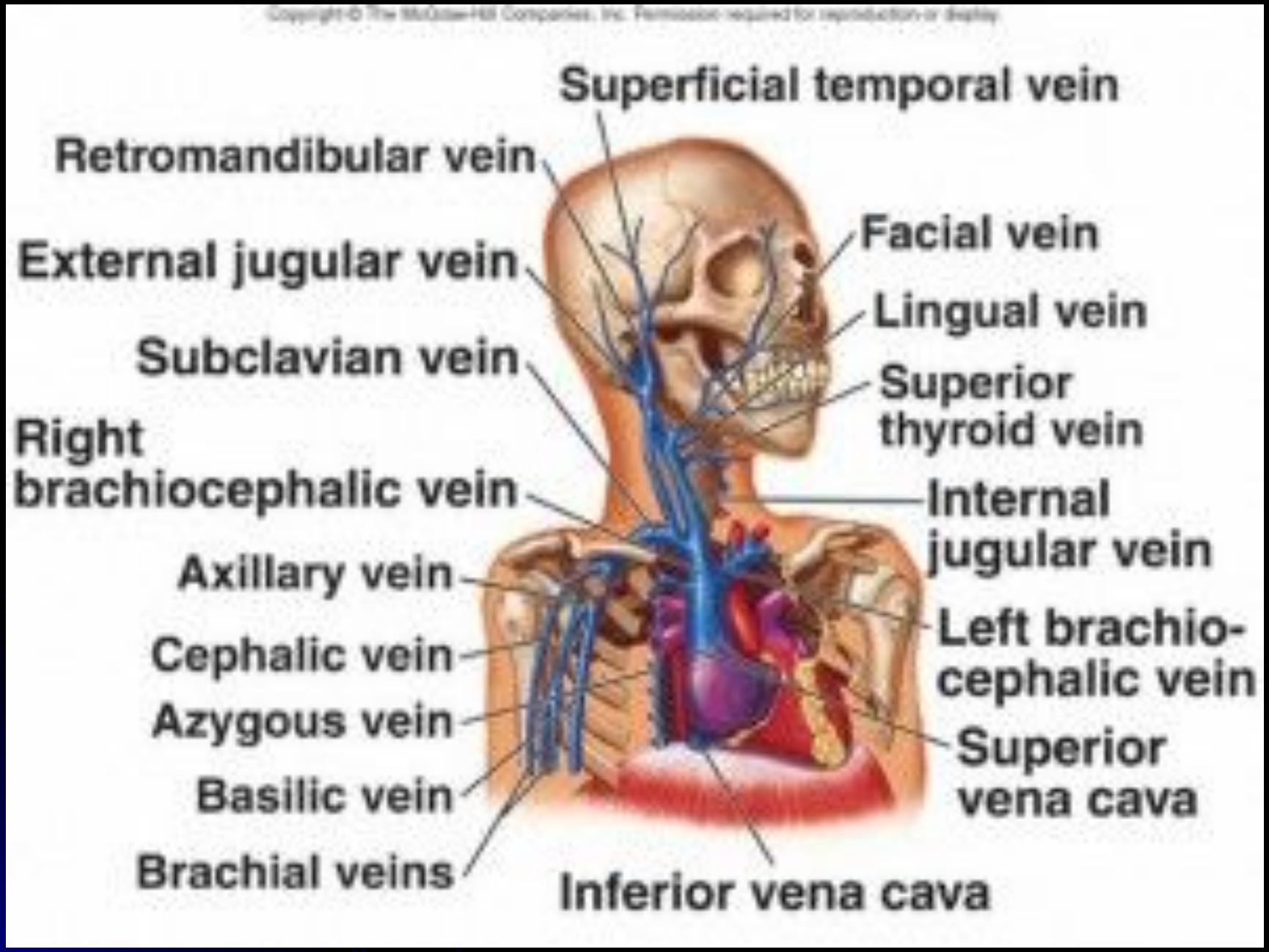

http://abouthealt-h.com/

Виды фузобактерий

- F. nucleatum (часто встречаемые)
- F. necrophorum
- F. mortiferum
- F. varium

Фузобактерии – чаще длинные палочки с заостренными концами.

Фузобактерии названы из-за **веретенообразной формы**

Фузиформные бактерии в мазке из 48-часовой культуры на кровяном агаре. Окраска по Граму.

Fusobacterium

Нормальная среда обитания:

- ВДП (верхние дыхательные пути)
- рот (десневые карманы)
- ЖКТ (желудочно-кишечный тракт)
- МПС (мочеполовой тракт)

http://www.slideshare.net/drsayantanbanerjee/anaerobic-bacteria-15892058

Фузобактерии вызывают

- гнойно-воспалительные процессы с некротизацией ткани.
- …

Fusobacterium (necrophorum и nucleatum)

- вызывают
  - смешанные инфекции
    - абсцессы,
    - перитонеальные инфекции,
    - язвы диабетической стопы
  - болезнь Лемьера (F. necrophorum)

https://www.brainscape.com/flashcards/anaerobes-2887609/packs/4646809

В ротоглотке Prevotella и Fusobacterium spp. преобладали

- при локальных инфекциях и бактериемии, возникшей при ране головы и шеи,
- абсцессах в этой области.

https://link.springer.com/article/10.1007/s005200050146

Fusobacterium nucleatum

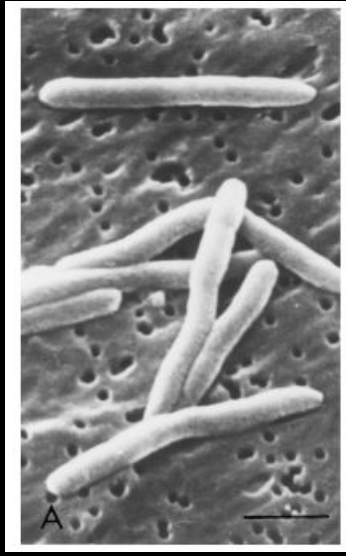

- длинные (длина 5-10 мкм) тонкие палочки с заостренными концами (классическая веретенообразная форма)
- панировочные, крапчатые или гладкие колонии
- озеленение агара при воздействии воздуха
- флуоресцирует зеленовато-желтым цветом
- Негемолитические
- Индол +, липаза –; продуценты масляной кислоты

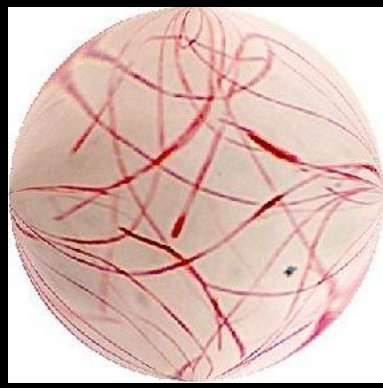

Вызывает инфекцию

- у пациентов с нейтропенией
- на фоне химиотерапии рака

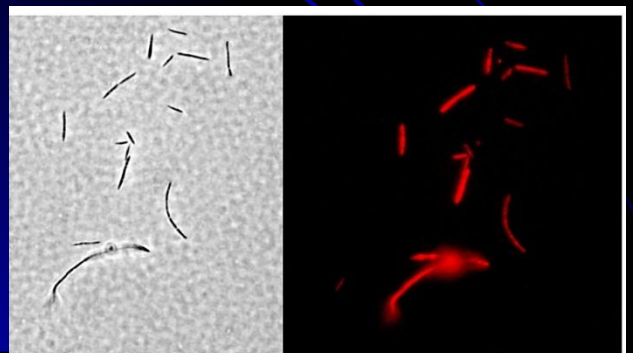



Fusobacterium nucleatum….

- Patients with neutropenia & mucositis following chemotherapy at high risk.
- Direct M/S: characteristic spindle shaped cell

  i.e. long(5-10µm) filamentous tapered ends.

Whereas most other species donot have fusiform shape ; rather rounded ends.

F. necrophorum –

неподвижные слегка полиморфные палочки с закругленными концами. Флуоресцирует зеленовато-желтым цветом. Зеленеют на воздухе. Бета-гемолитик, индол +, липаза +.

<u>Обитатели глотки, ЖКТ, женских половых органов.</u>

Поражают

- ВДП (= верхние дыхательные пути)
- МВС (= мочевыделительную систему)
- печень (абсцессы)
- Вызывают постангинную септицемию и постангинный шок (синдрома Лемьера /Lemierre/).

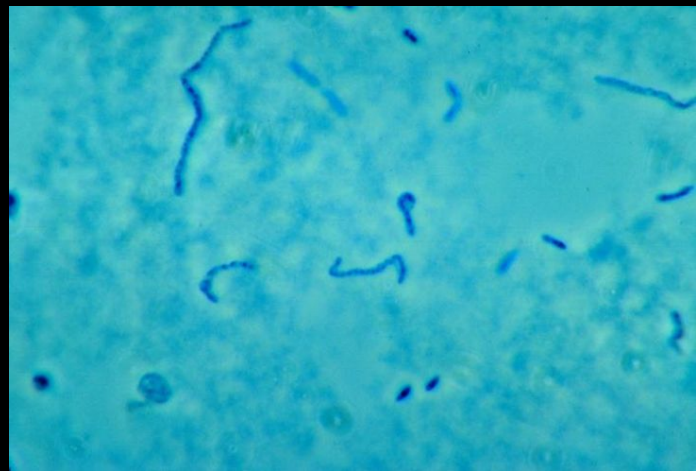

Lemiere's syndrome (necrobacillosis)

- **Life threatening**
- Should be suspected in young patients with septic thrombophlebitis of internal jugular veins following URTI. =
- 12-25 yr healthy people
- Oropharyngeal infections (tosillitis,peritonsilar abscess, pharyngeal abscess) followed by anaerobic septicemia & subsequent metastatic complications (lung , joints)

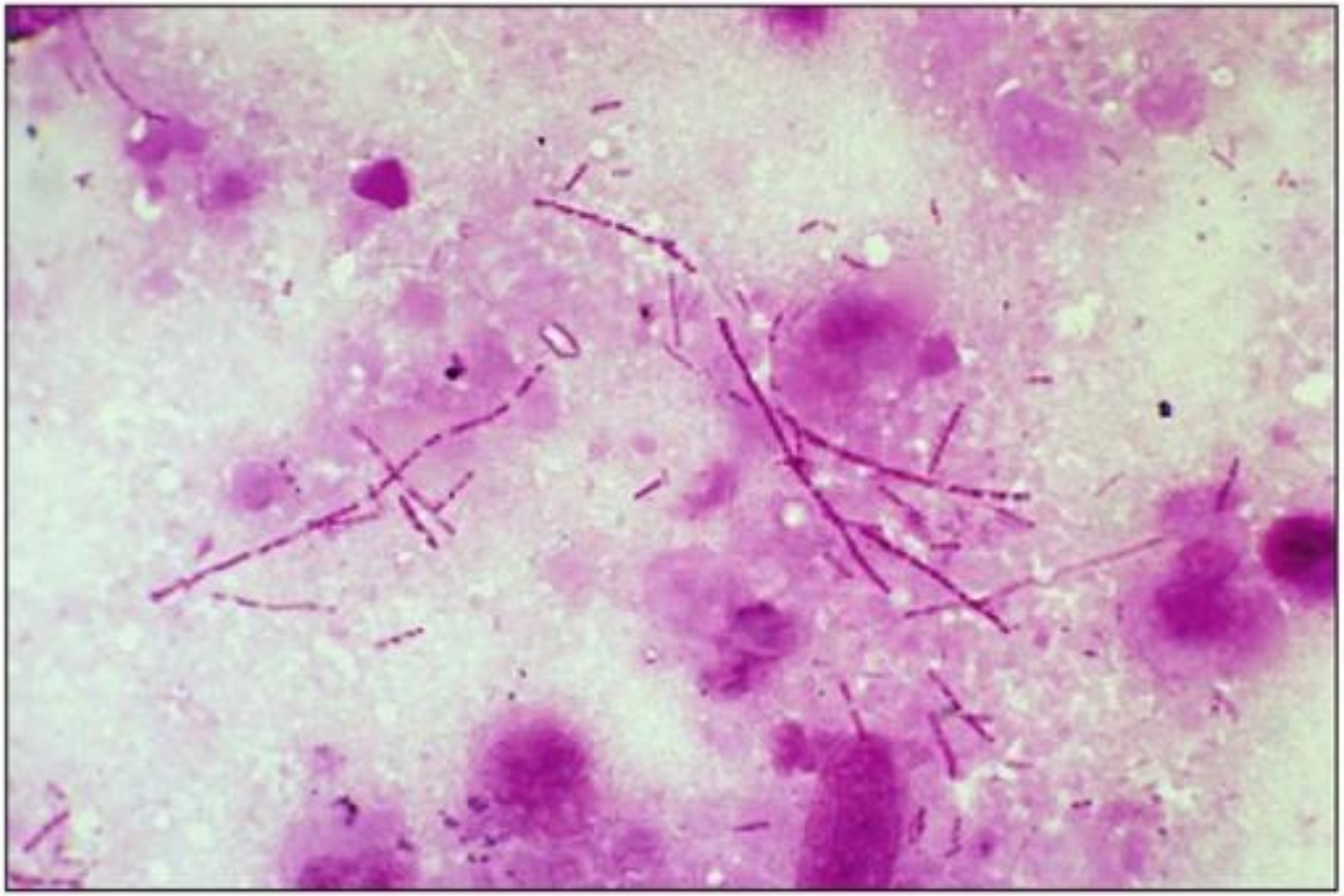

Figure 2.7 DCF-stained smear from a bovine abscess: red filaments of *Fusobacterium necrophorum* showing typical irregular staining. (×1000)

https://books.google.ru/books?id=FUJYAQAAQBAJ&pg=PA322&dq=clinical+microbiology&hl=ru&sa=X&ved=0CCIQ6AEwADgeahUKEwichvfQIqvIAhWqs3IKHYV6CNE#v=onepage&q=clinical%20microbiology&f=true

Какие два подвида Fusobacterium necrophorum?

- Некрофорум
- Фундулиформ

https://www.brainscape.com/flashcards/lecture-24-treponema-actinobacillus-and-p-4410554/packs/6300270

Три основных фактора вирулентности Fusobacterium necrophorum

- Лейкотоксин
- Гемагглютинин
- ЛПС

ЛПС (LPS) вызывает интенсивную нейтрофилию и

печеночный абсцесс.

https://www.brainscape.com/flashcards/lecture-24-treponema-actinobacillus-and-p-4410554/packs/6300270

Липаза

- гидролизует триглицериды и диглицериды до жирных кислот и глицерина
- радужный, разноцветный блеск
- у F. necrophorum

https://www.brainscape.com/flashcards/anaerobes-2887609/packs/4646803

Какова клиническая картина Fusobacterium necrophorum?

- Некротический фарингит или ларингит

Как F. Necrophorum проникает в слизистую оболочку?

- Грубая подача вызывает микроабразии

Что произойдет, если инфекцию F. necrophorum не лечить?

- Некротическая пневмония

https://www.brainscape.com/flashcards/lecture-24-treponema-actinobacillus-and-p-4410554/packs/6300270

Симптомы инфекции, вызванной F. necrophorum

- Болезненный кашель
- Чрезмерное слюноотделение

Лечение инфекции, вызванной Fusobacterium necrophorum

- АБ: потенцированные сульфонамиды или тетрациклин
- При боли - НПВС

https://www.brainscape.com/flashcards/lecture-24-treponema-actinobacillus-and-p-4410554/packs/6300270

Мазок из очага ангины Винсента.

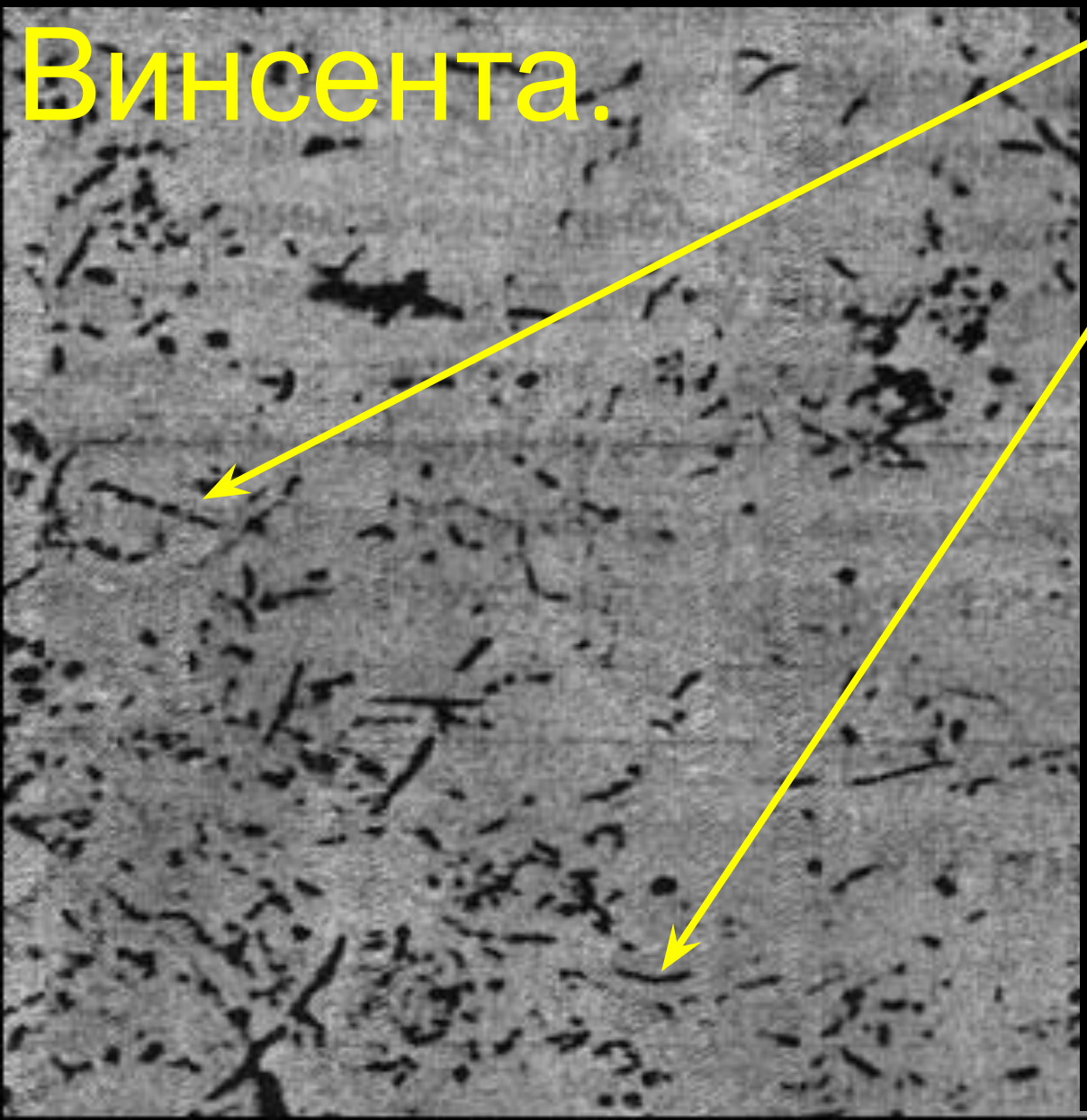

Видны *боррелии* *(крупные спиралевидные спирохеты) и* ***фузиформные*** *бактерии (палочки с заостренными концами).*

Роль тех и других в этиологии заболевания неясна, так как они присутствуют в ротовой полости здоровых людей.

Какое заболевание вызывает F. necrophorum?

- Черная оспа сосков
- Молочница
- Некротический ринит
- Абсцесс печени крупного рогатого скота
- Диптерия (некротический ларингит) теленка

Какие заболевания вызывает Fusobacterium necrophrum у КРС (крупного рогатого скота)? (3)

1. Гниль стопы
2. Некротический ларингит теленка
3. Абсцессы печени

https://www.brainscape.com/flashcards/anaerobic-bacteria-5844338/packs/8903078

https://www.brainscape.com/flashcards/lecture-24-treponema-actinobacillus-and-p-4410554/packs/6300270

Fusobacterium necrophorum (FN) **синергистичен** с Dichelobacter nodosus (DN).

Что FN делает для DN?

- Облегчает вторжение DN

Что DN делает для FN?

- Стимулирует фактором роста

https://www.brainscape.com/flashcards/lecture-24-treponema-actinobacillus-and-p-4410554/packs/6300270

Antibiotic susceptibility....

- Resistant to erythromycin , tetracyclin , aztreonam , co-trimoxazole & aminoglycosides.
- However sensitive to : metronidazole ,

  clindamycin

  chloramphenicol

  nearly all β- lactam agents

Fusobacterium

- Long thin gram negative rods with pointed ends
- May or may not grow in 20% bile
- Catalase negative
- Sensitive to kanamycin and colistin but resistant to vancomycin

Contd..

- Direct M/S : curved forms & spherical areas with in cells.
- On LD egg yolk agar: iridescent sheen(lipase).
- Three biovars i.e. A, B, C . clinical significance not known

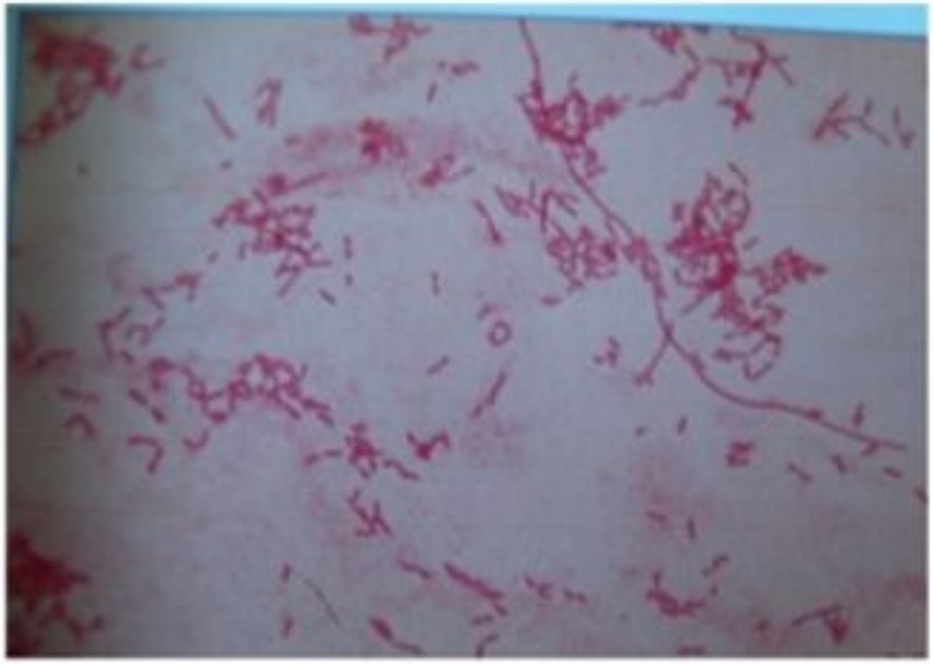

- Anaerobic BA : 1-2 mm in diameter with characteristic internal flecking referred as:

  crystalline internal structures (CIS)

  speckled opalescence

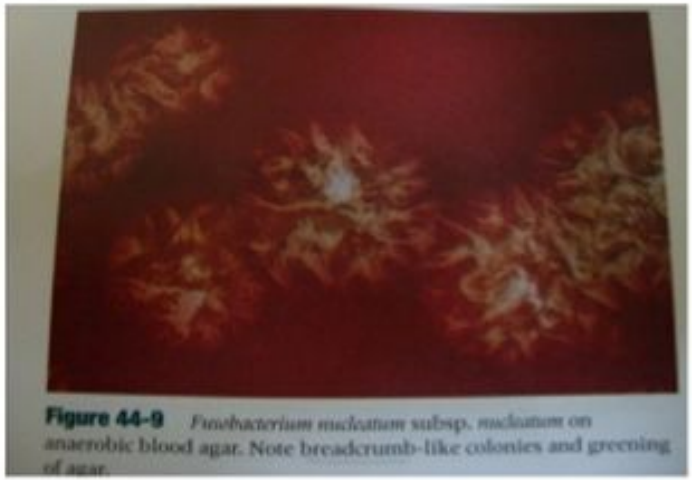

Figure 44-9 *Finobacterium nucleatum* subsp. *nucleatum* on anaerobic blood agar. Note breadcrumb-like colonies and greening of agar.

Колонии 1-2 мм на кровяном агаре

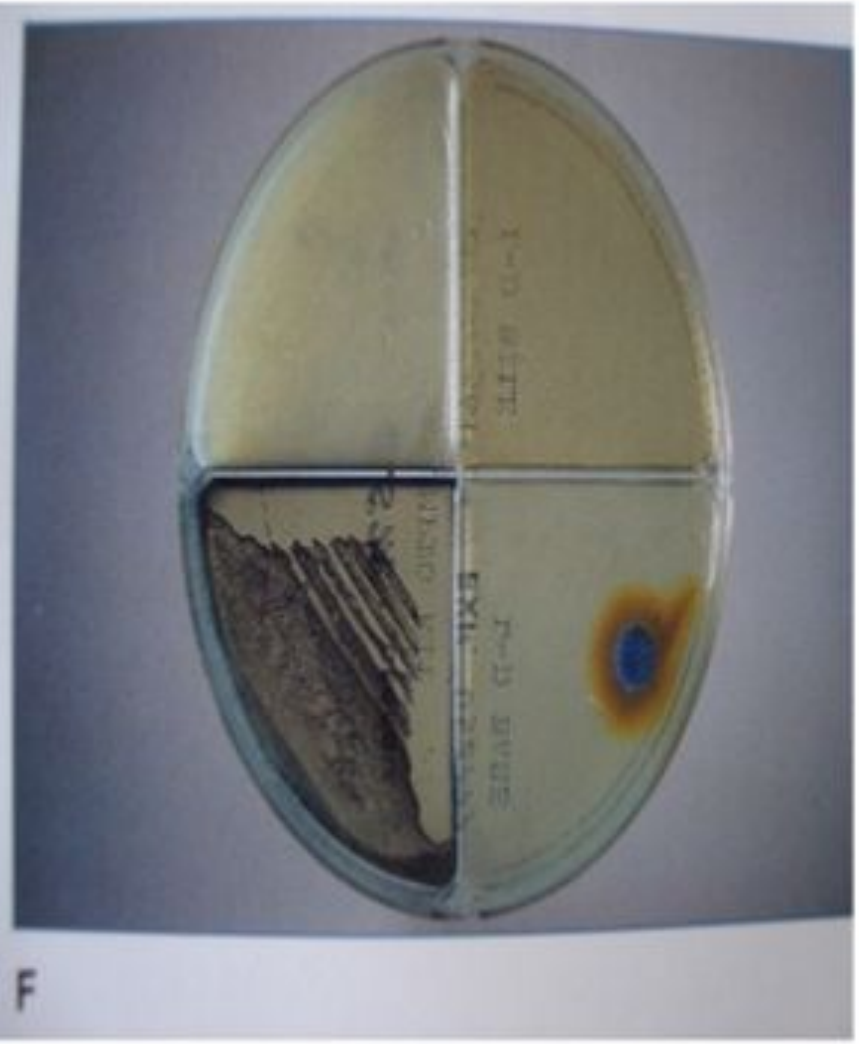

F

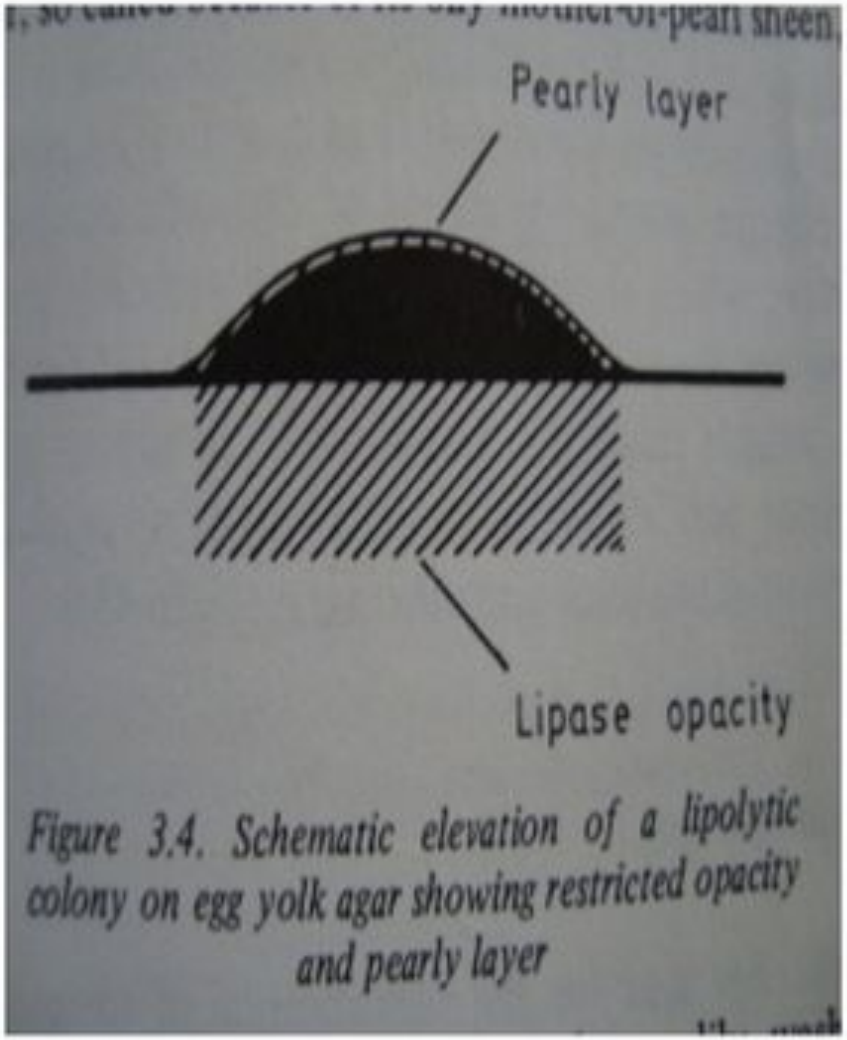

Figure 3.4. Schematic elevation of a lipolytic colony on egg yolk agar showing restricted opacity and pearly layer

DIFFERENTIAL CHARACTERISTICS OF SOME FUSOBACTERIUM SPECIES

Species	Aesculin hydrolysis	Malt	Lact	Suc	Growth in bile	indol	Resistant to Rifampicin	Other
F. morteferum	+	+	+	-	+	-	+	
F. varium	-	-	-	-	+	+	+	
F. nucleatum	-	-	-	-	-	+	-	
F. necrophorum	-	-	-	-	-	+	-	Lipolyti

Эубактерии
(Гр+)

Эубактерии

- Обитатели кожи, рта и кишечника (представители нормофлоры)

Анаэробные кокки

Anaerobic cocci

2nd most common group encountered next to anaerobic GNR.

= Второе место по встречаемости после анаэробных Гр- палочек.

Анаэробные кокки

- Peptostreptococcus
- Anaerococcus
- Finegoldia
- Parvimonas
- Peptoniphilus (грамположительные)
- Veillonella (грамотрицательные)

https://www.brainscape.com/flashcards/anaerobes-2887609/packs/4646803

Анаэробные грамположительные кокки

- Обнаруживаются во многих клинических образцах
- Содержатся во влагалище и в области абсцессов
- Тетрады, цепочки или скопления

https://www.brainscape.com/flashcards/anaerobes-2887609/packs/4646809

- Анаэробные кокки **не вовлечены ни в один конкретный болезненный процесс**; скорее, они могут присутствовать при большом количестве инфекций, затрагивающих все области человеческого тела.
- Вызывают самые разные инфекции, включая абсцессы, гангрену, целлюлит, бактериемию, пневмонию, перитонит, инфекцию укушенных ран, воспалительные заболевания органов малого таза.

http://slideplayer.com/slide/3404988/

- Инфекции, **вызванные анаэробными кокками,**
  обычно возникают в результате заражения поврежденной ткани нормальной микрофлорой.
  - Большинство инфекций являются микст (полимикробными),
  - однако ~ 10–15% всех клинических изолятов - один вид микроба
- Лечение
  - АБТ (например, пенициллин, клиндамицин)
  - дренирование абсцесса

http://slideplayer.com/slide/3404988/

Anaerobic gram positive cocci

- FAMILY: Peptococcaceae
- GENUS: Peptococcus

  Peptosreptococcus (most common)

  Ruminococcus

  Sarcina

Except for peptococcus niger all former species of genus peptococcus were transferred to genus peptostreptococcus

Clinically significant species

- Peptostreptococcus anaerobius (Θ by SPS)
  pueperal sepsis,wound infection,abscess…
  aerotolerant
  grow well in 10 % CO_2.

	KANAMYCIN
Peptostreptococcus anaerobius	**R**
Peptostreptococcus asaccharolyticus	**S**

- Peptococcus niger (black pigment)
- Gemella morbillorum

Anaerobic gram negative cocci

- FAMILY: Veillonellaceae
- GENUS: Veillonella (most common)
  Acidaminococcus
  Megaspaera

To be remembered regarding Antibiotic susceptibility of anaerobic cocci

- P. anaerobius (R) to Penicillin-G.
- Microaerophillic streptococci

  Streptococcus intermedius (R) Metronidazole.
- Veillonella : (R) to Vancomycin
- **Drugs C/I: Aminoglycosides, Aztreonam**

  Co-trimoxazole

  Fluoroquinolones

Contd.. Drugs **active against**

- **Metronidazole** (a/e Strep.intermedius)
- Clindamycin
- β-lactam drugs including Penicillin (except Cefperazone,Cefotaxime,Cefotetan)
- Chloramphenicol
- Imipenem
- Piperacillin – Tazobactam
- Newer Fluroquinolones (moxi/gati)
- Linezolid

GRAM POSITIVE RODS

	Double zone β-hemolysis	Catalase
C. perfringes	+	-
Propionibacterium	-	+

Gas- Liquid Chromatography

- Use of gas-liquid chromatography (GLC) to detect anaerobes in exudates & body fluids has been developed.
- A major amount of **butyric acid** in a specimen that contains only **thin, pointed**, gram-negative rods would suggest ***Fusobacterium*** spp.
- A major peak of **succinate** & the presence of only gram-negative rods would suggest ***Bacteroides* spp.**, ***Prevotella*** spp.
- A major **propionate peak** in a positive blood culture containing pleomorphic, non spore forming gram-positive rods would be most consistent with ***Propionibacterium* spp.**
- However, direct GLC provides only presumptive clues, & should be interpreted cautiously in polymicrobial infections.

PCR

- PCR amplification procedure appear promising, but are not well commercialized.
- Anaerobes identified by colony PCR and sequencing of the 16S rRNA gene using universal primers (LiPuma *et al. 1999).*

Rapid methods for diagnosis of anaerobes

- Two rapid systems are available for quick diagnosis of anaerobes.

1) RapID ANA by Innovative diagnostic systems

2) AnIDENT by Analytal Products, Inc.

- These both systems **rely on preformed enzymes** and only four hours of aerobic incubation is required.

- Disadvantage is costly, and variable response.

Antibiotic susceptibility testing

- AST is not required in every anaerobic isolates but done in

1. Organism of known variability in susceptibility pattern, eg- *B. fragilis*
2. Organism isolated in pure culture.
3. Organism from seriously ill pt.
4. Organism from pt. undergoing long-term antibiotic therapy.
5. Organism from pt. failing to respond to empirical therapy.
6. For epidemiological purposes.

Pitfalls in anaerobic bacteriology

- Failure to bypass normal flora in collecting specimens.
- Failure to setup anaerobic culture promptly from specimens.
- **Gram stain not prepared directly from clinical specimens**
- Use of inadequate commercial media.
- Failure to use supplement in media eg.- Vitamin K_1 for *B. fragilis.*
- Failure to use selective media.
- Failure to use a good anaerobic jar.
- Failure to monitor catalyst.
- Exposure of atmospheric gases during processing.
- Inaccurate identification & speciation.
- **Failure to determine whether organism is a true anaerobes or not etc.**

Summary

- Many anaerobes grow more slowly than facultative or aerobic bacteria & since clinical specimens yielding anaerobic bacteria commonly contain several organisms.
- Limited knowledge of infections caused by anaerobes or colonization of anaerobes.
- Limited labs. doing culture & identification.
- Culture is time consuming in most of the cases.
- Automated systems is costly for anaerobiosis.
- Except for few anaerobes, no rapid detection methods/systems is available.
- No well formulated, universally accepted lab. protocol are available except Wadsworth Anaerobic Bacteriology Manual (fourth ed.) 1986.
- This field of bacteriology should need more exploration.

- Анаэробные грамположительные кокки
- - многие клинические образцы содержат их
  - влагалище и абсцессы
  - тетрады, цепочки или скопления
  - P. anaerobius, P. Asaccharolyticus

https://www.brainscape.com/flashcards/anaerobes-2887609/packs/4646803

Вейлонеллы

(Гр-)

Veillonelaa parvula - наиболее часто выделяемые Гр(-) анаэробные кокки

Антикариозные кокки полости рта (утилизируют кислоты).

Вызывает жизнеугрожающий эндокардит.

Резистентны к ванкомицину.

- https://www.brainscape.com/flashcards/gram-negative-anaerobic rods-6842051/packs/10861180

Пептококки
(Гр+)

Домен:	Бактерии
Тип:	Фирмикуты
Класс:	Clostridia
Порядок:	Clostridiales
Семья:	Peptococcaceae
Род:	*Пептококк*

Peptococcus niger

- единственный вид, оставшийся в роде. **Все остальные пептококки были переведены в Peptostreptococcus .**

Входят в состав нормофлоры СО (= слизистых оболочек).

Образуют черный пигмент.

Пептококки - часть нормофлоры

- ротовой полости
- ВДП (верхних дыхательных путей)
- толстой кишки.

Обнаруживаются в полости рта, носа, носоглотки, женских половых органах,
иногда на коже и в кишечнике здоровых людей.

Пептококки

- Гр+
- Неподвижны
- Спор не образуют
- Культивируют на кровяных средах в анаэробных условиях
- Низкая сахаролитическая активность

Пептококки

Выделяют при различных воспалительных процессах:

- аппендиците,
- цистите,
- плеврите,
- послеродовой септицемии и других,

обычно в ассоциациях с другими бактериями. (**иногда в чистой культуре (единственные)**, что подтверждает их этиологическую роль в патологических процессах).

Пептококки чувствительны к пенициллину, карбенициллину, аминогликозидам и другим АБ.

Пептострептококки
(Гр+)

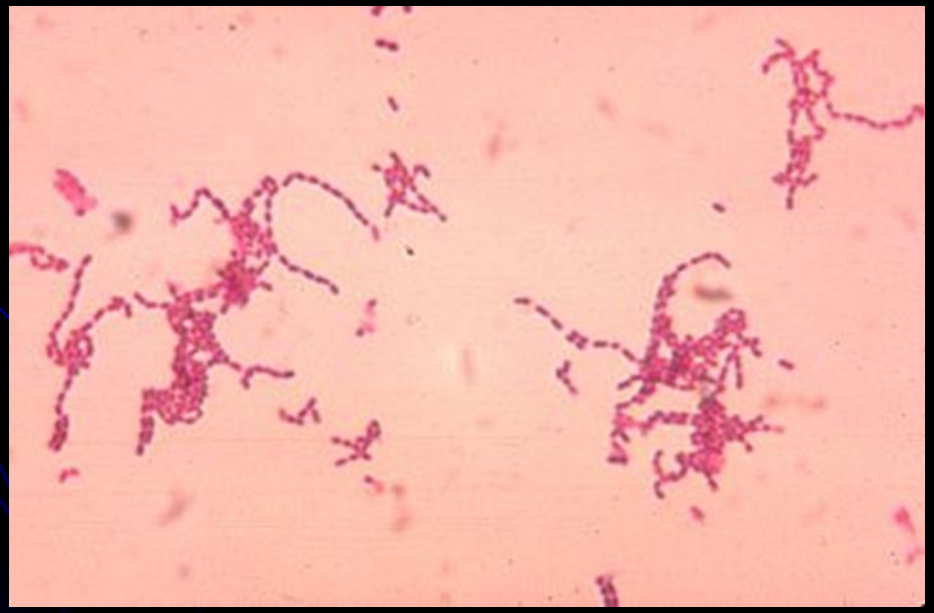

Домен:	Бактерии
Тип:	Фирмикуты
Класс:	Clostridia
Порядок:	Clostridiales
Семья:	Peptostreptococcaceae
Род:	*Peptostreptococcus*

Species (= виды)

- Peptostreptococcus anaerobius
- Peptostreptococcus asaccharolyticus
- Peptostreptococcus canis
- Peptostreptococcus harei
- Peptostreptococcus hydrogenalis
- Peptostreptococcus indoliticus
- Peptostreptococcus ivorii
- Peptostreptococcus lacrimalis
- Peptostreptococcus lactolyticus
- Peptostreptococcus magnus
- Peptostreptococcus micros
- Peptostreptococcus octavius
- Peptostreptococcus prevotii
- Peptostreptococcus tetradius
- Peptostreptococcus russellii
- Peptostreptococcus stomatis
- Peptostreptococcus vaginalis

https://en.wikipedia.org/wiki/Peptostreptococcus

По частоте выявляемости пептострептококки и пептококки вместе занимают 2 место среди анаэробов после бактероидов.

При снижении резистентности вызывают (в составе микробных ассоциаций с другими бактериями) **эндогенные инфекции.**

Пептострептококки

- Гр+ неподвижные кокки;
- располагаются парами или в виде коротких цепочек (часто по пять /= «пепто»/).
- Анаэробы

- Сбраживают углеводы Кислые продукты, газ.
- Не восстанавливают нитриты
- Не разжижают желатину
- Не образуют индол
- Для своего роста требуют сложных питательных сред с кровью.

- Обнаруживают у здоровых лиц в полости рта, респираторном тракте, кишечнике, влагалище.
- Пептострептококки выделяются при
  - абсцессах,
  - перитоните, аппендиците,
  - остеомиелите,
  - гнойном тромбофлебите и других зб

(в ассоциациях с другими бактериями, иногда в чистой культуре).

Пептострептококк может вызывать

- абсцессы головного мозга, печени, груди и легких , а также
- генерализованные некротические инфекции мягких тканей.
- Участвуют в смешанных анаэробных инфекциях.,

Пептострептококки Абсцессы

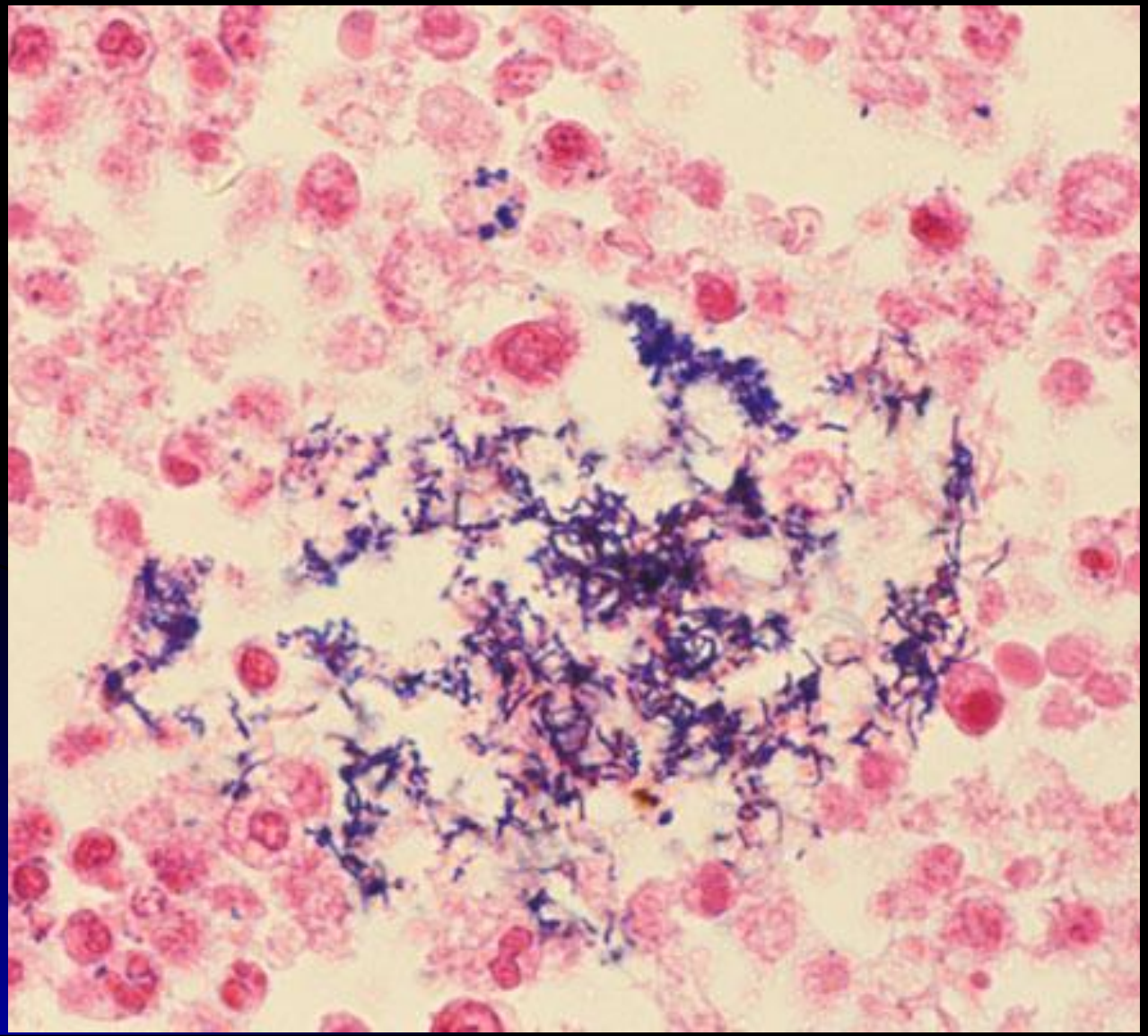

Малые Гр+ кокки; (меньше, чем *Staphylococcus aureus* или *Streptococcus pyogenes)*.

Высокая доля штаммов Peptostreptococcus magnus, выделенных из диабетических язв стопы, были производителями коллагеназы.

https://www.ncbi.nlm.nih.gov/pmc/articles/PMC174012/pdf/641885.pdf

- *Пептострептококки* - это медленнорастущие бактерии с повышенной устойчивостью к противомикробным препаратам.

Чувствительны к

- канамицину
- тетрациклинам
- хинолонам
- и другим препаратам

Типовой вид пептострептококков – *Peptostreptococcus anaerobius*.

- Роль в патологии человека аналогична пептококкам.
- Вызывают гнойный сепсис, раневую инфекцию, абсцесс …
- Аэротолеранты
- Хорошо растут в 10% CO_2
- Сахаролитические
- АБ: канамицин

Анаэробные стрептококки
(Гр+)

- Анаэробные грамположительные кокки, которые производят большое количество молочной кислоты в процессе углеводного брожения, были переклассифицированы как Streptococcus parvulus и Streptococcus morbillorum из Peptococcus или Peptostreptococcus. Большинство этих организмов анаэробны, но некоторые из них микроаэрофильны.

https://en.wikipedia.org/wiki/Peptostreptococcus

- Некротизирующий фасциит

Актиномицеты (Гр+)

(см. отдельный файл)

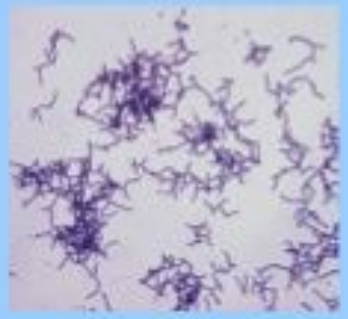

Actinomyces

- Branching gram positive bacilli - do not form spores
- Normal flora in the mouth
- Capable of forming sulfur granules in tissue – often found on normal tonsil
- Actinomyces israelii – associated with oral, thoracic, and abdominal infections, IUD infections

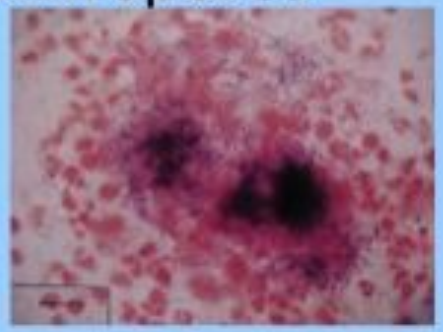

B

http://www.slideshare.net/MicrobeswithMorgan/website-bacteriology

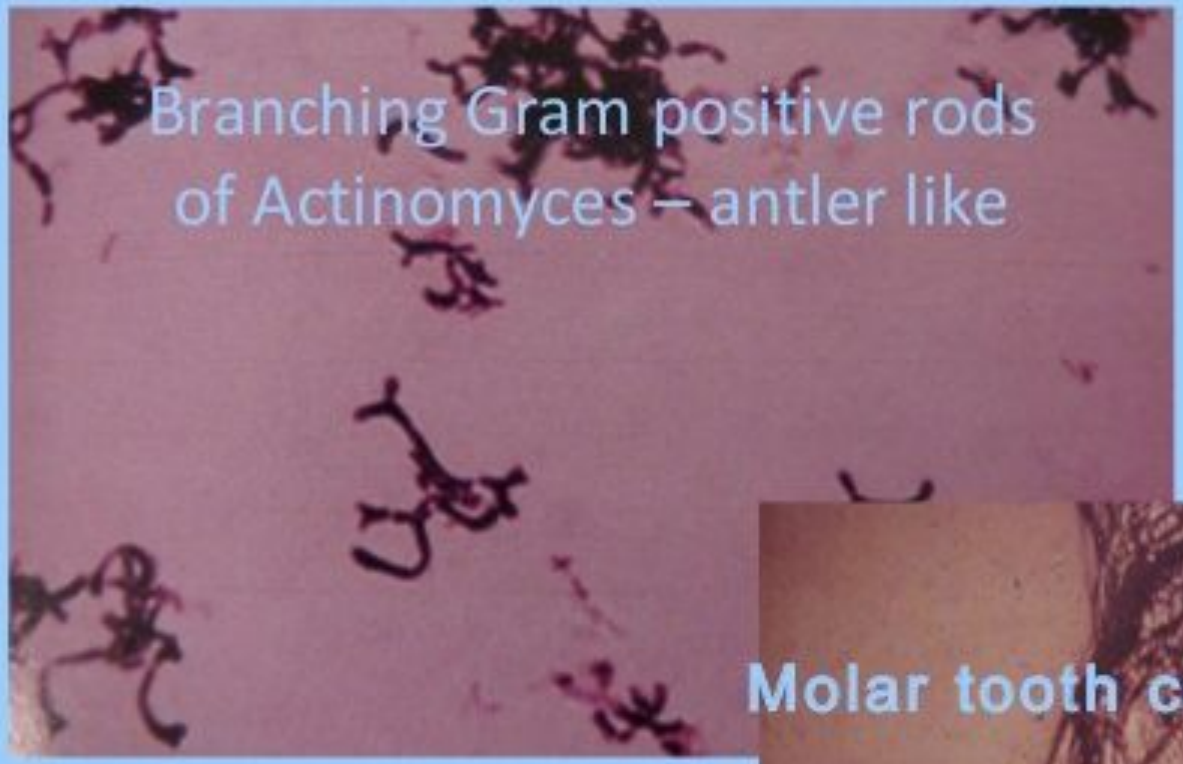

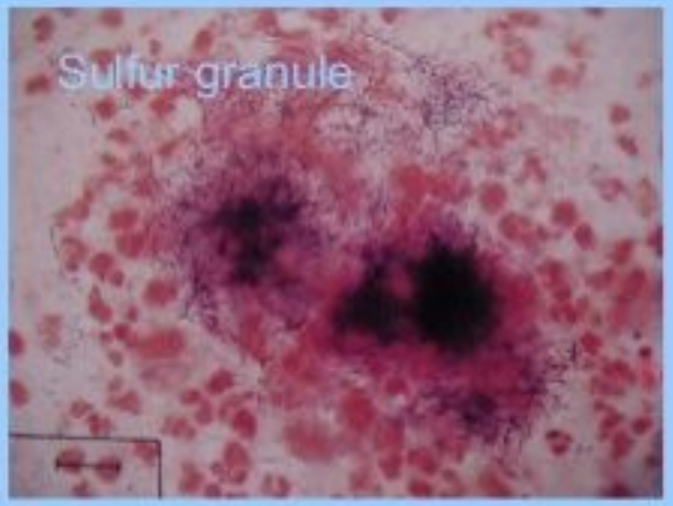

http://www.slideshare.net/MicrobeswithMorgan/website-bacteriology

Грамположительные неспорообразующие анаэробные бациллы

- Actinomyces, Bifidobacterium и Propionibacterium
- Mobiluncus
- Lactobacillus

Актиномикоз - хроническое гранулематозное заболевание, характеризующееся образованием свищей и пазух, которые выходят на поверхность и выводят гной, содержащий «гранулы серы».

https://www.brainscape.com/flashcards/anaerobes-2887609/packs/4646809

Актиномицеты

- вызывают актиномикоз (гранулы серы)
- колонии у коренных зубов

https://www.brainscape.com/flashcards/anaerobes-2887609/packs/4646809

Актиномикоз

- хроническое гранулематозное заболевание, характеризующееся образованием свищей и пазух, которые прорываются на поверхность и выводят гной, содержащий «гранулы серы»

https://www.brainscape.com/flashcards/anaerobes-2887609/packs/4646803

Какие важные **анаэробные** не образующие спор грамположительные палочки?

- Актиномицеты и пропионибактерии

Актиномицеты, как известно, являются частой причиной инфекции в какой области тела?

- Шейно-лицевой (после стоматологической операции или НЕПРАВИЛЬНОЙ ГИГИЕНЫ полости рта)
  Также упоминаются грудная и брюшная области (например, старые ВМС, вызывающие инфекцию)

https://www.brainscape.com/flashcards/anaerobic-bacteria-lecture-only-4493618/packs/6677745

Структура **Actinomyces israelii**

- Структура: Gm (+), облигатно-анаэробные, неспорообразующие, ветвящиеся стержни, образующие цепочки. Создавайте макроколонии, похожие на песчинки, которые можно увидеть в абсцессах и дренирующих пазухах (гранулы серы, выглядят как желтый гной)

Где на теле A. israelii явактиномицетов израиль Израэля и с чего начинается предъявление

- Расположение: шейно-лицевая область (плохая гигиена полости рта / после инвазивной хирургии полости рта). Начинается с инфицированного зуба / «бугристой челюсти».

https://www.brainscape.com/flashcards/anaerobic-bacteria-with-sketchy-schaeter-4497195/packs/6677745

Какие виды вызывают инфекцию, которая часто стекает с зернистым или похожим на песок материалом? Также могут называться «гранулами серы».

- Актиномицеты! Это немного странно, потому что часто являются причиной моновидовых инфекций!

https://www.brainscape.com/flashcards/anaerobic-bacteria-lecture-only-4493618/packs/6677745

Лечение А. Израэля?

- Тх: пенициллин G

https://www.brainscape.com/flashcards/anaerobic-bacteria-with-sketchy-schaeter-4497195/packs/6677745

Лактобактерии (Гр+)

- Переведены в группу факультативных анаэробов
  Нормофлора пищ. системы и влагалища

Виды Lactobacillus

- Заселяют влагалище, пищеварительную систему
- Могут вызвать эндокардит, перитонит
- Многие могут расти в аэробных условиях
- Рост в селективном томатном агаре rogosa
- Гр+ однородные бациллы в цепочках
- Каталаза –
- (R): ванкомицин
  [= резистентность к ванкомицину]

https://www.slideshare.net/drsayantanbanerjee/anaerobic-bacteria-15892058

Бифидобактерии (Гр+)

- См. отдельный файл

Falcivibrio vaginalis (Гр+)

См. Бифидобактерии (отдельный файл) – Род Falcivibrio

Rothia
(Гр+)

- Представители нормофлоры рта.
- Высеваются при болезнях периодонта.
- Семейство *Micrococcaceae (Гр+)*

Карточки

с правильными ответами

Экзогенные анаэробы

- **Обитают вне организма**
- **Инфекция развивается в месте проникновения, например, Clostridium, Fusobacterium**

Эндогенные анаэробы

- **Обитают внутри организма**
- **Источник инфекции находится в организме, по всему телу**
- **Обычно полимикробные инфекции, например, Bacteroides, Peptostreptococcus, Actinomyces**

https://www.brainscape.com/flashcards/anaerobes-2887609/packs/4646803

Анаэробные грамотрицательные **(Гр-)** палочки

- ✔ Bacteroides fragilis
- ✔ Prevotella
- ✔ Porphyromonas
- ✔ Fusobacterium

https://www.brainscape.com/flashcards/anaerobes-2887609/packs/4646803

Анаэробные грамположительные **(Гр+)** палочки

- Клостридии (спорообразующие)
- Actinomyces
- Bifidobacterium
- Propionibacterium
- Mobiluncus
- Lactobacillus (факультативные анаэробы)

https://www.brainscape.com/flashcards/anaerobes-2887609/packs/4646803

Анаэробные кокки

- **Peptostreptococcus**
- Anaerococcus
- Parvimonas
- Peptoniphilus (грамположительные)
- Veillonella (грамотрицательные)

https://www.brainscape.com/flashcards/anaerobes-2887609/packs/4646809

Анаэробные грамположительные кокки

Наиболее часто выделяемые виды

- **Peptostreptococcus**
  - Peptostreptococcus magnus (Finegoldia magna)
  - Peptostreptococcus asaccharolyticus
  - Peptostreptococcus anaerobius
  - Peptostreptococcus prevotii
- Микро пептострептококки

http://slideplayer.com/slide/3404988/

Какие виды анаэробных бактерий обитают во рту?

- Fusobacterium, Actinomyces

Какой % анаэробов во рту ?

- 90%

Какие виды бактерий обитают во влагалище?

- Лактобациллы (фак. анаэробы)

https://www.brainscape.com/flashcards/anaerobes-5732758/packs/8627974

Кожные анаэробы

- Пропионибактерии, пептострептококки

Анаэробы зева

- Prevotella, Porphyromonas, Fusobacterium

Анаэробы желудочно-кишечного тракта (ЖКТ)

- Bacteroides, Bifidobacterium, Clostridium, Eubacterium …

Анаэробы мочеполовых путей

- Fusobacterium, Prevotella, Bacteroides, Lactobacillus (лактобактерии перевели в группу фак. анаэробов)

https://www.brainscape.com/flashcards/anaerobes-2887609/packs/4646803

Преимущественно оральные бактерии;
имеют тенденцию вызывать инфекции ран после укусов, инфекции головы, шеи, дыхательных путей

- Порфиромонады и превотеллы

https://www.brainscape.com/flashcards/gram-negative-anaerobic rods-6842051/packs/10861180

Prevotella (участки тела)

- Влагалище и полость рта

https://www.brainscape.com/flashcards/anaerobes-2887609/packs/4646809

Где в организме человека можно найти **Fusobacterium nucleatum?**

- Полость рта. Часто вызывают заболевания пародонта. Обычно лечится.

https://www.brainscape.com/flashcards/anaerobic-bacteria-lecture-only-4493618/packs/6677745

Какое заболевание человека связано с **Fusobacterium?**

- **Колоректальный рак человека.** Примечание: в настоящее время нет доказательств, но даже если фузобактерии не являются причиной, обнаружение бактерий является биомаркером возможного рака.

https://www.brainscape.com/flashcards/anaerobic-bacteria-lecture-only-4493618/packs/6677745

Анаэробы, образующие черный или коричневый пигмент на кровяном агаре

- Некоторые виды
  - Tannerella
  - Porphyromonas
  - Prevotella
  - Bacteroides (B. melaninogenicus)
  - Peptococcus niger

Бактерии, вызывающие угри ("синдром лица подростка«) и инфицирование протезов

- Propionibacterium

https://www.brainscape.com/flashcards/anaerobic-bacteria-lecture-only-4493618/packs/6677745

Характеристика **Actinomyces, Bifidobacterium** и **Propionibacterium**

- **Actinomyces** вызывают актиномикоз (гранулы серы)
- **Bifidobacterium** – представитель нормальной флоры кишечника
- **P. acnes** - частый загрязнитель гемокультуры, вызывает угревую сыпь

https://www.brainscape.com/flashcards/anaerobes-2887609/packs/4646803

Анаэробы, имеющие важную роль при хроническом пародонтите.

- Porphyromonas gingivalis

  [Ср. (= сравни!): Actinobacillus actinomycetemcomitans (AA) - возможный возбудитель локализованного агрессивного пародонтита (подростков …)]



THE END

+ ...

Почему F. Necrophorum вступает во владение, когда происходит **rumenitis (воспаление отдела желудка КРС)**?

Диета с высоким содержанием углеводов

Быстрое брожение

Увеличение молочной кислоты

F. Necrophorum использует молочную кислоту для роста

https://www.brainscape.com/flashcards/lecture-24-treponema-actinobacillus-and-p-4410554/packs/6300270

Синдром Лемьера

- Синдром Лемьера (или «болезнь Лемьера», также известная как «постангинальный сепсис» и «некробациллез человека») - это форма тромбофлебита, обычно вызываемая бактерией Fusobacterium necrophorum, а иногда и другими представителями рода Fusobacterium(F. nucleatum, F. mortiferum, F. varium и т. Д.) И обычно поражает молодых, здоровых взрослых людей.

- 43 **Синдром Лемьера Патофизиология**
  ● Синдром Лемьера инициируется инфекцией головы и шеи, обычно фарингитом, но также может быть инициирован отитом, мастоидитом, синуситом или паротитом.● Во время первичной инфекции F. necrophorum колонизирует очаг инфекции, и инфекция распространяется на окологлоточное пространство. Затем бактерии проникают в перитонзиллярные кровеносные сосуды, где могут распространиться на внутреннюю яремную вену. В этой вене бактерии вызывают образование тромба, содержащего эти бактерии.

http://slideplayer.com/slide/3404988/

- **F. nucleatum, F. necrophorum, Fusobacteria обычно чувствительны к желчи,** ФузобактерииВиды Fusobacterium встречаются в качестве комменсальной флоры ротоглотки, а также желудочно-кишечного тракта и женских мочеполовых путей. 3 из наиболее распространенных изолятов:F. nucleatum, F. necrophorum,F.mortiferum.Фузобактерии обычно чувствительны к желчи,Ван Р, Кол С, Кан С

- 37 ФузобактерииФузобактерии обычно вызывают те же типы инфекций, что и пигментированные виды Prevotella и Porphyromonas.Инфекции F. necrophorum часто невосприимчивы к стандартной терапии анаэробных инфекций.Сообщается, что этот вид вырабатывает лейкоцидин, который может повысить его потенциал вирулентности.

- 38 ФУЗОБАКТЕРИЙF.necrophorumF.nucleatumF.necrophorum

- 39 F. nucleatum GroupКолонии F. nucleatum часто флуоресцируют зеленовато-желтым светом в УФ-свете. При окраске по Граму обычно видны бледные окрашивающие палочки с заостренными концами (F. nucleatum ss. Nucleatum всегда веретеновидный).F. nucleatum индол-положительный.Эта группа обычно связана с инфекциями головы и шеи, а также с инфекциями нижних дыхательных путей.

- 40 F. necrophorumF. necrophorum считается особенно вирулентным анаэробным патогеном. Он был изолирован от тяжелых инфекций у детей и молодых людей. Эти инфекции часто начинаются с фаринготонзиллита и метастазируют с образованием множественных абсцессов. Инфекции F. necrophorum часто невосприимчивы к стандартной терапии анаэробных инфекций. Сообщается, что этот вид вырабатывает лейкоцидин, который может повысить его потенциал вирулентности.

- 41 год **Группа F. mortiferum-varium**
  ● Эта группа отличается от других представителей рода тем, что они устойчивы к 20% желчи. Члены этой группы часто демонстрируют причудливые формы при окрашивании по Граму. Большинство членов также являются индол-отрицательными и положительными в отношении гидролиза эскулина ● Колонии F. mortiferum-varium не флуоресцируют

http://slideplayer.com/slide/3404988/

Клинические проявления

- **Челюстно-лицевая область, респираторный тракт.**
- Инфекции десен,околоносовые пазухи, уха
- Основной возбудитель – *Porphyromonas qigngivalis, Prevotell Veilonella.*
- **Органы дыхания** – пневмонии и абсцессы легких -*Fusobacterium.*

https://www.youtube.com/watch?v=o8fuc4u3-98

- **Гинекологические инфекции** -
- абсцессы, эндометриты
- Основные возбудители - *Prevotella bivia.*
- *И Prevotella disiens*
- *B.fragilis* при формировании абсцессов

https://www.youtube.com/watch?v=o8fuc4u3-98

- Акне

- **Инфекция кожи и подкожной клетчатки**
- Глубокие постинъекционные абсцессы, пролежни, флегмоны-
- *Propionibacterium.*

https://www.youtube.com/watch?v=o8fuc4u3-98