



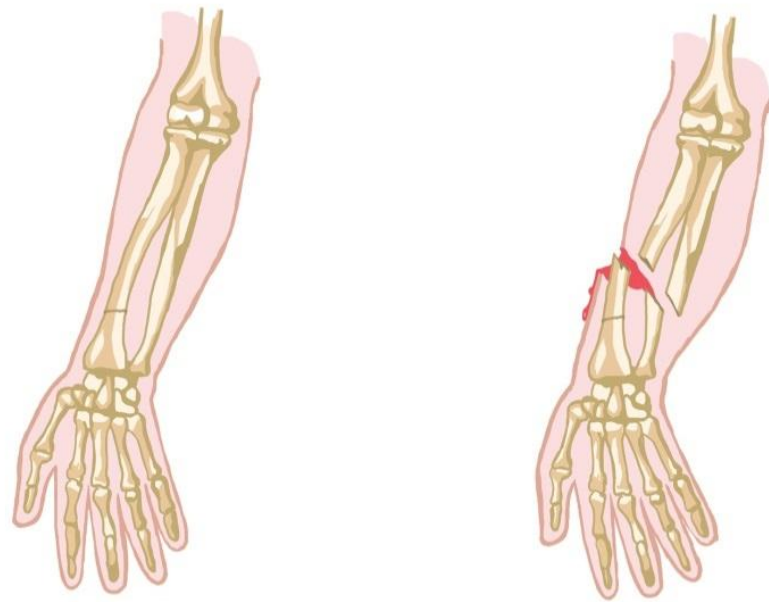
Первая медицинская помощь при переломах

Перелом- это нарушение целостности кости.

Переломы бывают **открытые и закрытые**. Для открытого перелома характерно наличие раны. Любое повреждение мягких тканей в области предполагаемого перелома является свидетельством открытого перелома.

Какие бывают переломы

- При открытых переломах повреждаются кожные покровы или слизистые оболочки. Такие травмы, как правило, сопровождаются развитием гнойных процессов в мягких тканях, костях, общей гнойной инфекцией. При закрытых переломах целостность кожных покровов и слизистых оболочек не нарушается, и они служат барьером, препятствующим проникновению инфекции в область перелома.



Симптомы перелома:

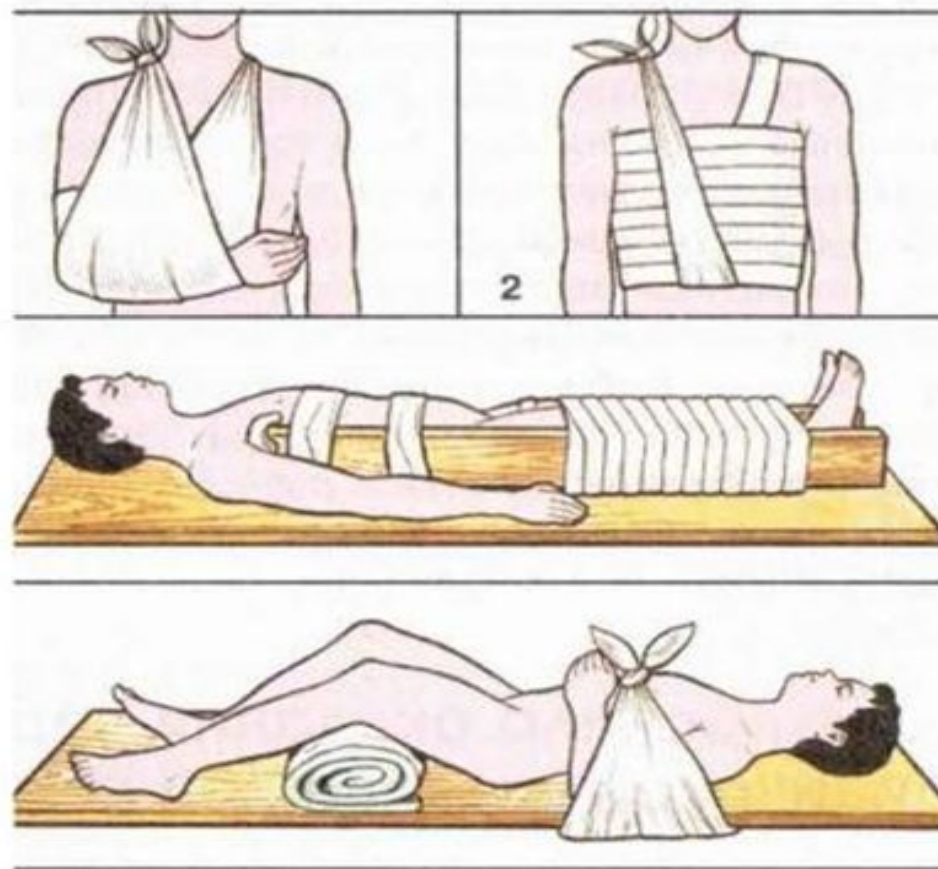
боль, быстро нарастающий
отек, нарушение функции
конечности, паталогическая
ПОДВИЖНОСТЬ

Общие правила оказания первой медицинской помощи при переломах

- При оказании первой медицинской помощи пострадавшему с открытым переломом в первую очередь необходимо провести профилактику по предупреждению инфицирования раны. Для этого на место перелома необходимо наложить асептическую повязку (основной закон асептики: все, что приходит в соприкосновение с раной, должно быть свободно от бактерий, т. е. стерильно).

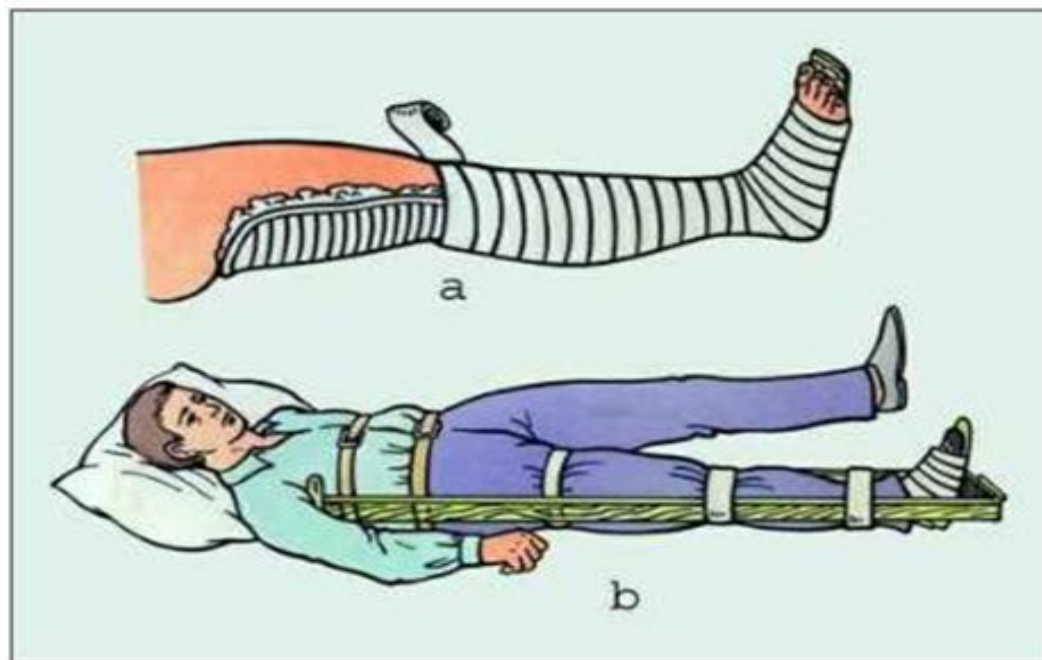
Общие правила оказания первой медицинской помощи при переломах

- При закрытых переломах важно не допустить смещения костных обломков и травмирования ими окружающих тканей с помощью наложения шин, которые прибинтовывают к поврежденной конечности.




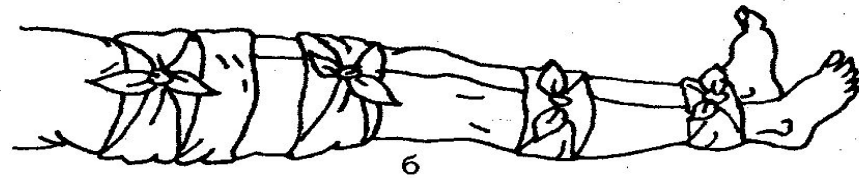
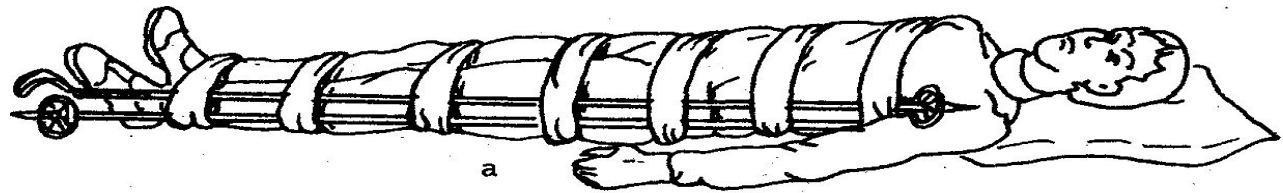
Общие правила оказания первой медицинской помощи при переломах

- Шины должны быть надежно закреплены и хорошо фиксировать область перелома. Шины нельзя накладывать непосредственно на обнаженную конечность, она должна быть обложена ватой или тканью.



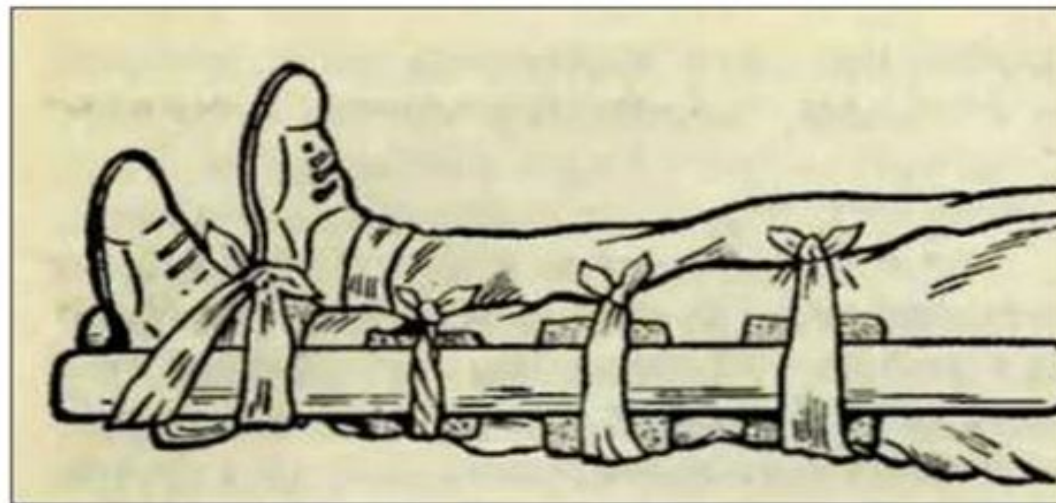
При переломе голени или бедра

- Шины накладывают на всю поврежденную ногу с наружной и внутренней стороны и тоже поверх ткани. Костные выступы (лодыжки, мыщелки) защищают прокладками из ваты.
- Можно также прибинтовать травмированную ногу к здоровой, которая и будет служить своеобразной шиной.



Общие правила оказания первой медицинской помощи при переломах

- Чтобы создать неподвижность в зоне перелома, необходимо зафиксировать сразу два сустава выше и ниже перелома в положении, удобном для пострадавшего и для его транспортировки.

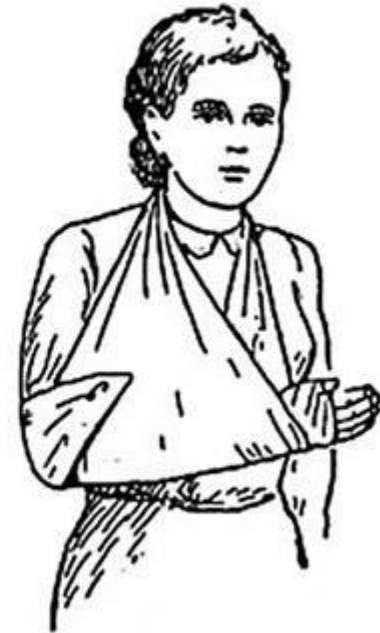

Первая медицинская помощь при травме голеностопного сустава

- Не снимая обувь и носки с пострадавшего, наложите три повязки: одну под стопой и две под голенью.
- Сложите и осторожно обмотайте одеяло или подушку вокруг голеностопного сустава.
- Последовательность закрепления шины повязками:
 - закрепите одеяло или подушку двумя повязками вокруг голени;
 - завяжите третью повязку вокруг стопы;
 - проверьте, чтобы повязки были завязаны крепко, но не слишком туго.

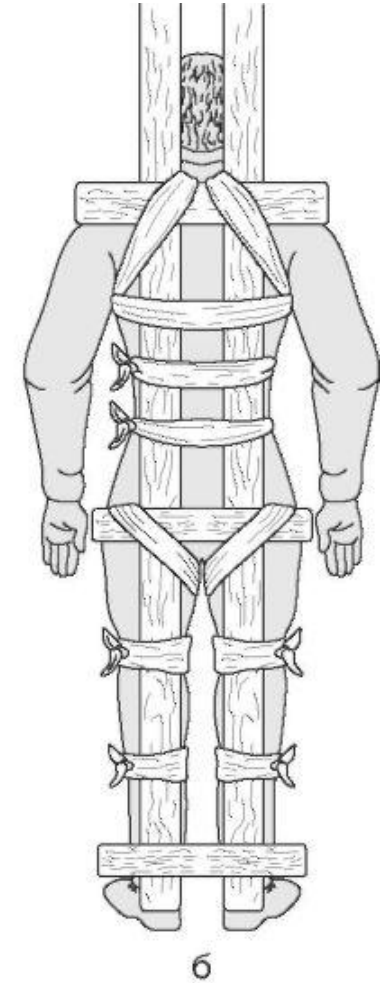
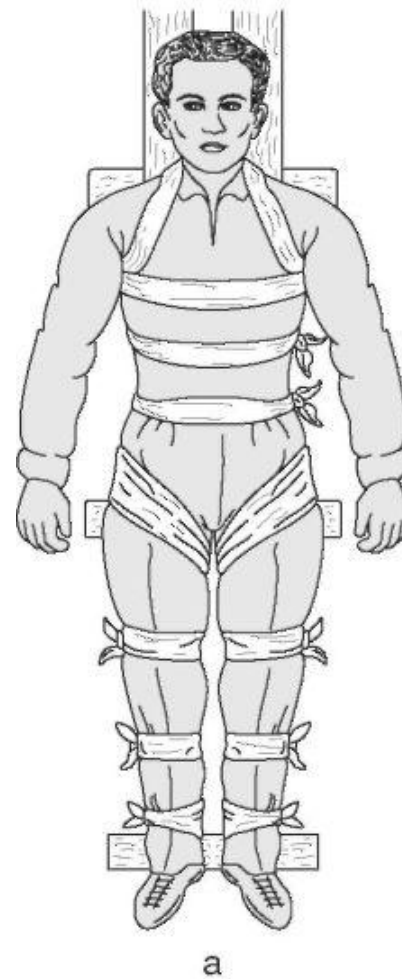
Перелом предплечья

- Согнув руку в локте под прямым углом и обернув ее любой тканью, накладывают шины по тыльной и ладонной поверхностям предплечья, захватывая оба сустава. Фиксируют шины бинтом или шарфом. Опускать руку вниз нельзя, так как отек и боль от этого увеличиваются. Лучше всего подвесить руку на повязке через шею.



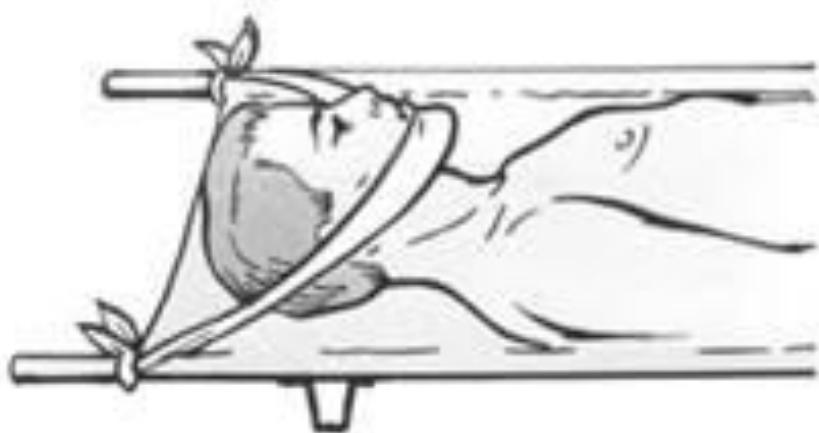Переломы позвоночника

- Особенно в шейном и грудном отделах, — очень опасная травма, она чревата развитием параличей. Обращаться с таким пострадавшим надо особенно осторожно. Оказывать помощь необходимо вдвоем или втроем. Пострадавшего укладывают лицом вверх на ровную твердую поверхность (на широкую доску, снятую с петель дверь или деревянный щит) и привязывают, чтобы он не двигался.

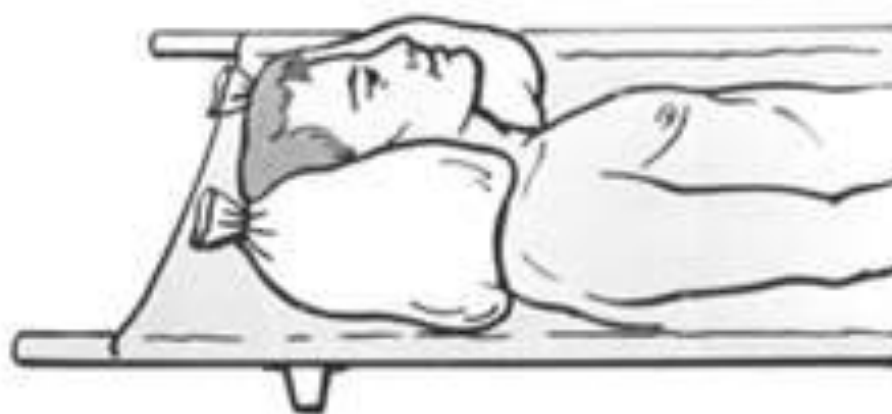

При переломах костей черепа

- Такое часто бывает при автокатастрофах, падении с высоты, пострадавшего укладывают на спину, голову фиксируют с двух сторон мягкими валиками из одежды.



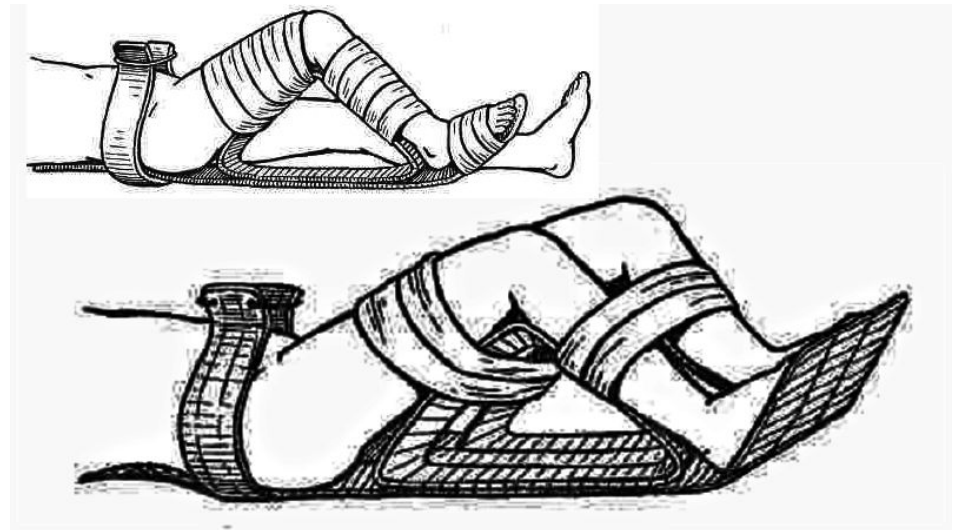
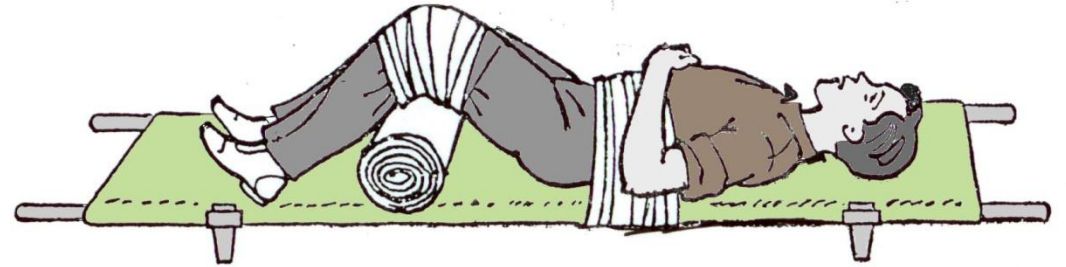
а



б


Перелом костей таза

- Нередко осложняется травмой органов малого таза и развитием шока. Пострадавшего надо бережно уложить спиной на щит (или снятую дверь), под голову подложить мягкий валик. Ноги согнуть в коленях и развести немного в стороны (придать «положение лягушки»), под колени подложить валик из свернутой одежды.



Переломы челюстей

- Довольно распространенная травма. При этом речь и глотание затруднены, отмечается сильная боль, рот не закрывается. Чтобы создать неподвижность челюсти, на подбородок накладывают марлевую повязку, туры которой идут вокруг головы и под подбородком. При переломе верхней челюсти между верхними и нижними зубами прокладывают шину (дощечку), а затем повязкой через подбородок фиксируют челюсть





**Берегите себя и своих близких.
Спасибо за внимание.**