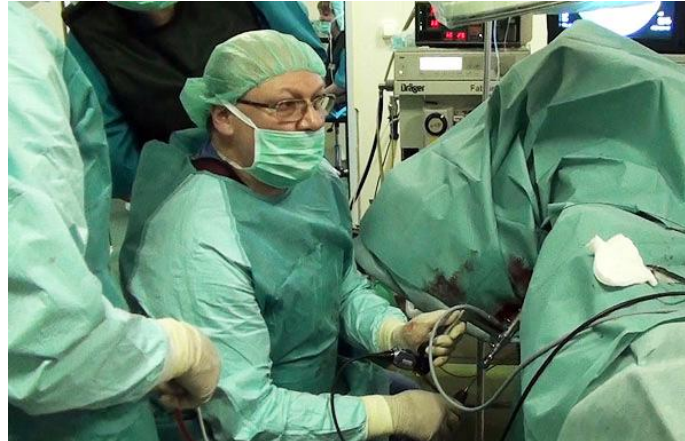

# Курс по мануальным навыкам уролога

Уретроскопия



# Уретроскопия

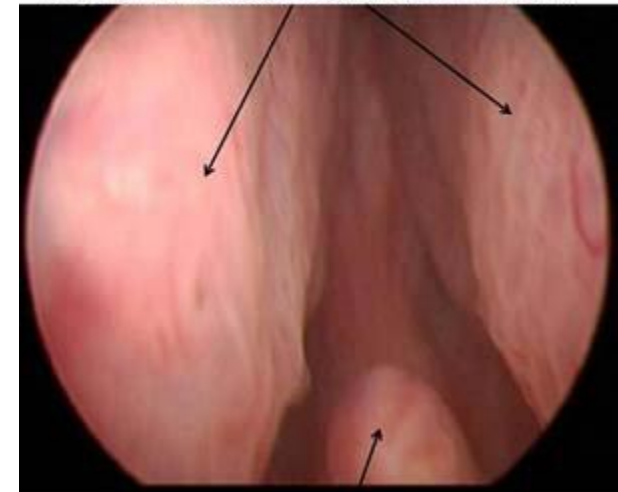
- Крайне редко выполняется изолированно от цистоскопии
- Практически всегда является частью комбинированной процедуры – уретроцистоскопии - выполняется чаще ПОСЛЕ цистоскопии - «на выходе»

Ригидный уретроцистоскоп

Фиброуретроцистоскоп

Выполняется в условиях операционной

Простатический отдел мочеиспускательного канала  
(эндоскопическая картина)  
- просвет умеренно сдавлен боковыми долями аденомы



Семенной бугорок

# Показания к диагностической уретроскопии:

- Инородные тела уретры, в т.ч. камни
- Новообразования уретры
- Стриктуры, дивертикулы уретры
- Травмы
- Некоторые виды половых расстройств (сперматорея, простаторея, гемоспермия – крайне редко)
- Свищи – пузырно-мочеточниковые
- Установка мочеточникового стента

Обезболивание – местное, анестезирующие гели

# Манипуляции во время уретроскопии:

- Удаление инородных тел, в т.ч. камней
- Биопсия
- Рассечение стриктуры уретры под оптическим контролем
- Установка мочеточникового катетера/стента
- Рассечение устья мочеточника

Обезболивание – региональная анестезия (спинномозговая, перидуральная)

# Противопоказания к уретроскопии:

- Острый воспалительный процесс в уретре; мочевом пузыре; простате; органах мошонки;
- Острый воспалительный процесс наружных и внутренних половых органов у женщин;
- Острая травма уретры;
- Тяжелое общее состояние организма, включая любые причины гипертермии

РЕШЕНИЕ ПРИНИМАЕТСЯ ЛЕЧАЩИМ ВРАЧОМ УРОЛОГОМ  
индивидуально в каждом случае

# Сложности проведения уретроцистоскопа возникают при:

- Фимоз -> рассечение крайней плоти/пластика крайней плоти
- Сужение меатуса -> бужирование наружного отверстия уретры
- Стриктура уретры -> смена инструмента на меньший диаметр/применение гидрофильной струны/оптическая уретротомия

При подготовке к исследованию:

- Отменить антикоагулянты прямого и непрямого действия
- Регулярное опорожнение кишечника

## Осложнения уретроскопии:

- Инфекционно-воспалительные осложнения – простатит, везикулит, о. эпидидимит, уретральная лихорадка, сепсис
- «Ложный» ход
- Кровотечение
- Дизурия – учащенное, болезненное мочеиспускание после процедуры
- Временное снижение эректильной функции

# Антибиотикопрофилактика при уретроцистоскопии

	Факторов риска нет	Факторы риска есть
Инфекционные осложнения	Нет	Есть
Необходимость в антибактериальной профилактике	Не нужна	Нужна
Ожидаемые возбудители	Нет	Энтеробактерии
Антибиотики	Нет	Цефалоспорины 2 г Нитрофураны

Факторы риска:

- Постоянный уретральный катетер
- Нейрогенный мочевой пузырь
- Инфекции мочевых путей в анамнезе



**Спасибо за внимание!**