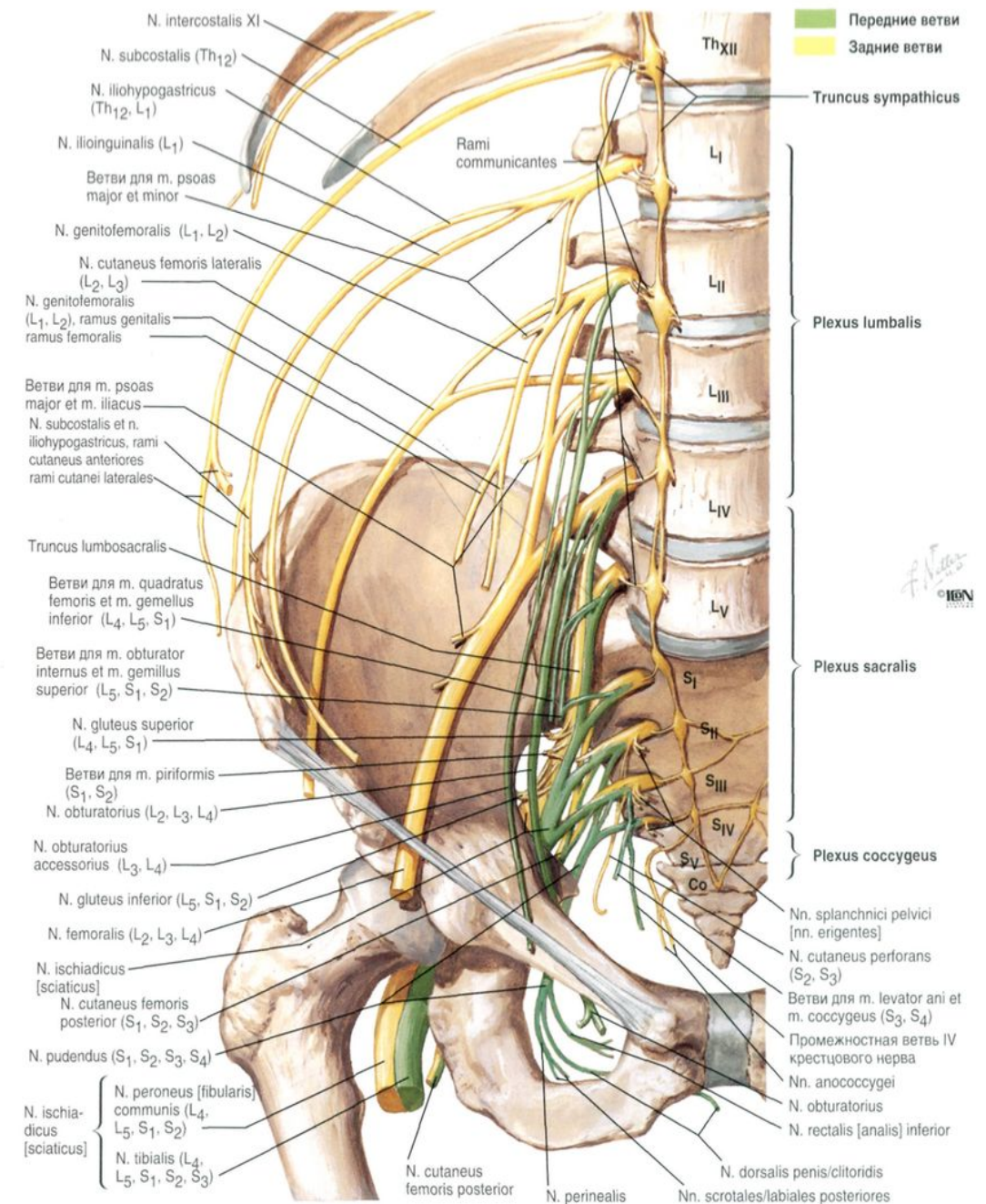
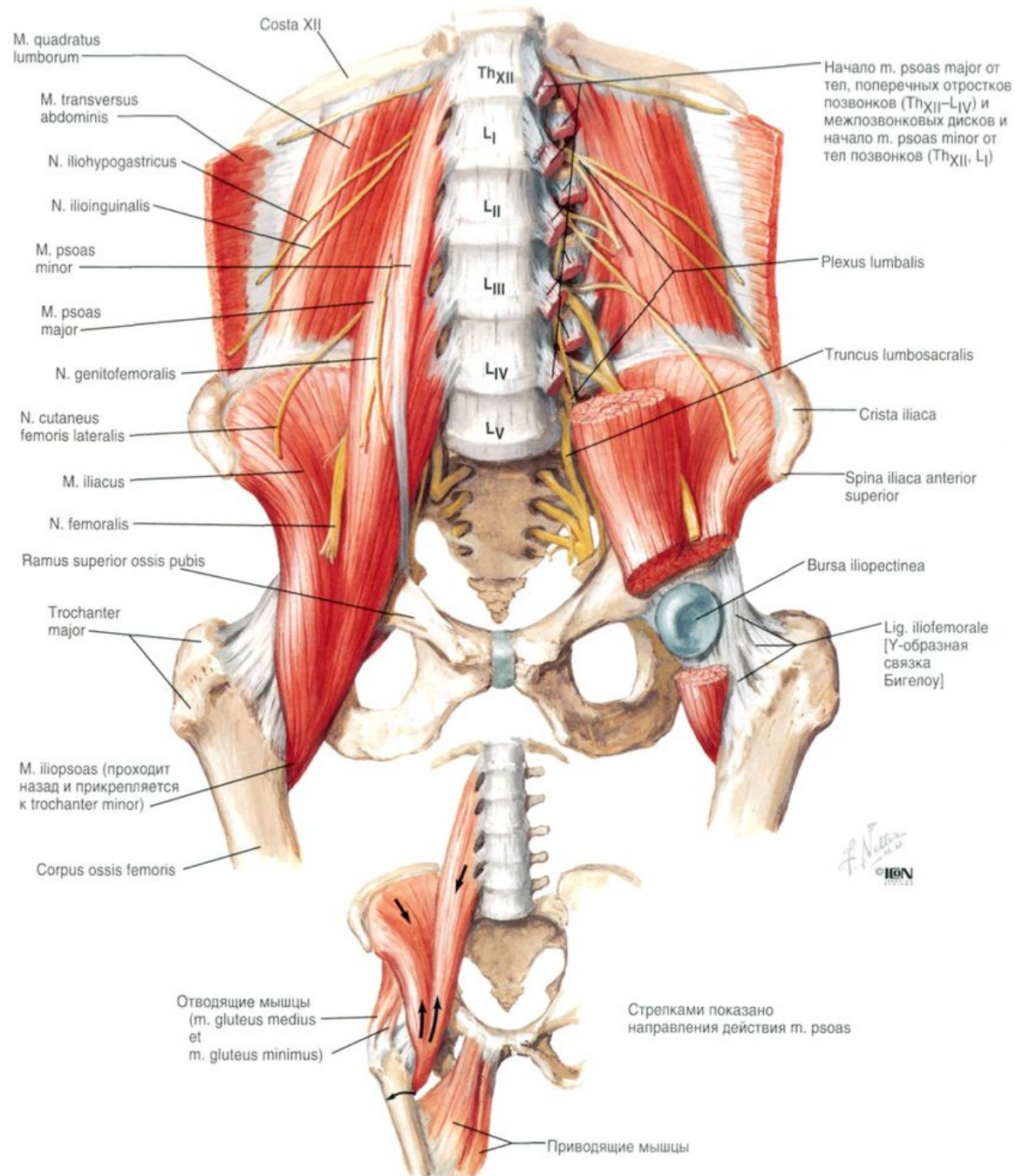


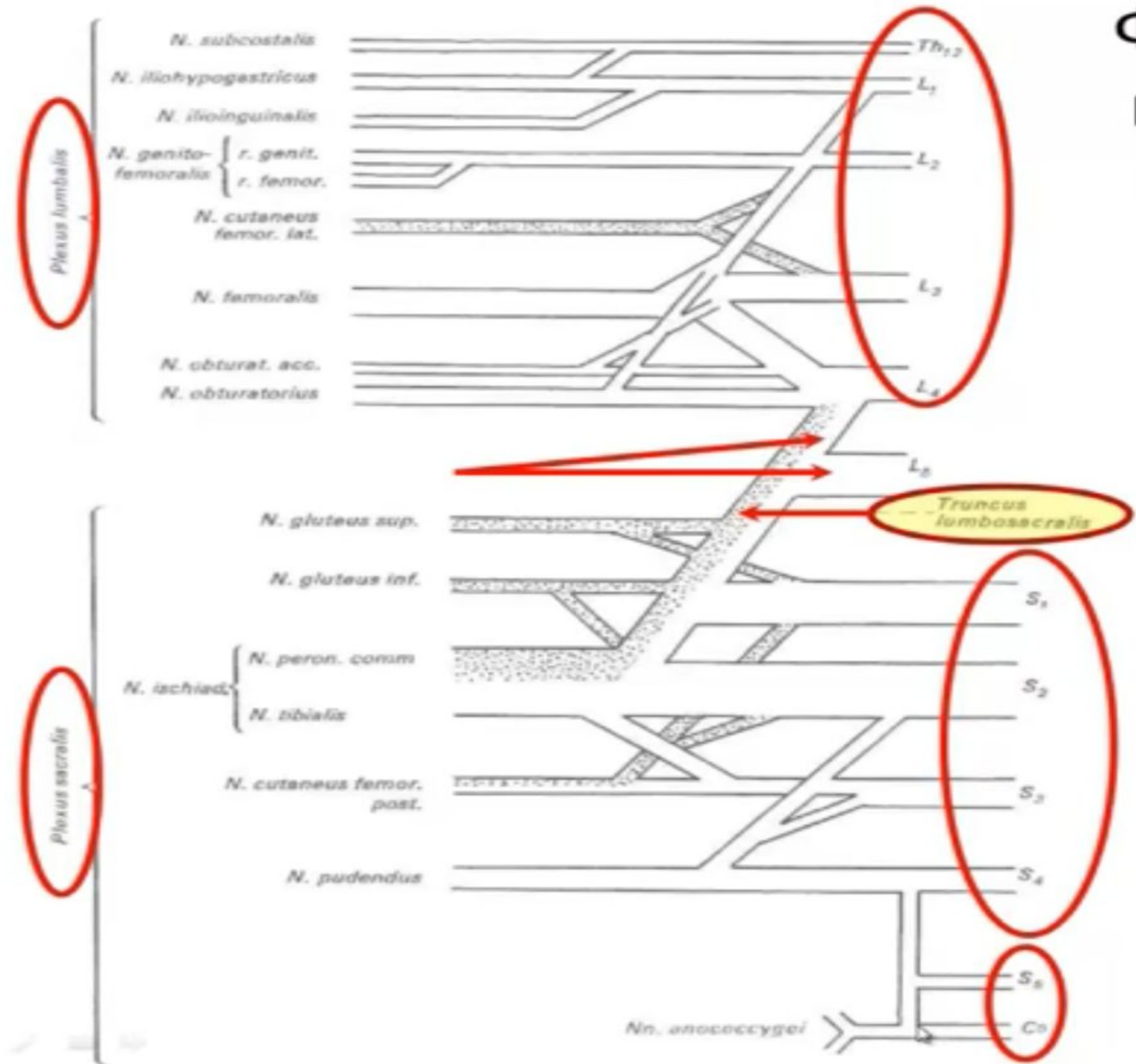
Plexus lumbosacralis

Магистр-оқытушы: Саруаров Е.Ғ.

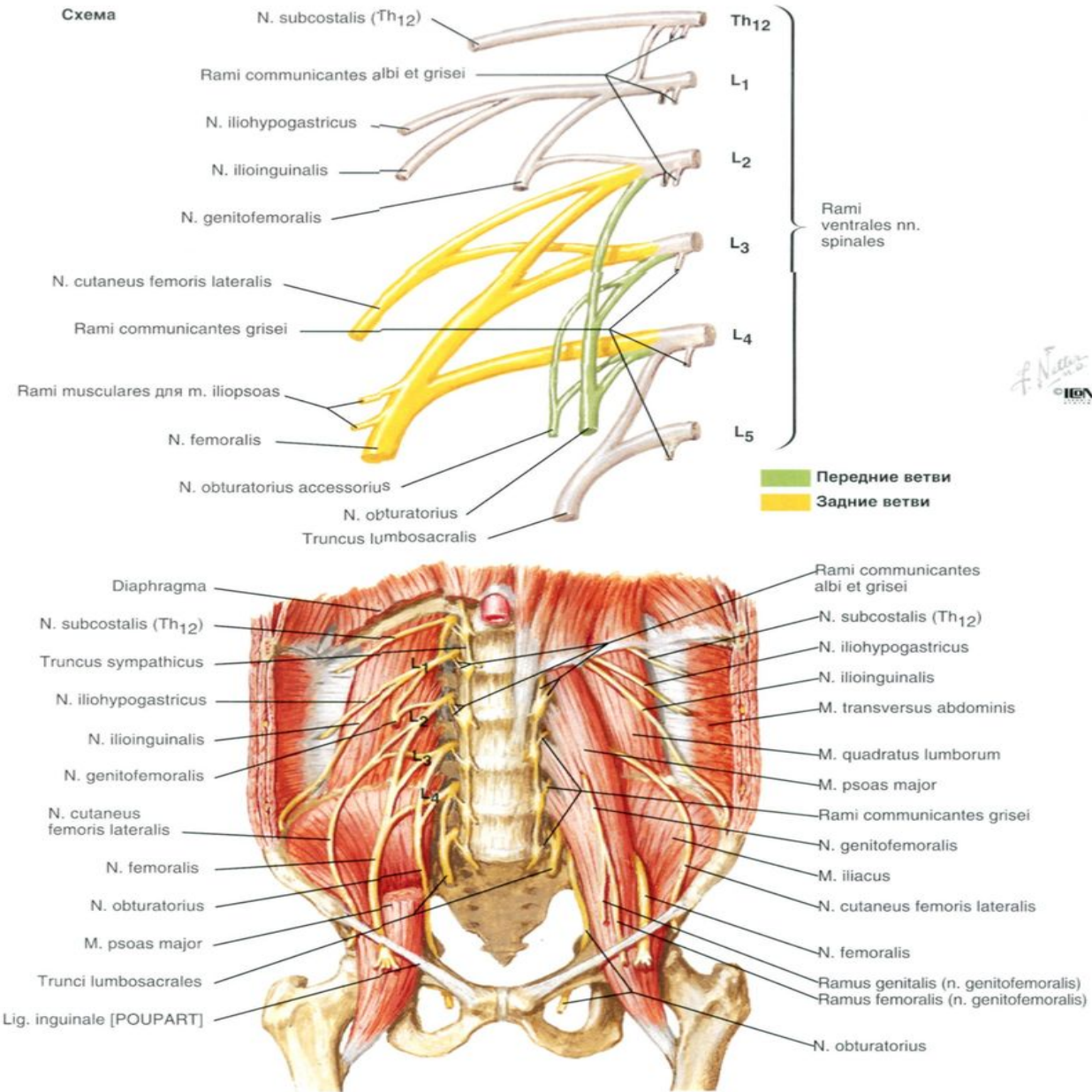
- Бел, сегізкөз және құйымшақ нервтерінің алдыңғы тармақтары бір жалпы **бел-сегізкөз өрімін (plexus lumbosacralis)** $[L_1-L_5, S_1-S_5, Co_1-(Co_2)]$ түзеді. Бұл өрімнің ішінде **бел өрімін (plexus lumbalis)** $[Th_{12}, L_1-L_4]$ және **сегізкөз өрімін (plexus sacralis)** $[L_4-S_5-Co_1]$ ажыратады. Сегізкөз өрімін меншікті **сегізкөз өріміне (plexus sacralis propria)** $[L_4-S_2]$, **жыныстық өрімге (plexus pudendus)** $[S_2-S_4]$ және **құйымшақ өріміне (plexus coccygeus)** $[S_4-Co_1(Co_2)]$ бөледі.

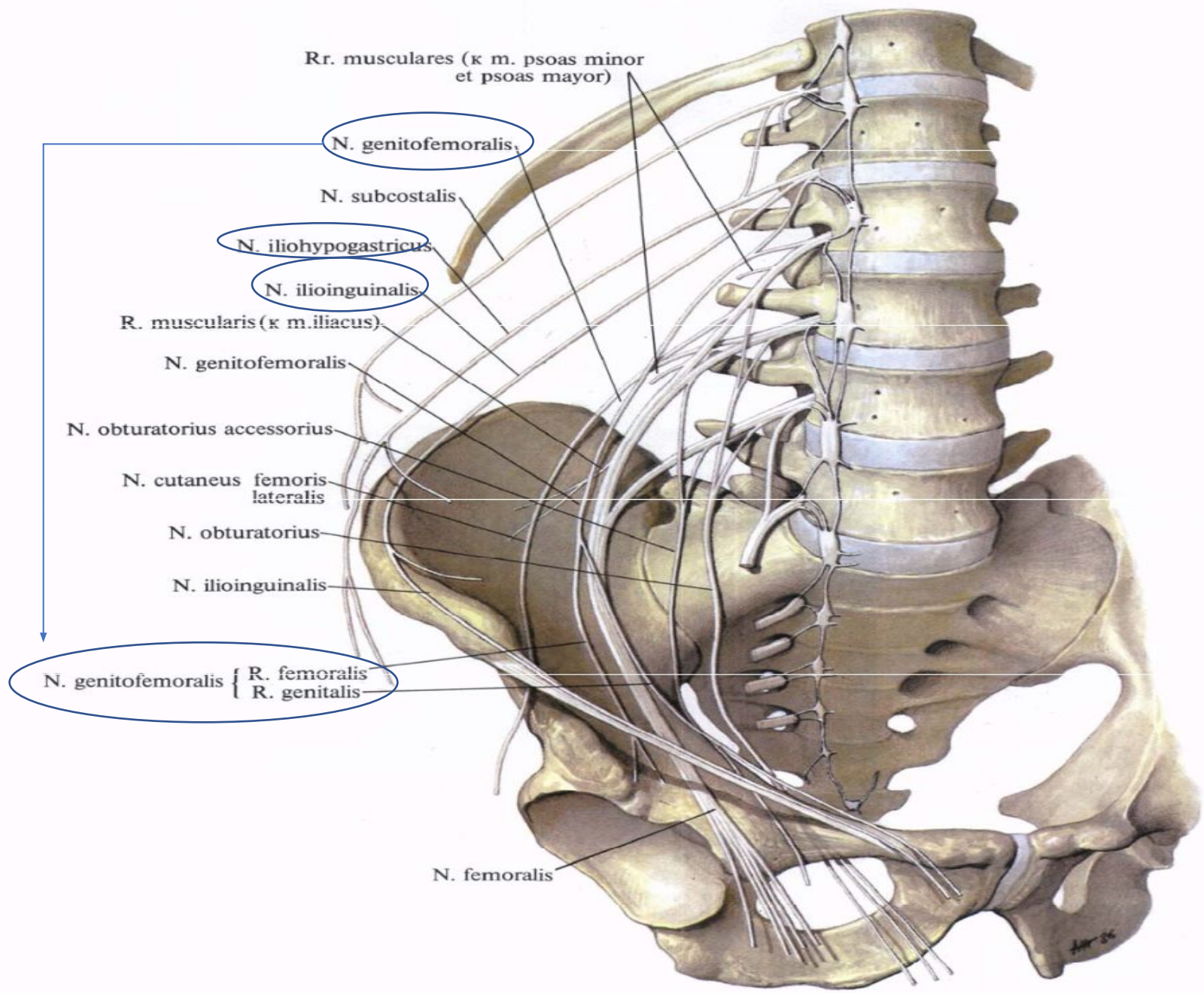


Формирование поясничного и крестцового и копчикового сплетений

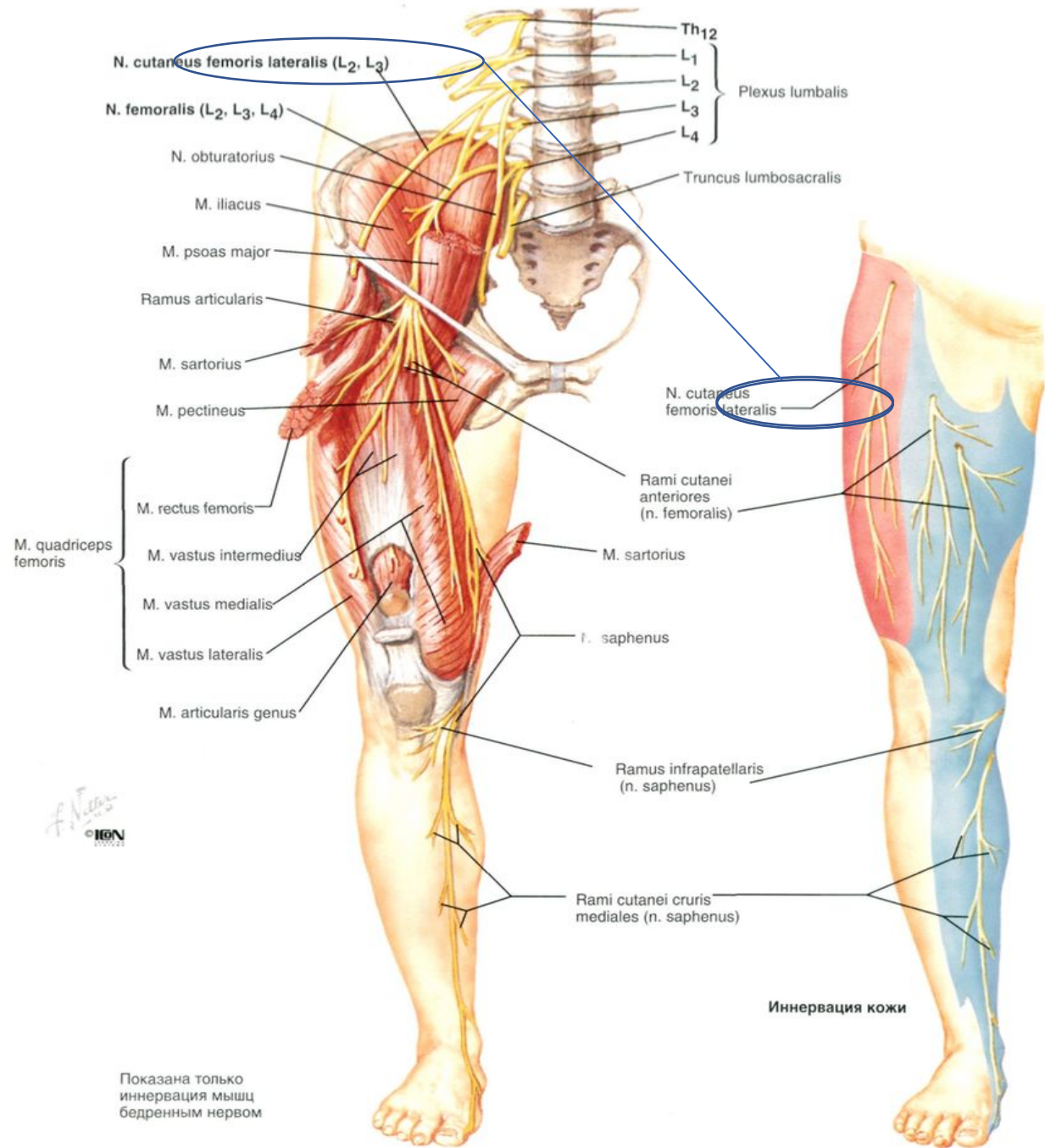


Plexus lumbalis

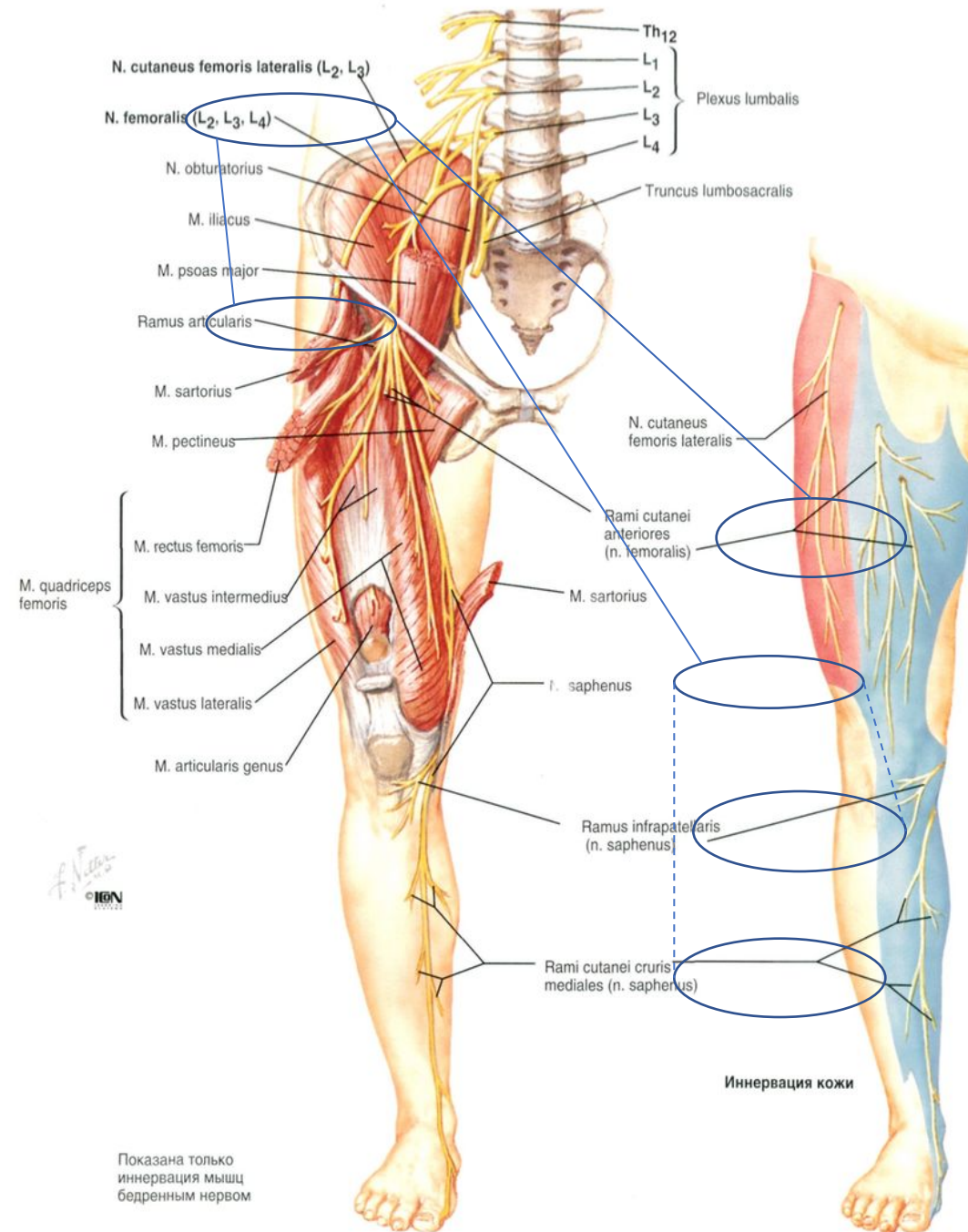




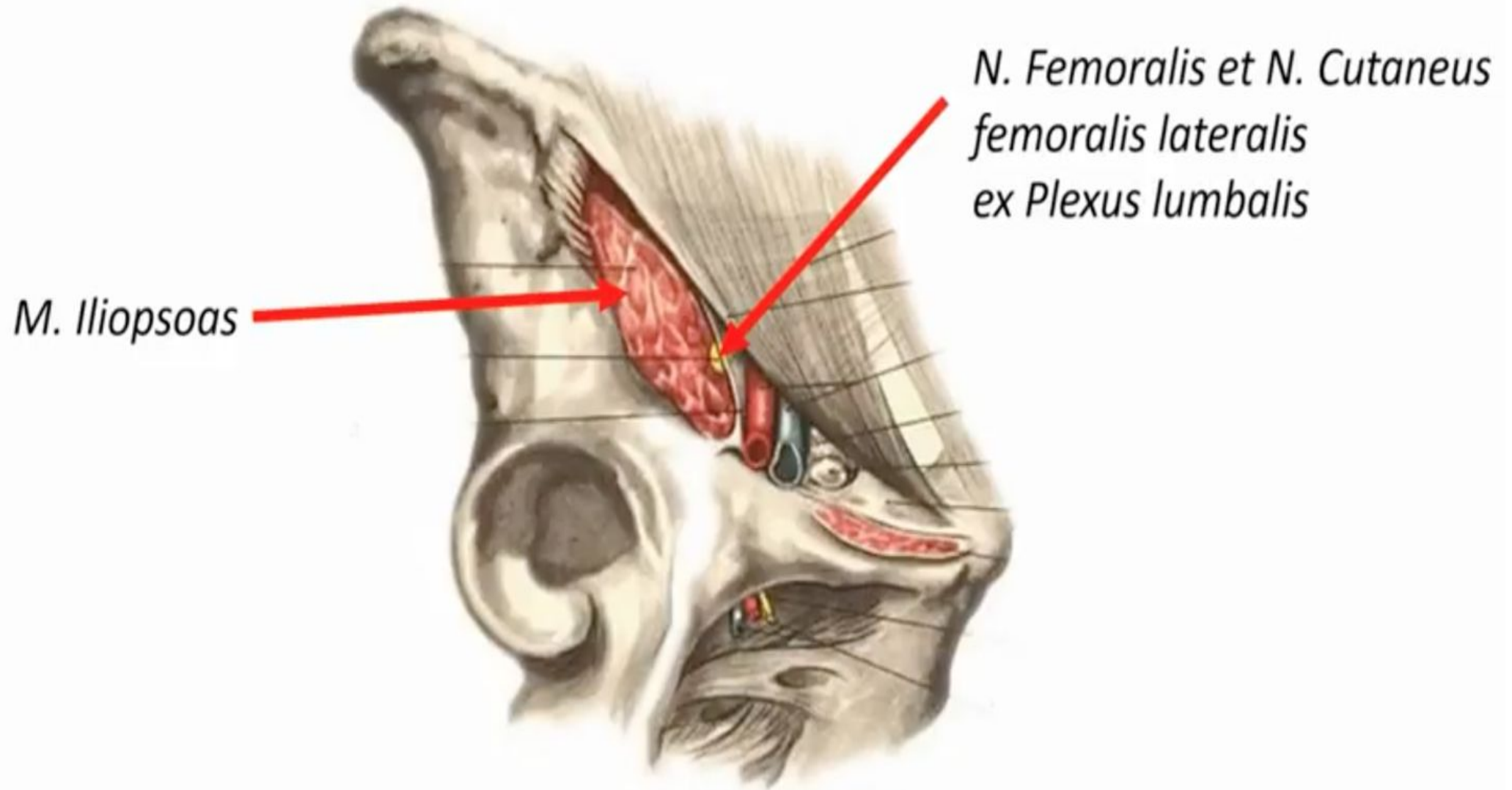
n. cutaneus femoris lateralis



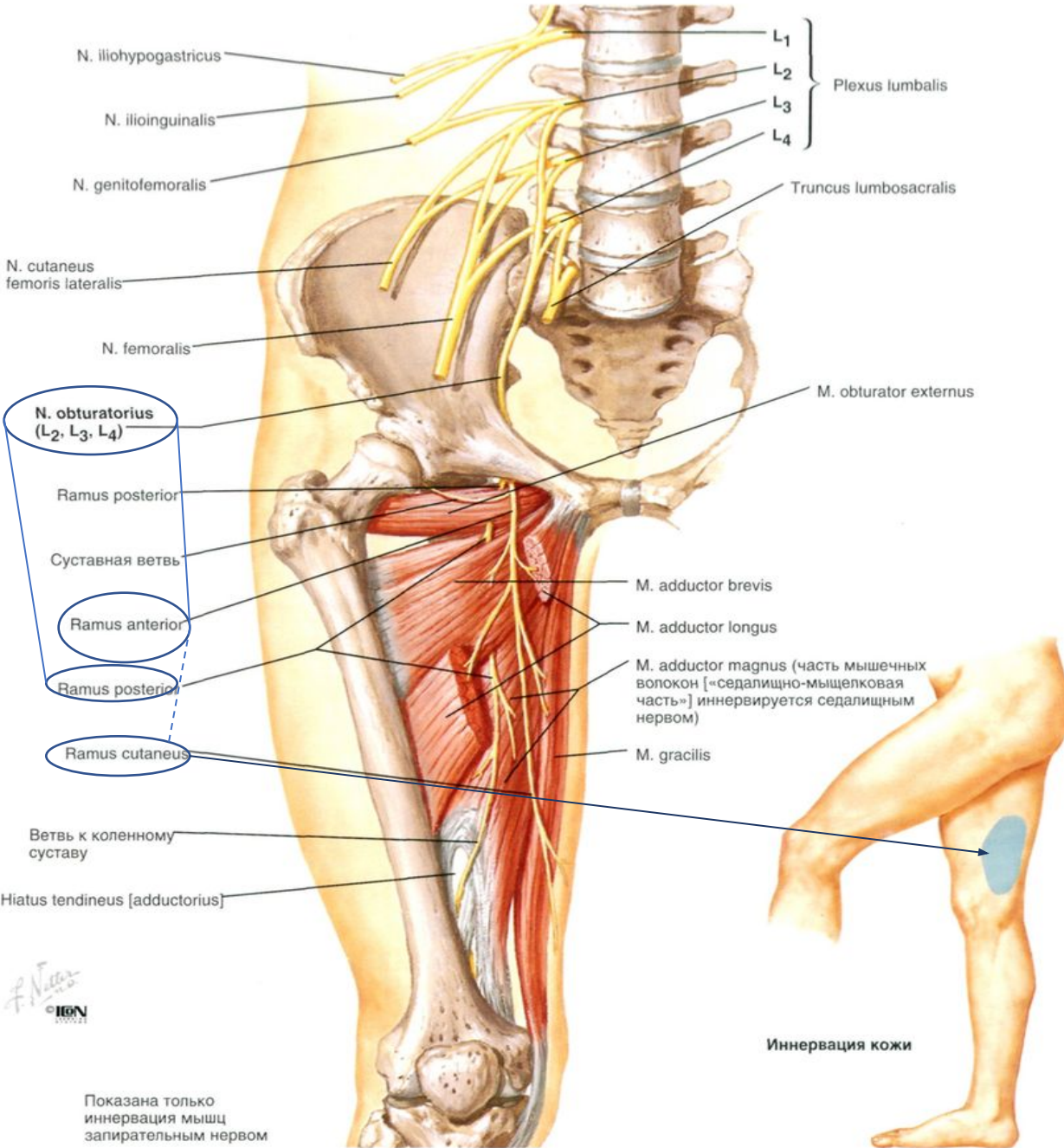
n. femoralis



Содержимое мышечной лакуны

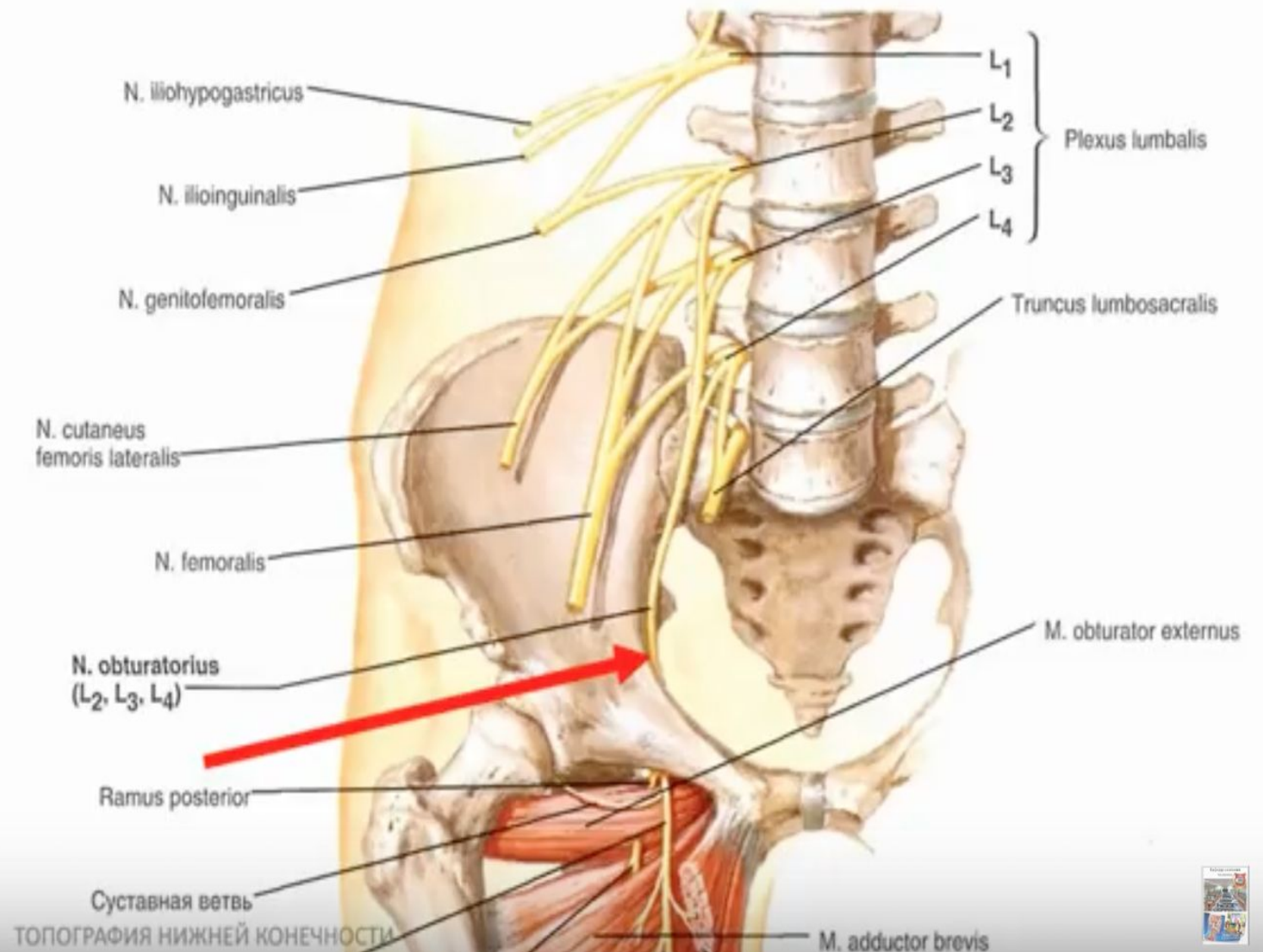


n. obturatorius

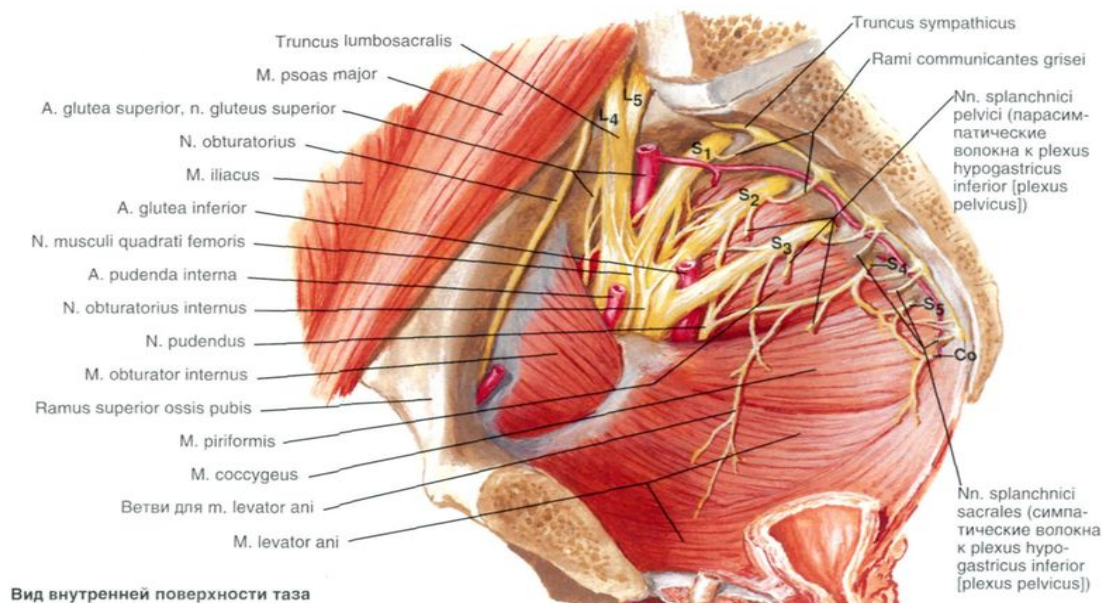
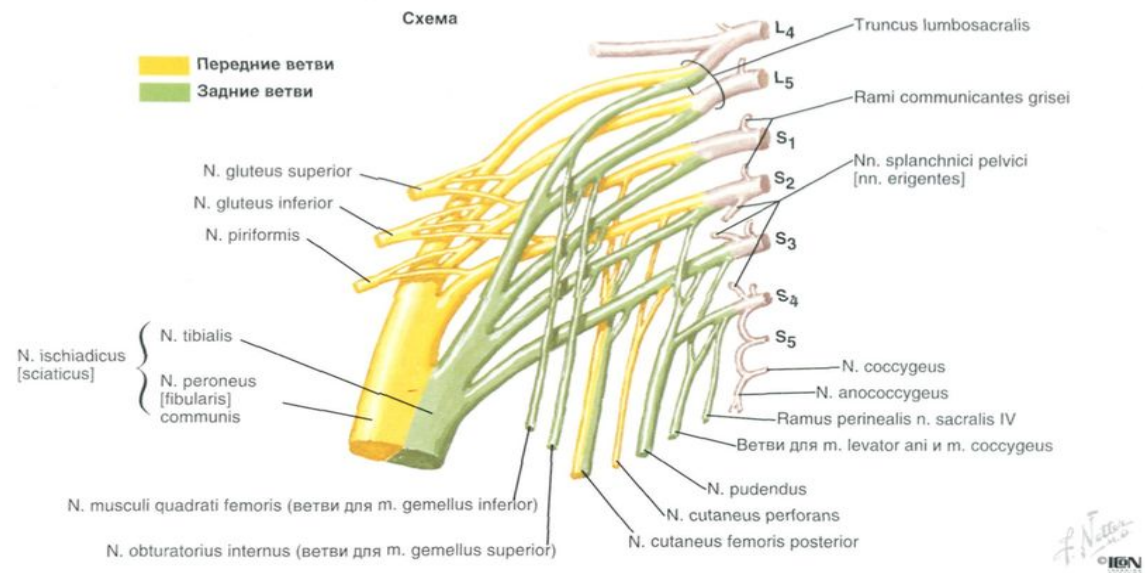


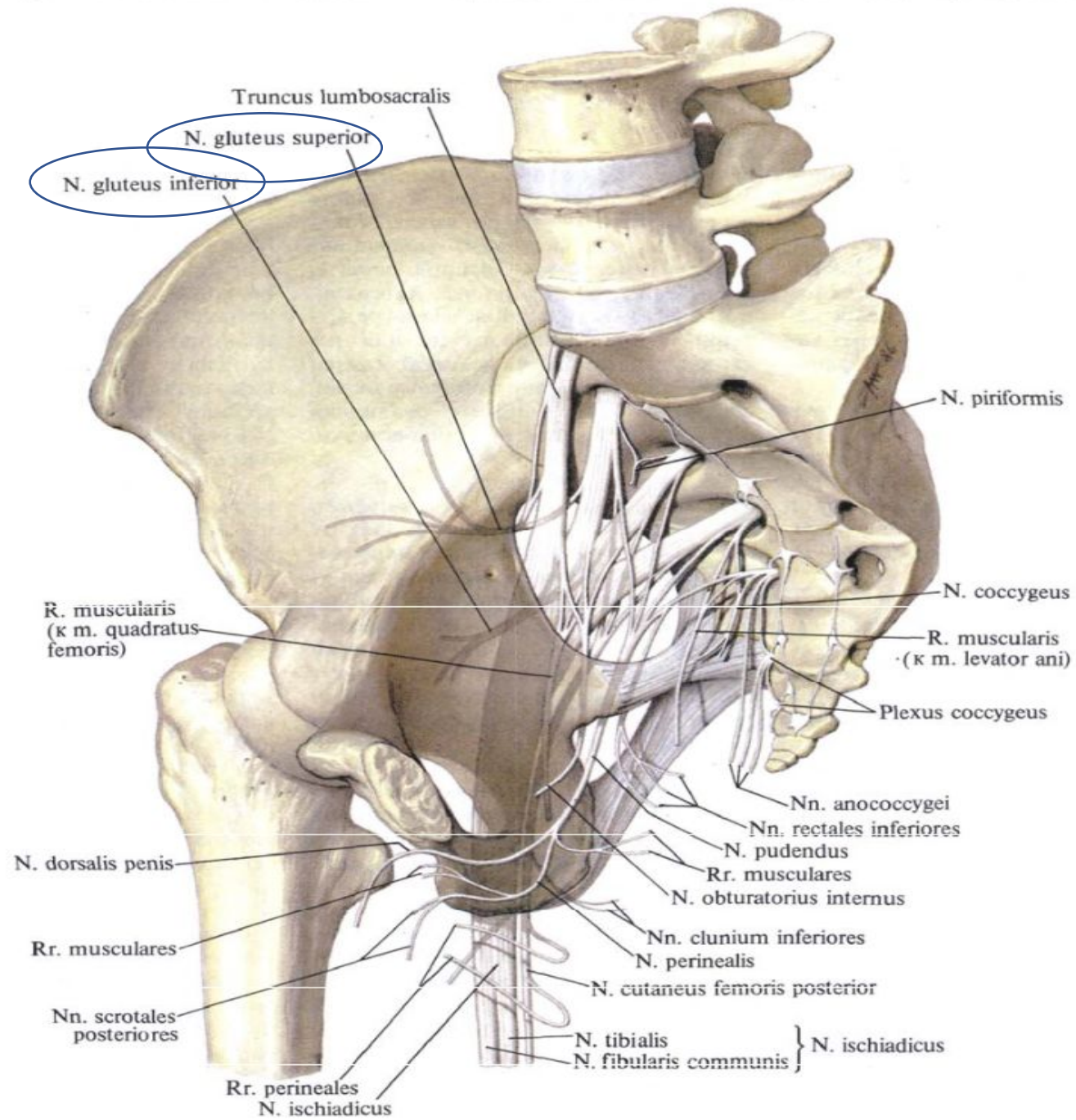
Содержимое запирающего канала

*N. Obturatorius ex
Plexus lumbalis*

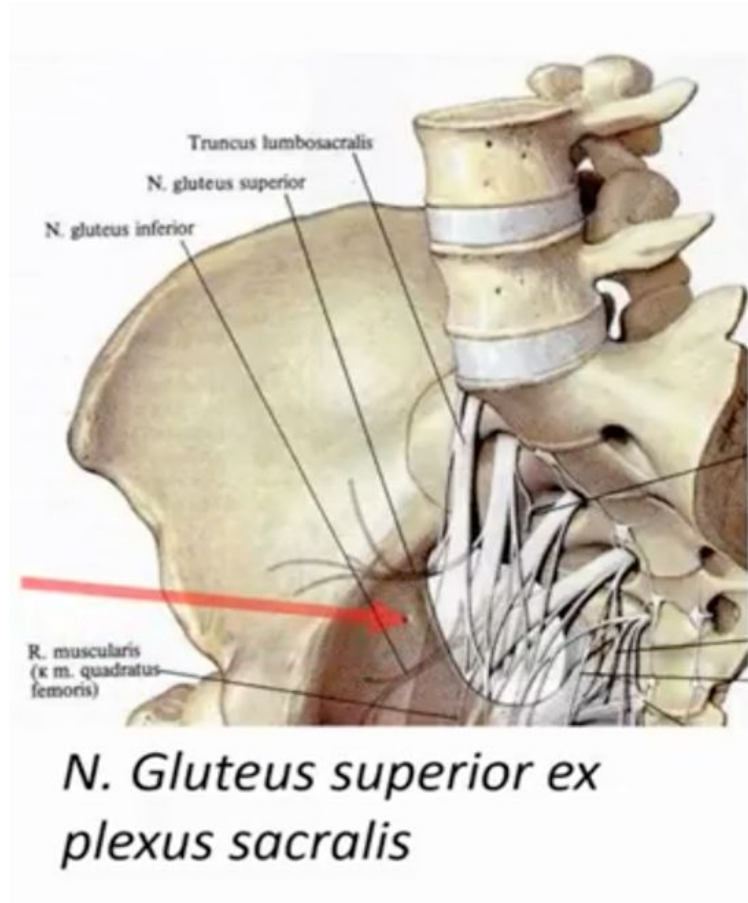


Plexus sacralis





For. suprapiriforme et infrapiriforme



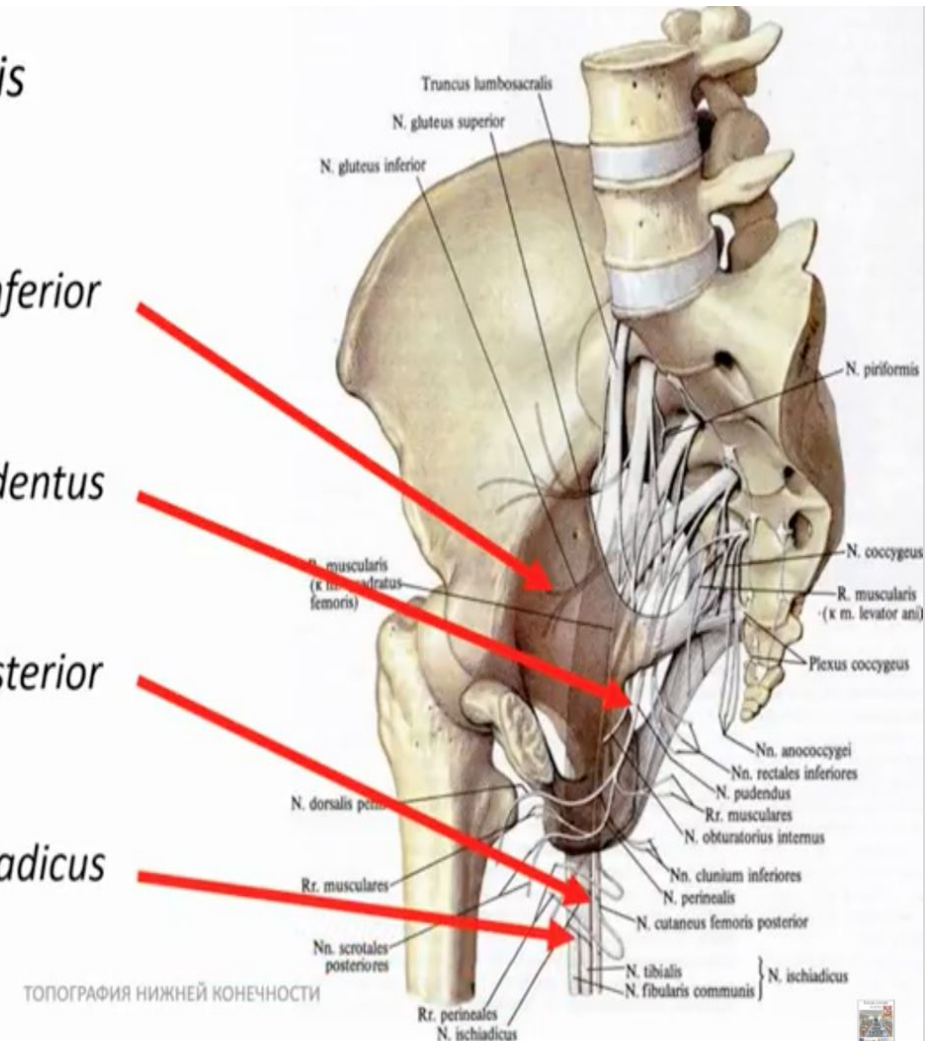
Ветви Plexus Sacralis

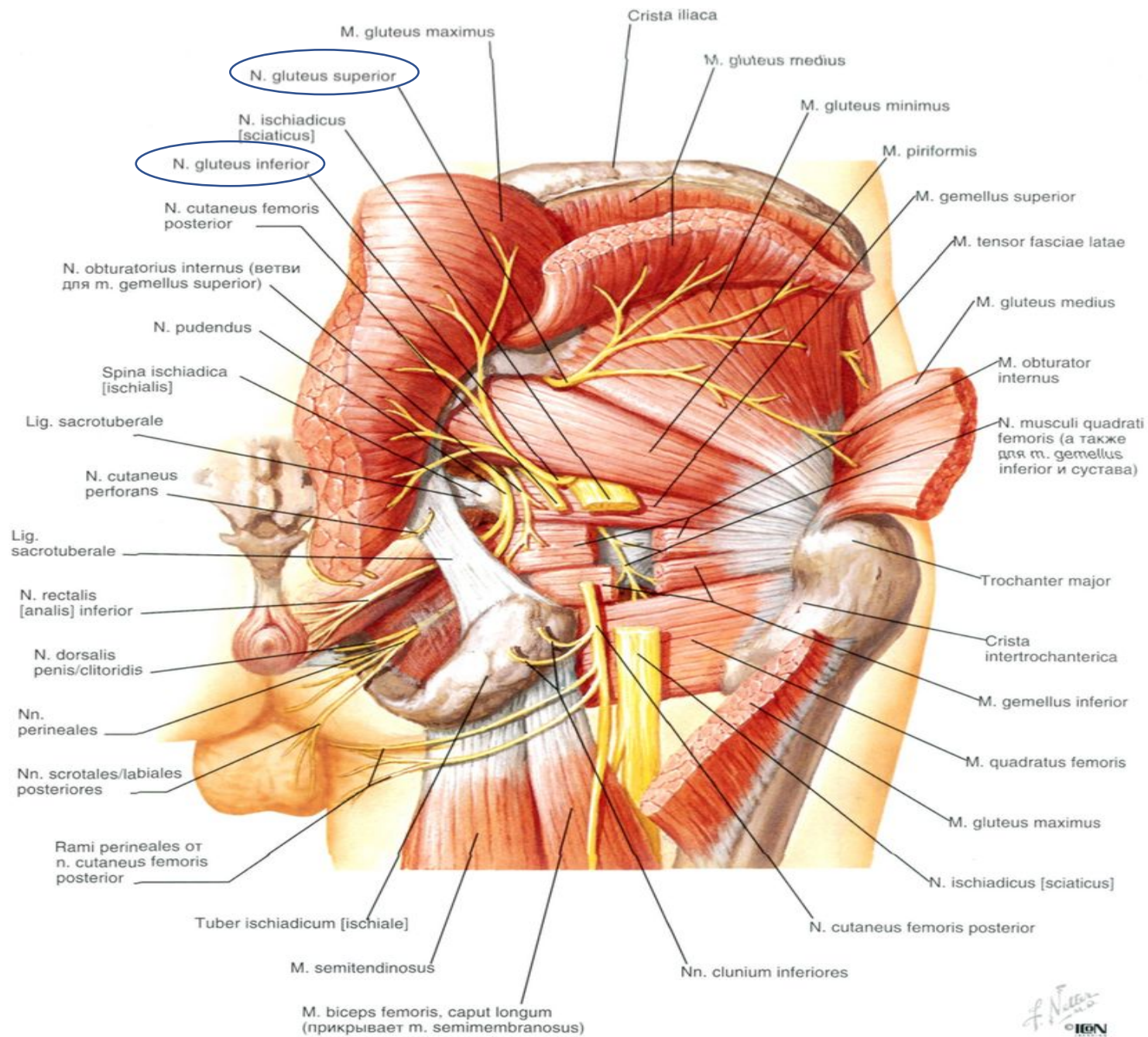
N. Gluteus inferior

N. Pudendus

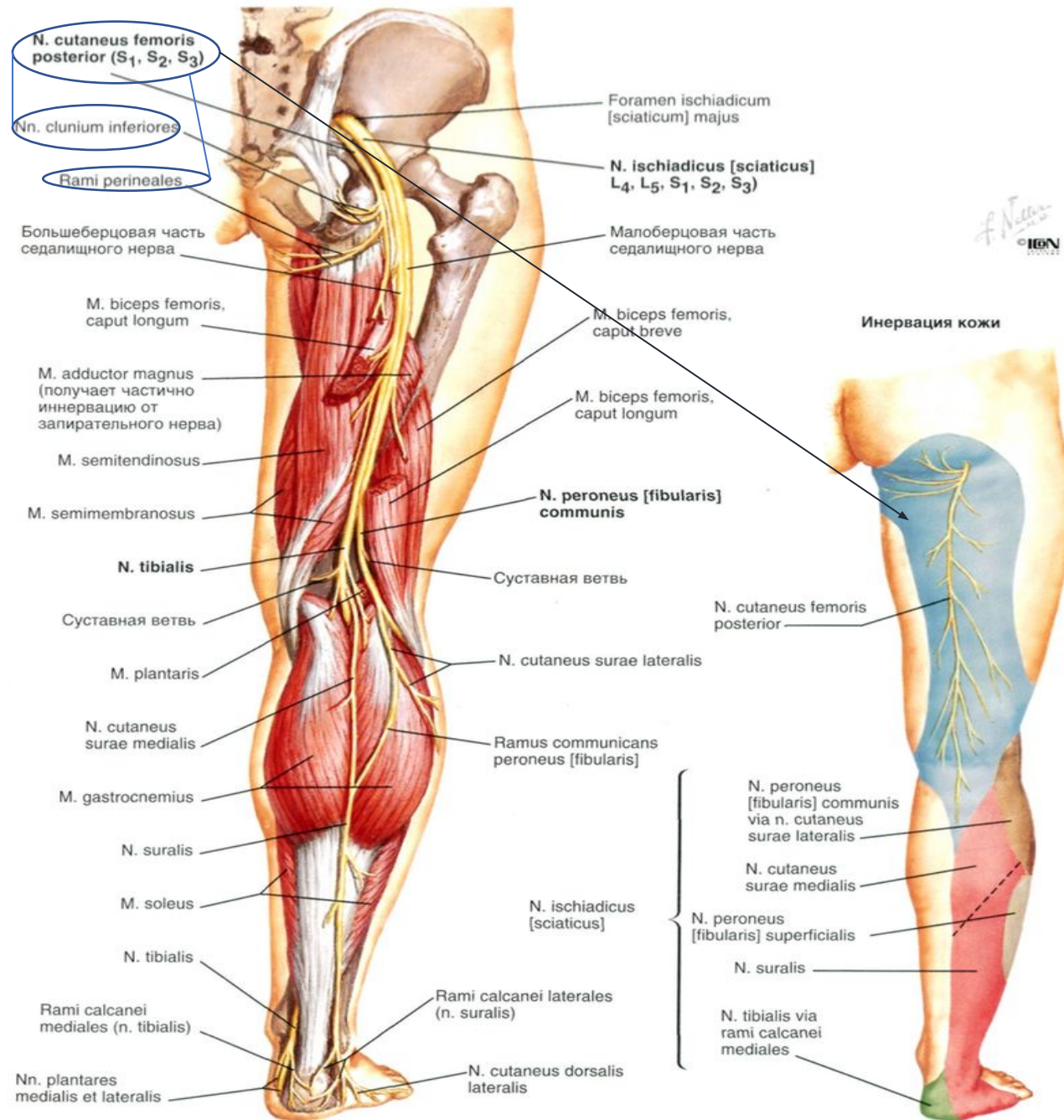
N. Cutaneus femoris posterior

N. Ischiadicus

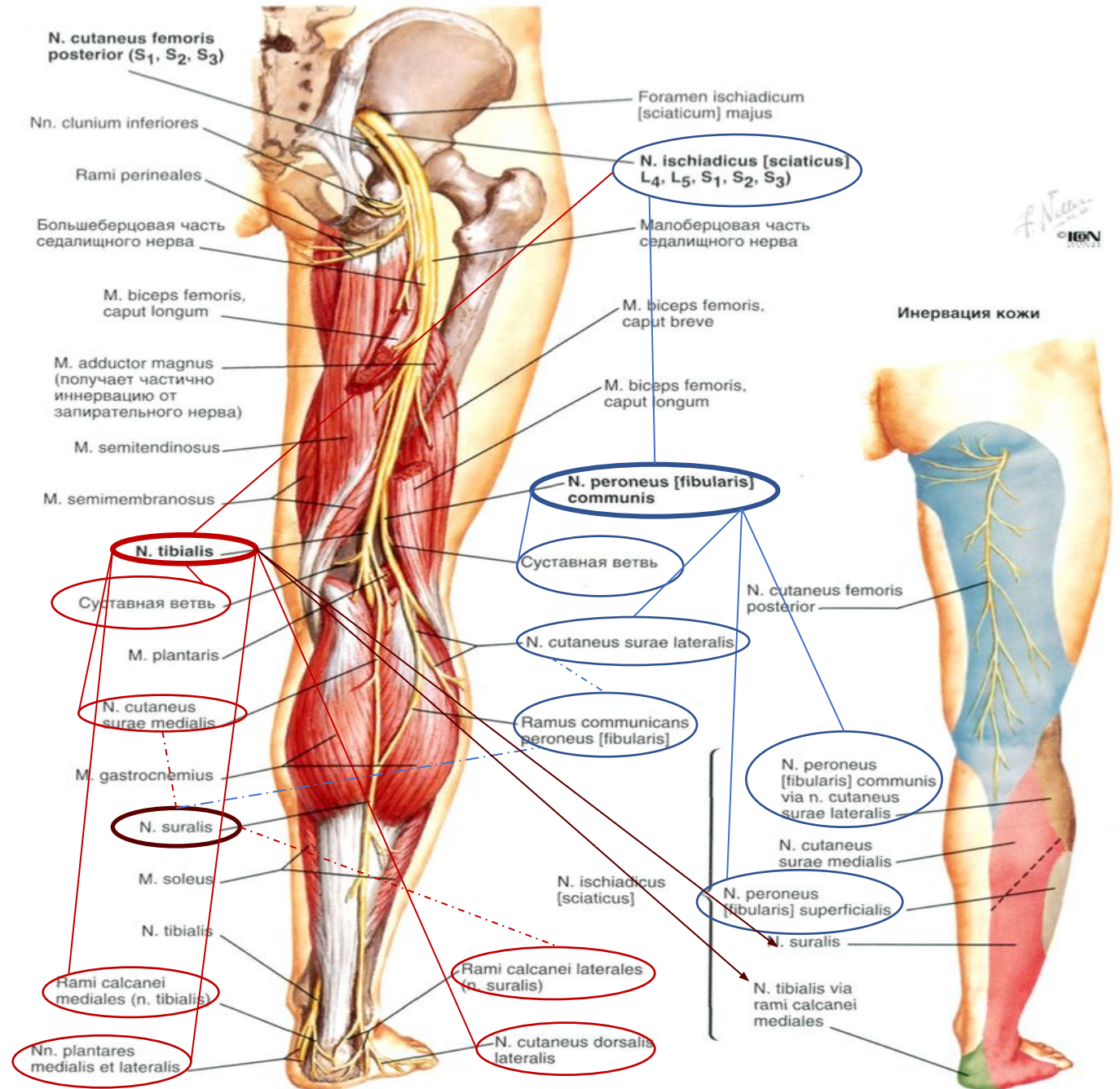




n. cutaneus femoris posterior

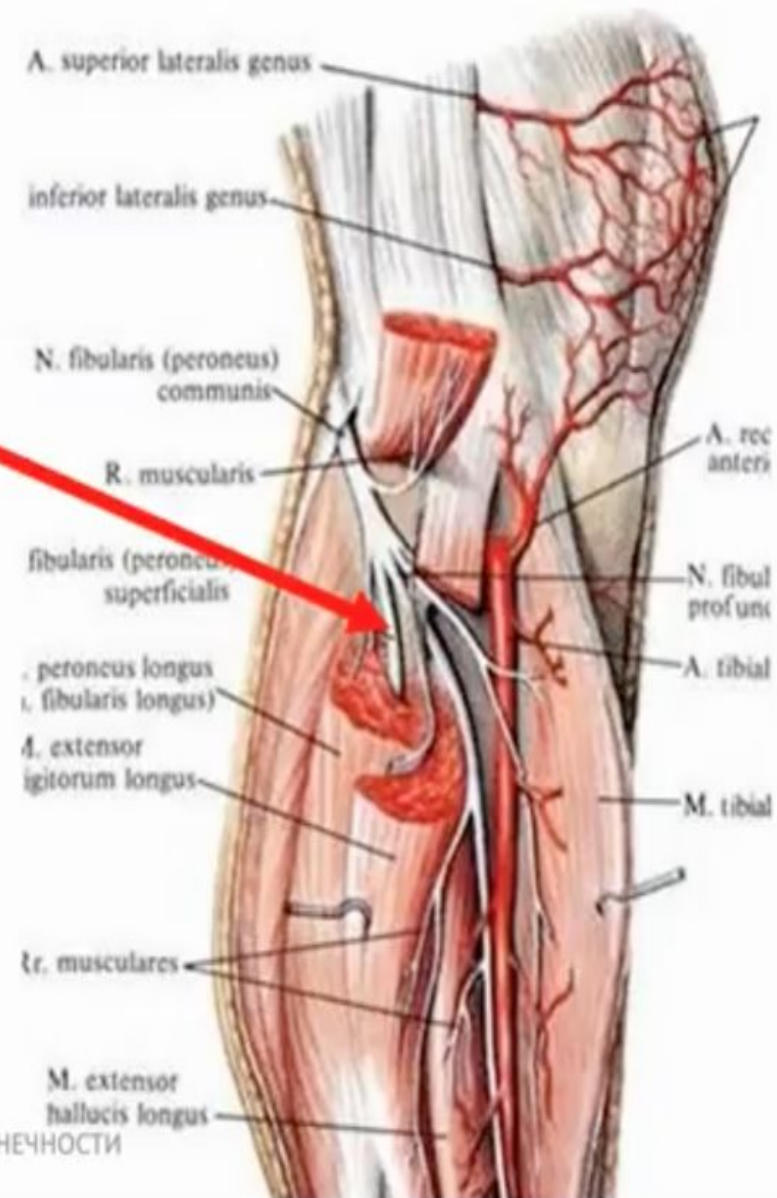


n. ischiadicus

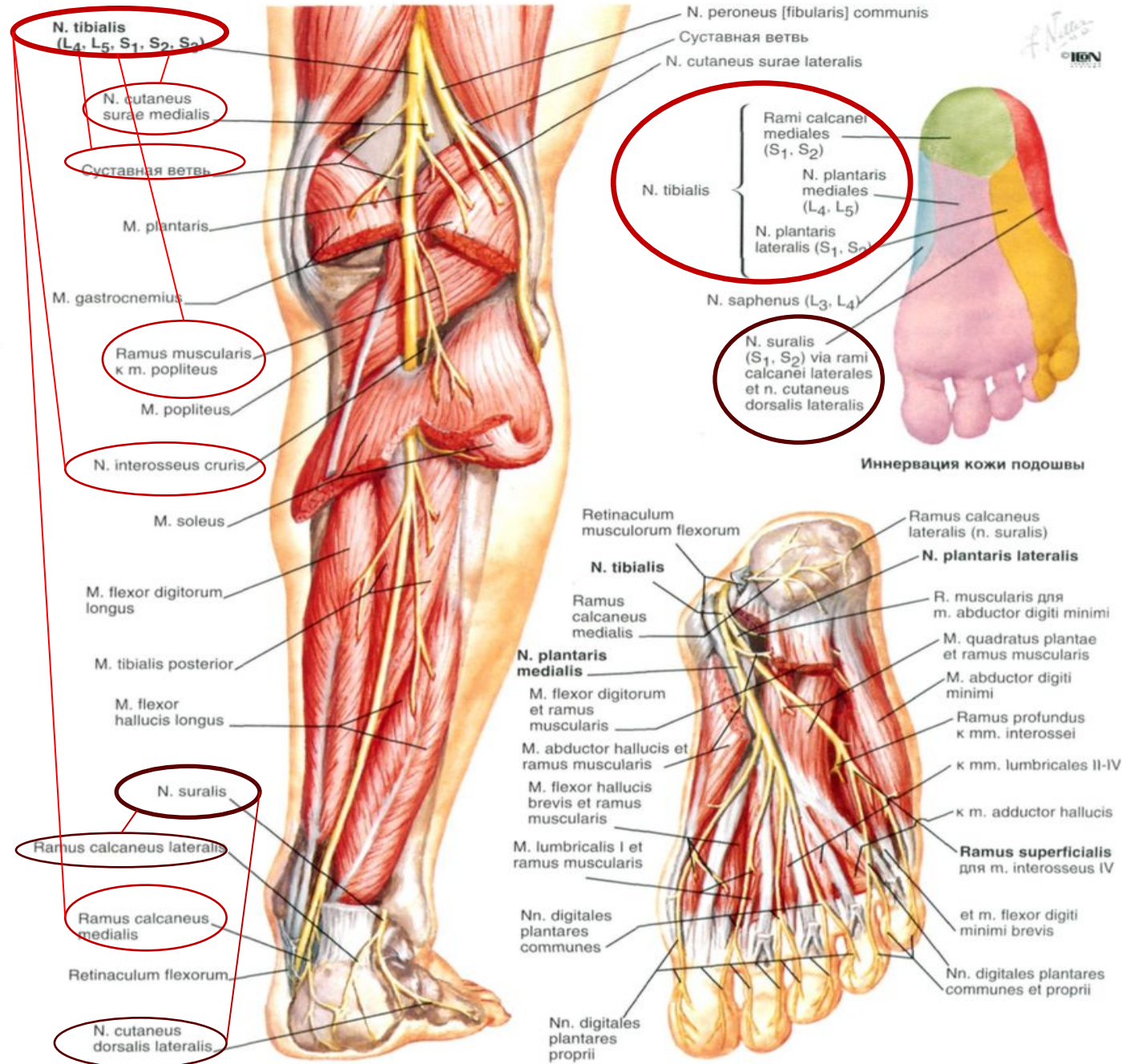


Содержимое *Canalis musculoperoneus superior*

N. Peroneus superficialis
ex *n. peroneus communis*



n. tibialis



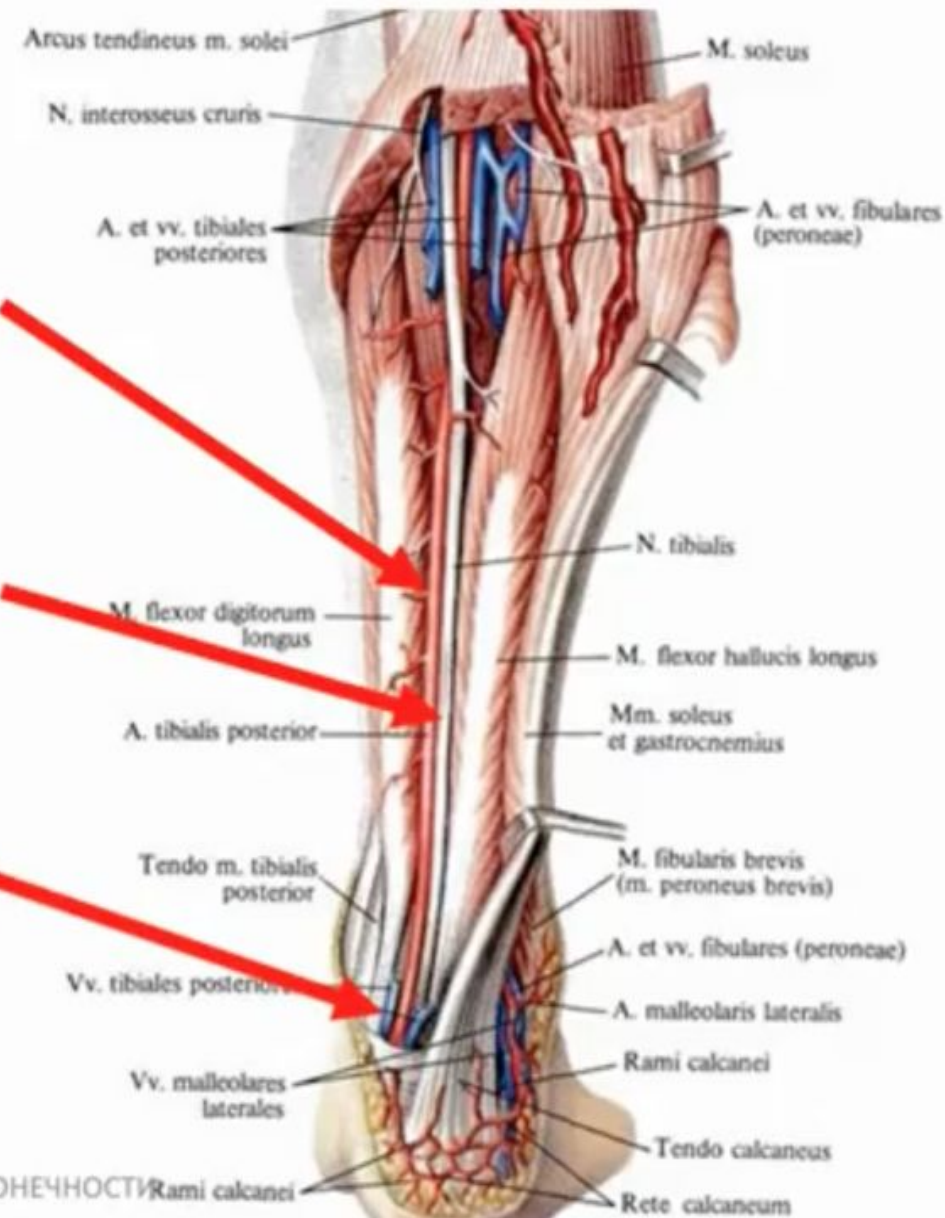
Суставные ветви не показаны

Содержимое *Canalis cruroperliteus*

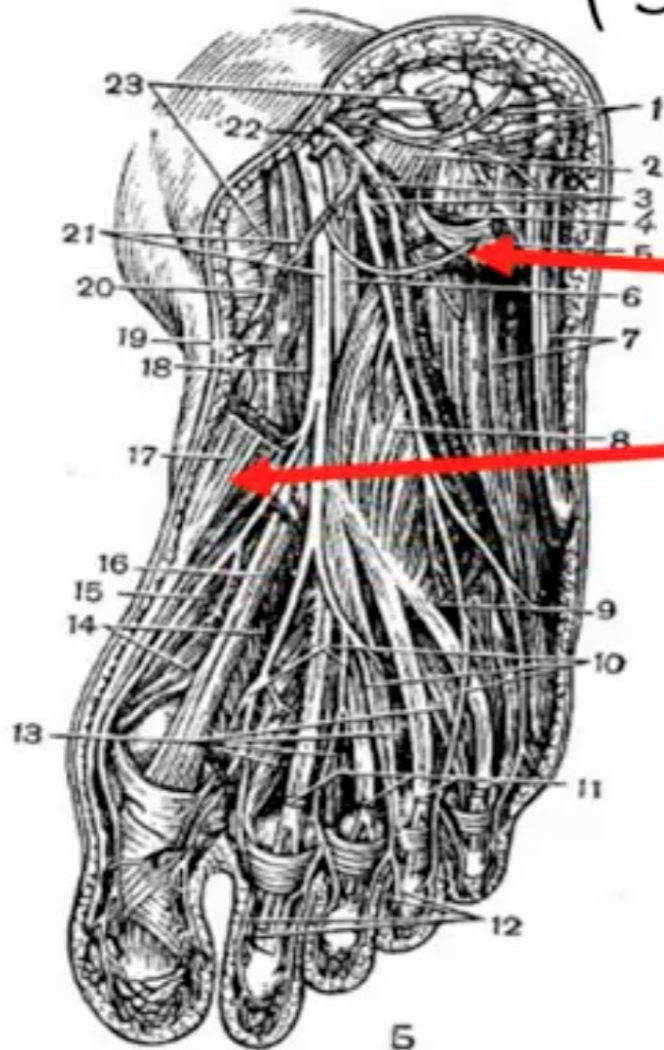
A. Tibialis posterior ex a. poplitea

N. Tibialis ex n. ischiadicus ex plexus sacralis

Vv. Tibiales posteriores radici v. poplitea



Медиальная подошвенная борозда (*Sulcus plantaris medialis*)



Ограничена:

- *m. flexor digitorum brevis*

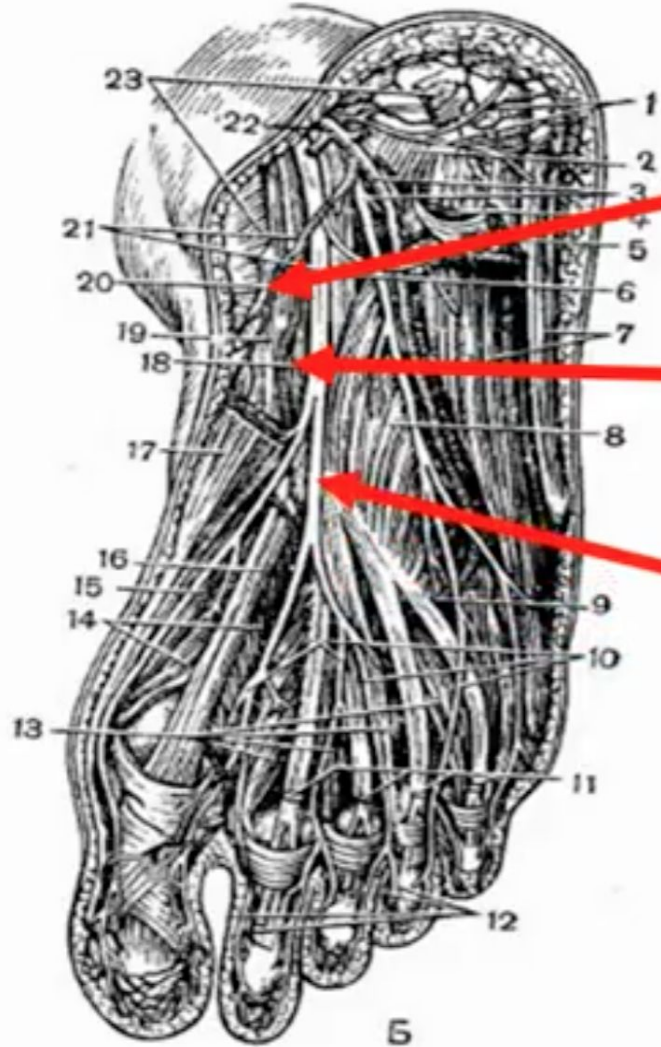
- *m. abductor hallucis*

Б

ТОПОГРАФИЯ НИЖНЕЙ КОНЕЧНОСТИ



Содержимое *Sulcus plantaris medialis*

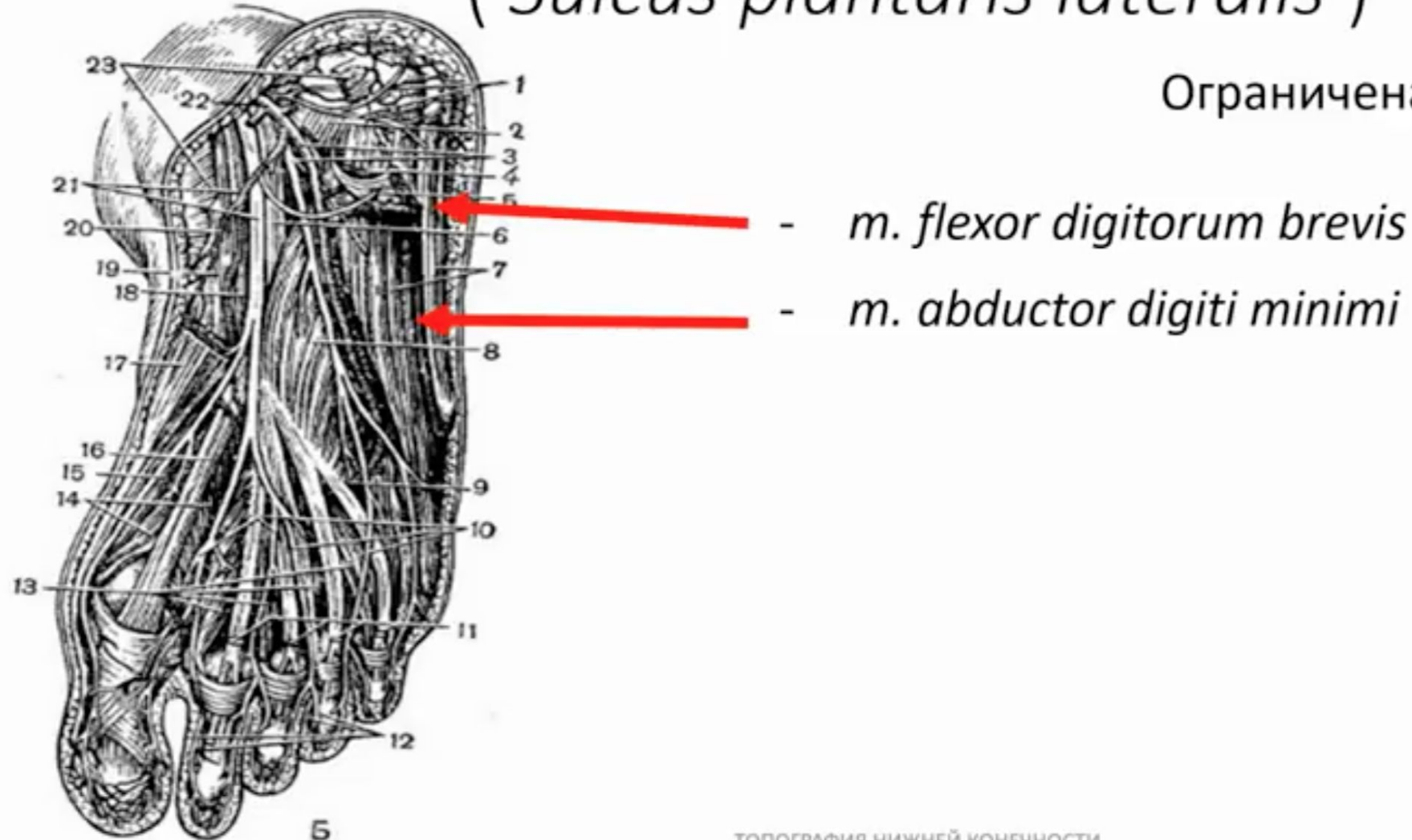


- *a. plantaris medialis ex a. tibialis posterior*
- *v. plantaris medialis influxus v. tibialis posterior*
- *n. plantaris medialis – ramus n. tibialis*

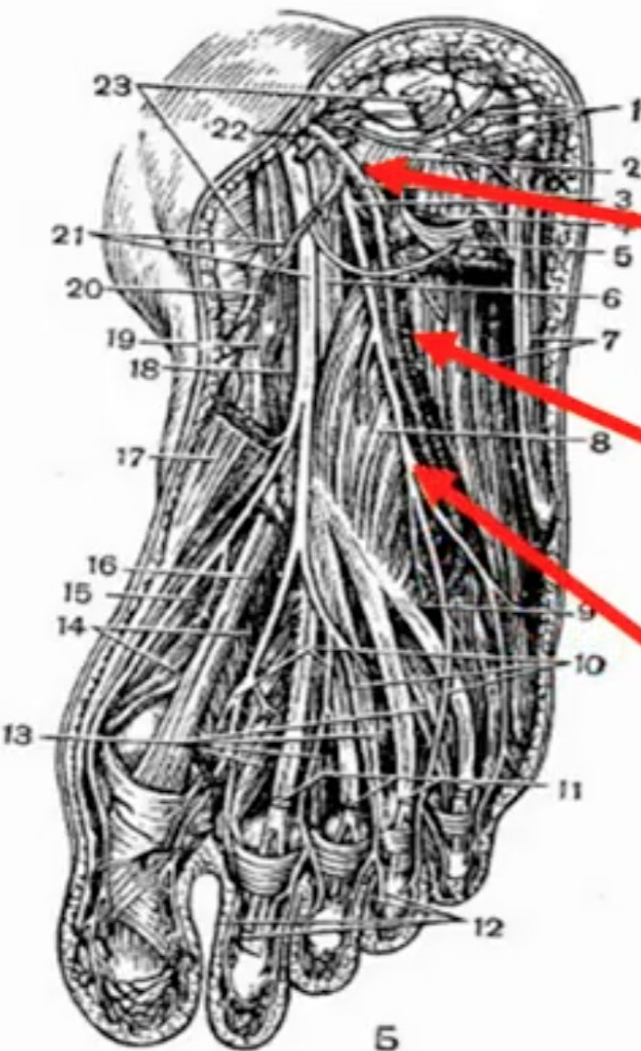


Латеральная подошвенная борозда (*Sulcus plantaris lateralis*)

Ограничена:



Содержимое *Sulcus plantaris lateralis*



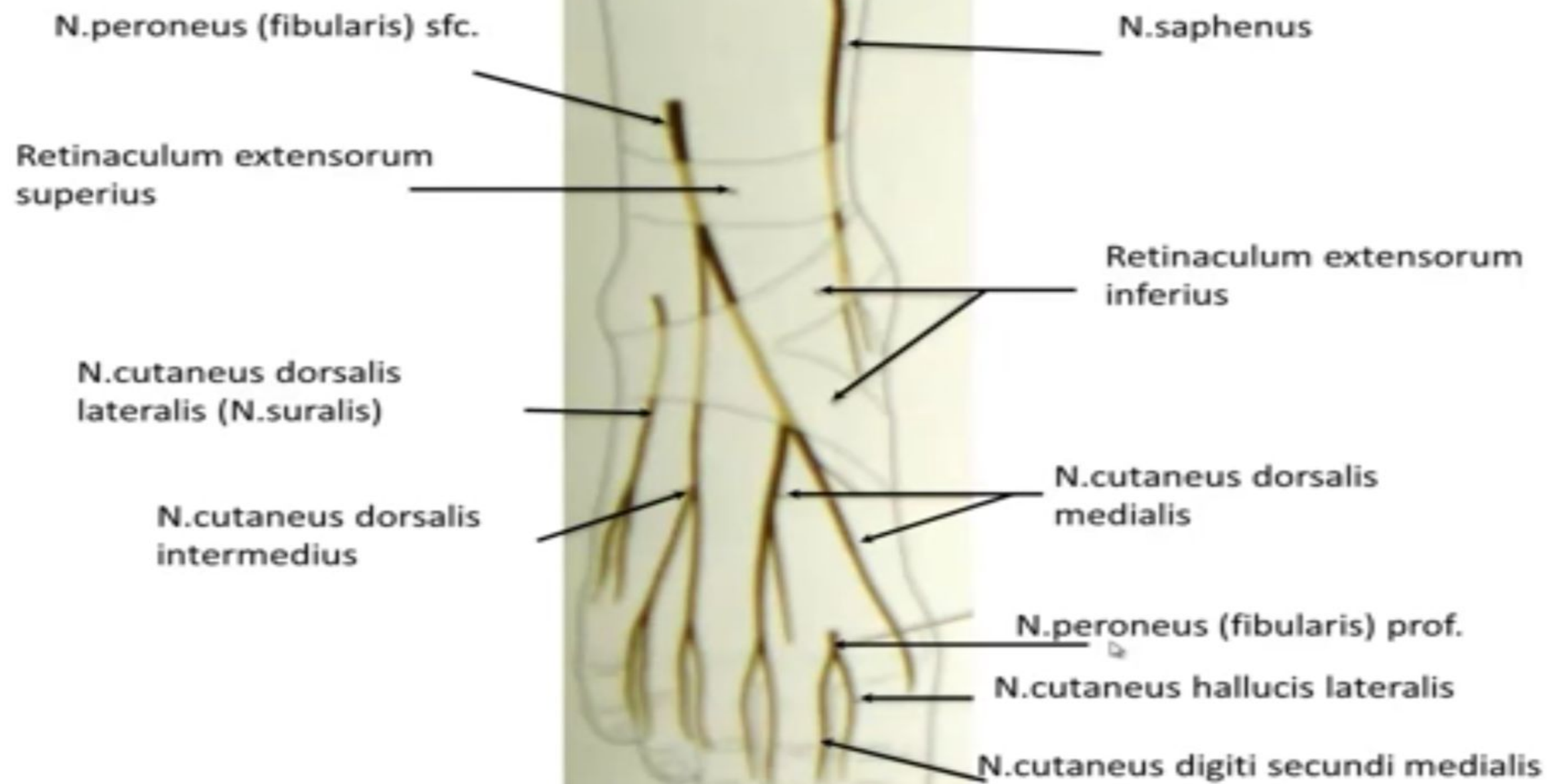
- *a. plantaris lateralis ex a. tibialis posterior*

- *v. plantaris lateralis influxus v. tibialis posterior*

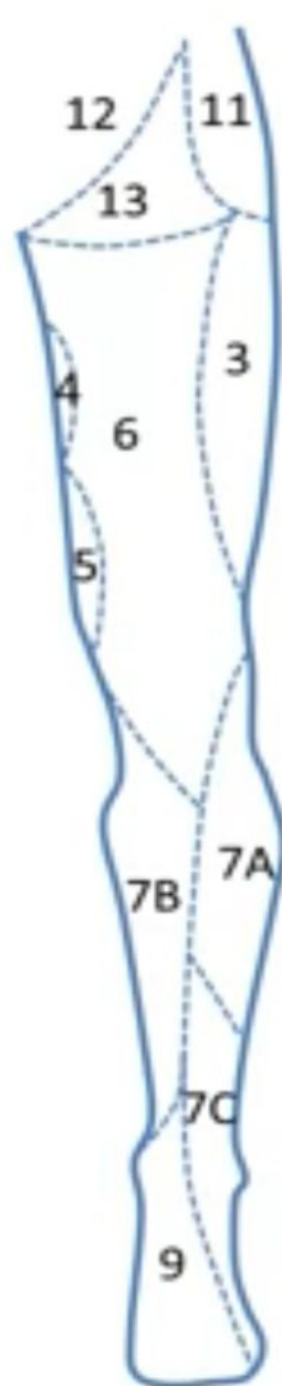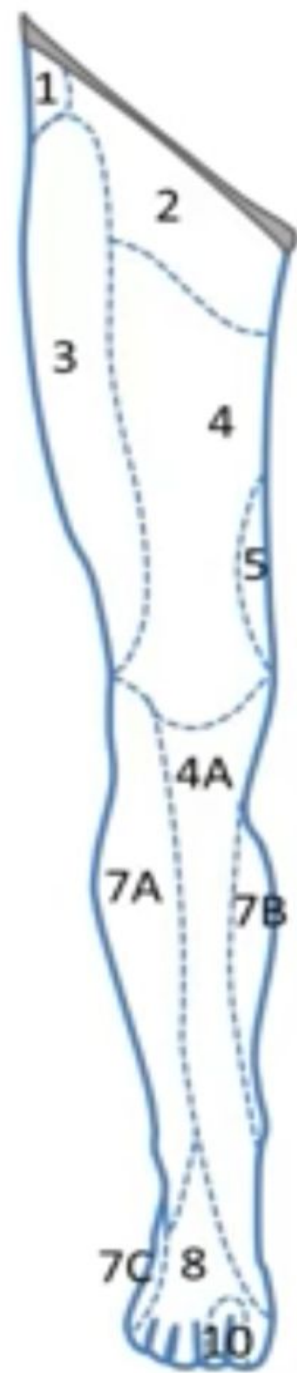
- *n. plantaris lateralis – ramus n. tibialis*



Иннервация кожи тыла стопы



Иннервация кожи нижней конечности (проверьте себя!!!)



1 – n. iliohypogastricus (r. cutaneus lat.)

2 – r. femoralis n.genitofemoralis

3 - n. cutaneus femoris lateralis

4 – rr. cutanei femoris anteriores

4A – n. saphenus (ветвь n.femoralis)

5 – n. obturatorius

6 – n. cutaneus femoris posterior

7A – n. cutaneus surae lateralis

7B – n. cutaneus surae medialis

7C – n. suralis

8 – n. peroneus superficialis

9 – n. tibialis

10 – n. peroneus profundus

11 – nn. clunei superiores (задние ветви спинномозговых нервов)

12 – nn. clunei medii (задние ветви спинномозговых нервов)

13 – n. clunium inferior (ветвь n. cutaneus femoris posterior)