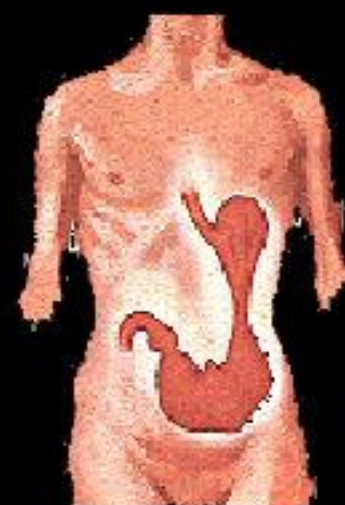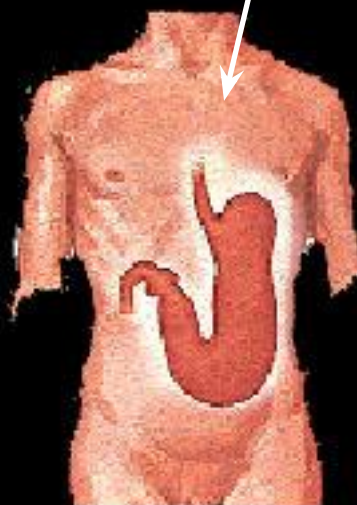
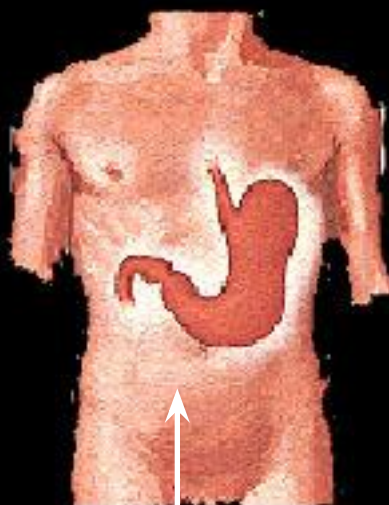
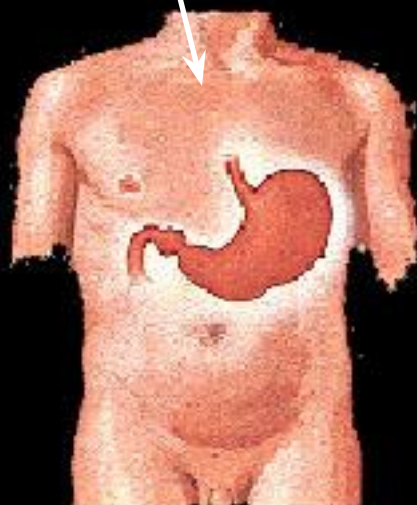


# Формы и позиции желудка



Форма рога

Форма удлиненного крючка



гипертонус

Форма крючка

ортотонус

гипотонус

гастроптоз

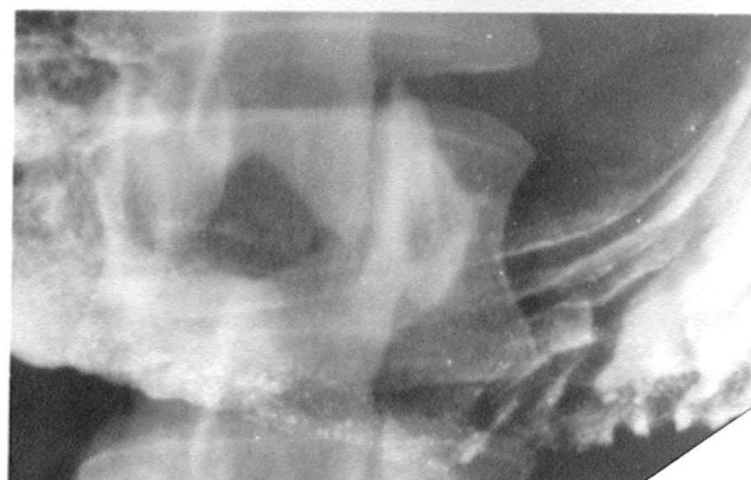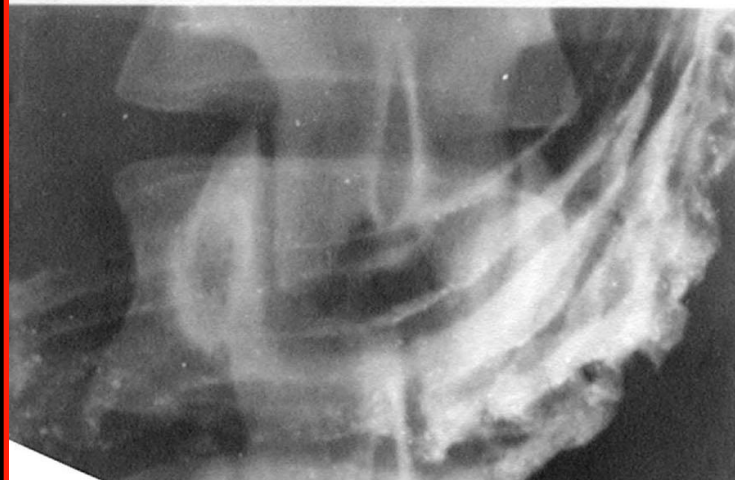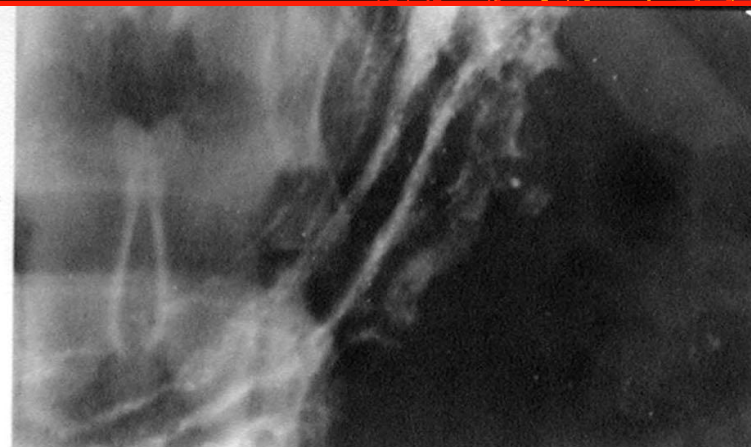
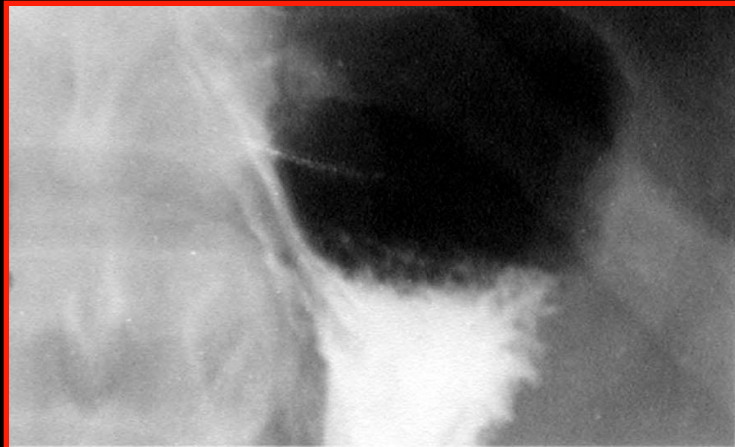
атония

# Исследование рельефа желудка с помощью компрессии тубусом



**1** - свод и **1/3** тела

**2** - средняя и нижняя **1/3** тела

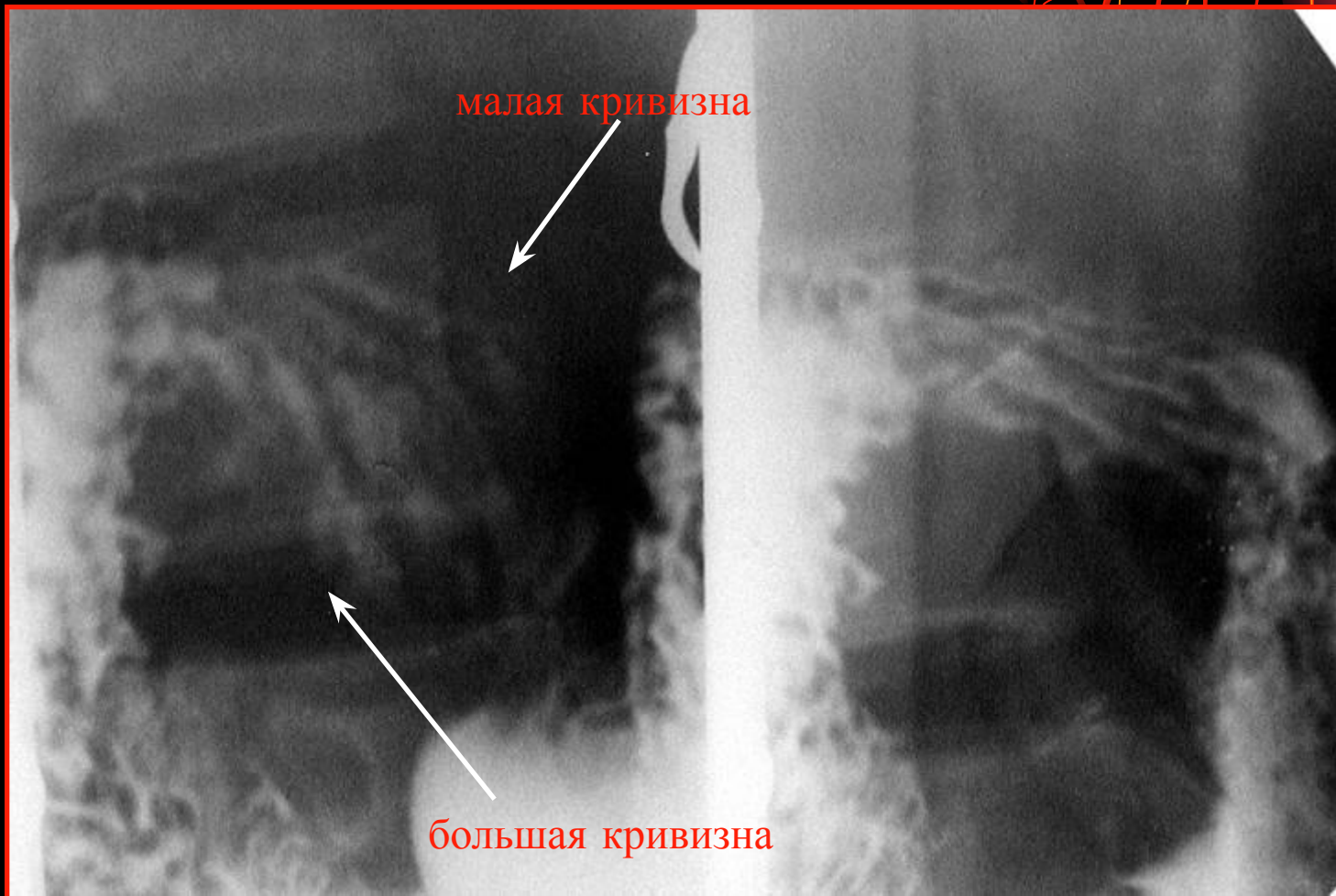

**3** - угол и синус

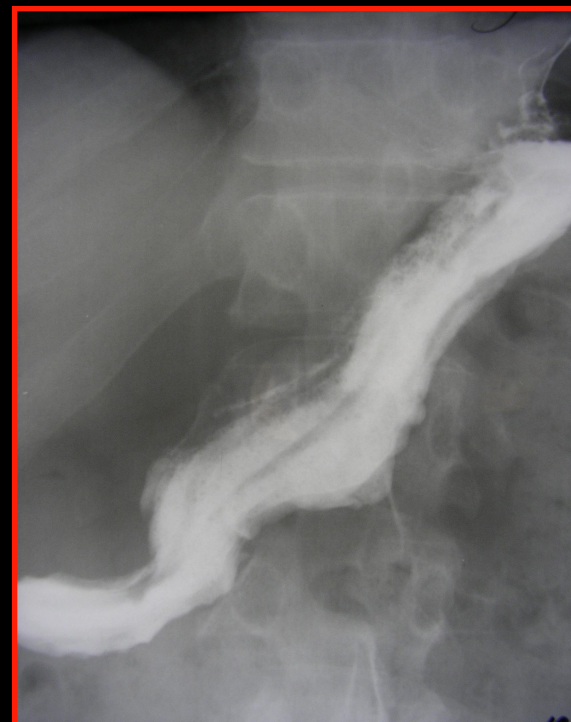
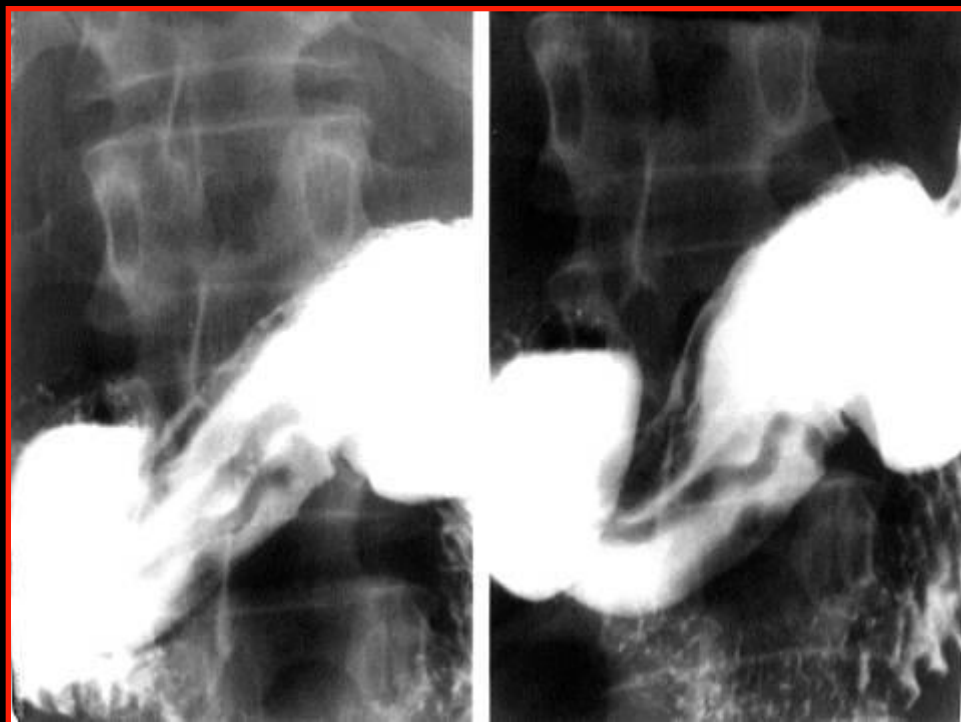
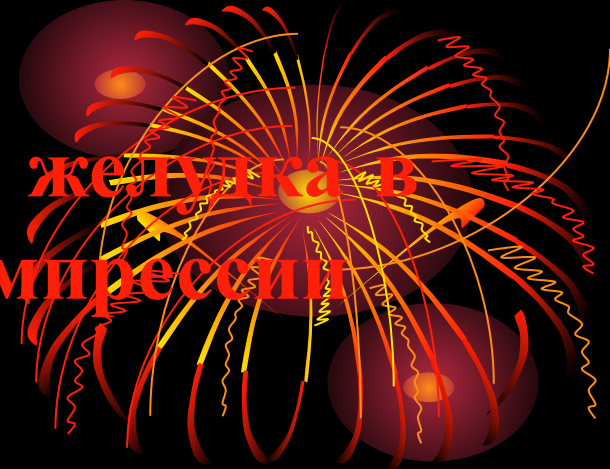**4** - антральный отдел

# Исследование рельефа луковицы 12пк с помощью компрессии тубусом

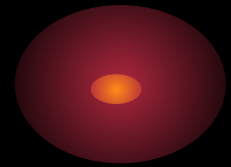
1-ое и 2-ое косые положения



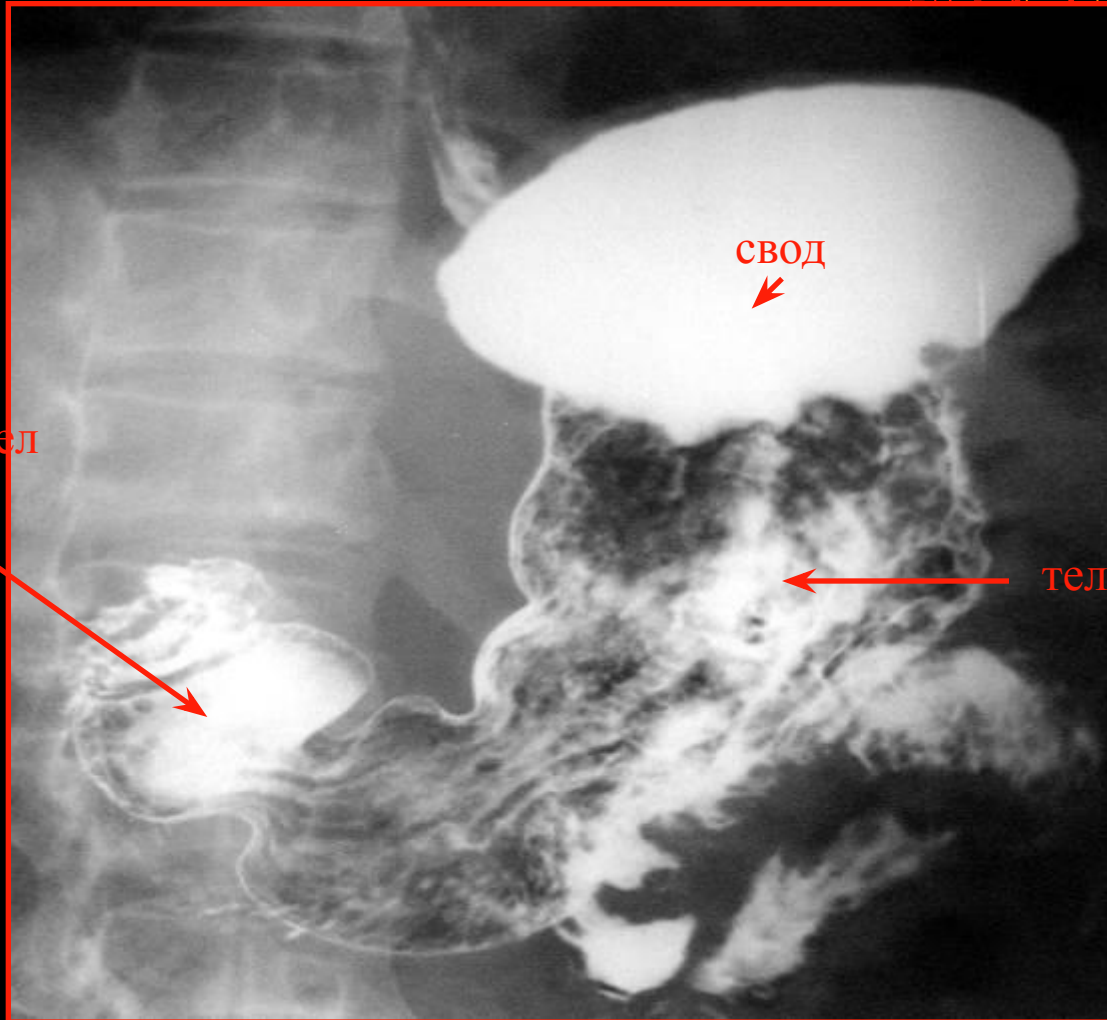
# Фаза полутугого заполнения желудка в условиях дозированной компрессии



# Пневморельеф желудка и 12ПК — на спине

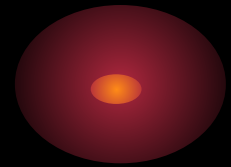


антральный отдел



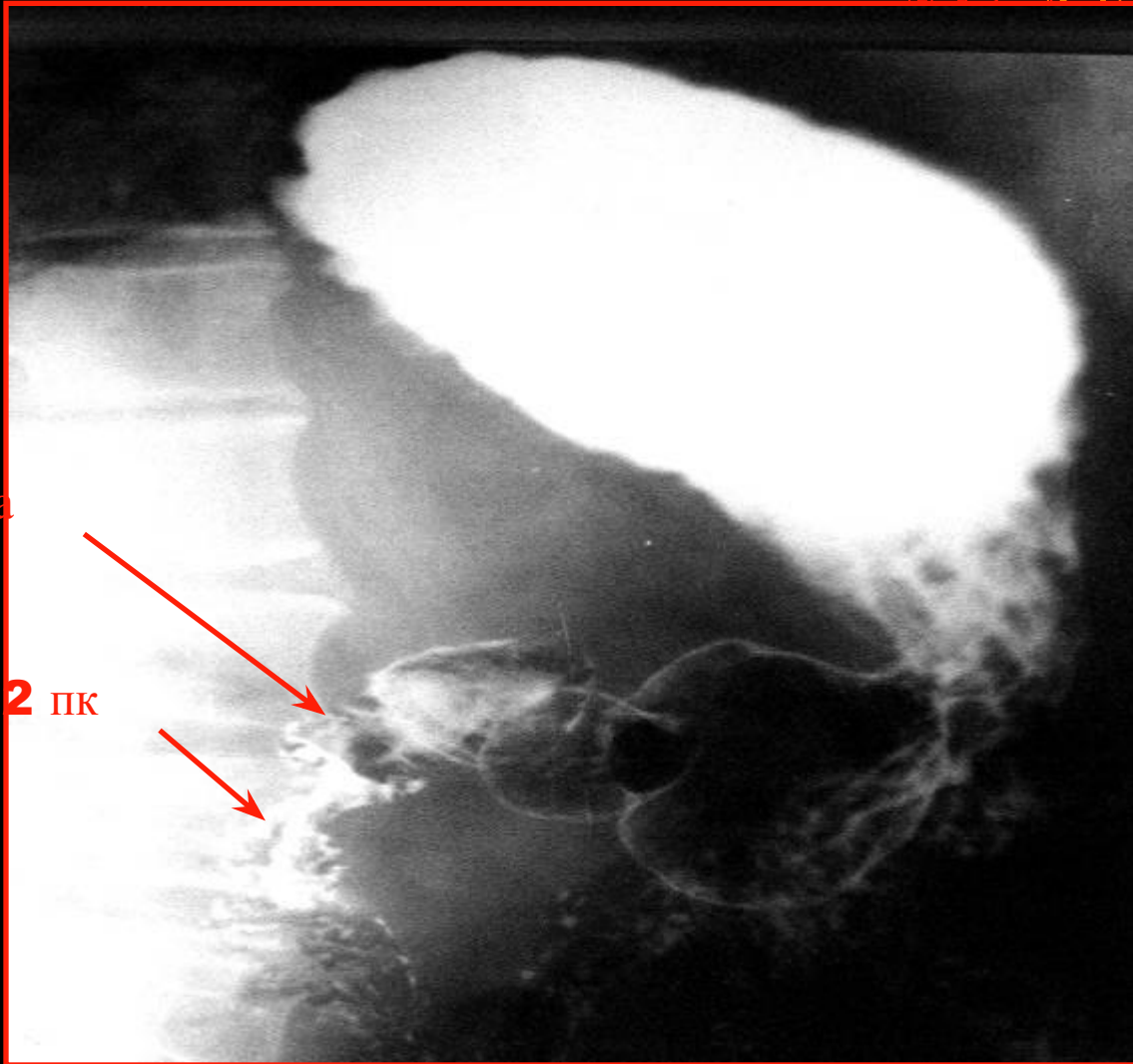
тело

# Пневморельеф желудка и 12ПК (1-ое косое положение)

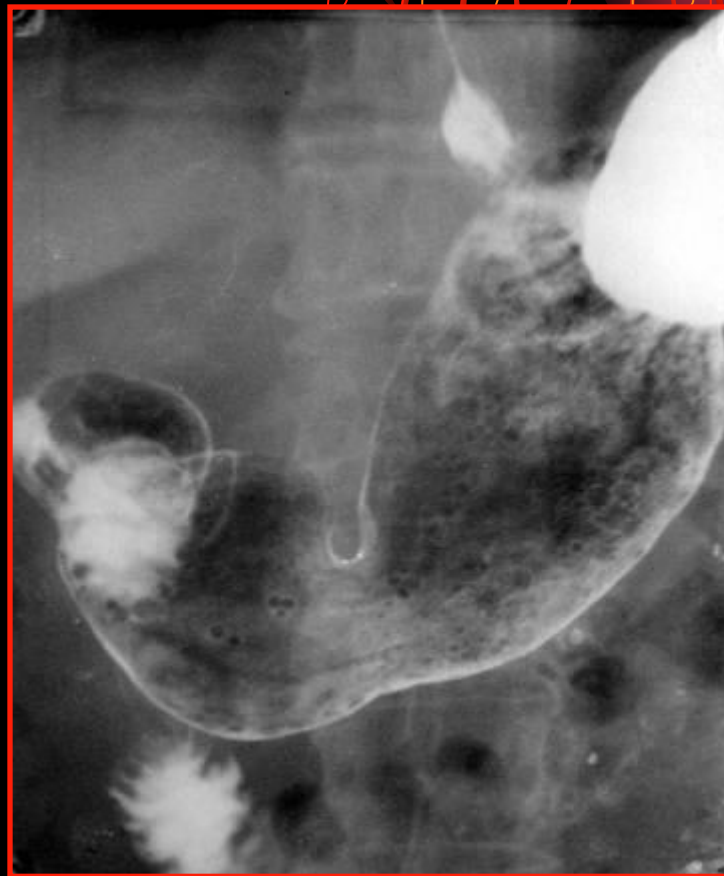
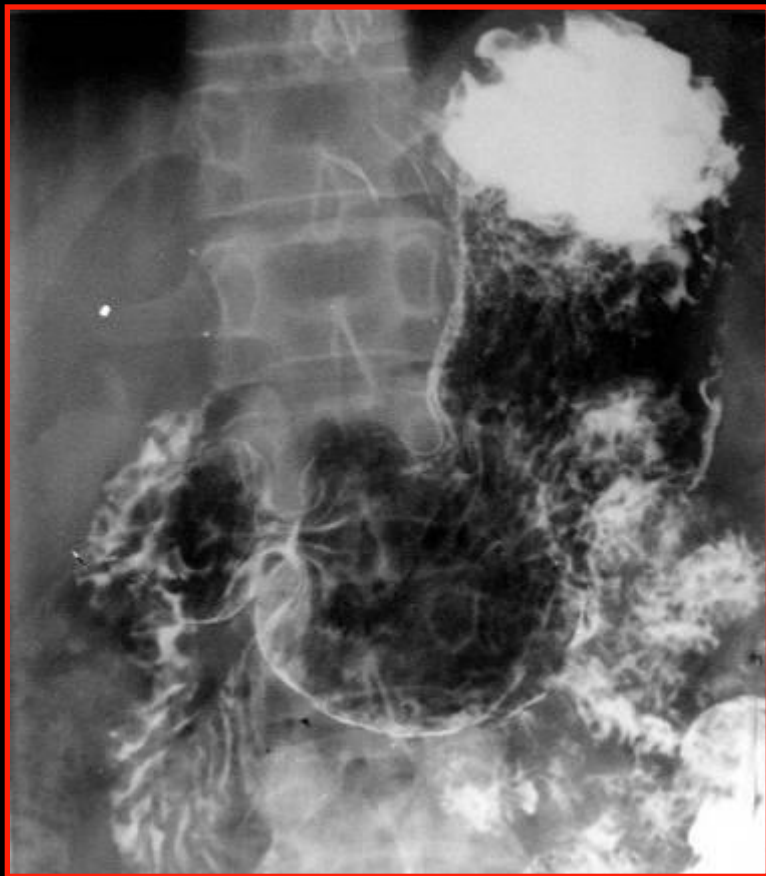
луковица

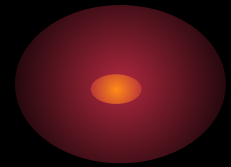
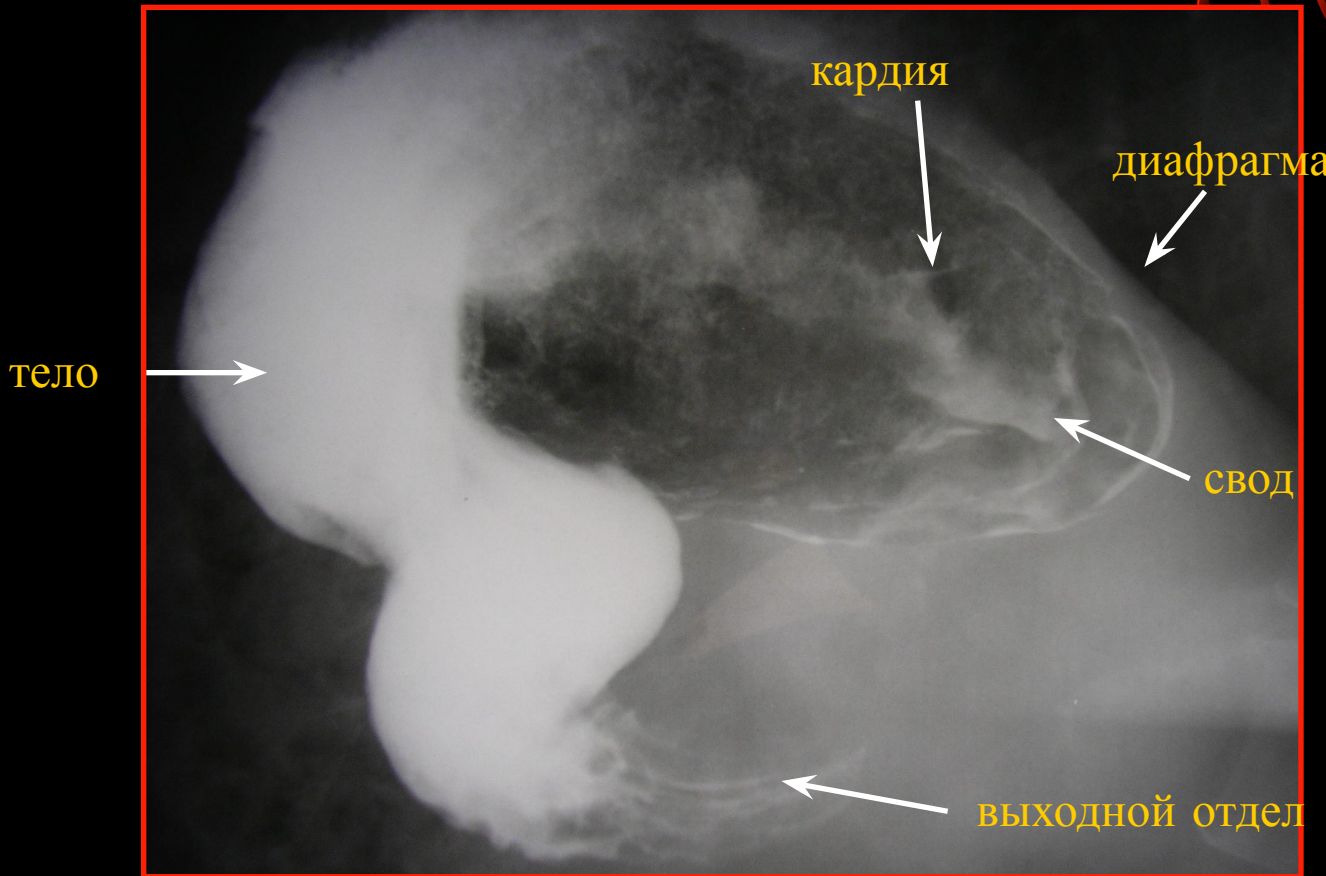
петля 12 ПК



# Микрорельеф желудка — **area gastrici**

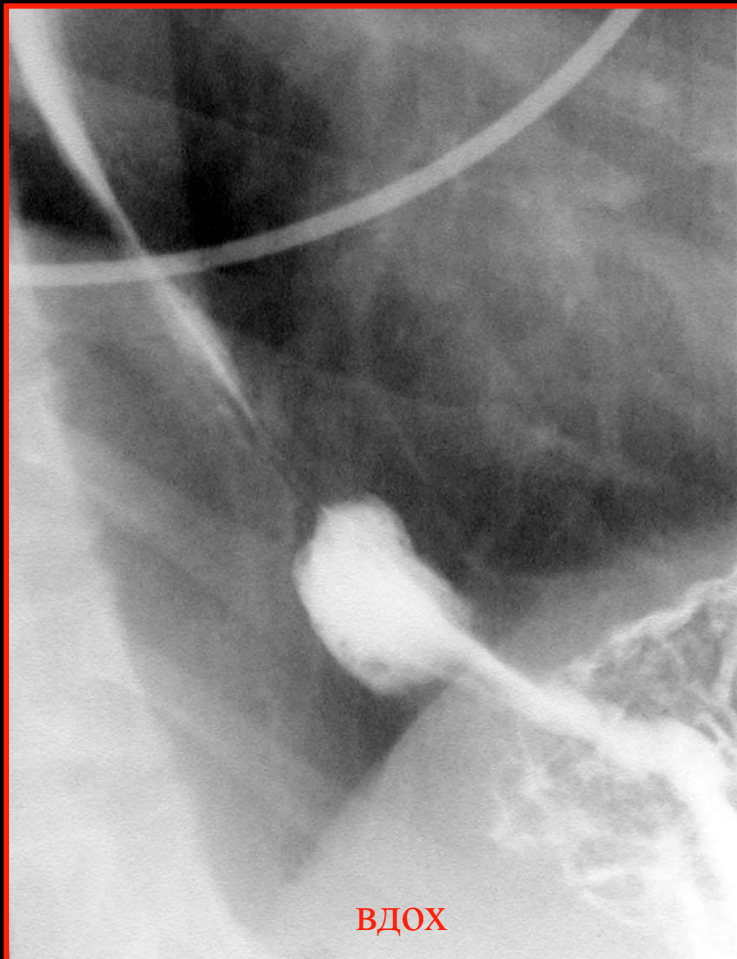


# Пневморельеф свода желудка – левое лопаточное положение

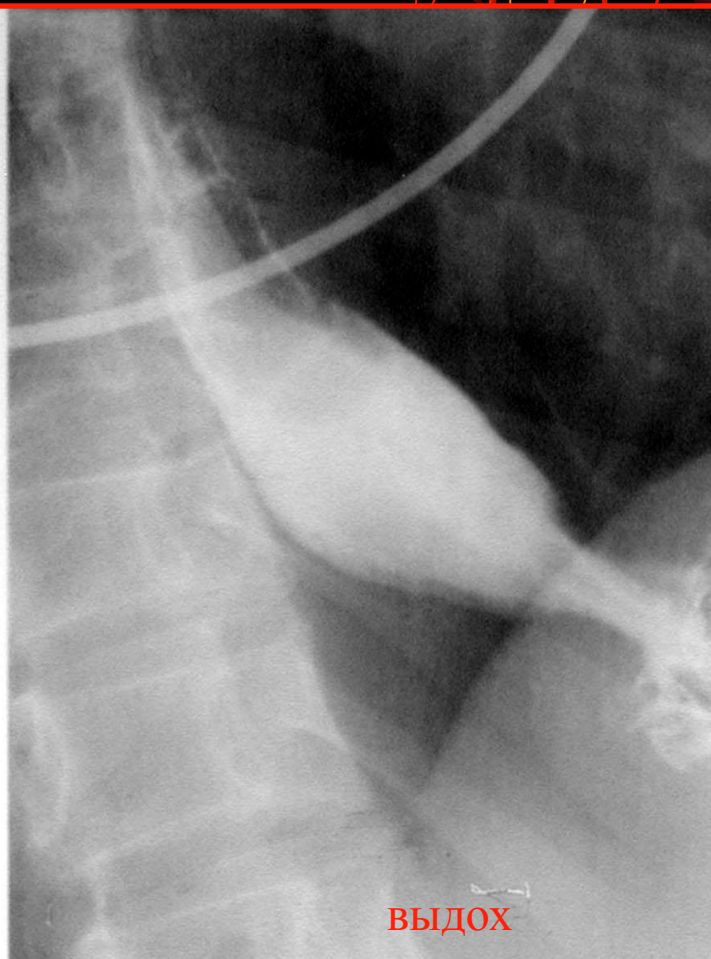




# Исследование на грыжу ПООД

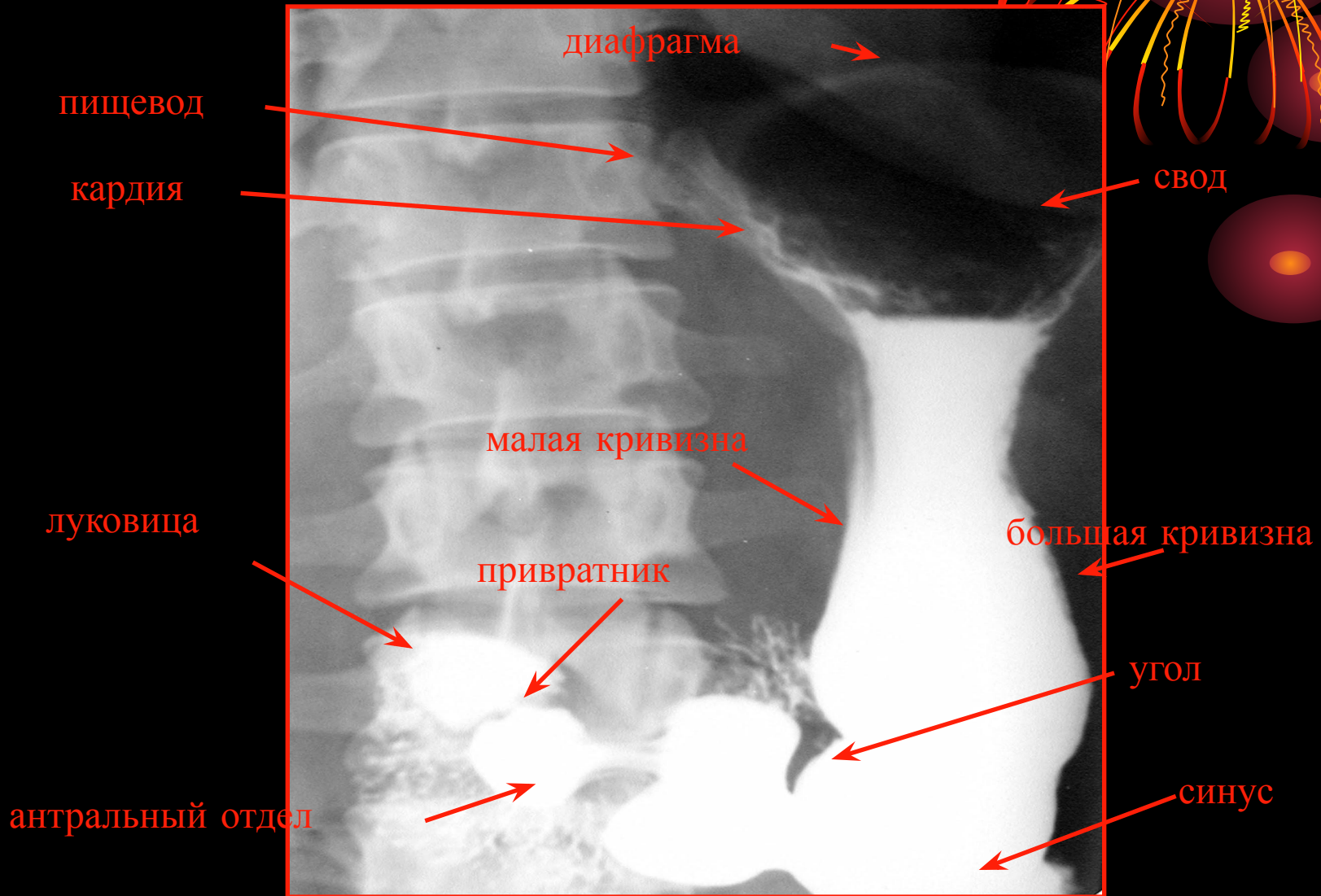


ВДОХ

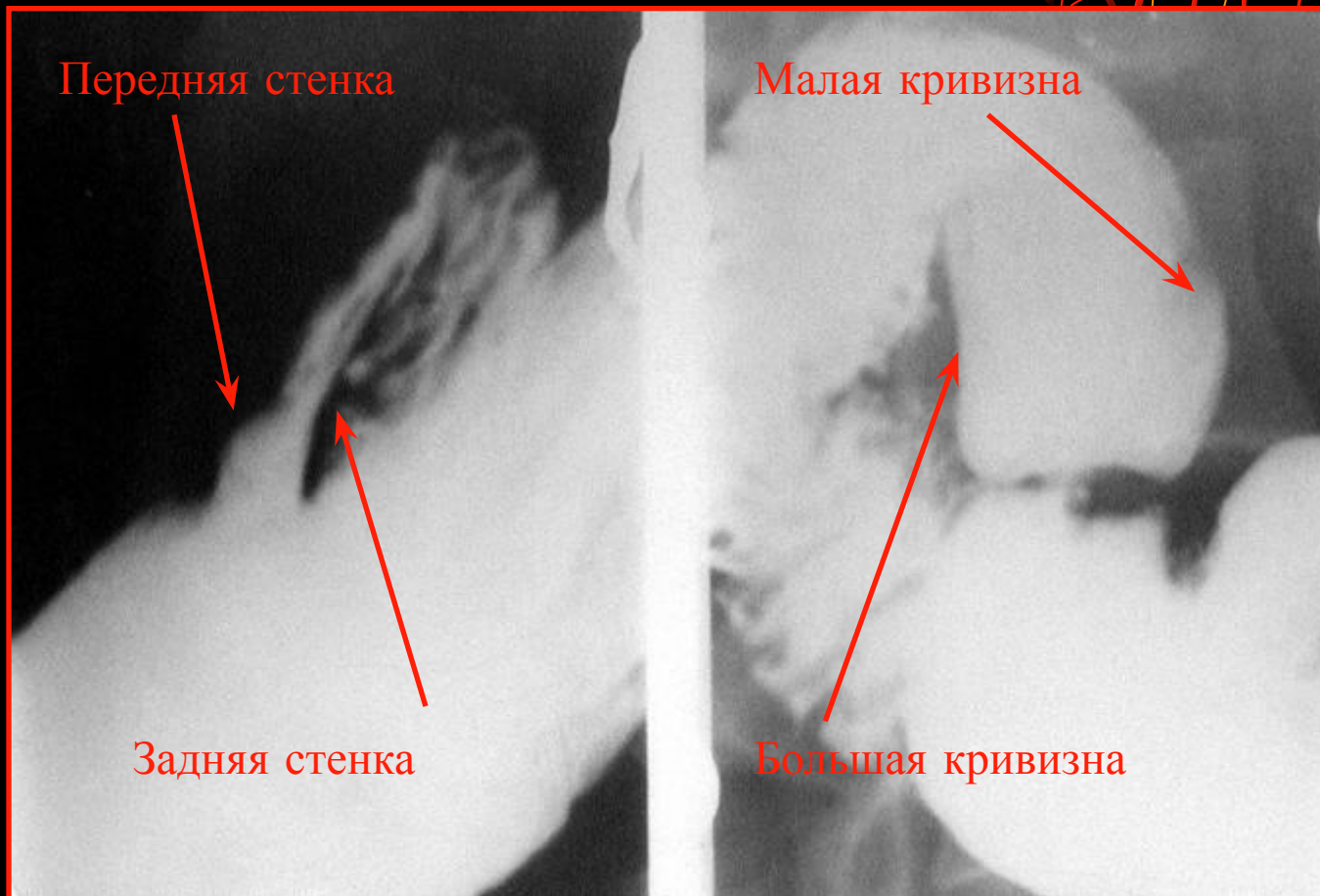


ВЫДОХ

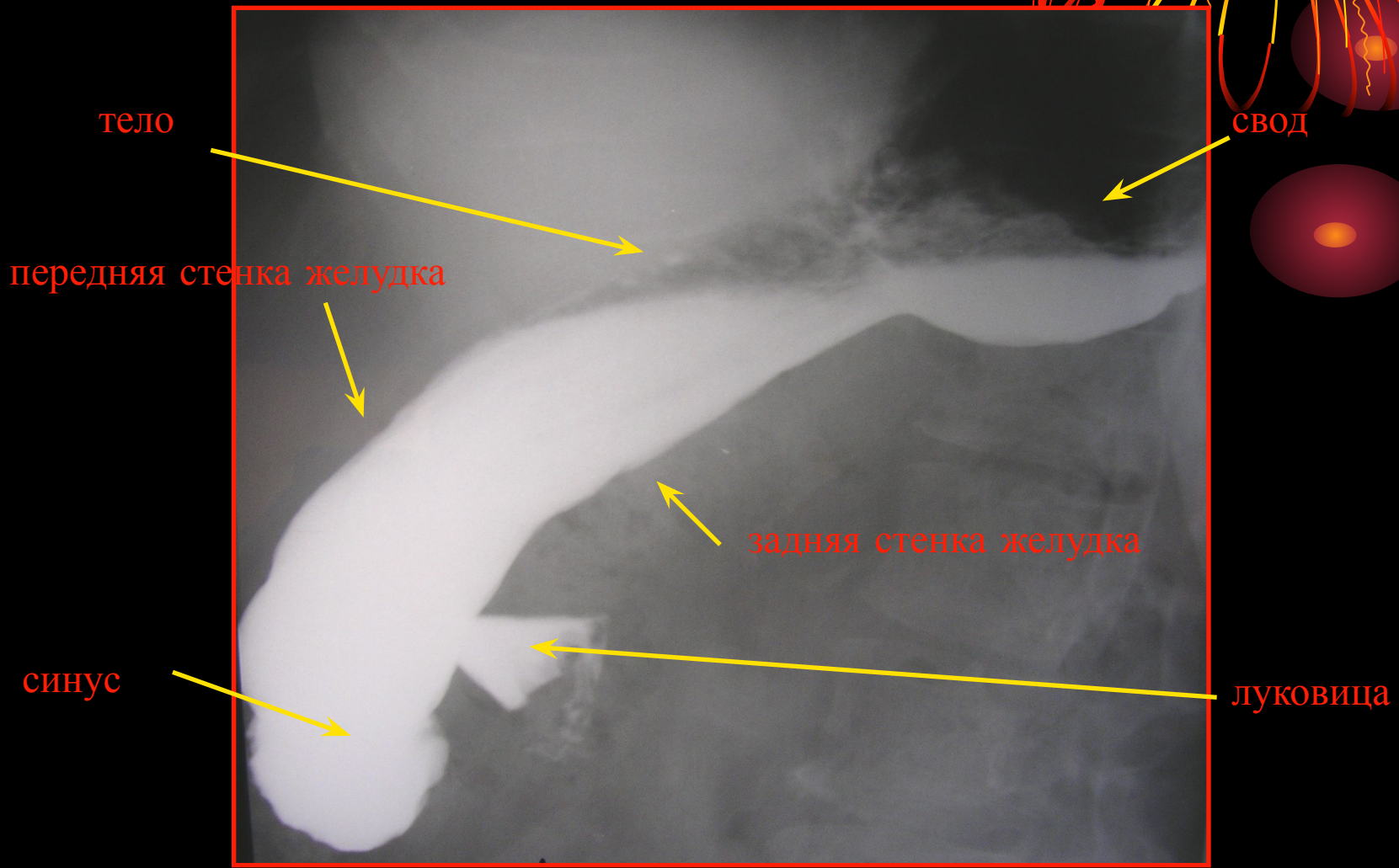
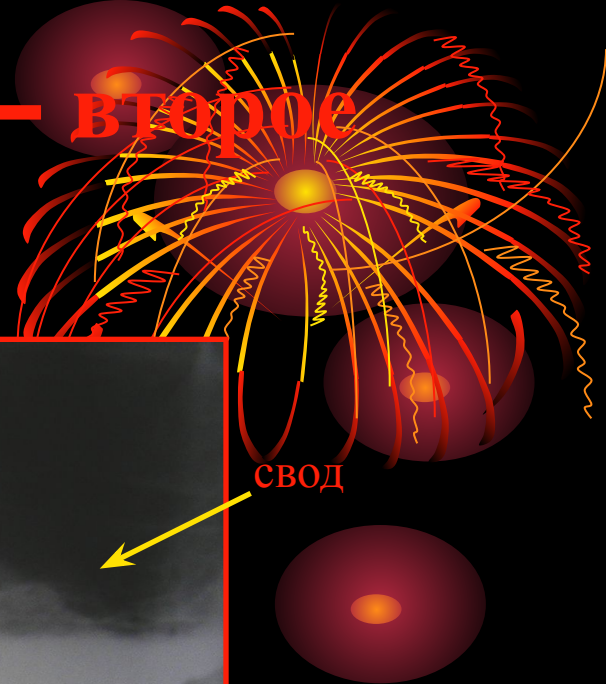
# Фаза тугого заполнения




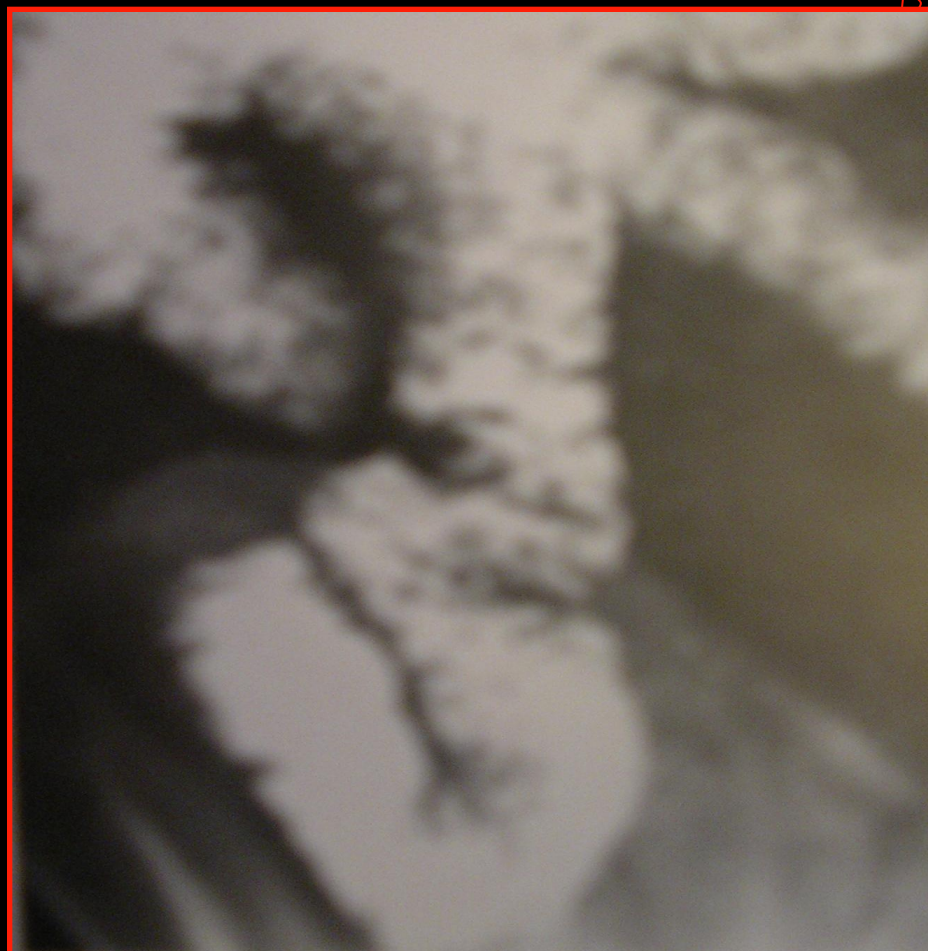
# Луковица **12** п кишки – **1-ое** и **2-ое** косые положения



# Фаза тугого заполнения – второе косое положение

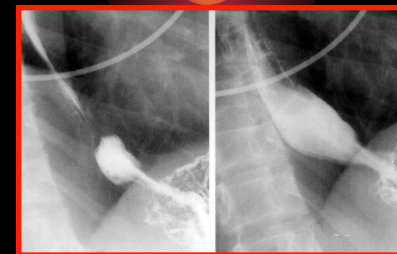


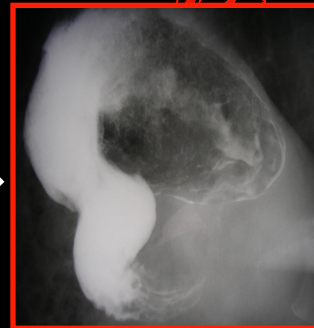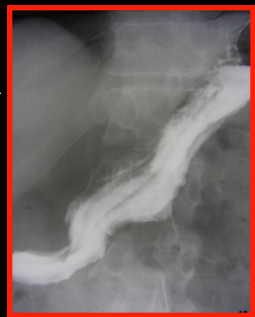
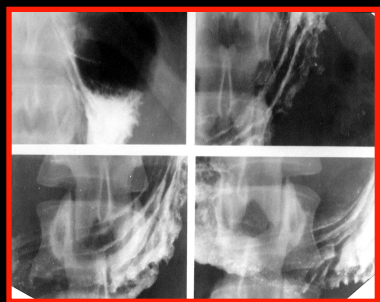


# Расположение петель тонкой кишки



# Расположение петель подвздошной кишки





## Этапы исследования

