

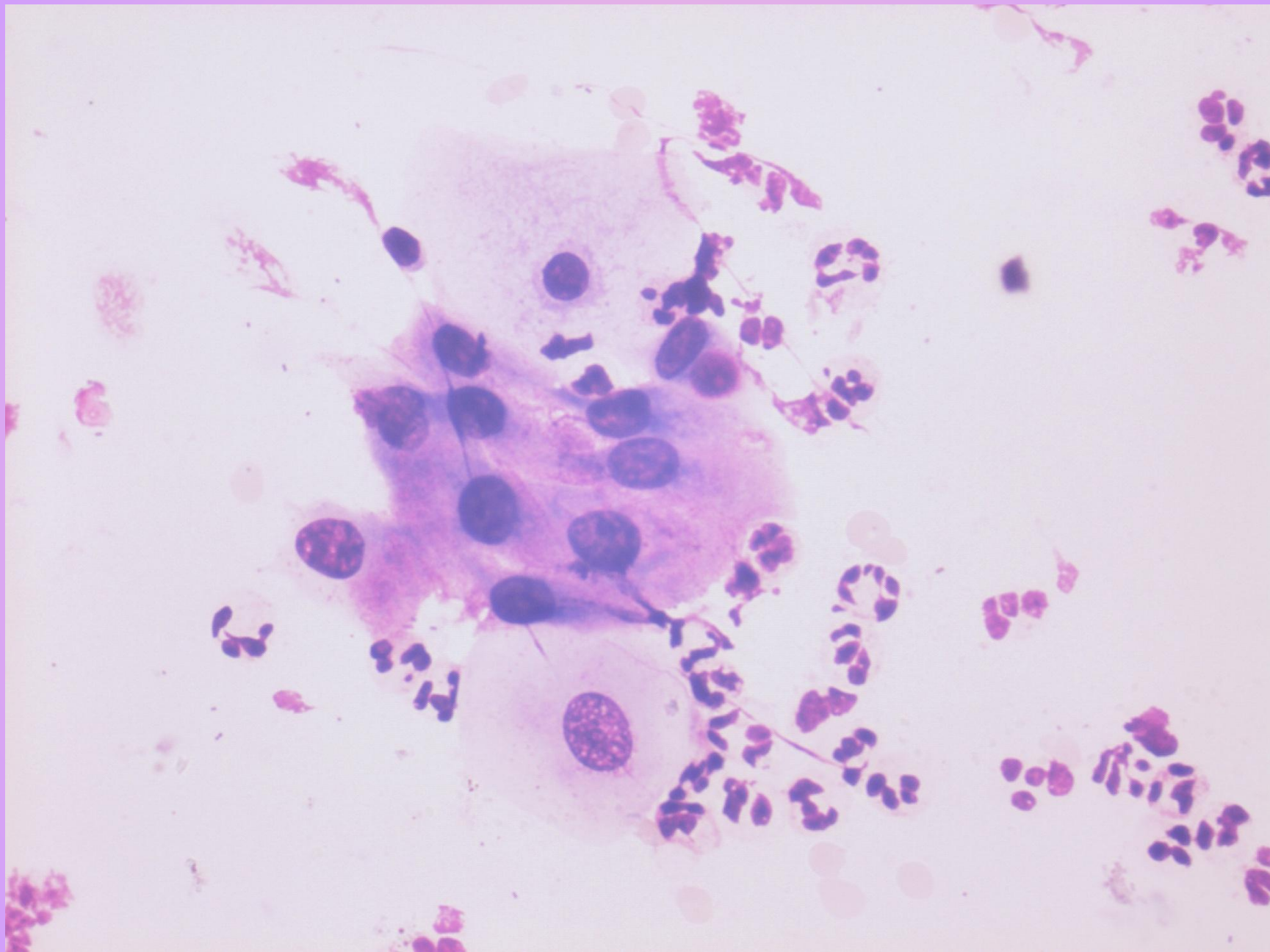
# Препарат ШМ-55

**Женщина, 35 лет, 8-й день цикла.**

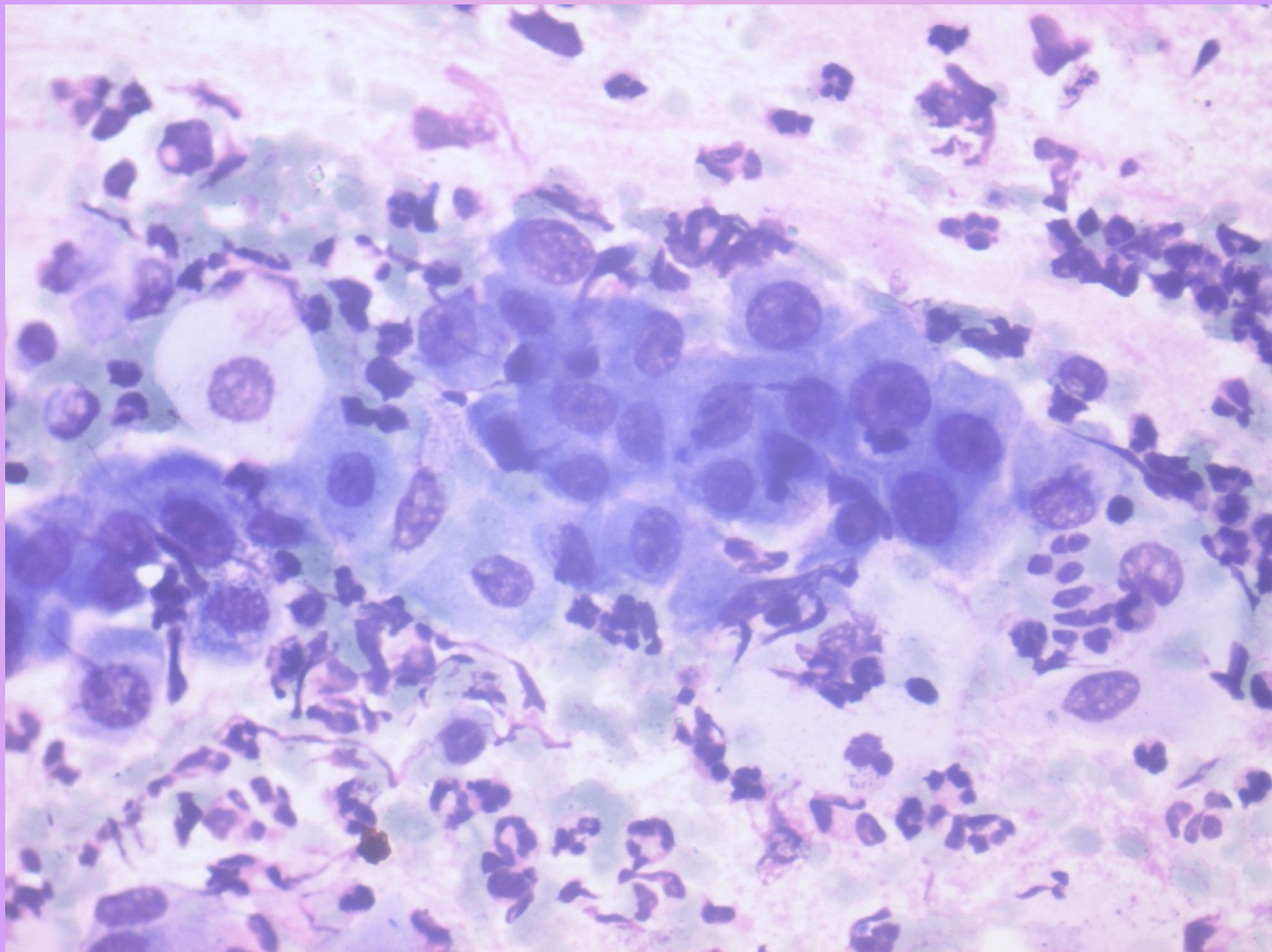
**Соскоб с шейки матки.**

*Окрашивание по Романовскому.*

**Клинический диагноз: Эктопия шейки  
матки.**

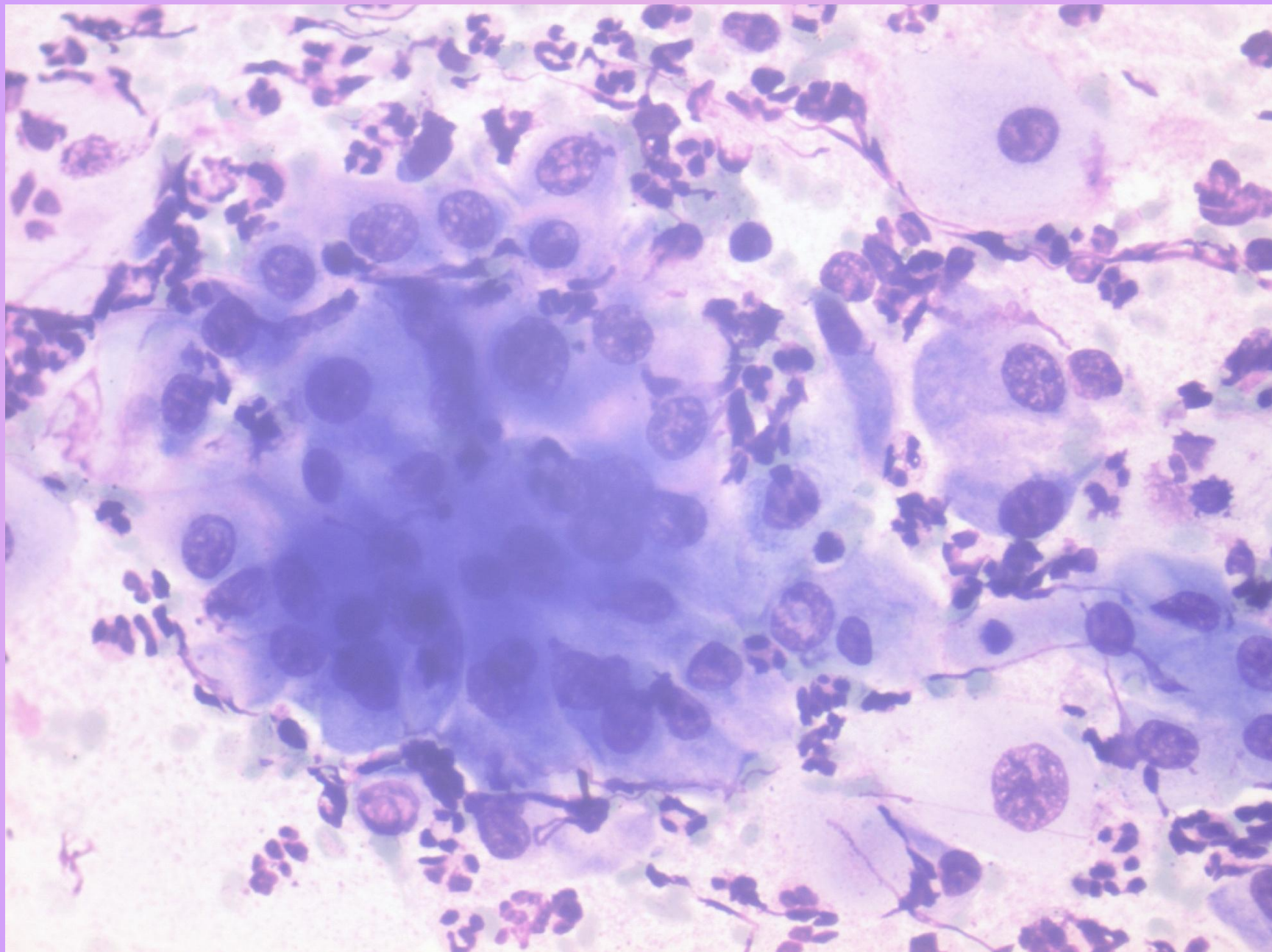


**Φοτο 1. x400**

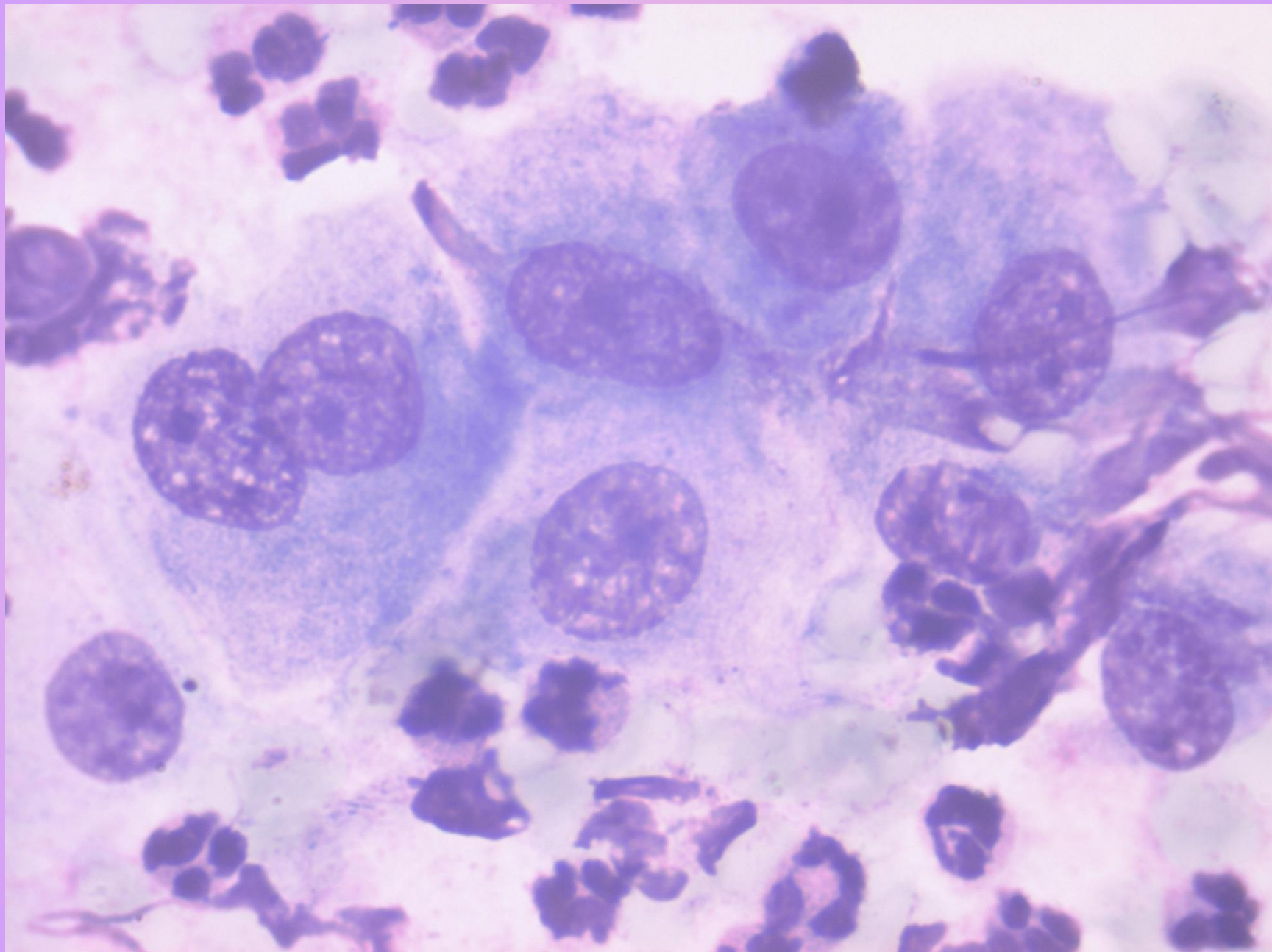


**Φοτο 2. x400**



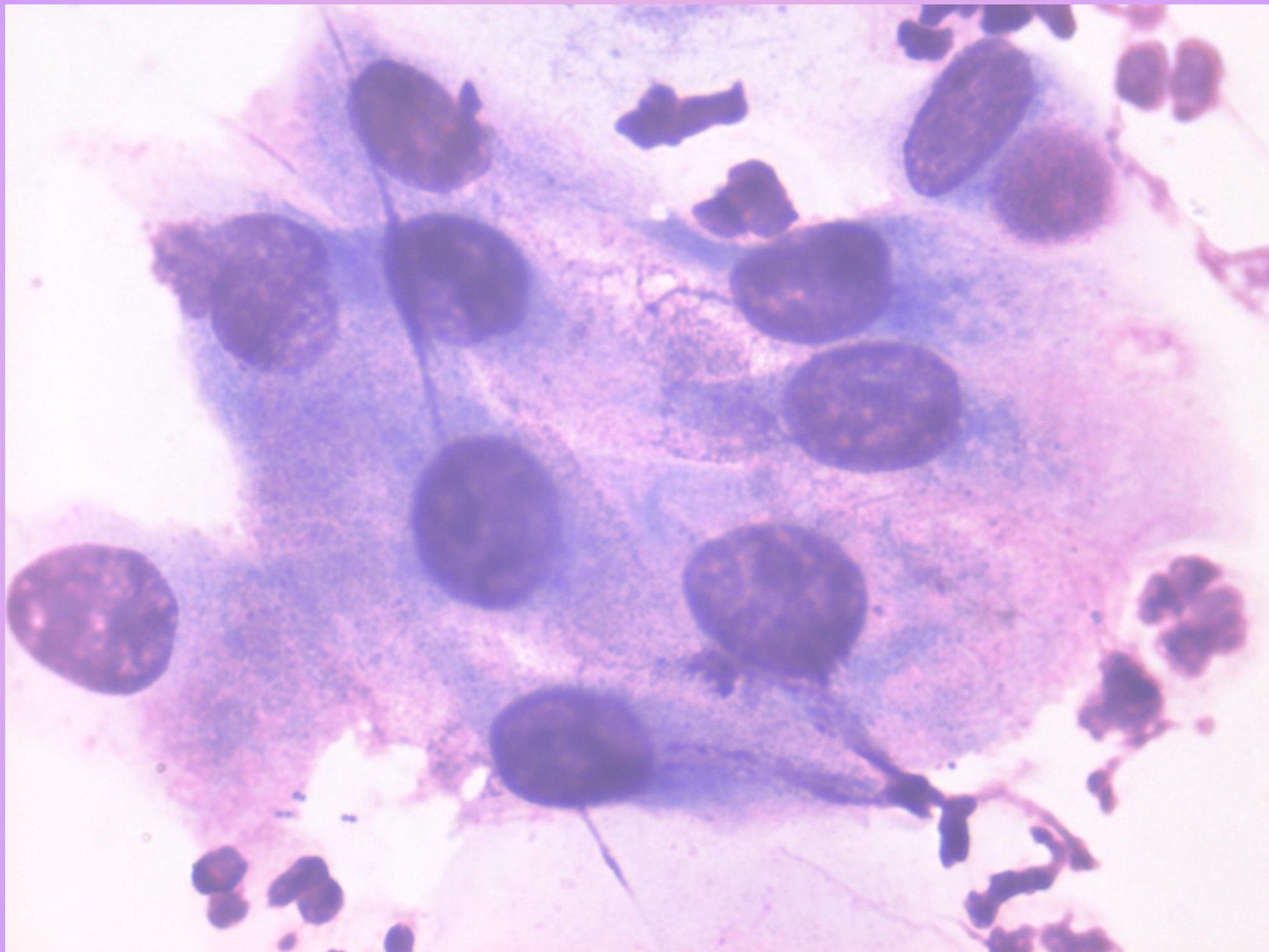


**Φοτο 3. x400**

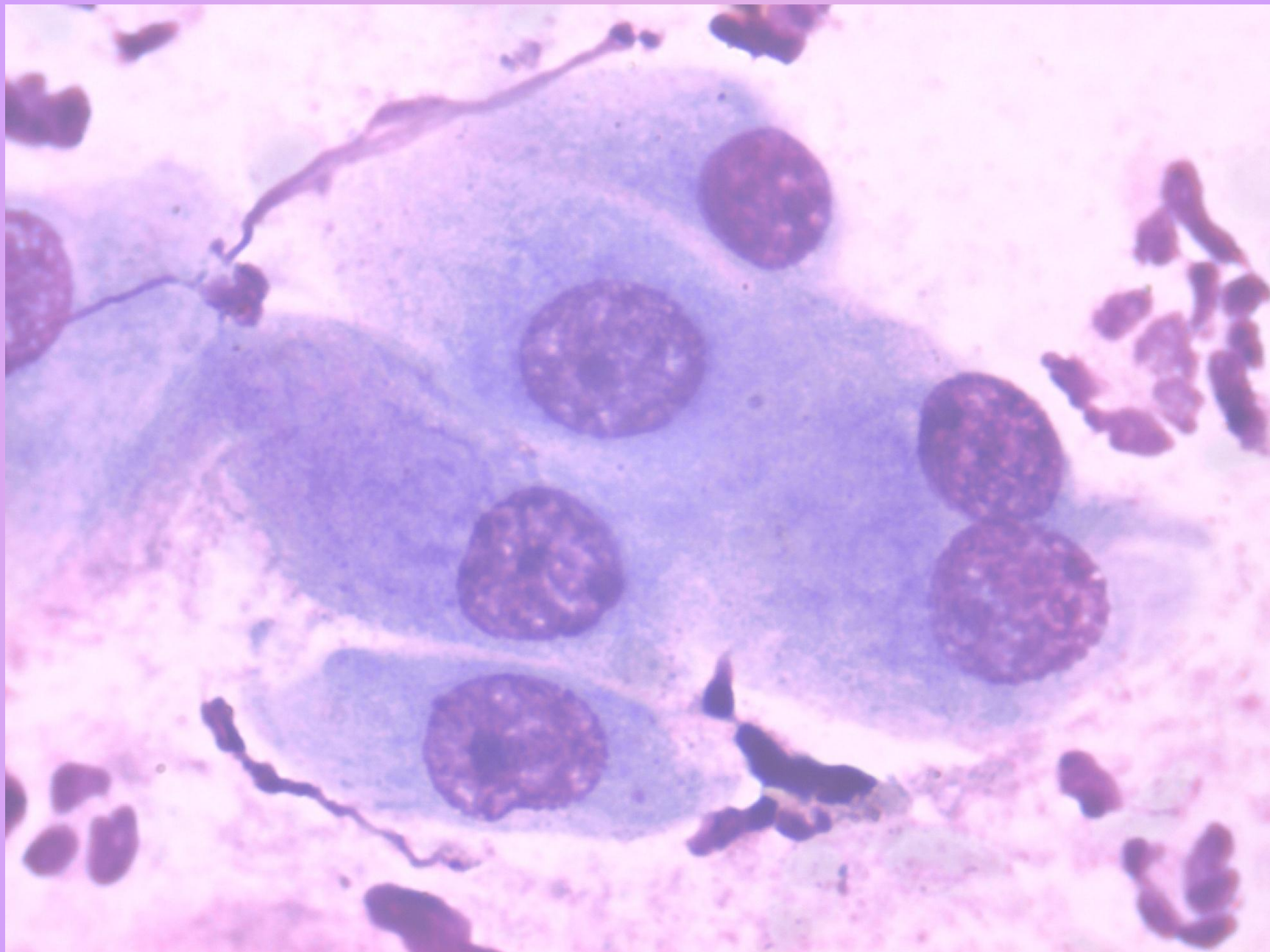


**Φοτο 4. x1000**





**Φοτο 5. x1000**



**Φοτο 6. x 1000**