Дыхательная система

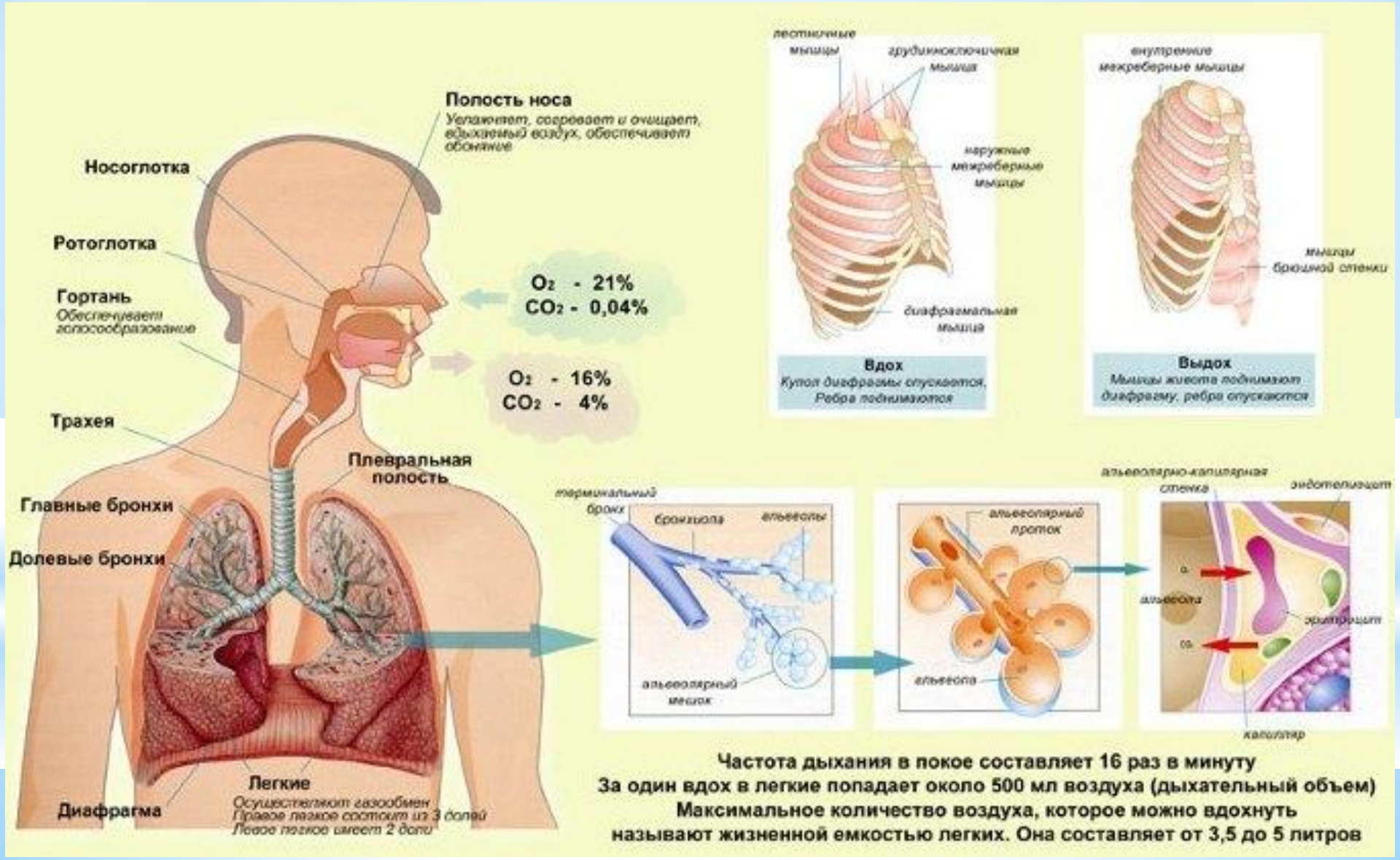

Наружный нос *Nasus externus*

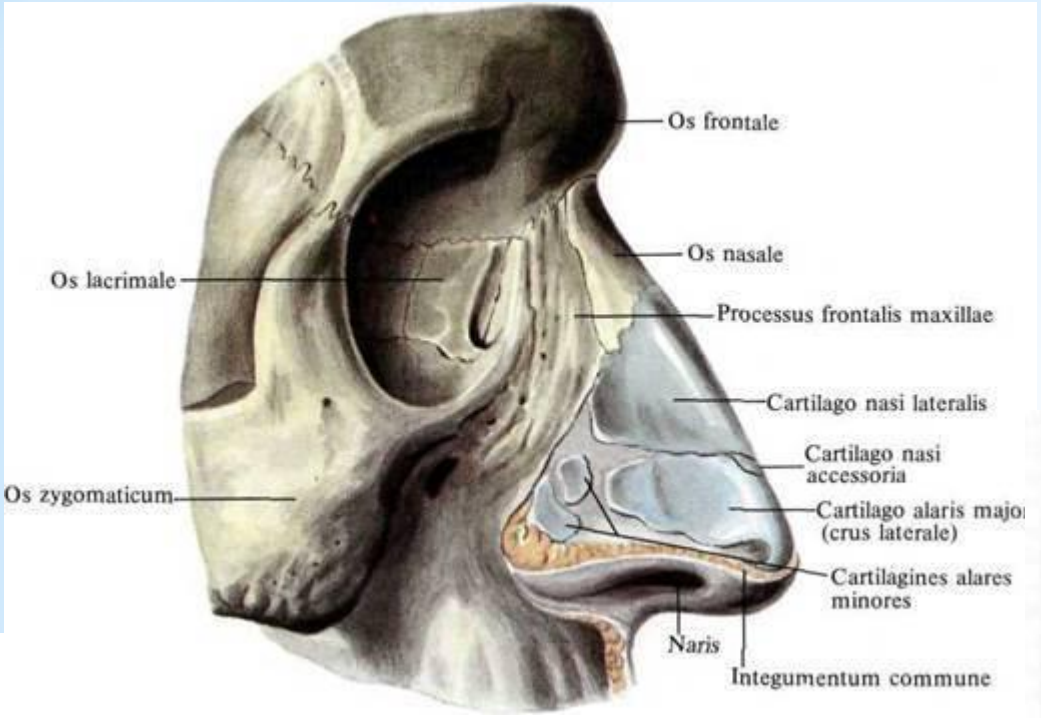

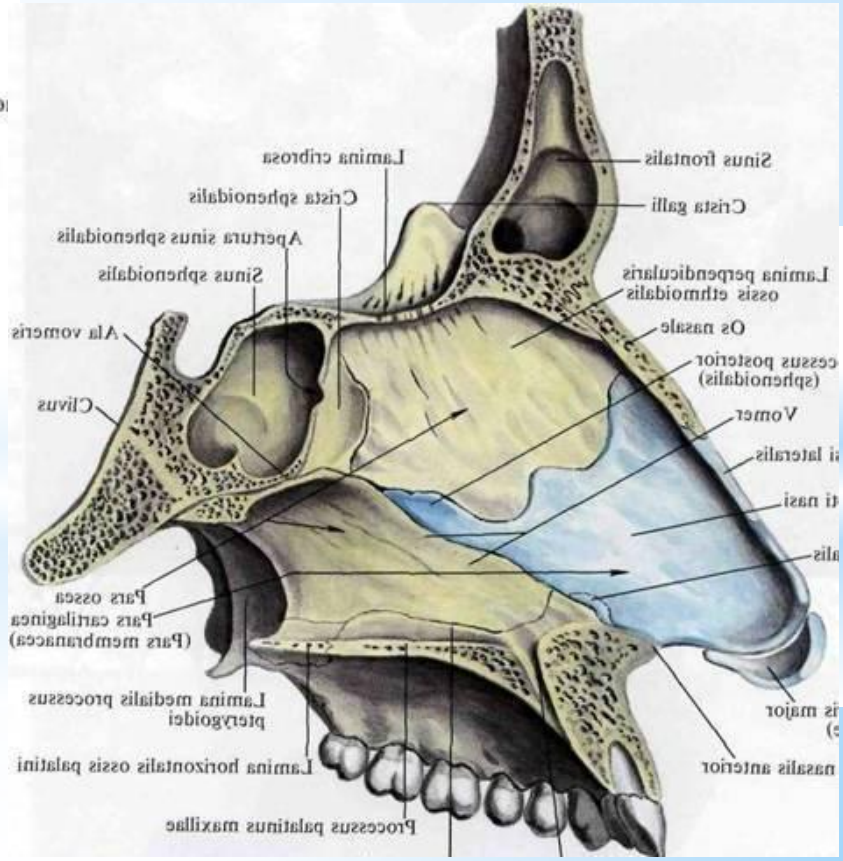

Полость носа *Cavitas nasi*

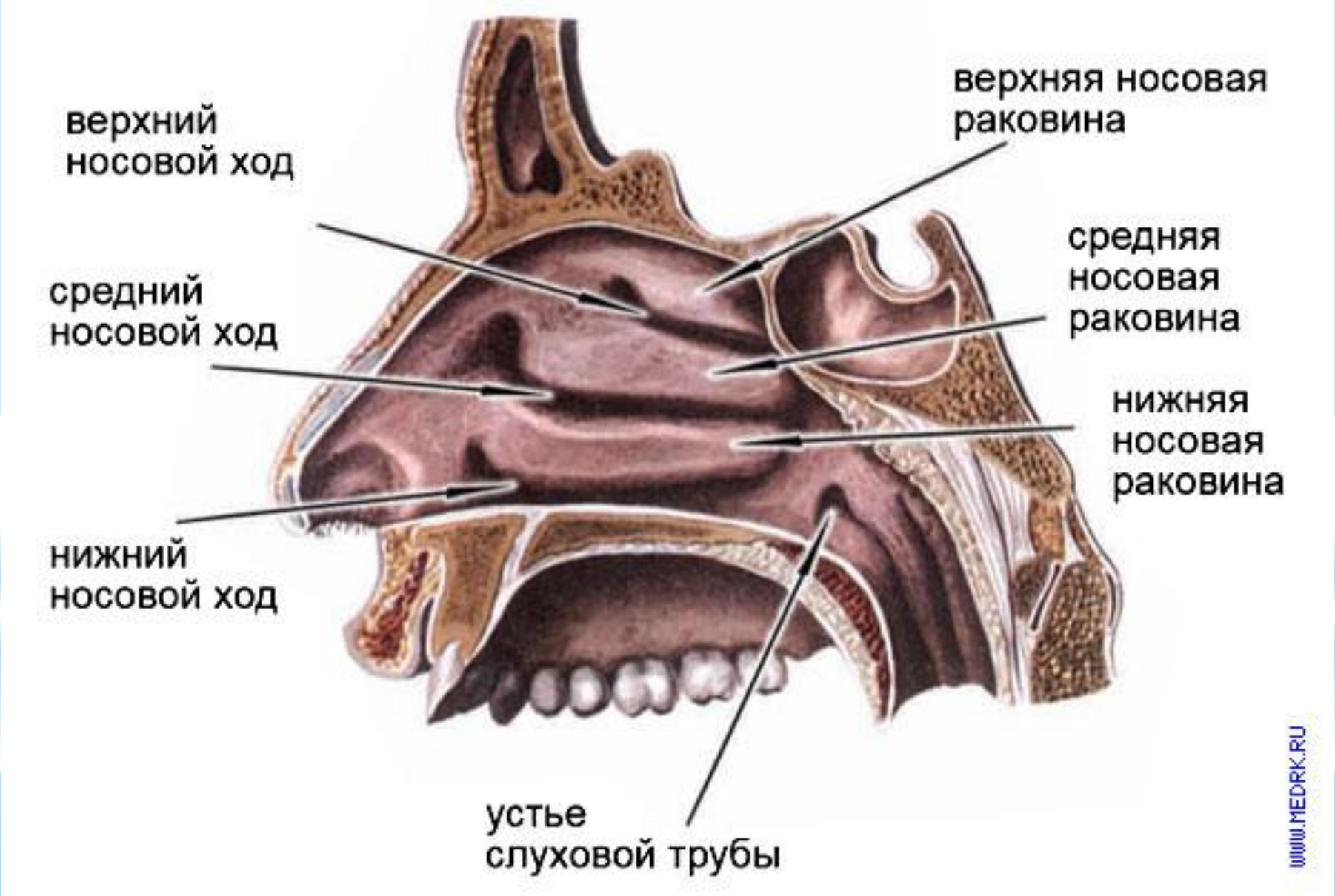

Гортань *Larynx*

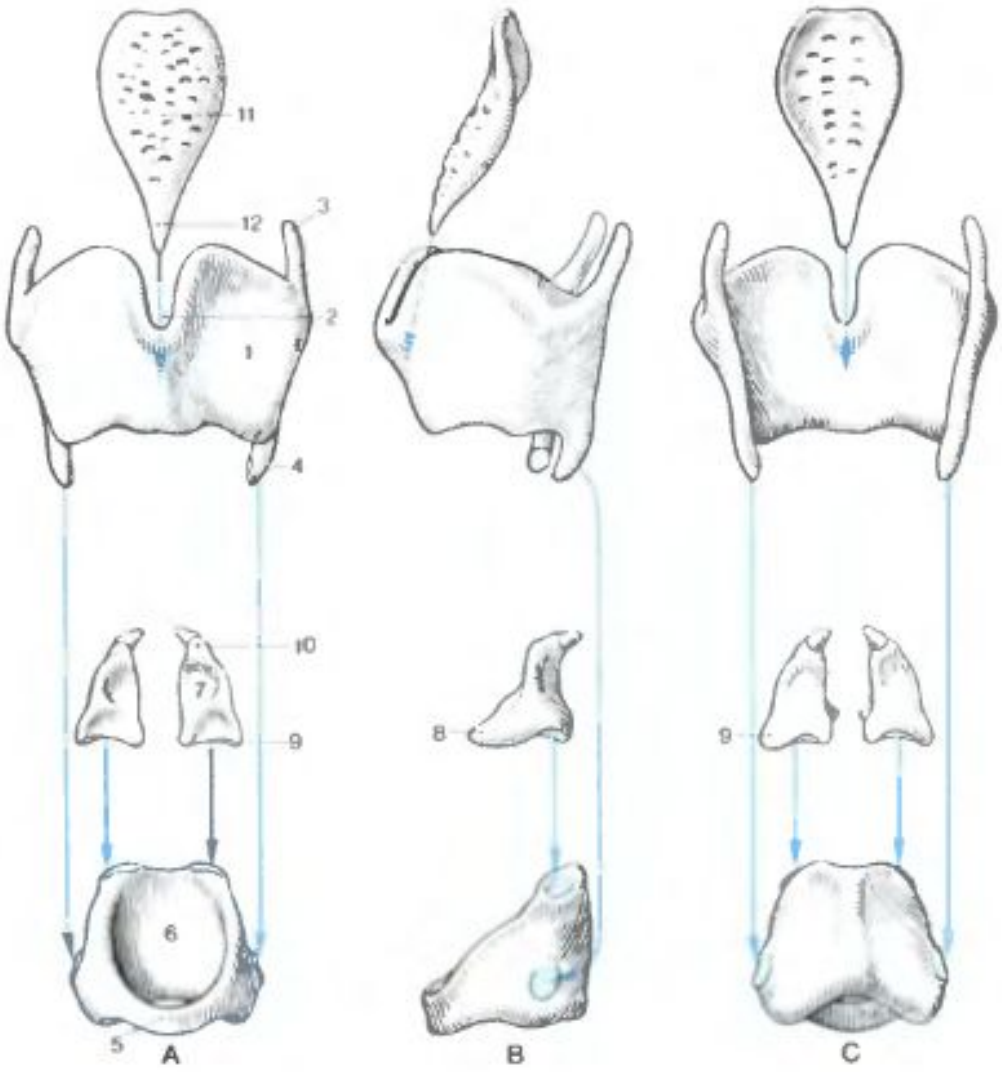

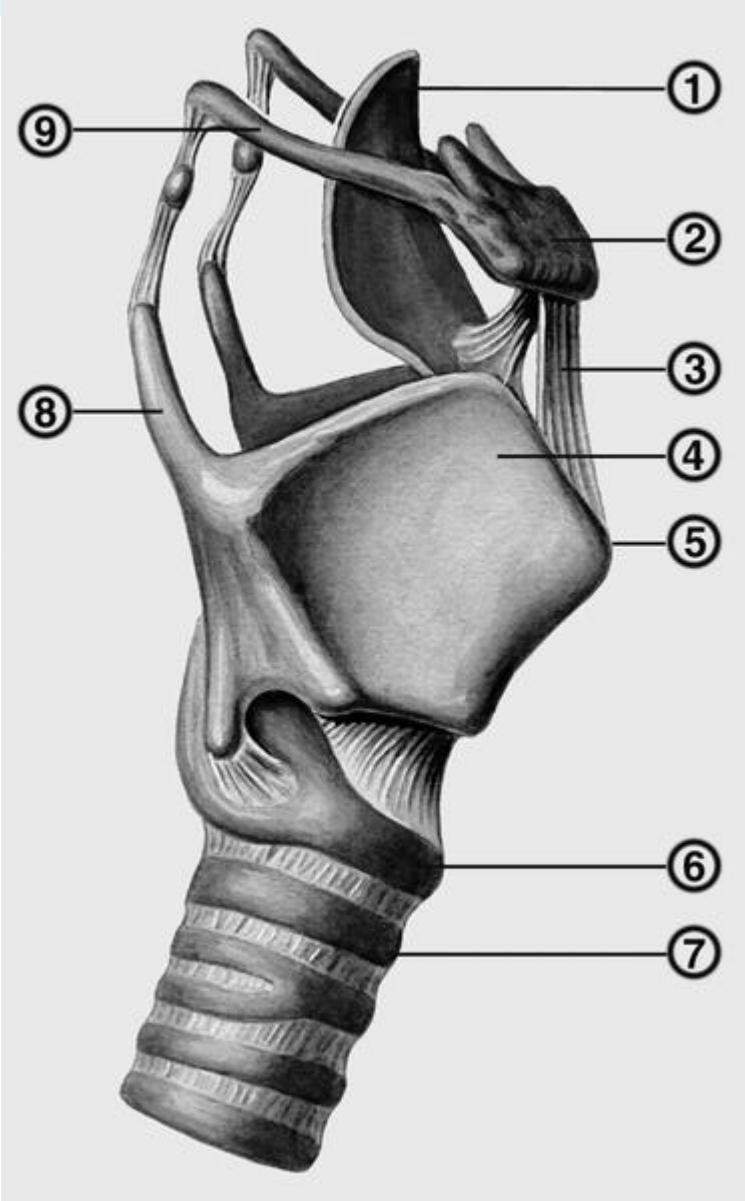

Полость гортани

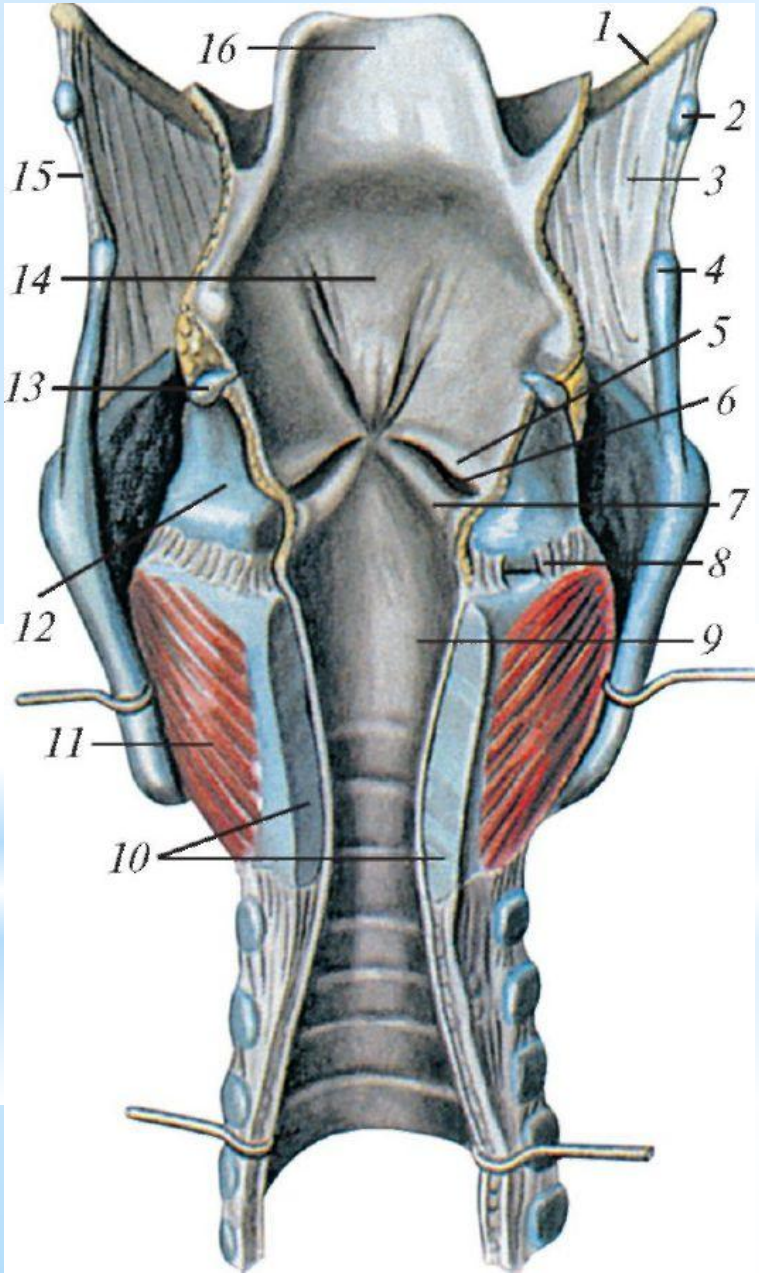

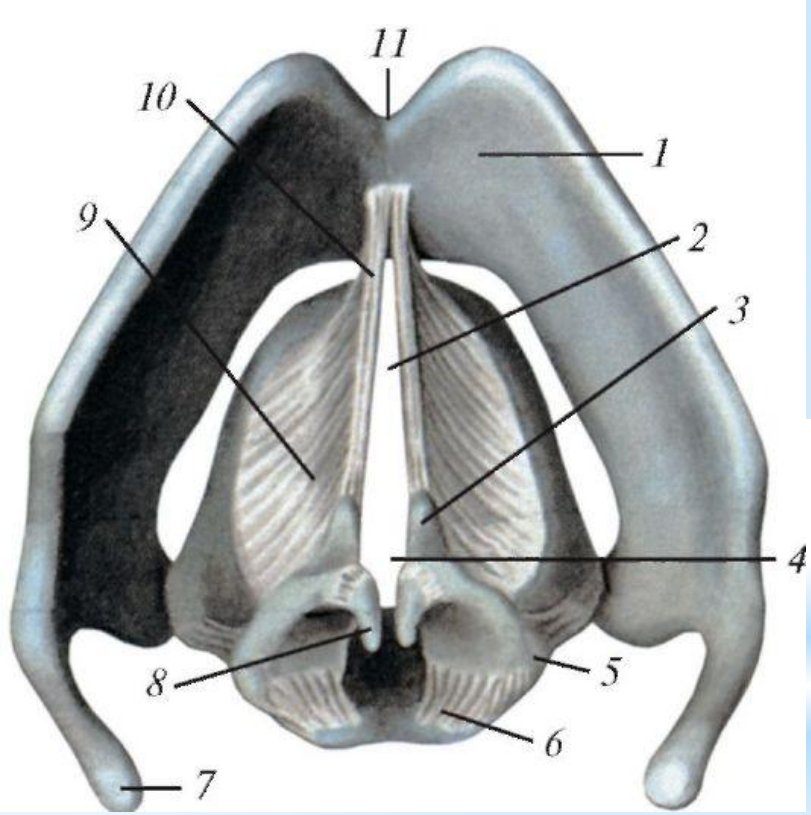

Трахея *Trachea*

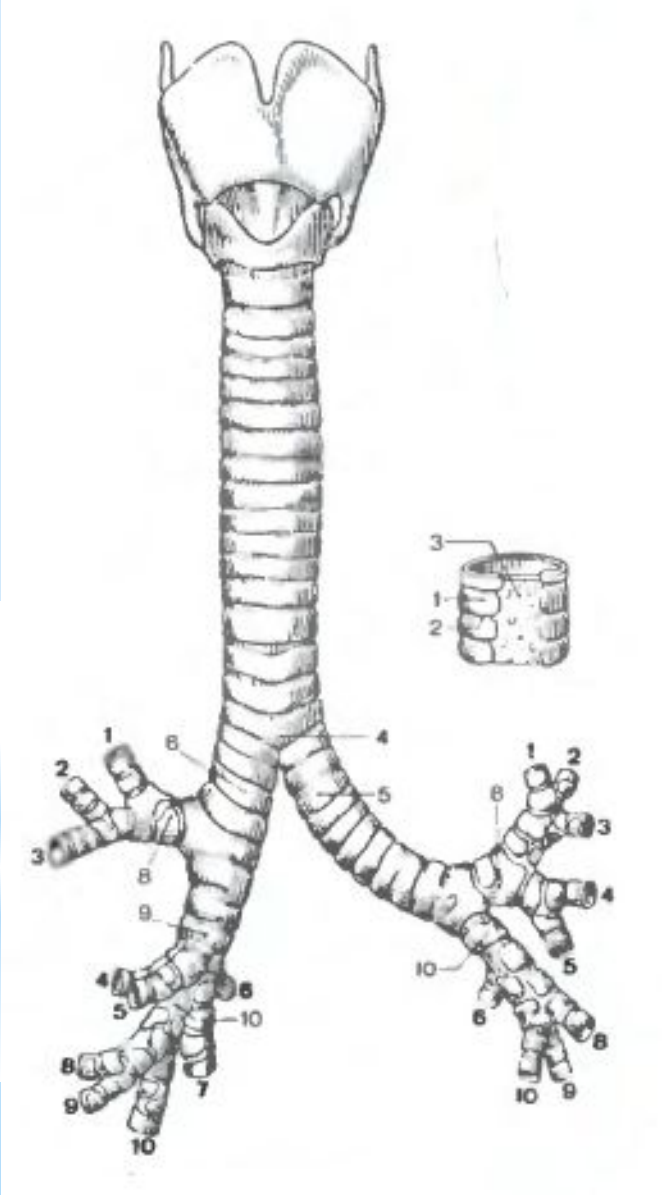

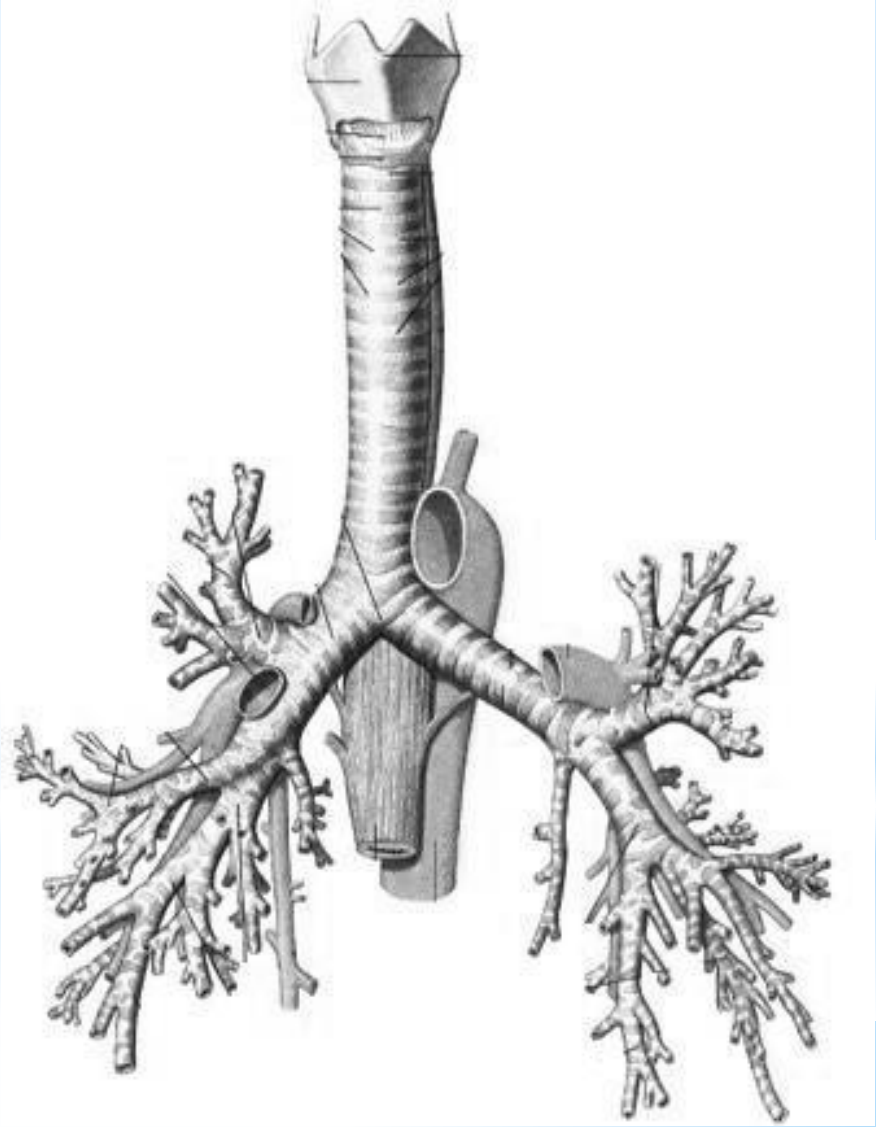

Бронх *Bronchus* Бронхиальное дерево

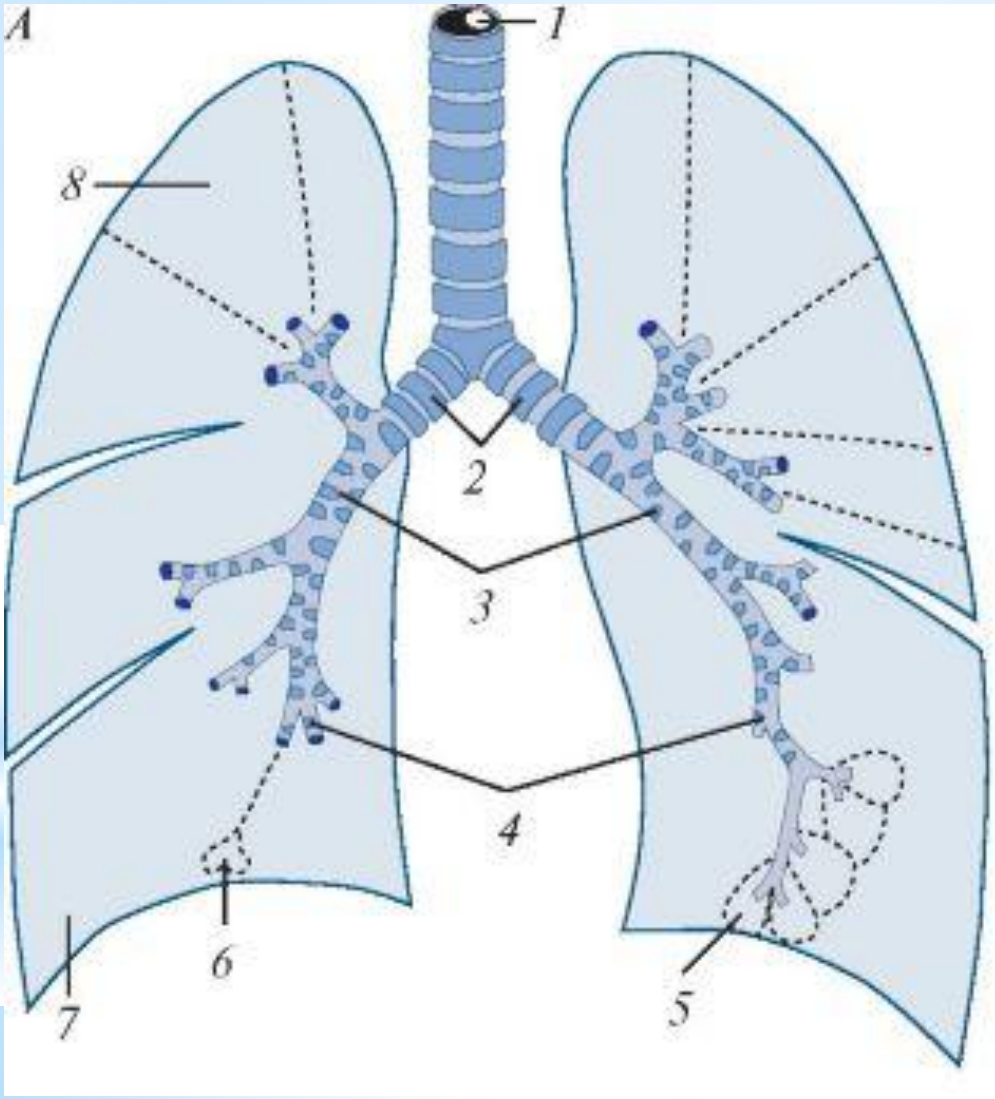

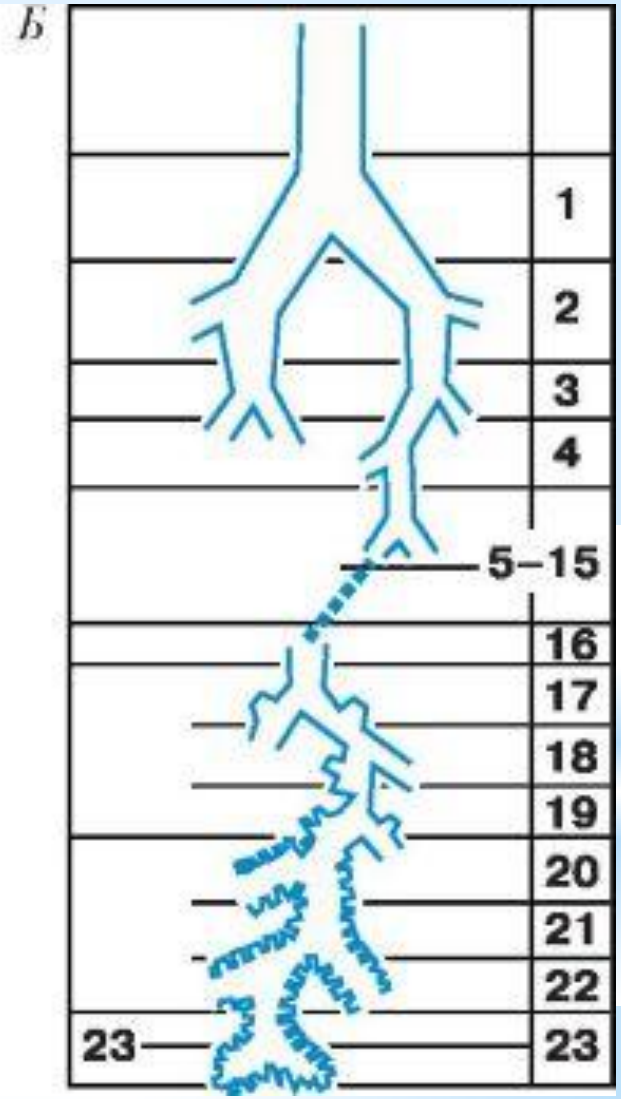

Лёгкие *Pulmones*

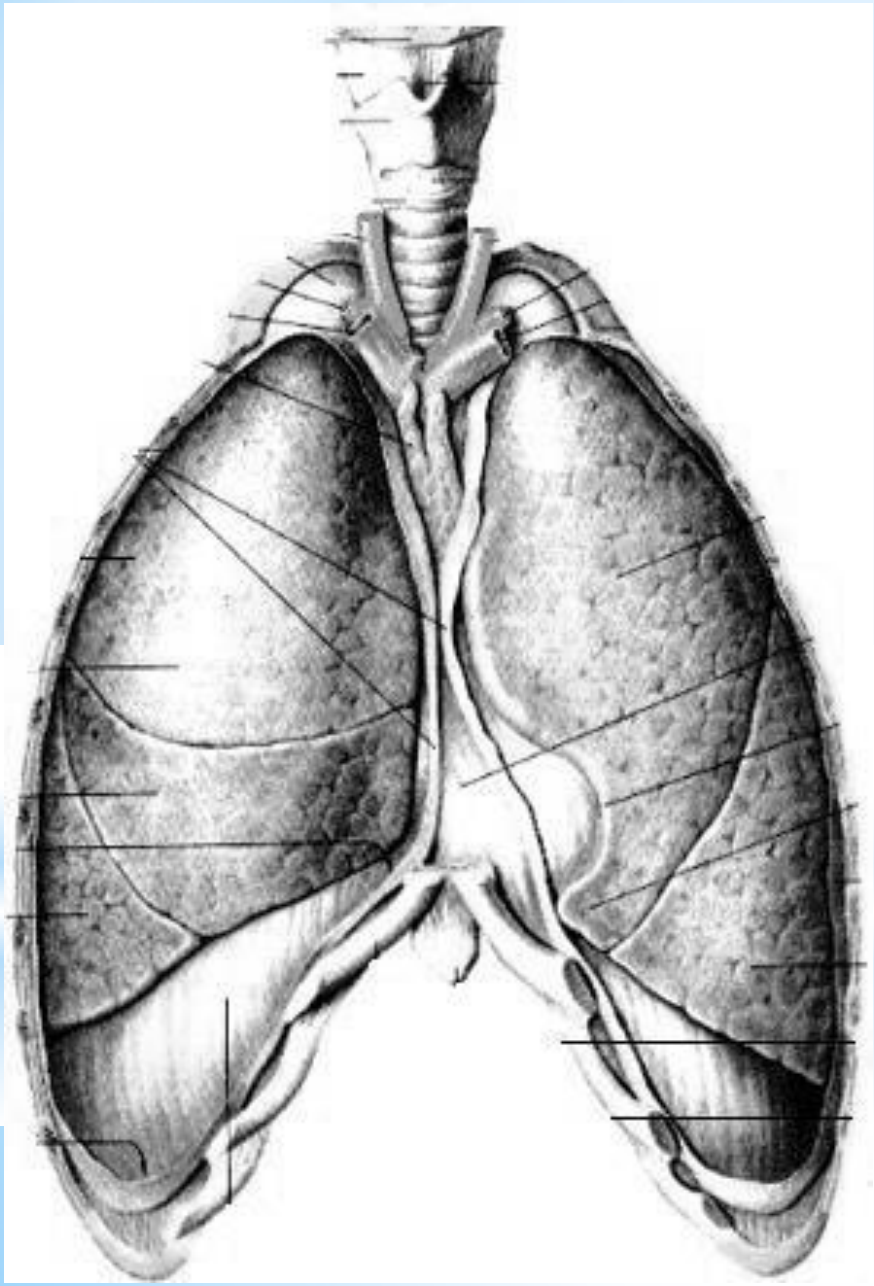

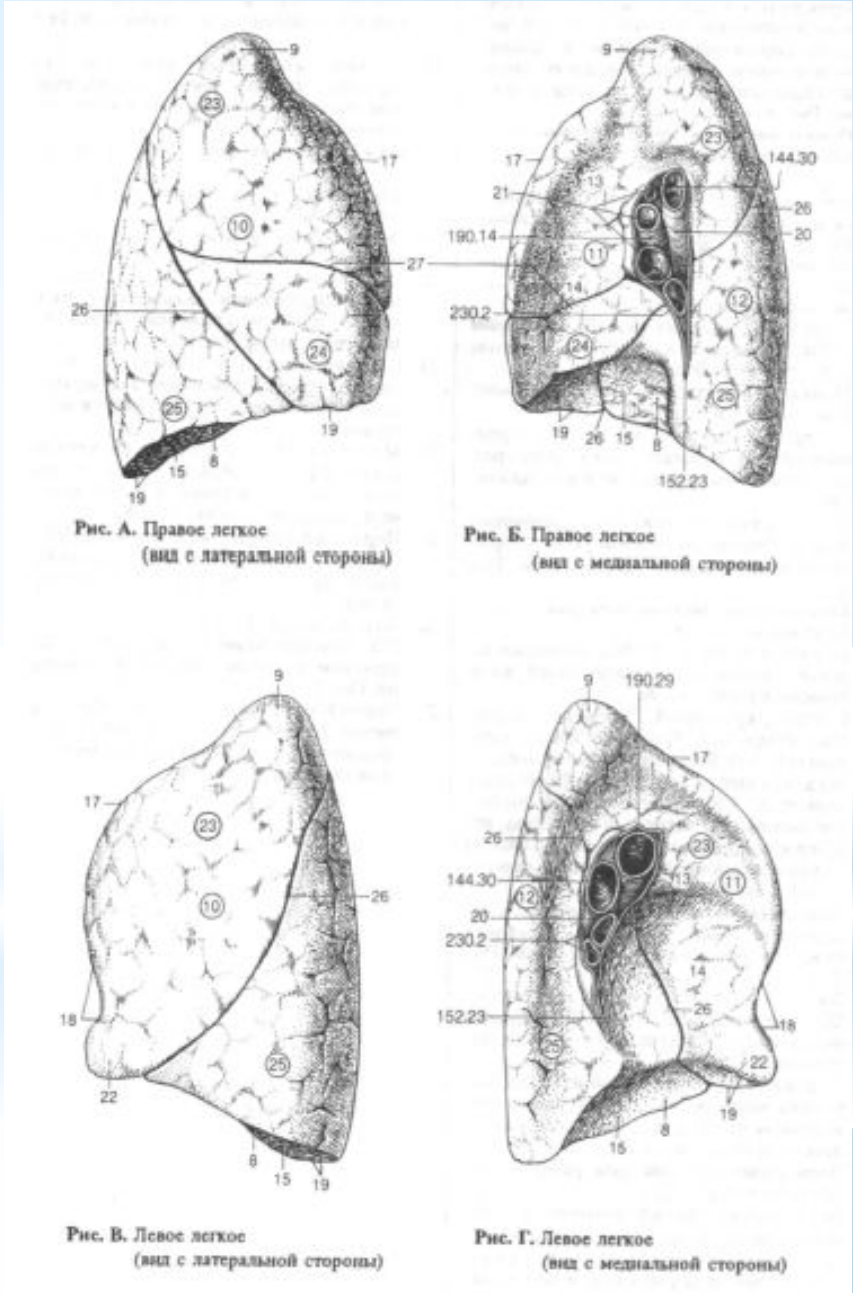

Рис. А. Правое легкое (вид с латеральной стороны)

Рис. Б. Правое легкое (вид с медиальной стороны)

Рис. В. Левое легкое (вид с латеральной стороны)

Рис. Г. Левое легкое (вид с медиальной стороны)

Строение ацинуса лёгкого

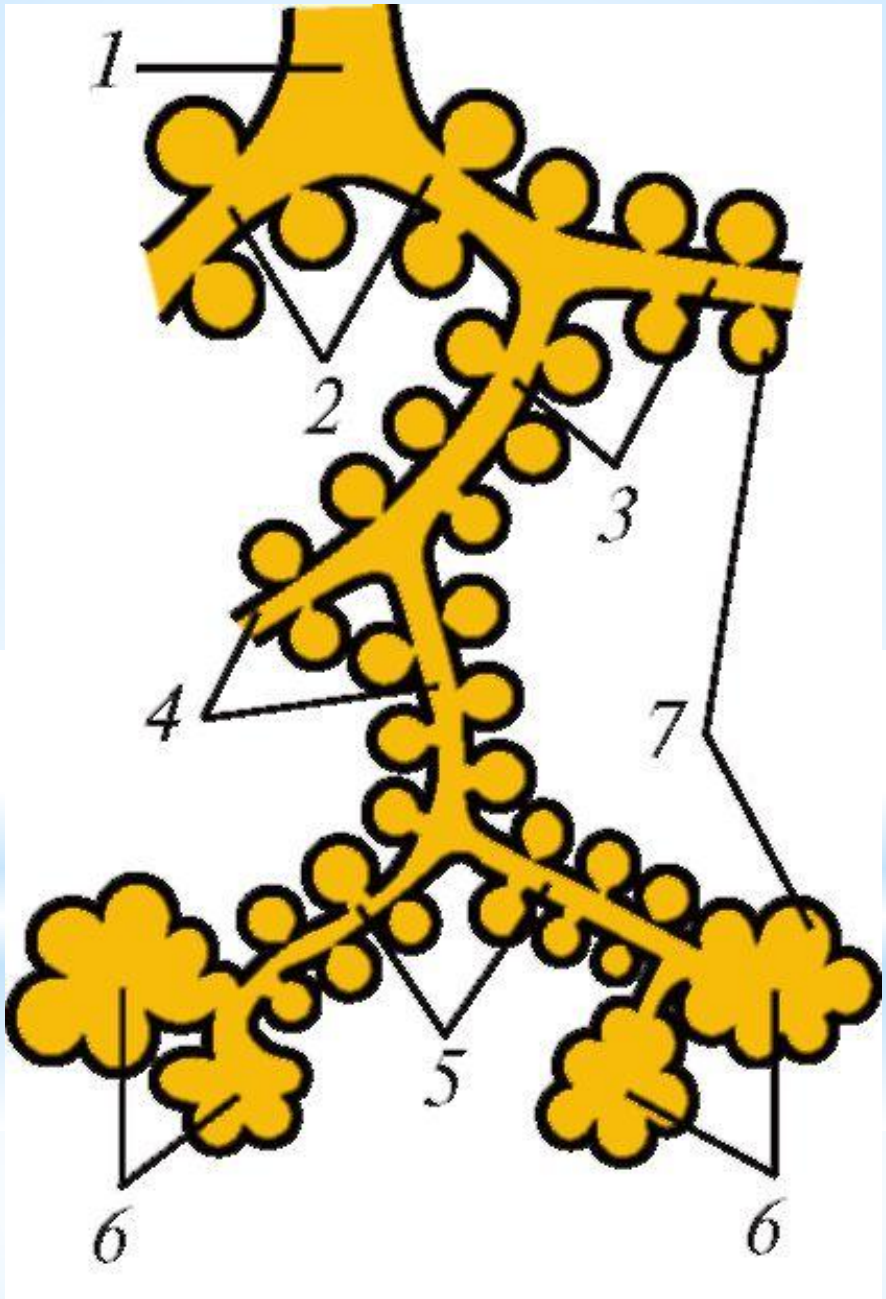

Газообмен в легких

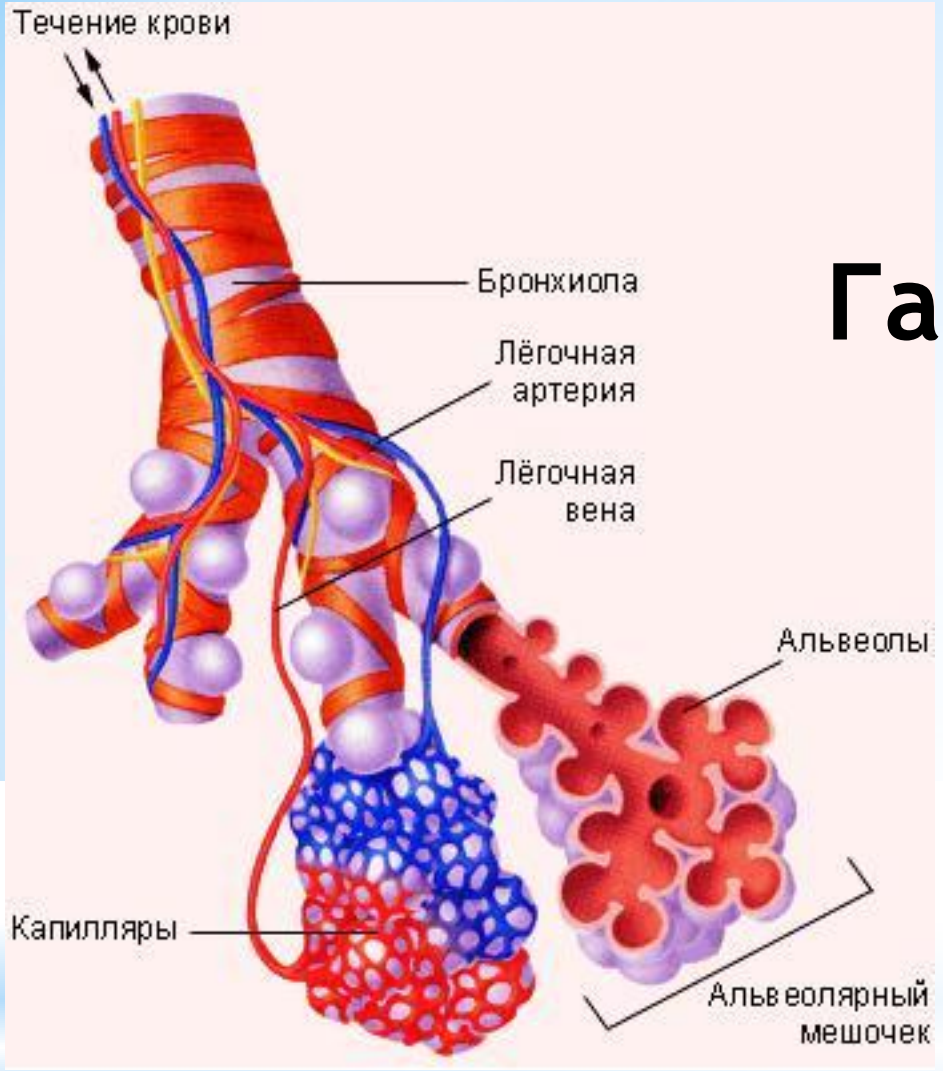

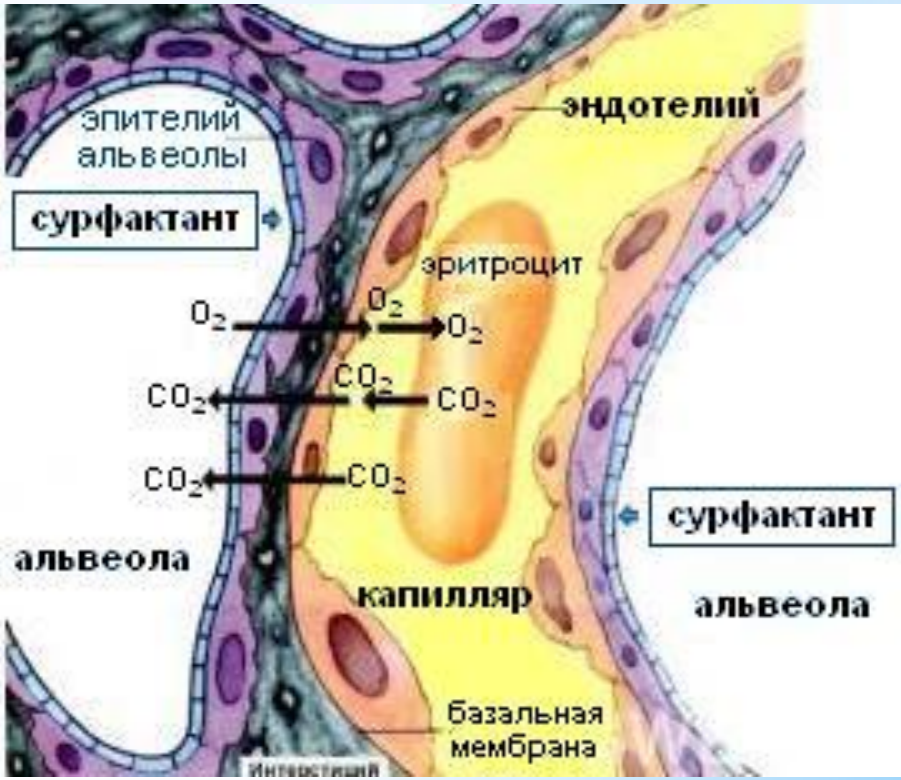

Плевра *Pleura*

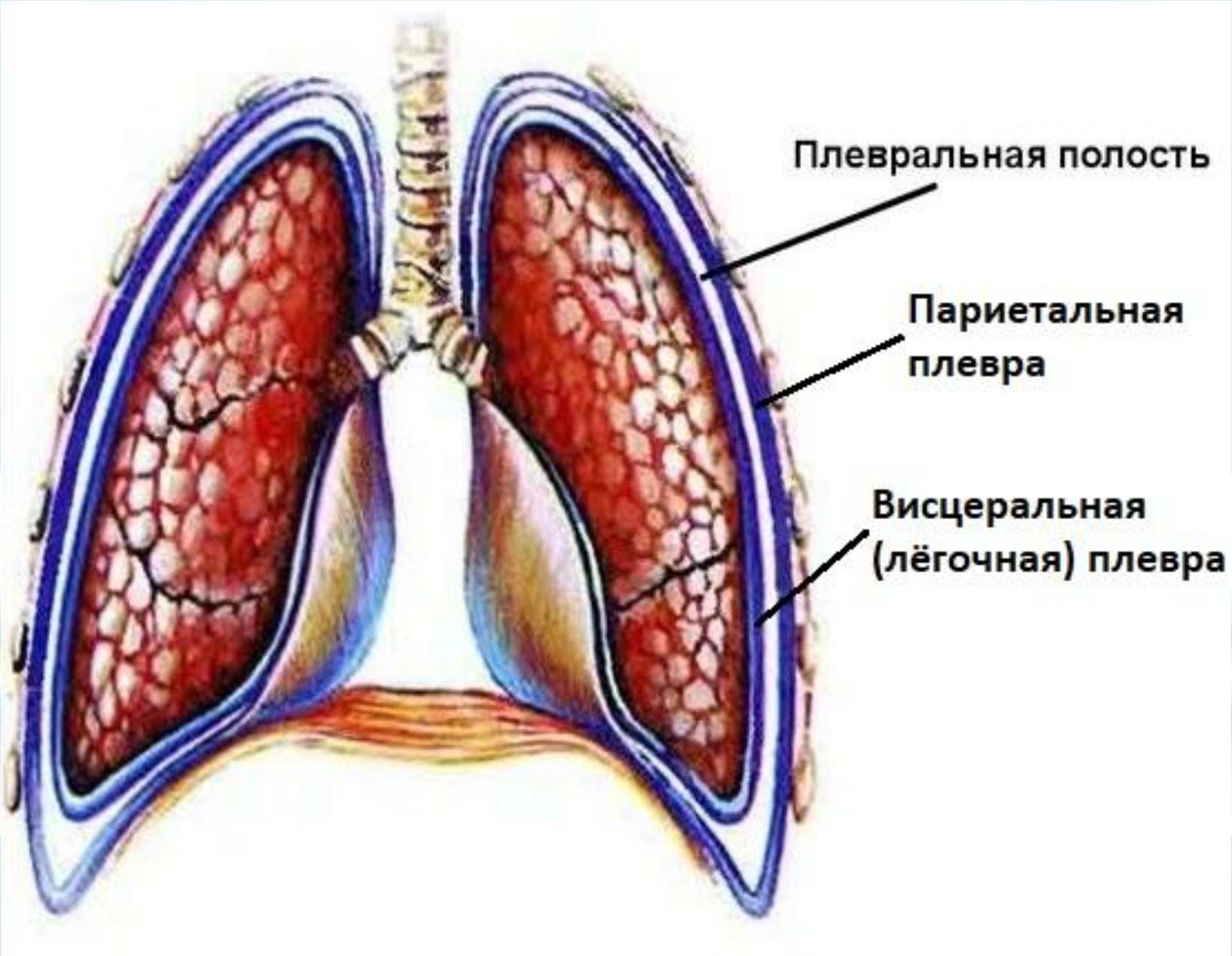

Физиология дыхания

* Частота дыхания (ЧД) – 14-18 в минуту
* ДО = 400-500 мл
* МОД = ДОхЧД = 8-9 л в минуту (12000-13000 л в сутки)
* ДМП = 140-150 мл
* РОВд = 1500-3000 мл
* РОВыд = 700-1000 мл
* ЖЕЛ = ДО + РОВд + РОВыд = 3500-4500 мл
* ООЛ = 1000-1500 мл
* ОЕЛ = ЖЕЛ + ООЛ = 4500-6000 мл
* ФЖЕЛ – форсированная жизненная емкость легких – это объем воздуха, который можно выдохнуть при усиленном и быстром выполнении выдоха после максимального вдоха.
* ОФВ1 – объем форсированного выдоха за первую секунду выполнения форсированного выдоха.
* Тест Тиффно (соотношение ОФВ1/ЖЕЛ) и индекс Генслера (ОФВ1/ФЖЕЛ) –

Оболочки головного мозга

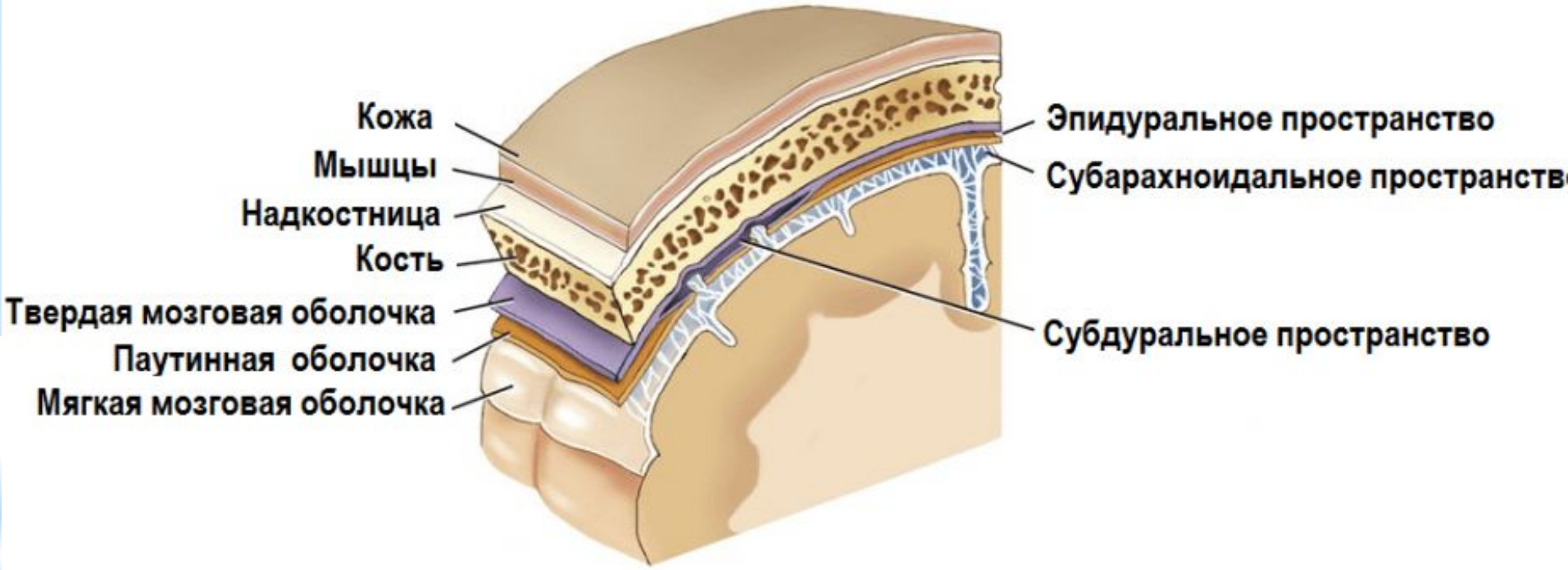

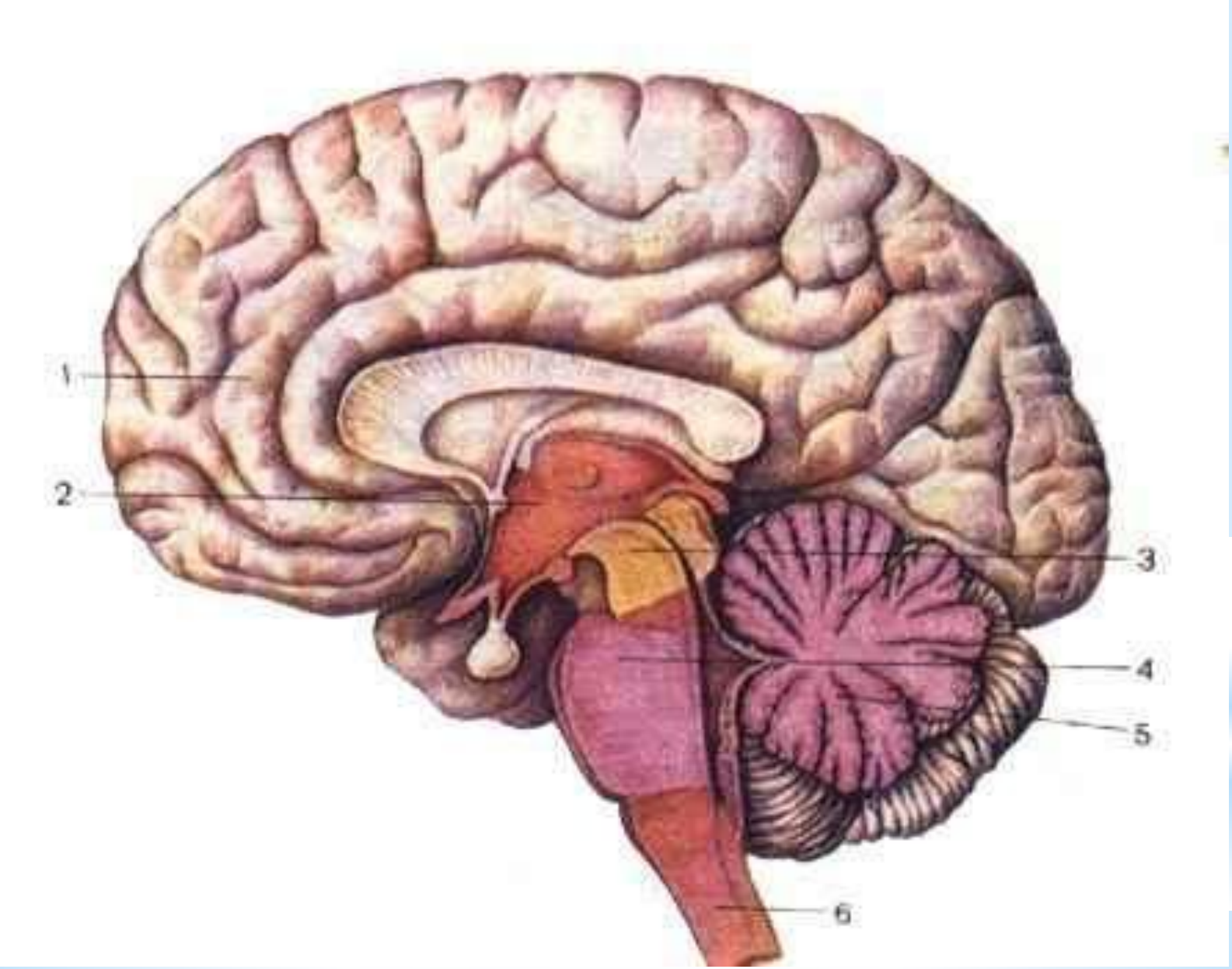
1
2
3
4
5
6

Оболочки спинного мозга

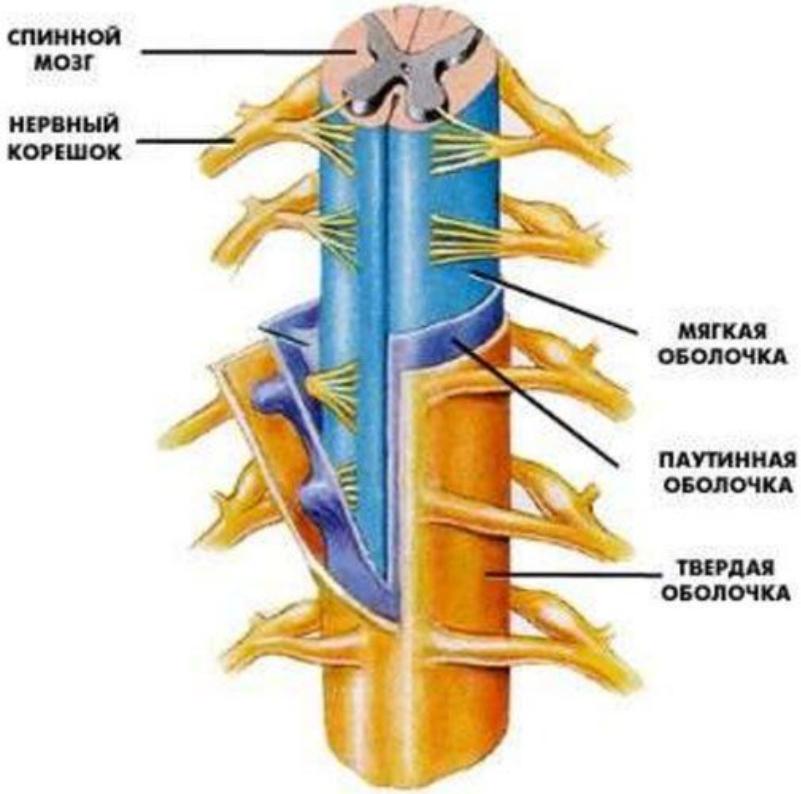

Спинной мозг покрыт 3-мя оболочками, выполняющими защитные и питательные функции

Снаружи – твердая
Срединная – паутинная
Внутренняя - мягкая

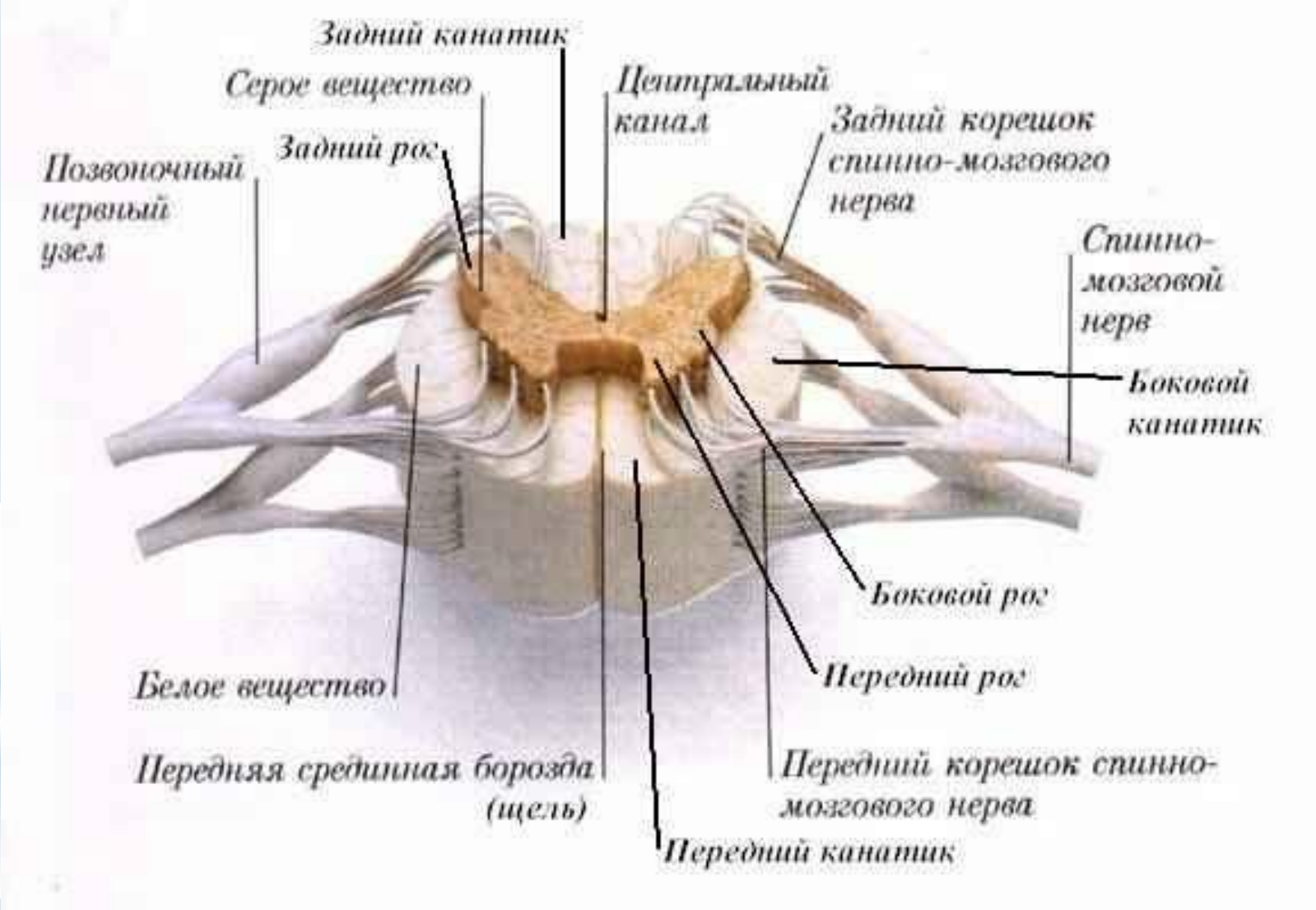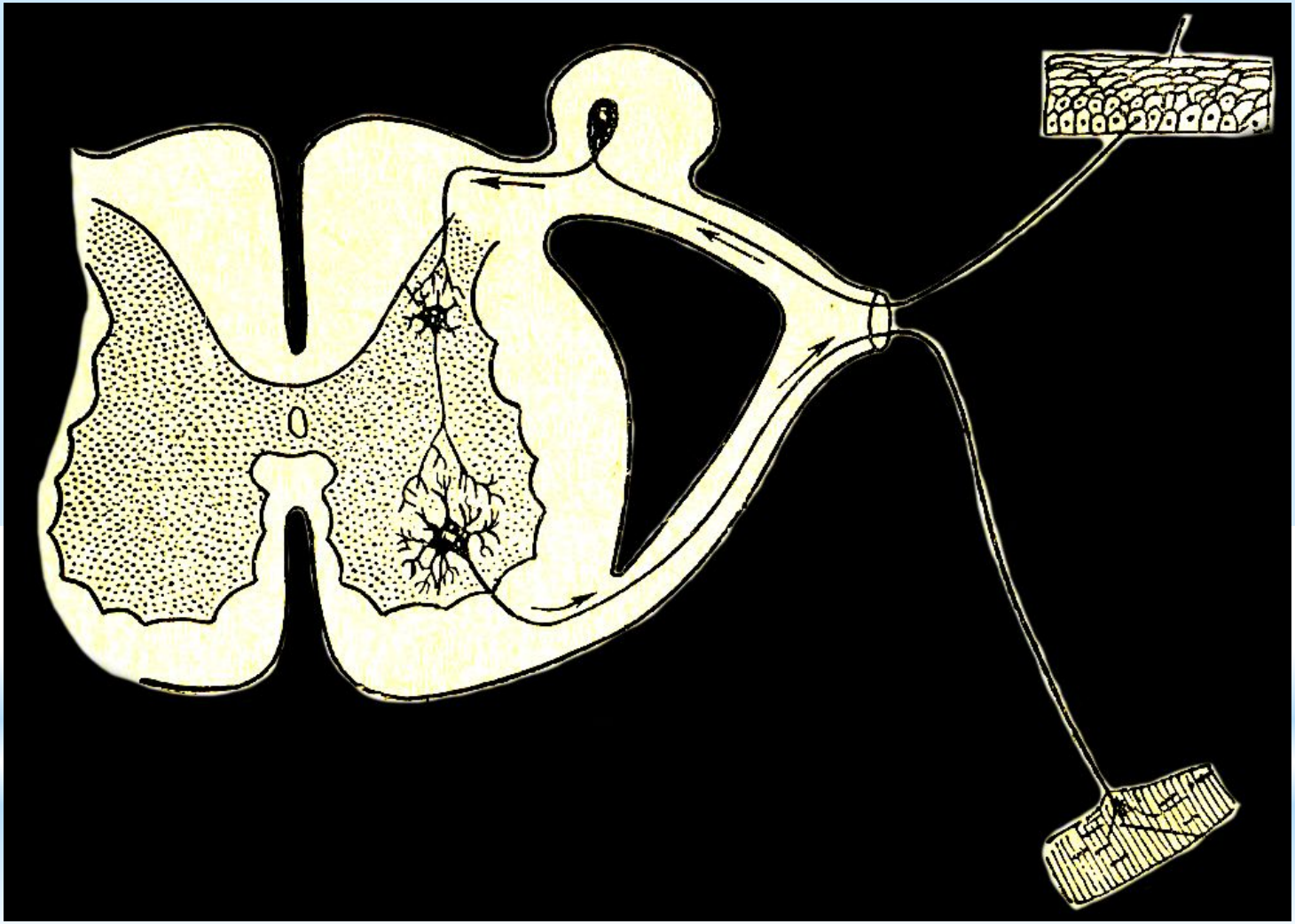
Задний канатик
Серое вещество
Центральный канал
Задний корешок спинно-мозгового нерва
Задний рог
Позвоночный нервный узел
Спинно-мозговой нерв
Боковой канатик
Боковой рог
Передний рог
Белое вещество
Передняя срединная борозда (щель)
Передний корешок спинно-мозгового нерва
Передний канатик