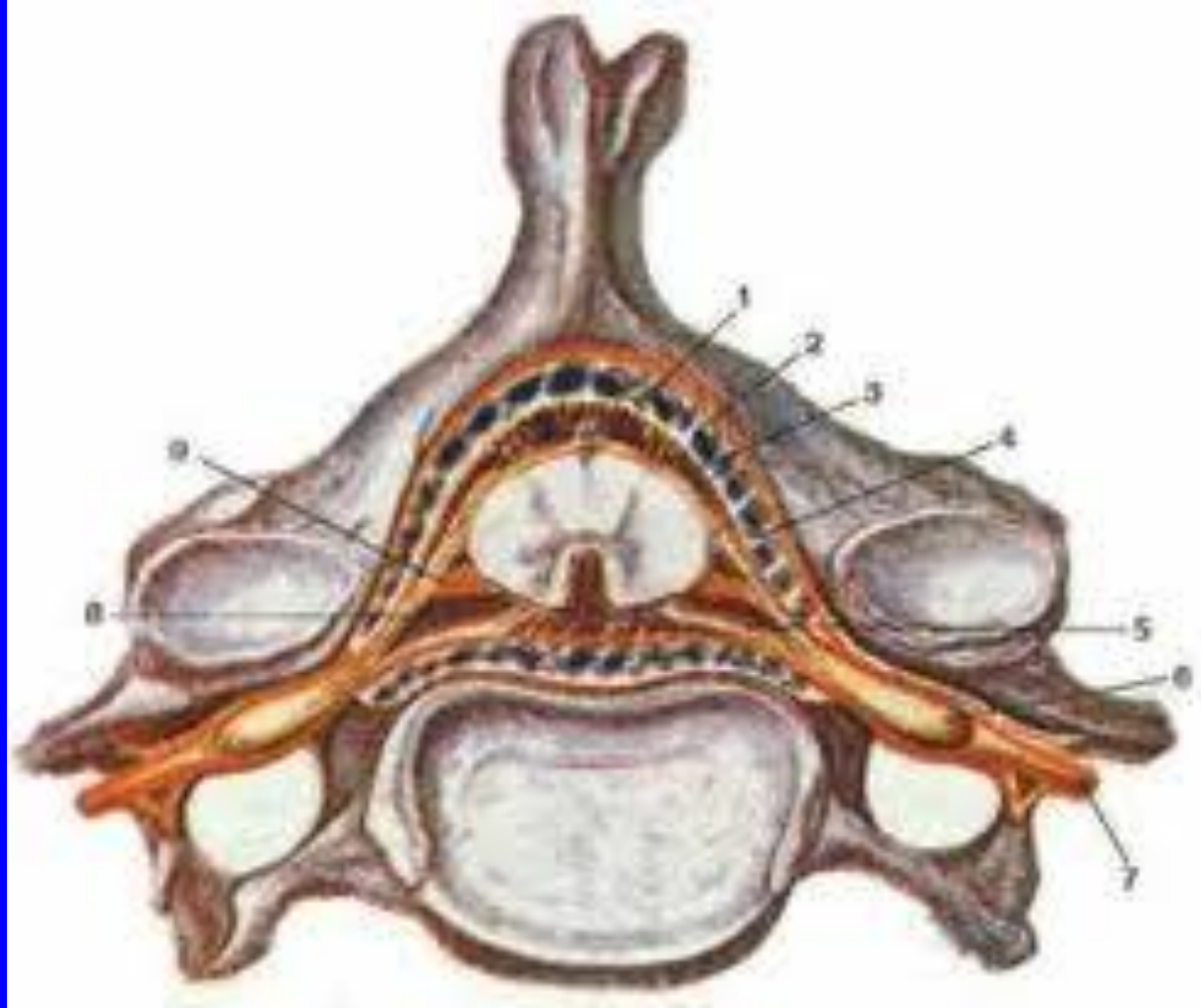


РАДИКУЛОПАТИИ

Якушин Михаил Александрович

КОРЕШКОВЫЙ СИНДРОМ



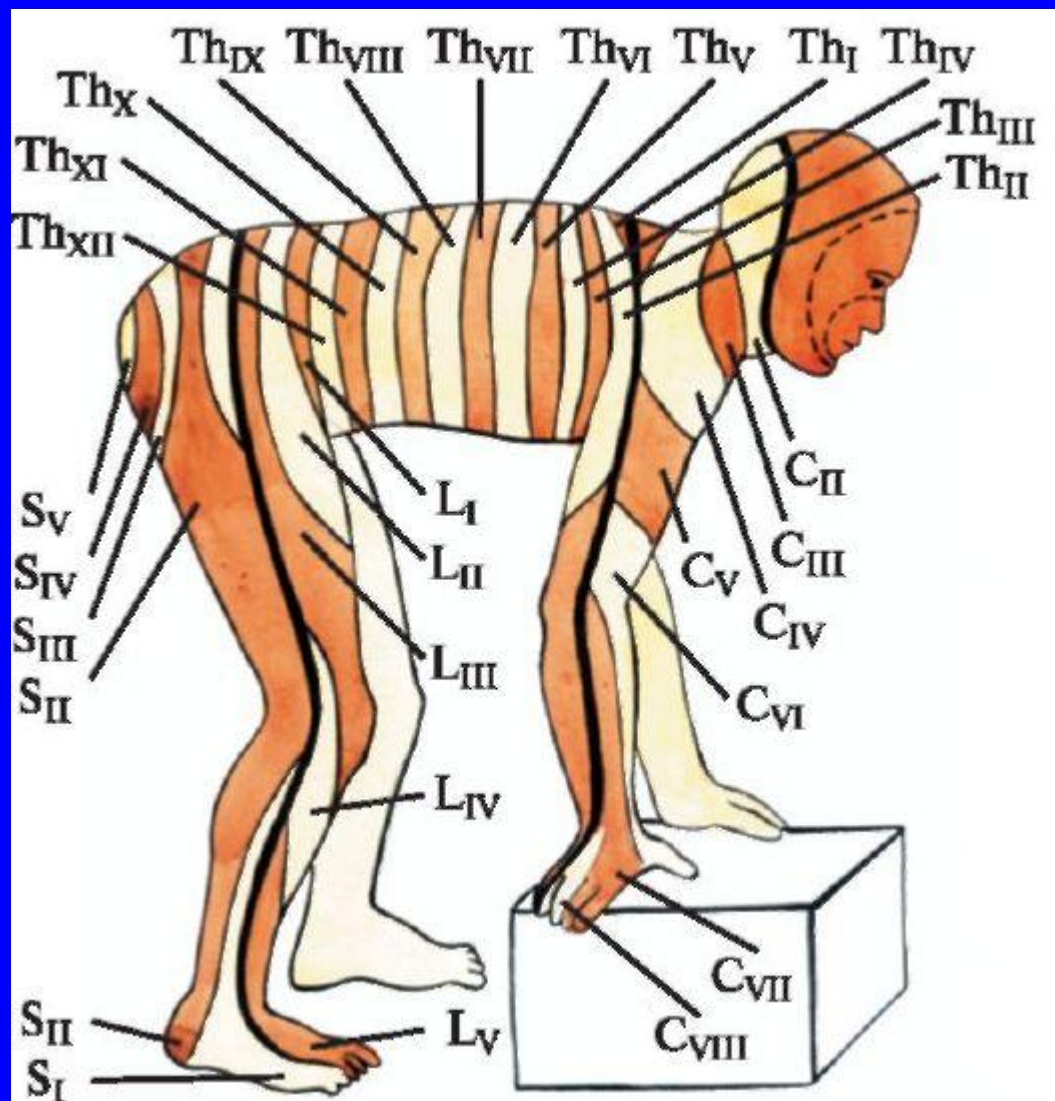
КОРЕШКОВЫЙ СИНДРОМ

- Боль;
- Симптомы натяжения;
- Вынужденная поза;
- Чувствительные, двигательные и рефлекторные расстройства в зоне иннервации корешка;
- Болезненность по ходу корешка;
- Отсутствие вегетативной симптоматики.

СИМПТОМЫ НАТЯЖЕНИЯ

- Шейный отдел – Руста, межпозвонкового отверстия;
- Грудной отдел – Нери, кашлевого толчка, положения Раздольского, Шепельмана;
- Поясничной отдел – Ласега, Венгерова, внезапного натяжения Соколянскогo, «посадки», Вассермана, Штрюмпеля-Мацкевича, Минора I, Минора II.

РАДИКУЛЯРНЫЕ СИНДРОМЫ



СII

- Гипестезия задней поверхности шеи, нижних отделов затылочной области.

СШ

- Гипестезия передней поверхности шеи.

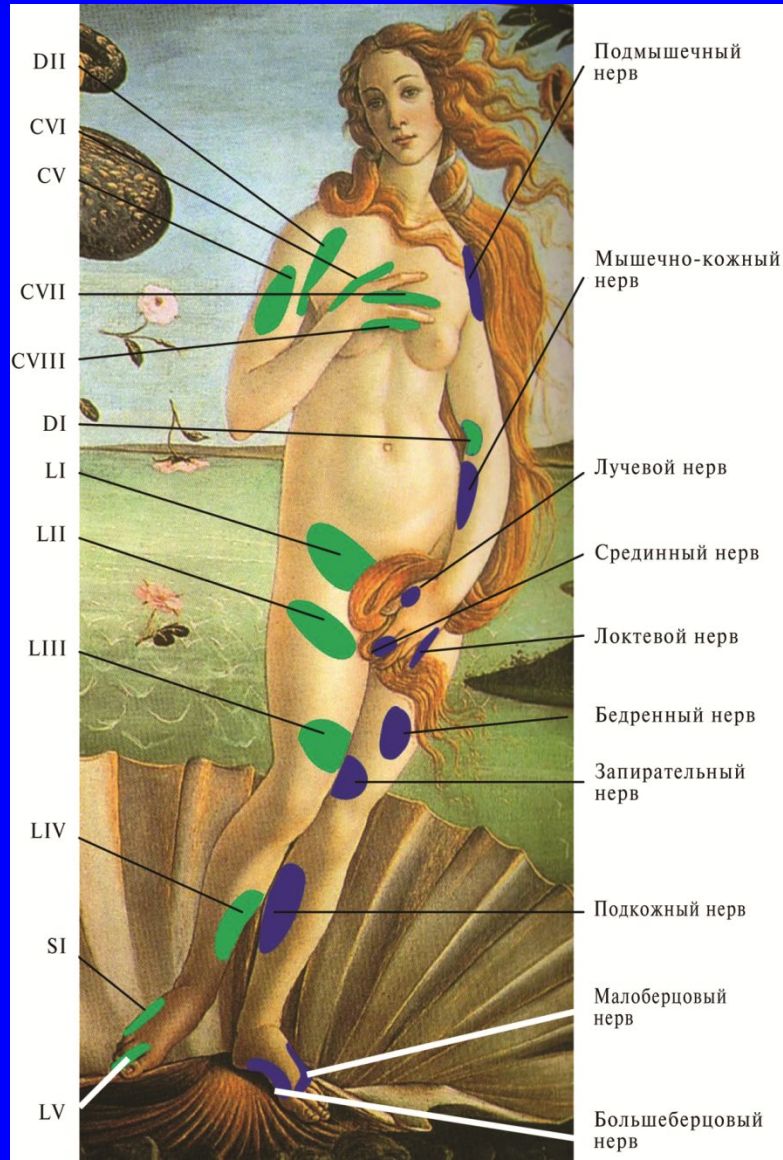
CIV

- Гипестезия «Погоны»;
- Одышка;
- Перкуторно – повышение нижней границы легкого;
- Парадоксальное смещение купола диафрагмы (симптом Диллона);
- При рентгеноскопии – высокое стояние купола диафрагмы (до II-III ребра), снижение экскурсии легкого, снижение кашлевого толчка.

CV

- Гипестезия наружной поверхности плеча;
- При наличии двигательных расстройств — слабость отведения руки;
- Возможно снижение рефлекса бицепса.

CV



CVI

- Гипестезия большого пальца;
- При наличии двигательных расстройств - слабость сгибания предплечья;
- Снижение (выпадение) рефлекса бицепса.

CVII

- Гипестезия среднего пальца;
- Слабость сгибания большого пальца;
- Слабость разгибания предплечья;
- Слабость пронации кисти;
- Снижение (выпадение) рефлекса трицепса.

CVIII

- Гипестезия мизинца и безымянного пальца;
- Слабость сгибания основной фаланги мизинца;
- Слабость отведения и противопоставления мизинца;
- Синдром Горнера.

DI

- Гипестезия внутренней поверхности локтя;
- Синдром Горнера.

ДII

- Гипестезия подмышечной области;
- Гипестезия подключичной области;
- Отсутствие синдрома Горнера (птоз, миоз, энофтальм).

DIII-DVI

- Гипестезия от 2 до 12 ребра.

DVII-DIX

- Гипестезия верхних отделов живота;
- Снижение (выпадение верхнебрюшных рефлексов).

DX

- Гипестезия живота на уровне пупка;
- Снижение (выпадение) среднебрюшных рефлексов.

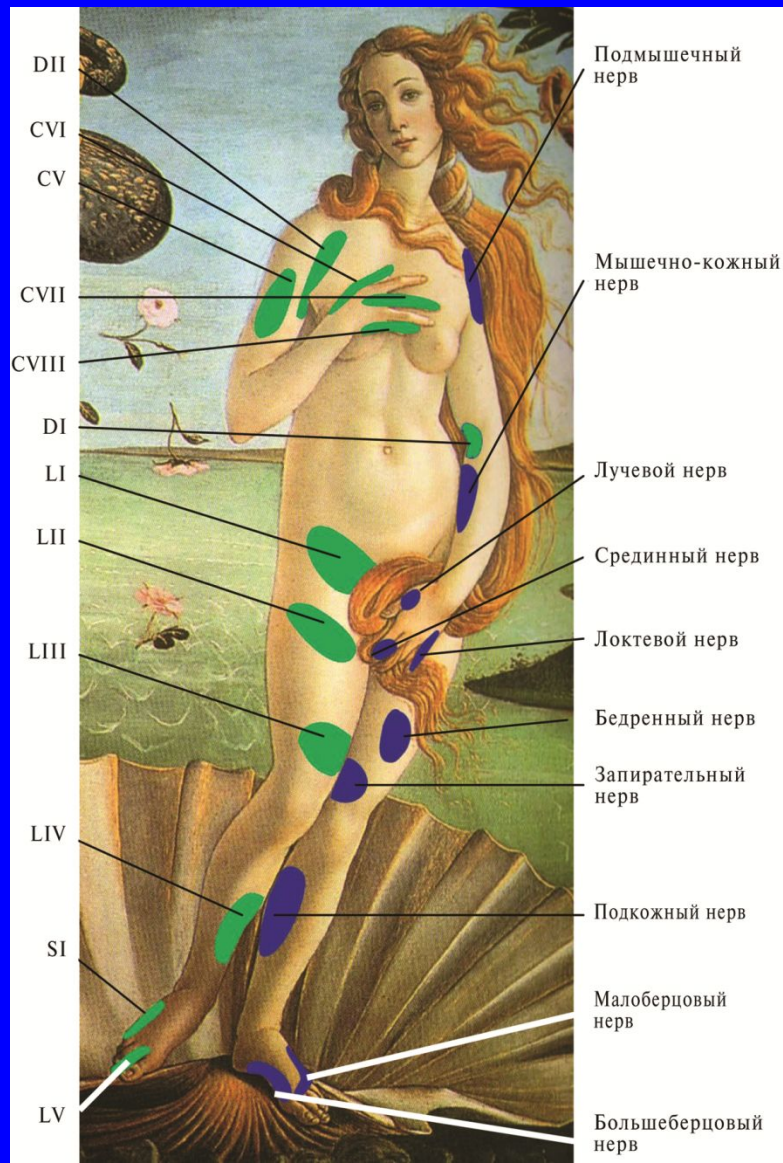
DXI-DXII

- Гипестезия нижних отделов живота;
- Снижение (выпадение) нижебрюшных рефлексов.

LI

- Гипестезия паховой области;
- Снижение кремастерного рефлекса у мужчин.

LI



ЛII

- Гипестезия верхневнутренних отделов бедра;
- Снижение (выпадение) кремастерного рефлекса у мужчин.

LIII

- Гипестезия передней поверхности бедра;
- При наличии двигательных расстройств - слабость разгибания голени.

LIV

- Гипестезия внутренней поверхности голени;
- При наличии двигательных расстройств - слабость разгибания стопы;
- Снижение (выпадение) коленного рефлекса.

LV

- Гипестезия II и (или) III пальца;
- При наличии двигательных расстройств - слабость разгибания большого пальца.

SI

- Гипестезия мизинца;
- При наличии двигательных расстройств - слабость пронации стопы;
- Снижение (выпадение) ахиллова рефлекса.

SII

- Гипестезия задней поверхности голени;
- Гипестезия задней поверхности бедра;
- При наличии двигательных расстройств - слабость сгибания стопы;
- Снижение ахиллова рефлекса;
- Сохранность чувствительности стопы.

SIII-SV

- Гипестезия аногенитальной области;
- Снижение анального рефлекса.

МЕЖПОЗВОНКОВАЯ ГРЫЖА

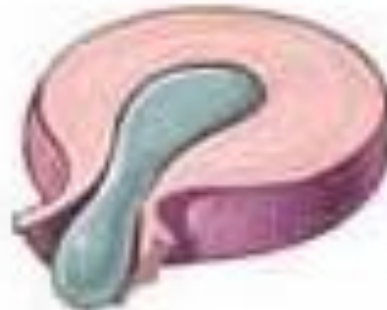Стадии образования межпозвоночной грыжи



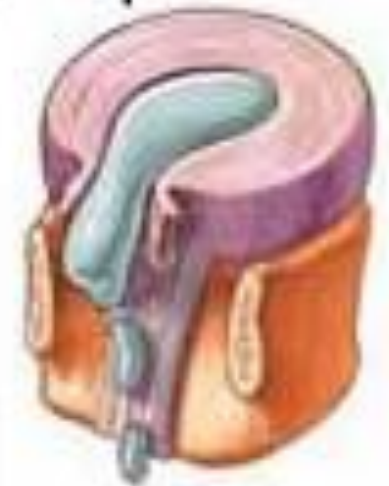Дегенеративные
изменения



Протрузия

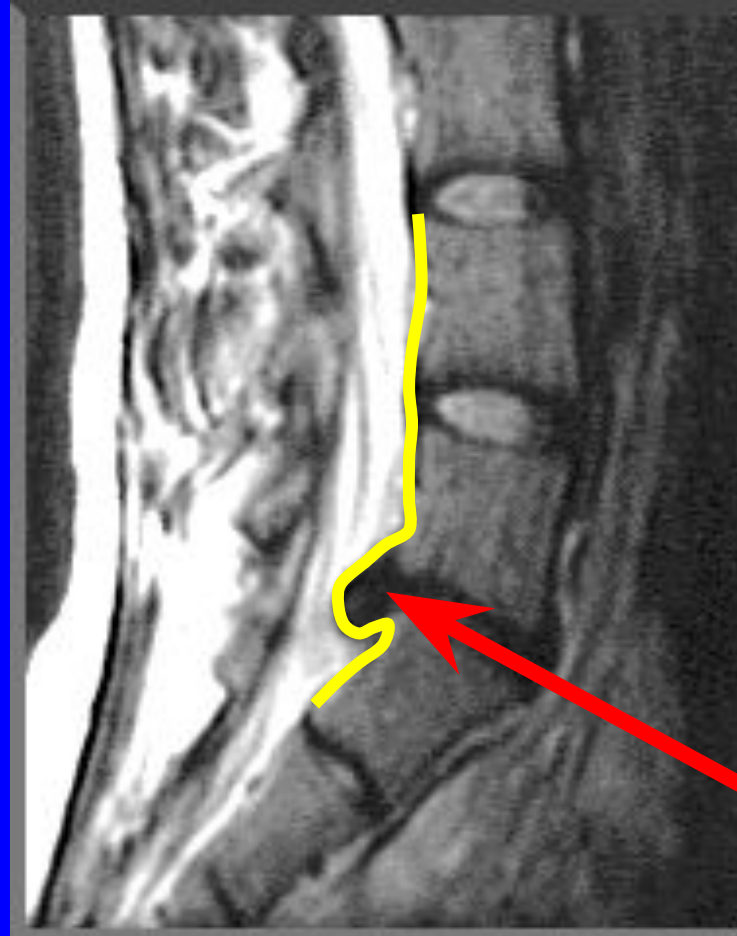


Грыжа

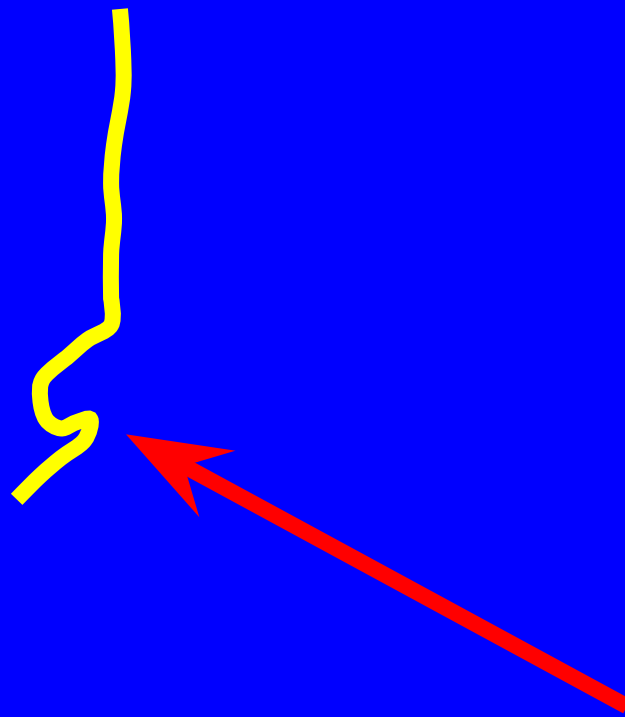


Секвестрация
грыжи

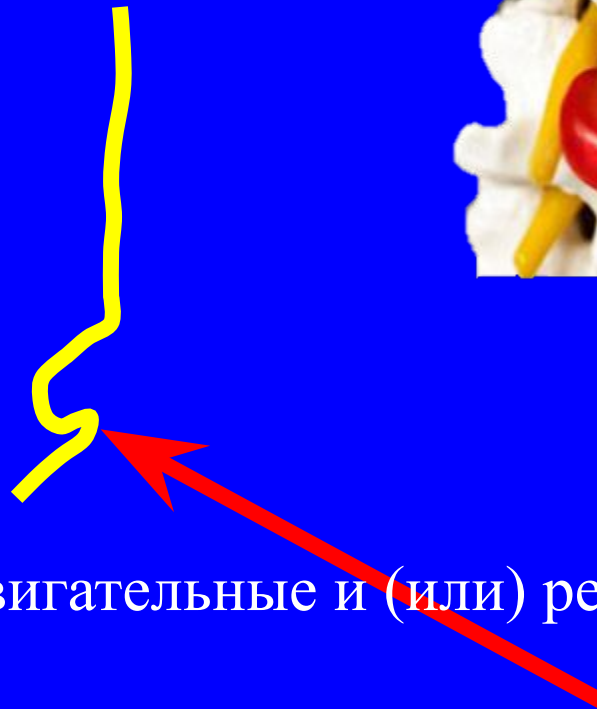
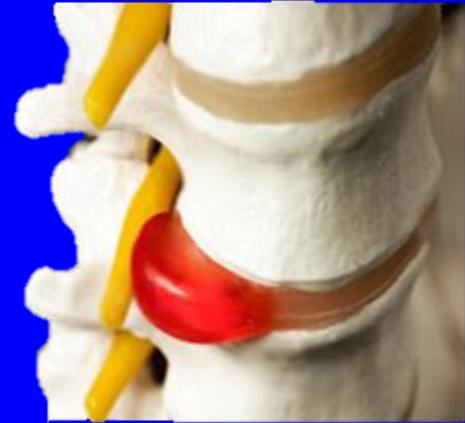ГРЫЖА ДИСКА



ГРЫЖА ДИСКА

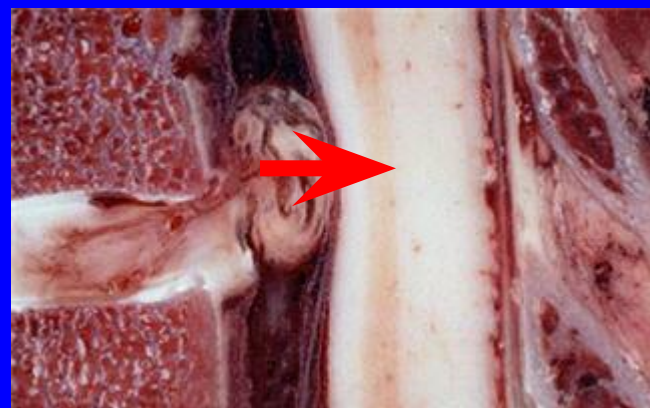

КОРЕШКОВЫЙ СИНДРОМ (РАДИКУЛОПАТИЯ)



- Боль;
- Симптомы натяжения;
- Чувствительные и (или) двигательные и (или) рефлекторные расстройства;
- Отсутствие вегетативных расстройств.

МИЕЛОИШЕМИЯ и МИЕЛОПАТИЯ



- Боль;
- Проводниковые расстройства (парапарез, тетрапарез);
- Тазовые расстройства.