Казахстанско-Российский медицинский университет
Курс оториноларингологии

ТЕМА: ТОПОГРАФИЧЕСКАЯ АНАТОМИЯ ГЛОТКИ, ОКОЛОГЛОТОЧНОГО, ЗАГЛОТОЧНОГО, ПАРАТОНЗИЛЛЯРНОГО ПРОСТРАНСТВ

ПОДГОТОВИЛА: ДУЙСЕМБАЙ ЖАННА
ГРУППА: 308 «Б»
ФАКУЛЬТЕТ: СТОМАТОЛОГИЯ

ПРОВЕРИЛ: ДУЙСЕМБАЕВ Б.Т.

- АЛМАТЫ 2017

ПЛАН:

- ВВЕДЕНИЕ
- ОСНОВНАЯ ЧАСТЬ:
  - ГЛОТКА
  - ОКОЛОГЛОТОЧНОЕ ПРОСТРАНСТВО
  - ПАРАТОНЗИЛЛЯРНОЕ ПРОСТРАНСТВО
- ЗАКЛЮЧЕНИЕ
- СПИСОК ЛИТЕРАТУРЫ

- ГЛОТКА (PHARYNX) ЯВЛЯЕТСЯ НАЧАЛЬНЫМ ОТДЕЛОМ ПИЩЕВАРИТЕЛЬНОГО ТРАКТА И ДЫХАТЕЛЬНЫХ ПУТЕЙ. СПЕРЕДИ ОТ ГЛОТКИ РАСПОЛАГАЕТСЯ ГОРТАНЬ. ПО БОКАМ К ГЛОТКЕ ПРИЛЕЖАТ ВЕРХНИЕ ПОЛЮСЫ ДОЛЕЙ ЩИТОВИДНОЙ ЖЕЛЕЗЫ И ОБЩИЕ, А ЗАТЕМ ВНУТРЕННИЕ СОННЫЕ АРТЕРИИ. СЗАДИ ГЛОТКИ РАСПОЛАГАЮТСЯ ДЛИННЫЕ МЫШЦЫ ШЕИ, ПОКРЫТЫЕ ПРЕДПОЗВОНОЧНОЙ ПЛАСТИНКОЙ (5-Й ФАСЦИЕЙ) ФАСЦИИ ШЕИ.

- **В ГЛОТКЕ РАЗЛИЧАЮТ ТРИ ОТДЕЛА:**

1. **ВЕРХНИЙ - НОСОГЛОТКА,**
2. **СРЕДНИЙ - РОТОГЛОТКА.**
3. **НИЖНИЙ - ГОРТАНОГЛОТКА.**

- КРОВОСНАБЖЕНИЕ ГЛОТКИ. СОСУДЫ ГЛОТКИ. КРОВОСНАБЖАЕТ ГЛОТКУ ГЛАВНЫМ ОБРАЗОМ A. PHARYNGEA ASCENDENS, ОТХОДЯЩАЯ ОТ НАРУЖНОЙ СОННОЙ АРТЕРИИ В СОННОМ ТРЕУГОЛЬНИКЕ. ОНА ПРОХОДИТ ВБЛИЗИ СТЕНКИ ГЛОТКИ, СООТВЕТСТВУЮЩЕЙ FOSSA TONSILLARIS. ГЛОТОЧНЫЕ ВЕНЫ, СПУСКАЯСЬ ПО ЛАТЕРАЛЬНОЙ СТЕНКЕ ГЛОТКИ ПО ХОДУ A. PHARYNGEA ASCENDENS, ВЛИВАЮТСЯ ОДНИМ ИЛИ НЕСКОЛЬКИМИ СТВОЛИКАМИ В V. JUGULARIS INTERNA ИЛИ ВПАДАЮТ В ОДНУ ИЗ ЕЕ ВЕТВЕЙ — V. LINGUALIS, THYROIDEA SUPERIOR ИЛИ FACIALIS.

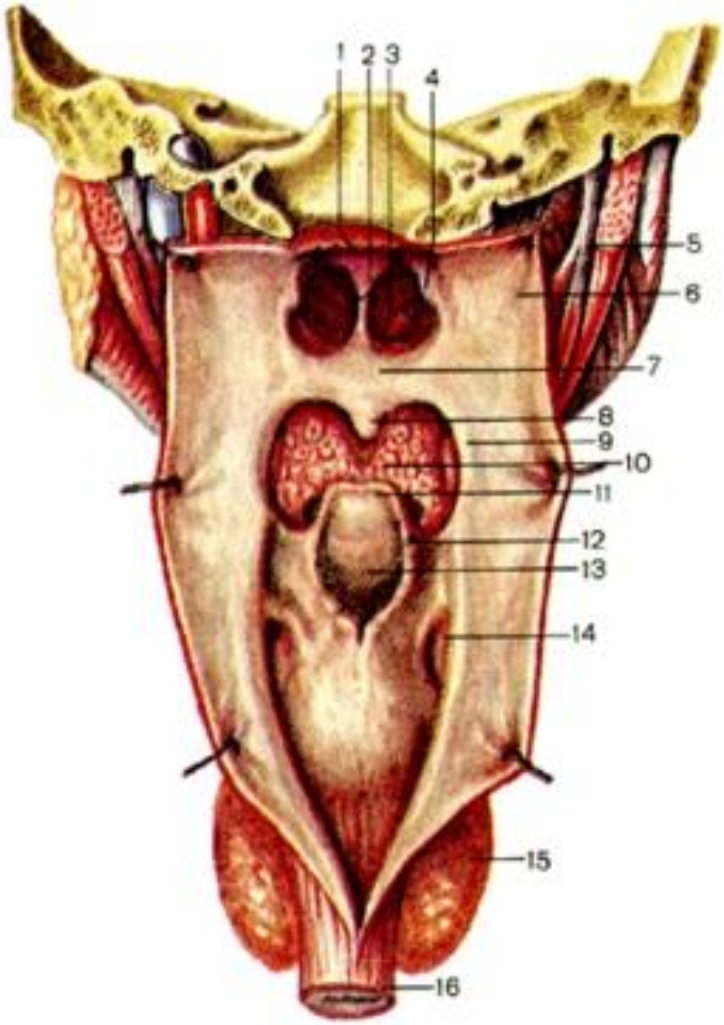

FireAiD - все по медицине.

Рис. 197. Полость глотки, cavitas pharyngis, вид сзади. (Задняя стенка глотки вскрыта.)

1 — fornix pharyngis;
2 — septum nasi;
3 — choanae;
4 — torus tubarius;
5 — m. stylopharyngeus;
6 — боковая стенка глотки;
7 — верхняя поверхность мягкого неба;
8 — uvula;
9 — arcus palatopharyngeus;
10 — radix linguae;
11 — epiglottis;
12 — plica aryepiglottica;
13 — aditus laryngis;
14 — recessus piriformis;
15 — gl. thyroidea;
16 — esophagus [oesophagus].

- ЛИМФАТИЧЕСКИЕ СОСУДЫ ГЛОТКИ. ОТВОДЯЩИЕ ЛИМФАТИЧЕСКИЕ СОСУДЫ ГЛОТКИ И НЕБНЫХ МИНДАЛИН НАПРАВЛЯЮТСЯ К БЛИЗЛЕЖАЩИМ ЛИМФАТИЧЕСКИМ УЗЛАМ ЗАГЛОТОЧНОГО ПРОСТРАНСТВА (NODI RETROPHARYNGEALES), А ТАКЖЕ К ВЕРХНИМ ШЕЙНЫМ ГЛУБОКИМ ЛИМФАТИЧЕСКИМ УЗЛАМ (NODI PROFUNDI SUPERIORES), ИДУЩИМ ВДОЛЬ V. JUGULARIS INTERNA. НЕРВЫ ГЛОТКИ. ИННЕРВАЦИЯ ГЛОТКИ. ИННЕРВАЦИЯ ГЛОТКИ ОСУЩЕСТВЛЯЕТСЯ ВЕТВЯМИ ЯЗЫКОГЛОТОЧНОГО, ВОЗВРАТНОГО, ДОБАВОЧНОГО НЕРВОВ. ВЕРХНЯЯ ЧАСТЬ ГЛОТКИ ПОЛУЧАЕТ ДВИГАТЕЛЬНУЮ ИННЕРВАЦИЮ ПРЕИМУЩЕСТВЕННО ОТ ЯЗЫКОГЛОТОЧНОГО НЕРВА, СРЕДНЯЯ И НИЖНЯЯ ЧАСТИ — ОТ ВОЗВРАТНОГО НЕРВА. ЧУВСТВИТЕЛЬНАЯ ИННЕРВАЦИЯ НОСОВОЙ ЧАСТИ ГЛОТКИ ОСУЩЕСТВЛЯЕТСЯ II ВЕТВЬЮ ТРОЙНИЧНОГО НЕРВА, РОТОВОЙ — ВЕТВЯМИ ЯЗЫКОГЛОТОЧНОГО НЕРВА.

- **НОСОГЛОТКА** ВЫПОЛНЯЕТ ДЫХАТЕЛЬНУЮ ФУНКЦИЮ. В ВЕРХУ СВОД НОСОГЛОТКИ ФИКСИРОВАН К ОСНОВАНИЮ ЧЕРЕПА, СЗАДИ НОСОГЛОТКА ГРАНИЧИТ С I И II ШЕЙНЫМИ ПОЗВОНКАМИ, ВПЕРЕДИ НАХОДЯТСЯ ХОАНЫ, НА БОКОВЫХ СТЕНКАХ РАСПОЛАГАЮТСЯ ГЛОТОЧНЫЕ ОТВЕРСТИЯ СЛУХОВЫХ ТРУБ. КЗАДИ ОТ УСТЬЯ СЛУХОВОЙ ТРУБЫ ИМЕЕТСЯ ГЛОТОЧНЫЙ КАРМАН, В КОТОРОМ НАХОДИТСЯ ТРУБНАЯ МИНДАЛИНА (V И VI МИНДАЛИНЫ ГЛОТКИ). НА ГРАНИЦЕ ВЕРХНЕЙ И ЗАДНЕЙ СТЕНКИ НОСОГЛОТКИ НАХОДИТСЯ ГЛОТОЧНАЯ (III ИЛИ НОСОГЛОТОЧНАЯ) МИНДАЛИНА.

- РОТОГЛОТКА.. ЗДЕСЬ ПРОИСХОДИТ ПЕРЕКРЕСТ ДЫХАТЕЛЬНОГО И ПИЩЕВАРИТЕЛЬНОГО ТРАКТА. СПЕРЕДИ РОТОГЛОТКА ЧЕРЕЗ ЗЕВ ОТКРЫВАЕТСЯ В ПОЛОСТЬ РТА, СЗАДИ ОНА ГРАНИЧИТ С III ШЕЙНЫМ ПОЗВОНКОМ. ЗЕВ ОГРАНИЧЕН КРАЕМ МЯГКОГО НЕБА, ПЕРЕДНИМИ И ЗАДНИМИ НЕБНЫМИ ДУЖКАМИ И КОРНЕМ ЯЗЫКА. МЕЖДУ НЕБНЫМИ ДУЖКАМИ НАХОДЯТСЯ НЕБНЫЕ МИНДАЛИНЫ (1 И II). НА КОРНЕ ЯЗЫКА РАСПОЛАГАЕТСЯ ЯЗЫЧНАЯ (IV) МИНДАЛИНА ГЛОТКИ.

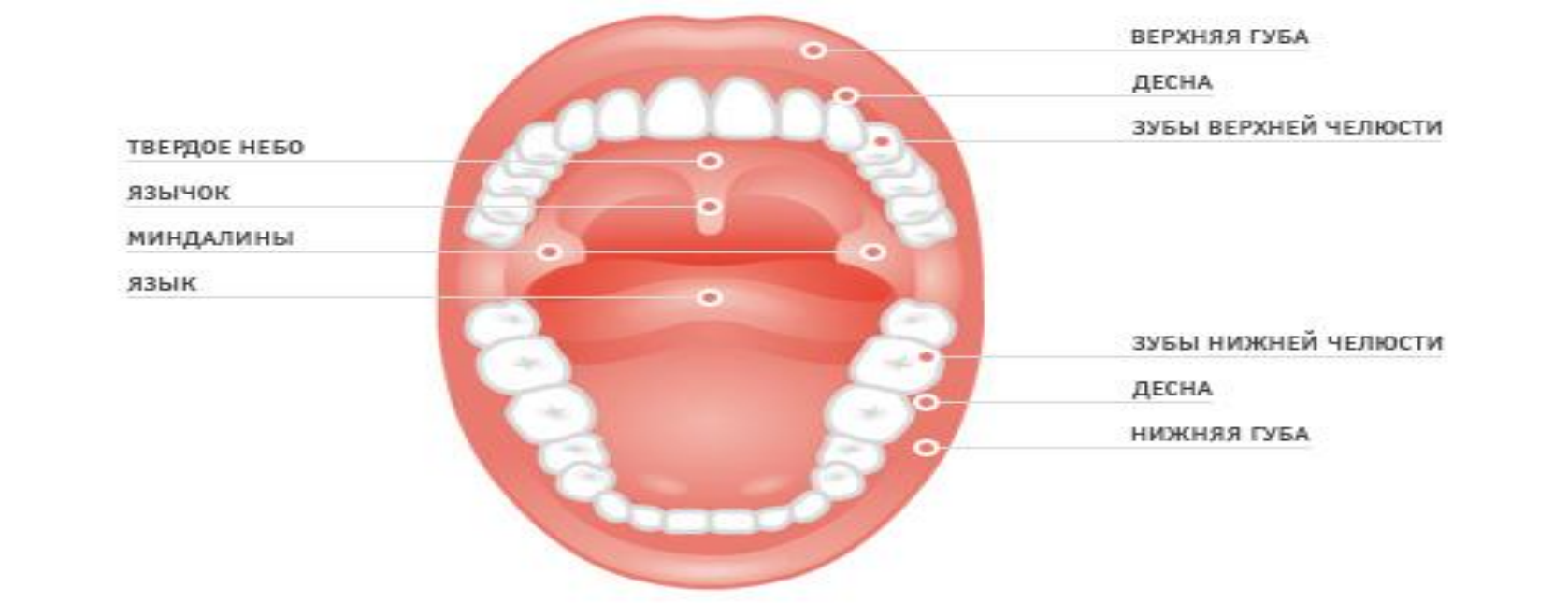

- **ГОРТАНОГЛОТКА.** ГРАНИЦЕЙ МЕЖДУ РОТОГЛОТКОЙ И ГОРТАНОГЛОТКОЙ ЯВЛЯЕТСЯ ВЕРХНИЙ КРАЙ НАДГОРТАННИКА И КОРЕНЬ ЯЗЫКА. КНИЗУ ГОРТАНО ГЛОТКА ВОРОНКООБРАЗНО СУЖИВАЕТСЯ И ПЕРЕХОДИТ В ПИЩЕВОД. ГОРТАНОГЛОТКА РАСПОЛАГАЕТСЯ ВПЕРЕДИ IV, V И VI ШЕЙНЫХ ПОЗВОНКОВ. СПЕРЕДИ И СНИЗУ В ГОРТАНОГЛОТКУ ОТКРЫВАЕТСЯ ВХОД В ГОРТАНЬ. ПО БОКАМ ОТ ВХОДА В ГОРТАНЬ ИМЕЮТСЯ ГРУШЕВИДНЫЕ СИНУСЫ

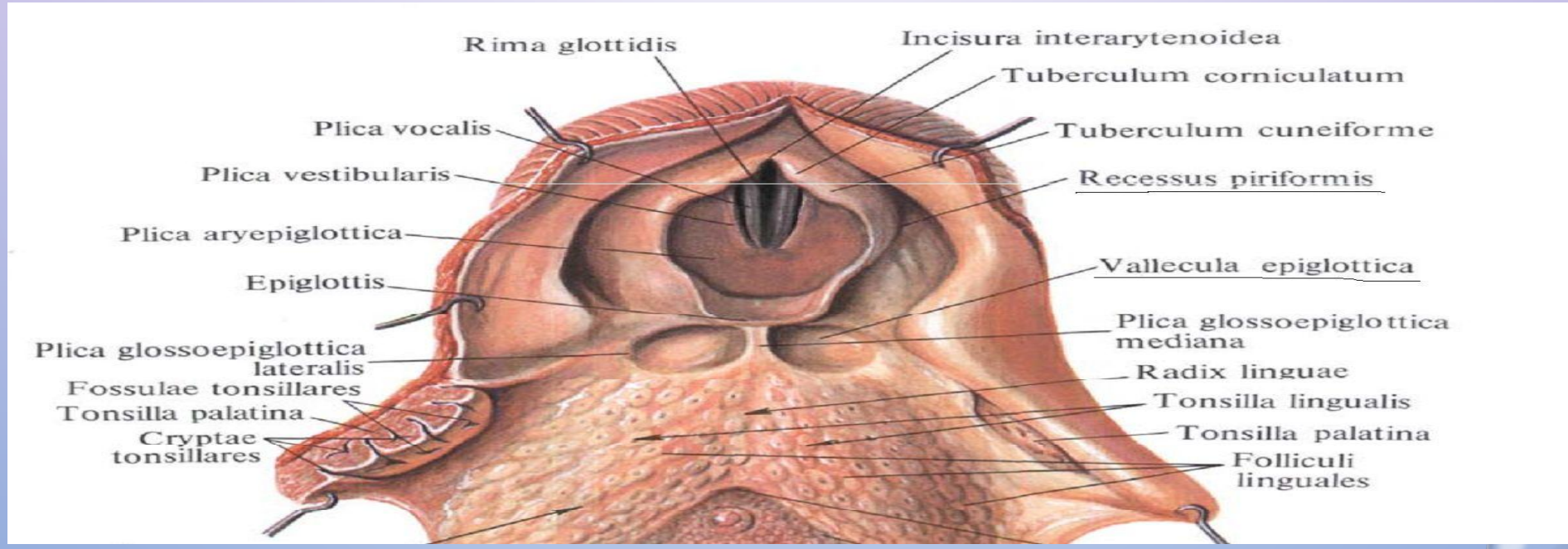

- ОКОЛОГЛОТОЧНОЕ ПРОСТРАНСТВО ЗАМКНУТО СНАРУЖИ ОКОЛОУШНОЙ ЖЕЛЕЗОЙ С ЕЕ ФАСЦИЕЙ СПЕРЕДИ — МЕЖКРЫЛОВИДНОЙ ФАСЦИЕЙ С МЕДИАЛЬНОЙ КРЫЛОВИДНОЙ МЫШЦЕЙ, А СНУТРИ — ВИСЦЕРАЛЬНОЙ ФАСЦИЕЙ, ОКУТЫВАЮЩЕЙ ГЛОТКУ С ПРИЛЕЖАЩИМИ MM. TENSOR ET LEVATOR VELI PALATINI. СПЕРЕДИ ПРОСТРАНСТВО ЗАМКНУТО В РЕЗУЛЬТАТЕ СЛИЯНИЯ ФАСЦИЙ ЕГО НАРУЖНОЙ И ВНУТРЕННЕЙ СТЕНОК СООТВЕТСТВЕННО RAPHE PTERYGOMANDIBULARE. СЗАДИ ОНО ОТДЕЛЕНО ОТ. ЗАГЛОТОЧНОГО ПРОСТРАНСТВА ОТРОГАМИ ВИСЦЕРАЛЬНОЙ ФАСЦИИ (ОТРОГИ ШАРПИ), СЛЕДУЮЩИМИ ОТ БОКОВЫХ ПОВЕРХНОСТЕЙ ГЛОТКИ К ПРЕДПОЗВОНОЧНОЙ ФАСЦИИ

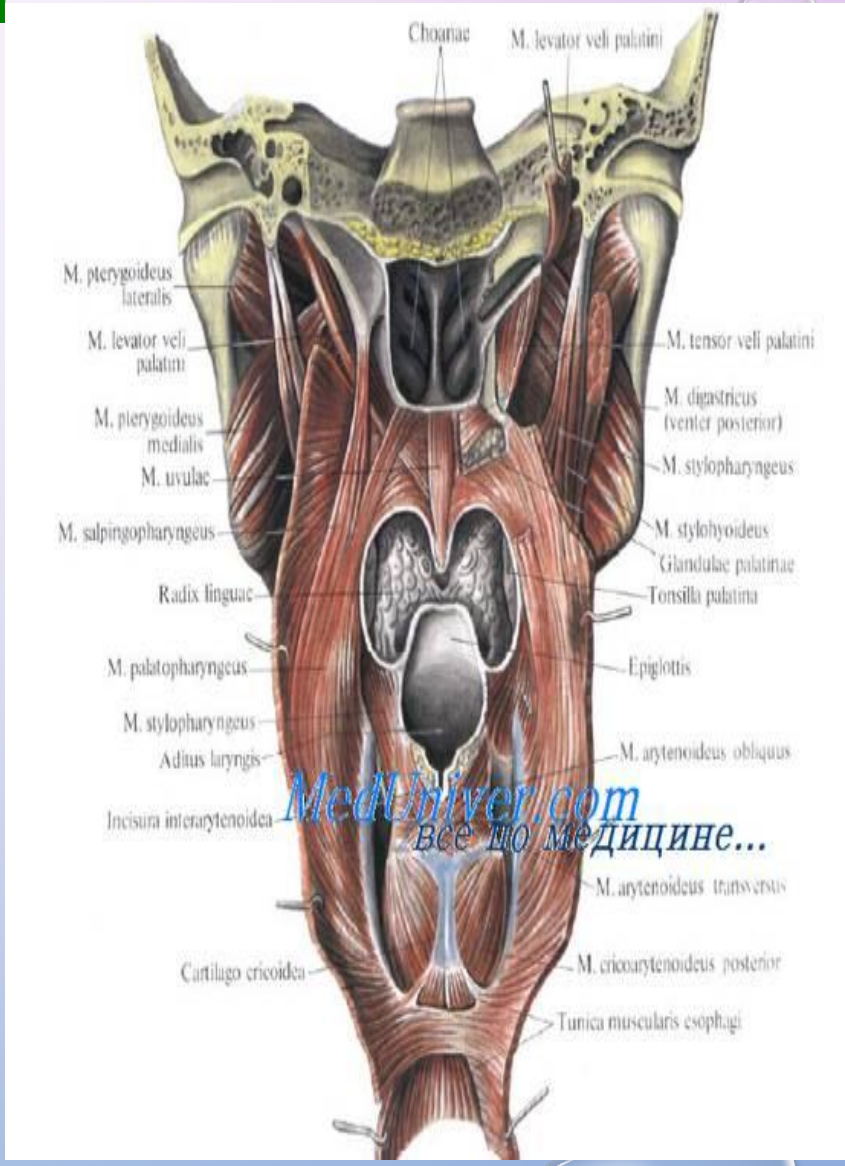

- ОКОЛОГЛОТОЧНОЕ ПРОСТРАНСТВО РАЗДЕЛЯЕТСЯ НА ПЕРЕДНЕВЕРХНИЙ И ЗАДНЕНИЖНИЙ ОТДЕЛЫ ПЕРЕГОРОДКОЙ, ОБРАЗОВАННОЙ ШИЛОВИДНЫМ ОТРОСТКОМ С ОТХОДЯЩИМИ ОТ НЕГО МЫШЦАМИ РИОЛАНОВА ПУЧКА (MM. STYLOGLOSSUS, STYLOHYOIDEUS, STYLOPHARYNGEUS), СВЯЗКАМИ (LIG. STYLOHYOIDEUS, STYLOMANDIBULAR) И АПОНЕВРОЗОМ, ОКРУЖАЮЩИМ ВСЕ ЭТИ ЭЛЕМЕНТЫ.
  ЧЕРЕЗ КЛЕТЧАТКУ ПЕРЕДНЕГО ОТДЕЛА ПРОХОДЯТ A. PALATINA ASCENDENS И СОПРОВОЖДАЮЩАЯ ЕЕ ВЕНА. ПРИ АНГИНАХ ДАННАЯ ВЕНА, ПРИНИМАЯ КРОВЬ ОТ НЕБНЫХ МИНДАЛИН, МОЖЕТ БЫТЬ НАЧАЛОМ РАЗВИТИЯ ТРОМБОФЛЕБИТА И ОБРАЗОВАНИЯ ФЛЕГМОНЫ. ОТСЮДА ПРОЦЕСС СПОСОБЕН РАСПРОСТРАНЯТЬСЯ В ВЕНЫ ЛИЦА И ДАЛЕЕ В ЯРЕМНЫЕ ВЕНЫ

- ЧЕРЕЗ КЛЕТЧАТКУ, СОПРОВОЖДАЮЩУЮ M. STYLOGLOSSUS, ИНФЕКЦИЯ ИЗ ОКОЛОГЛОТОЧНОГО ПРОСТРАНСТВА ИНОГДА ПЕРЕХОДИТ В ОБЛАСТЬ ДНА РОТОВОЙ ПОЛОСТИ. РАЗРУШИВ ОТНОСИТЕЛЬНО ТОНКУЮ ФАСЦИАЛЬНУЮ ОБОЛОЧКУ, ГНОЙ МОЖЕТ ИЗ ОКОЛОУШНОЙ ЖЕЛЕЗЫ ПРОНИКНУТЬ В ПРИЛЕГАЮЩЕЕ ОКОЛОГЛОТОЧНОЕ ПРОСТРАНСТВО.

- ЗАГЛОТОЧНОЕ ПРОСТРАНСТВО (SPATIUM RETROPHARYNGEUM), УЗКАЯ ЩЕЛЬ, ВЫПОЛНЕННАЯ РЫХЛОЙ СОЕДИНИТЕЛЬНОЙ ТКАНЬЮ И РАСПОЛОЖЕННАЯ ВПЕРЕДИ ШЕЙНОЙ ЧАСТИ ПОЗВОНОЧНИКА. ЭТО ПРОСТРАНСТВО СЗАДИ ОГРАНИЧЕНО ГЛУБОКОЙ ШЕЙНОЙ ФАСЦИЕЙ, ИЛИ ПРЕДПОЗВОНОЧНЫМ АПОНЕВРОЗОМ (FASCIA COLLI PROFUNDA, S. FASCIA PRAEVERTEBRALIS) (РИСУНОК 1), ПРИКРЫВАЮЩЕЙ ГЛУБОКИЕ ШЕЙНЫЕ МЫШЦЫ (M. LONGUS COLLI, T. LONGUS CAPITIS И T. RECTUS CAPITIS ANT. ET LATERALIS), А СПЕРЕДИ— ФИБРОЗНОЙ ОБОЛОЧКОЙ ЗАДНЕЙ СТЕНКИ ГЛОТКИ

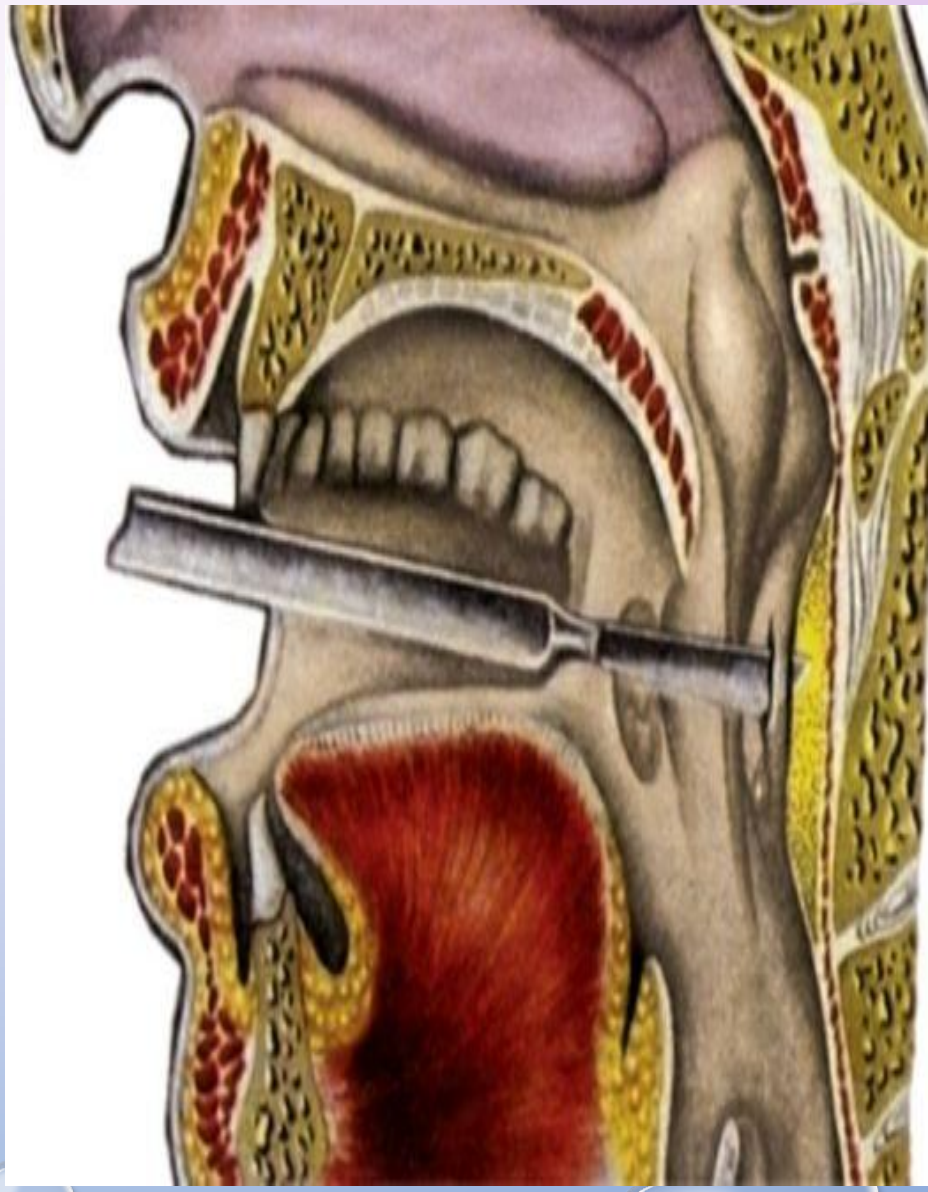

ПАРАТОНЗИЛЛЯРНОЕ ПРОСТРАНСТВО

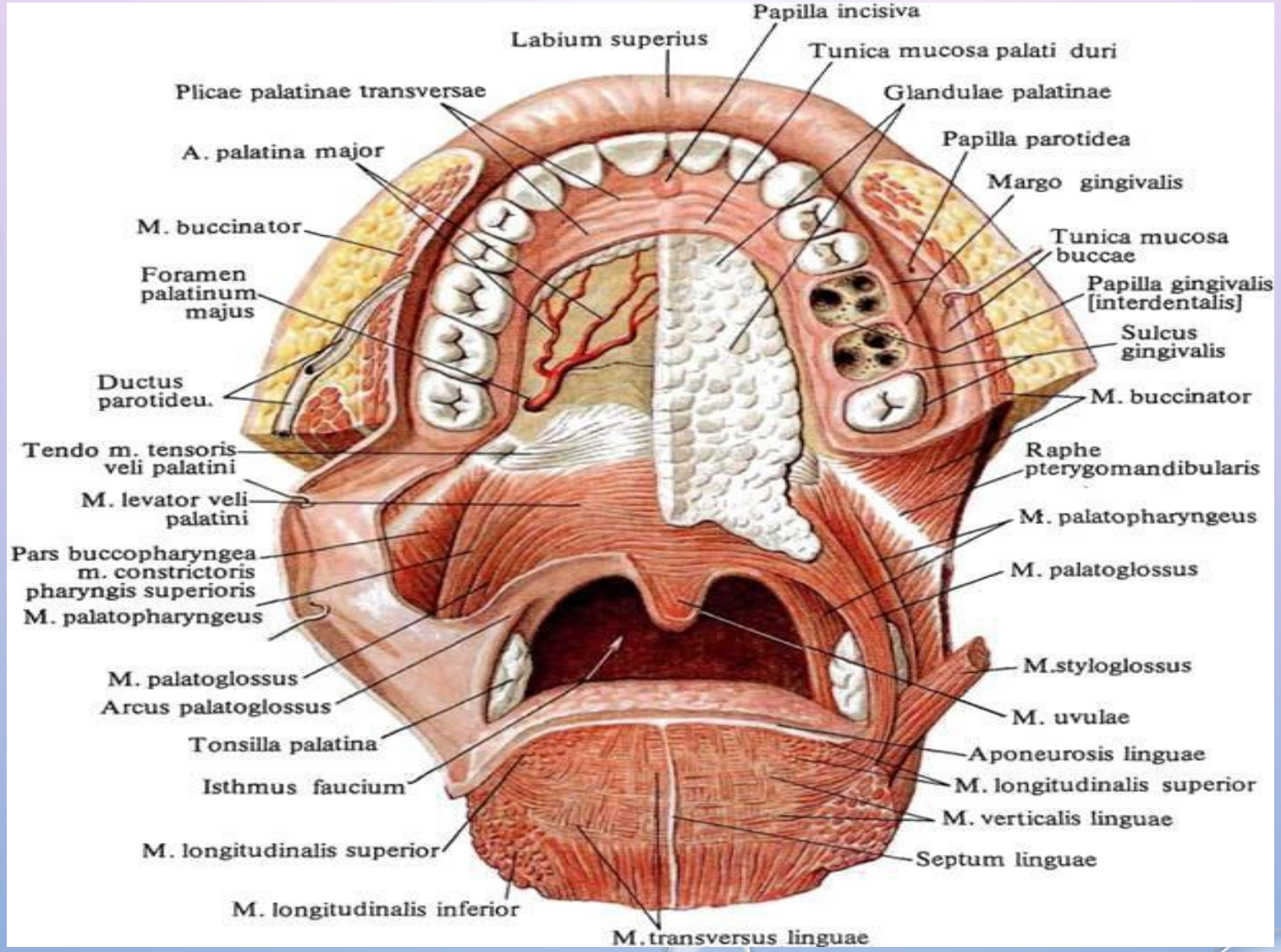

- ПАРАТОНЗИЛЛЯРНОЕ ПРОСТРАНСТВО НАХОДИТСЯ МЕЖДУ КАПСУЛОЙ МИНДАЛИНЫ И БОКОВОЙ СТЕНКОЙ ГЛОТКИ. ОНО ВЫПОЛНЕНО КЛЕТЧАТКОЙ, БОГАТОЙ КРОВЕНОСНЫМИ И ЛИМФАТИЧЕСКИМИ СОСУДАМИ. КНАРУЖИ ОТ БОКОВОЙ СТЕНКИ ГЛОТКИ НАХОДИТСЯ ОКОЛОГЛОТОЧНОЕ ПРОСТРАНСТВО, ТАКЖЕ ЗАПОЛНЕННОЕ РЫХЛОЙ СОЕДИНИТЕЛЬНОЙ ТКАНЬЮ, РАСПРОСТРАНЯЮЩЕЙСЯ КВЕРХУ ДО ОСНОВАНИЯ ЧЕРЕПА, А КНИЗУ ПЕРЕХОДЯЩЕЙ В ЗАДНЕЕ СРЕДОСТЕНИЕ И СООБЩАЮЩЕЙСЯ С ЛОЖЕМ ОКОЛОУШНОЙ ЖЕЛЕЗЫ. ЗАГЛОТОЧНОЕ ПРОСТРАНСТВО РАСПОЛАГАЕТСЯ МЕЖДУ ЗАДНЕЙ СТЕНКОЙ ГЛОТКИ И ПРЕДПОЗВОНОЧНОЙ ФАСЦИЕЙ. В ЕГО РЫХЛОЙ СОЕДИНИТЕЛЬНОЙ ТКАНИ, БОЛЬШЕ В ВЕРХНЕМ ОТДЕЛЕ, У ДЕТЕЙ РАННЕГО ВОЗРАСТА ИМЕЮТСЯ РЕГИОНАРНЫЕ ЛИМФАТИЧЕСКИЕ УЗЛЫ, НАГНОЕНИЕ КОТОРЫХ И ВЫЗЫВАЕТ ОБРАЗОВАНИЕ ЗАГЛОТОЧНЫХ АБСЦЕССОВ

ЗАКЛЮЧЕНИЕ

- ***ОБЩИЕ ФАКТОРЫ ВЛИЯЮЩИЕ НА ГЛОТКУ ЧЕЛОВЕКА***
- ***КУРЕНИЕ.*** ДАННАЯ ПРИЧИНА ЯВЛЯЕТСЯ САМОЙ РАСПРОСТРАНЕННОЙ И, ВМЕСТЕ С ТЕМ, ВАЖНОЙ В КОНТЕКСТЕ РАССМОТРЕНИЯ ВОПРОСА, КАСАЮЩЕГОСЯ РАКА ГОРЛА. В ДАННОМ СЛУЧАЕ, ЧЕМ БОЛЬШИМ ЯВЛЯЕТСЯ СТАЖ КУРИЛЬЩИКА, ТЕМ, СООТВЕТСТВЕННО, УСИЛИВАЕТСЯ РИСК РАЗВИТИЯ У НЕГО РАКА ГОРЛА, ПОМИМО КОТОРОГО МОЖНО ВЫДЕЛИТЬ ТАКЖЕ РИСК ВОЗМОЖНОГО ПОЯВЛЕНИЯ РАКА ЛЕГКИХ, РАКА НИЖНЕЙ ГУБЫ И ПРОЧИХ РАЗНОВИДНОСТИ РАКА.
- ***ПРОФЕССИОНАЛЬНАЯ ДЕЯТЕЛЬНОСТЬ.*** ВЫЯВЛЕНО, ЧТО РАЗВИТИЕ РАКА ГОРЛА ПРОИСХОДИТ ЧАЩЕ У ТЕХ ЛИЦ, КОТОРЫЕ ПО ДОЛГУ ПРОФЕССИОНАЛЬНОЙ ДЕЯТЕЛЬНОСТИ СВЯЗАНЫ С ПРОИЗВОДСТВОМ СЕРНОЙ КИСЛОТЫ, НИКЕЛЯ, АСБЕСТА И ИНЫХ ВЕЩЕСТВ.
- ЭКОЛОГИЯ. ЗАГРЯЗНЕННОСТЬ ВОЗДУХА.
- ПЕРЕОЛХОЖДЕНИЯ

СПИСОК ЛИТЕРАТУРЫ

- В.С. ПОГОСО-ВА. - М.: МЕДИЦИНА, 1983. - 415 С.
- *БАБИЯК В.И., ГОФМАН В.Р., НАКАТИС Я.А.* НЕЙРООТОРИНОЛАРИНГОЛОГИЯ: РУКОВОДСТВО ДЛЯ ВРАЧЕЙ. - СПБ: ГИППОКРАТ, 2002. - С. 537-875.
- *БАБИЯК В.И., ЯНОВ Ю.К.* ВЕСТИБУЛЯРНАЯ ФУНКЦИОНАЛЬНАЯ СИСТЕМА. -
- СПБ: ГИППОКРАТ, 2007. - 420 С.
- *БЛАГОВЕЩЕНСКАЯ Н.С.* ОТОНЕВРОЛОГИЧЕСКИЕ СИМПТОМЫ И СИНДРОМЫ. - М.: МЕДИЦИНА, 1990. - 318 С.
- *БОБОШКО М.Ю., ЛОПОТКО А.И.* СЛУХОВАЯ ТРУБА. - СПБ: СПЕЦЛИТ,
- 2003. - 353 С.
- *БОГОМИЛЬСКИЙ М.Р., ЧИСТЯКОВА В.Р.* ДЕТСКАЯ ОТОРИНОЛАРИНГОЛОГИЯ. - М.: МЕДИЦИНА, 2001. - 432 С.
- *ВОЛКОВ А.Г., БОЙКО Н.В., КИСЕЛЕВ В.В.* НОСОВЫЕ КРОВОТЕЧЕНИЯ. - М.: АПП «ДЖАНГАР», 2002. - 276 С.