Адекватная и своевременная диагностика лимфопролиферативных заболеваний

ГУЗ ОКОД
Подъячева О.А.
2018

Это обусловлено:

Устойчивой тенденцией роста онкологической заболеваемости, которая достигла высоких показателей и в обозримом будущем будет нарастать

ВОЗ:
«Рак является одной из главных причин смертности во всем мире»

В 2016 году в Ульяновской области:

Выявлено 4 745 онкозаболеваний, в т.ч. 27 случаев у детей

Всего состоит на учете 30 678 онкобольных

- **Злокачественная лимфома** –это злокачественная опухоль, морфологическим субстратом которой являются клеточные элементы лимфоидного ряда, клинически характеризующаяся поражением лимфатических узлов и различных органов, лимфогенным и гематогенным метастазированием с лейкемизацией у 20% больных

Злокачественные лимфомы

- Лимфома Ходжкина (лимфогранулематоз)
- Неходжкинские лимфомы (НХЛ) :

  В- и Т-клеточные

- Заболеваемость неходжкинскими лимфомами (НХЛ) имеет неизменную **тенденцию к росту** в течение последних лет.
- Она выше в развитых странах, где увеличилась более, чем на 50% за последние 20 лет и превышает по темпу прироста лимфому Ходжкина.
- В России НХЛ составляет 2,55% от всех злокачественных опухолей.
- В настоящее время в РФ регистрируется около 5,5 тыс. новых случаев заболевания НХЛ в год.

	УО	РФ
Одногодичная летальность	41,7%	20,5%
Морфологическое подтверждение диагноза	100 %	100%
Состоят на учете 5 лет и более	59,2 %	56,6%
Выявлены на профосмотрах (от всех впервые выявленных)	1,5%	7,9%

Анализ причин одногодичной летальности лимфом 2016г (29)

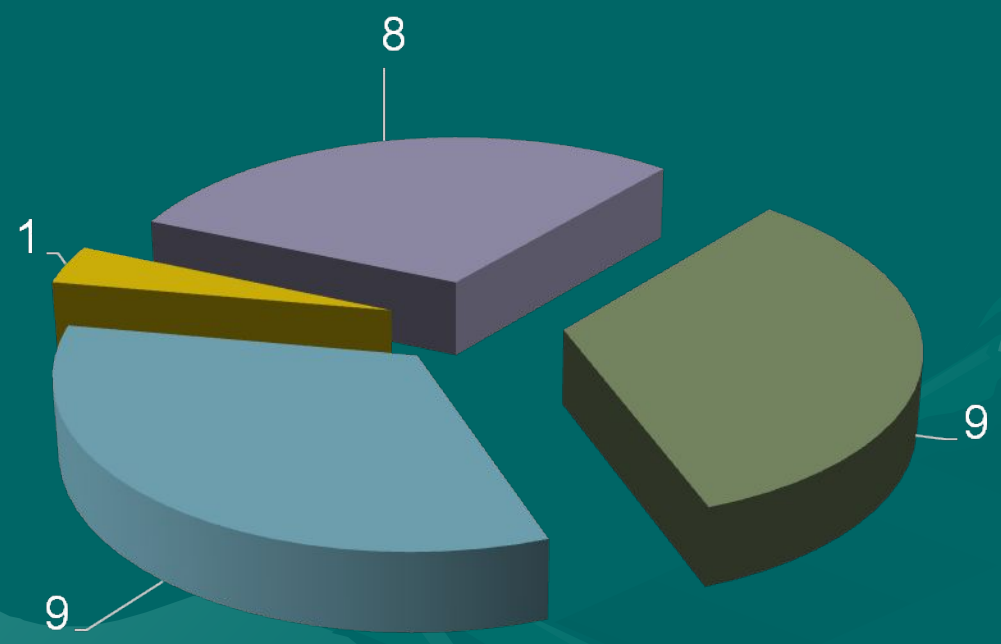

- Не состояли на учете: 2 посмертно, 7 не задолго до смерти
- в ремиссии
- Химиорезистентные
- Запущенные: 7 симптоматическая терапия, 1 отказ от лечения , 1 ОКБ

ПРИЧИНЫ ЗАПУЩЕННОСТИ

ПРИЧИНА	ДОЛЯ, %
Неполное обследование	16,9
Ошибки в клинической диагностике	2,3
Ошибки в рентгенологической диагностике	2,7
Скрытое течение болезни	25,3
Несвоевременное обращение	38,5
Отказы от обследования	6,7
Прочие причины	6,1

Недостаточная квалификация врачей по вопросам онкологии – всего 21,9%

Классификация злокачественных лимфом ВОЗ, 2008 г.

- **В- клеточные опухоли**
  - **Неходжкинские лимфомы**
    - Хронический лимфолейкоз/ лимфома из малых лимфоцитов
    - В- пролимфоцитарный лейкоз
    - Лимфома селезенки из клеток маргинальной зоны
    - Волосатоклеточный лейкоз
    - *Лимфома/ лейкоз селезенки, неклассифицируемый*
      - *Диффузная мелкоклеточная В- клеточная лимфома красной пульпы селезенки*
      - *Волосатоклеточный лейкоз- подобный вариант*
    - Лимфоплазмоцитарная лимфома
      - Макроглобулинемия Вальденстрема
    - Болезни тяжелых цепей
      - Болезнь α- тяжелых цепей
      - Болезнь γ- тяжелых цепей
      - Болезнь μ- тяжелых цепей
    - Плазмоклеточная миелома (множественная миелома)
    - Солитарная костная плазмоцитома
    - Внекостная плазмоцитома
    - Экстранодальная лимфома из клеток маргинальной зоны лимфоидной ткани, ассоциированной со слизистой оболочкой (MALT- лимфома)
    - Нодальная лимфома из клеток маргинальной зоны
      - *Нодальная лимфома из клеток маргинальной зоны, педиатрический вариант*
    - Фолликулярная лимфома
      - *Фолликулярная лимфома, педиатрический вариант*
    - Первичная кожная центрофолликулярная лимфома
    - Лимфома из клеток мантии
    - Диффузная крупноклеточная В- клеточная лимфома, неспецифицированная
      - Крупноклеточная В- клеточная лимфома, богатая Т- клетками/ гистиоцитами
      - *Вирус Эпштейн- Барр- позитивная диффузная крупноклеточная В- клеточная лимфома пожилых*
    - Лимфоматоидный гранулематоз

- Диффузная крупноклеточная В- клеточная лимфома, неспецифицированная
    - Крупноклеточная В- клеточная лимфома, богатая Т- клетками/ гистиоцитами
    - *Вирус Эпштейн- Барр- позитивная диффузная крупноклеточная В- клеточная лимфома пожилых*
- Лимфоматоидный гранулематоз
- Первичная медиастинальная (тимическая) крупноклеточная В- клеточная лимфома
- Внутрисосудистая крупноклеточная В- клеточная лимфома
- *Первичная кожная диффузная крупноклеточная В- клеточная лимфома с поражением нижних конечностей*
- ALK + крупноклеточная В- клеточная лимфома
- Плазмобластная лимфома
- Первичная экссудативная лимфома
- *Крупноклеточная В- клеточная лимфома при HHV-8 ассоциированной мультицентрической болезни Кастлемана*
- Лимфома Беркитта
- *В- клеточная лимфома, неклассифицируемая, с признаками, промежуточными между диффузной крупноклеточной В- клеточной лимфомой и лимфомой Беркитта*
- В- клеточная лимфома, неклассифицируемая, с признаками, промежуточными между диффузной крупноклеточной В- клеточной лимфомой и лимфомой Ходжкина

- Лимфома Ходжкина
    - Нодулярная с лимфоидным преобладанием лимфома Ходжкина
    - Классическая лимфома Ходжкина
        - Лимфома Ходжкина, вариант нодулярный склероз
        - Лимфома Ходжкина, вариант, богатый лимфоцитами
        - Лимфома Ходжкина, смешанноклеточный вариант
        - Лимфома Ходжкина, вариант с лимфоидным истощением

- **Лейкемические варианты**
  - Т- клеточный пролимфоцитарный лейкоз
  - Т- клеточный гранулярный лимфоцитарный лейкоз
  - Агрессивный NK- клеточный лейкоз
  - Т- клеточная лимфома/ лейкоз взрослых
  - **Т/ NK- клеточные опухоли** *ативное NK- клеточное заболевание*
  - Системное вирус Эпштейн- Барр- позитивное Т- клеточное лимфопролиферативное заболевание детского возраста
  - Гидроа оспенновидно- подобная лимфома
- **Экстранодальные варианты**
  - Экстранодальная NK/ Т- клеточная лимфома, назальный тип
  - Ассоциированная с энтеропатией Т- клеточная лимфома
  - Гепатоспленическая Т- клеточная лимфома
  - Подкожная панникулит- подобная Т- клеточная лимфома
- **Кожные варианты**
  - Грибовидный микоз
  - Синдром Сезари
  - Первичные кожные CD30- позитивные Т- клеточные лимфомы
    - Первичная кожная анапластическая крупноклеточная лимфома
    - Лимфоматоидный папулез
  - Первичная кожная γδ Т- клеточная лимфома
  - *Первичная кожная CD8+ агрессивная эпидермотропная цитотоксическая Т- клеточная лимфома*
  - *Первичная кожная CD4+ мелко/ среднеклеточная Т- клеточная лимфома*
- Нодальные варианты
  - Периферическая Т- клеточная лимфома, неуточненная
  - Ангиоиммунобластная Т- клеточная лимфома
  - Анапластическая крупноклеточная лимфома, ALK- позитивная
  - Анапластическая крупноклеточная лимфома, ALK- негативная

Клиническое течение и прогноз различных вариантов НХЛ

- 5-летняя выживаемость >50%

Фолликулярная лимфома

В-ХЛЛ/ Лимфоцитарная лимфома

Лимфома маргинальной зоны

Анапластическая лимфома

- 5-летняяя выживаемость 30-50%

Лимфома Беркитта

Диффузная В-крупноклеточная

Лимфобластная лимфома/лейкемия

- 5-летняя выживаемость <30%

Лимфома зоны мантии

Периферические Т-клеточные

Этиология

1.Инфекционные агенты.

- вирус Эпштейн — Барр(EBV)
- Вирус иммунодефицита человека
- *Helicobacterpilory*
- Человеческий Т-клеточный лимфотропный вирус I типа (HTLV-I)
- Ретровирусы
- Цитомегаловирус
- вирус простого герпеса 8 типа
- гепатиты

2.Факторы внешней среды

- пестицидов (гербициды, инсектициды, фунгициты и др)
- повышенная радиация и инсоляция

3. Прием некоторых ЛС(стероидов и некоторых химиотерапевтических агентов (алкилаты, особенно мустарген, циклофосфан и др.).

4. НаследственныЙ фактор -цитогенетические аномалии (например, хромосомные транслокации).

5. Первичный и вторичный (ятрогенный) иммунодефицит: синдромы Вискотта — Олдрича, Чедиака — Хигаши, Клайнфельтера атаксия — телеангиэктазия

Ятрогенным фактором является иммуносупрессорная терапия при пересадке органов

Патогенез опухолей лимфоидного происхождения (лимфомагенез)

- Предрасполагающие факторы (иммунодефицит,хроническая антигенная стимуляция, вирусные инфекции и т.д.)
- Цепь последовательных изменений в геноме опухолевой клетки(первичные, вторичные онкогенные события)
- Ведущий механизм активации протоонкогенов - хромосомные транслокации

Клиническая классификация

- I – поражение одной группы лимфатических узлов или локализованное поражение одного экстралимфатического органа или ткани;
- II – поражение двух и более групп лимфатических узлов под одну сторону диафрагмы;
- III – поражение двух и более групп лимфатических узлов по обе стороны диафрагмы;
- III1 – поражение отдельных лимфатических структур в верхней части брюшной полости (селезенки, лимфатических узлов ворот печени, чревных узлов);
- III2 – поражение лимфатических узлов нижней половины брюшной полости (парааортальных, подвздошных и брыжеечных узлов);
- IV – диффузное поражение различных внутренних органов.

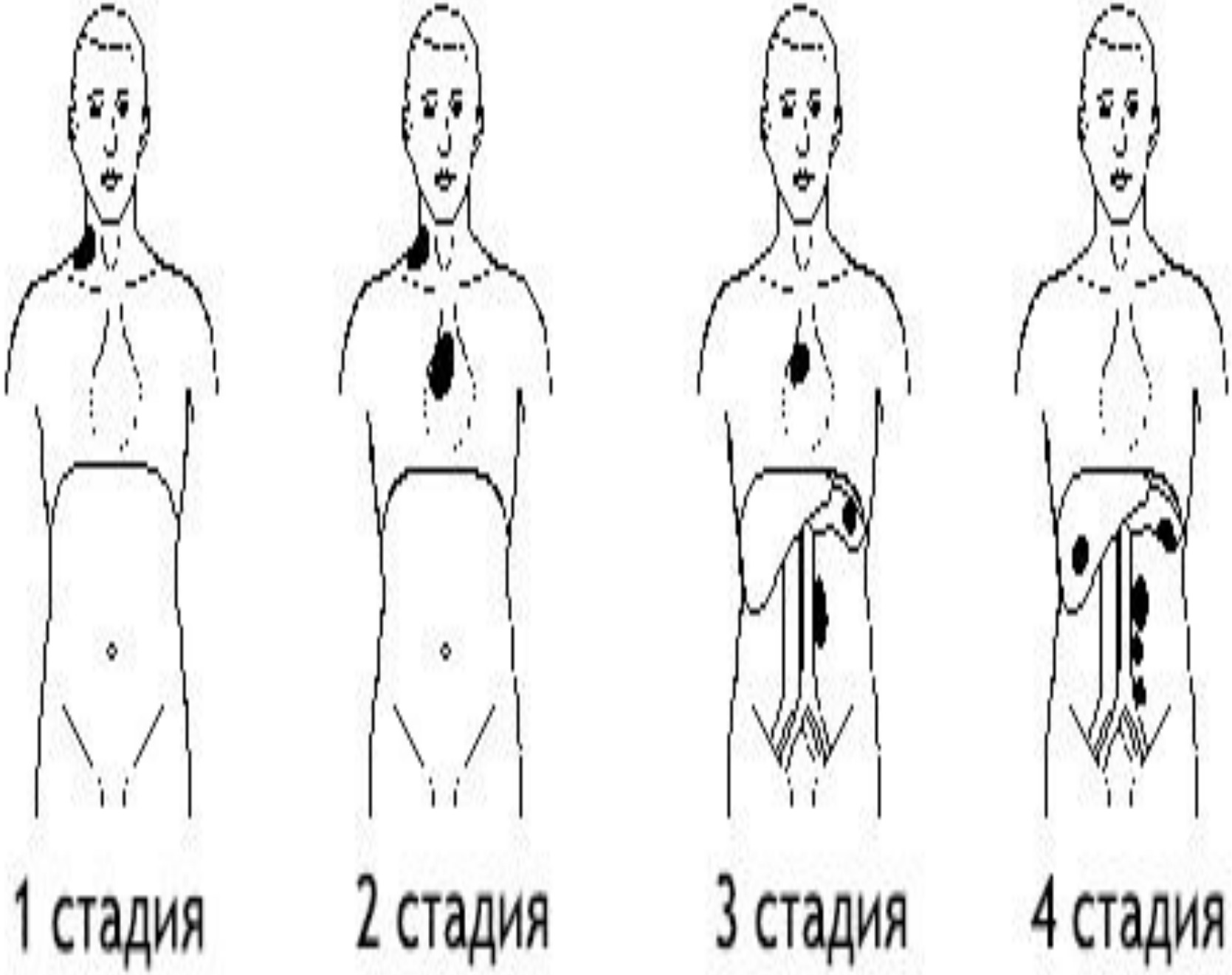

sosudinfo.ru

Клиническая классификация

А – отсутствие признаков В-стадии

В – лихорадка выше 38°С не менее трех дней подряд без признаков воспаления; ночные профузные поты; похудание на 10% массы тела за последние 6 месяцев

План обследования

Клиническое обследование:

- Сбор анамнеза (в т.ч. семейного)
- Физикальный осмотр
- Определение наличия В-симптомов
- Определение статуса по ECOG

Осмотр больного

- Физикальный осмотр, в т.ч. пальпация всех доступных пальпации периферических лимфатических узлов, печени, селезенки, осмотр миндалин и полости рта

Периферические лимфоузлы

- Исследование проводится в местах наибольшего скопления лимфоузлов: затылочная, заушная, околоушная, поднижнечелюстная и подбородочная области, шея, над-,подключичные, подмышечные, локтевые, подколенные ямки, паховые, бедренные л/у.

Злокачественные лимфомы

- Увеличенные лимфатические узлы плотно-эластической консистенции, подвижные, безболезненные, не спаяны с кожей. Постепенно, а иногда быстро увеличиваясь, они сливаются в крупные конгломераты. У некоторых больных возникают боли в увеличенных лимфатических узлах после приема алкоголя. При этом, в отличие от инфекционных заболеваний, их размеры не уменьшаются при лечении антибиотиками.

Злокачественные лимфомы

Как правило, первым симптомом лимфомы является значительное увеличение периферических л/у.

- При НХЛ - увеличение одной (49,5%) или двух (15%) групп л/у, генерализованная аденопатия (12%).
- У 60—80% больных лимфогранулематозом болезнь обычно дебютирует увеличением шейных, у 6—20% — аксиллярных, у 6—12% — паховых и у 6—11% — медиастинальных лимфатических узлов.

ВЗЛК: многочисленные бляшки, распространенные по всему кожному покрову

ВЗЛК: многочисленные бляшки, распространенные по всему кожному покрову

Т-клеточная лимфома кожи

Сентябрь 2006 года - быстрый рост периферических л/у, слабость, потливость, снижение массы тела

Поражение подчелюстных, шейных л/у

Лейкемиды на коже

Поражение паховых л/у, инфильтрация мягких тканей живота

Лабораторные методы исследования:

- Развернутый клинический анализ крови с подсчетом лейкоцитарной формулы и количества ретикулоцитов
- Общий анализ мочи
- Биохимический анализ крови (ЛДГ, мочевая кислота, мочевина, креатинин, общий белок, альбумин, билирубин, АСТ, АЛТ, щелочная фосфатаза, электролиты, кальций)
- Коагулограмма
- Определение группы крови, резус-фактора
- Определение маркеров вирусных гепатитов В и С, ВИЧ

Злокачественные лимфомы

Показатели периферической крови не специфичны для данного заболевания. Отмечаются:

- Повышение СОЭ (13,5%)
- Лимфоцитопения(12%)
- Анемия различной степени тяжести
- Аутоиммунная гемолитическая анемия с положительной пробой Кумбса (редко)
- Снижение Fe
- Незначительный нейтрофилёз (7,5%)
- Тромбоцитопения
- Эозинофилия, особенно у больных кожным зудом

Методы лучевой диагностики

- Рентгенография органов грудной клетки (при невозможности выполнения КТ – в двух проекциях)
- КТ шеи, грудной клетки, органов брюшной полости и малого таза.
- УЗИ периферических лимфатических, внутрибрюшных и забрюшинных узлов и органов брюшной полости может использоваться для контроля за лечением, но не является стандартом при установлении стадии заболевания и при оценке эффективности лечения

Рентгенологическое исследование органов грудной клетки

- Рентгенография грудной полости, особенно в сочетании с линейной томографией, позволяет выявить поражения легких и средостения с патологическими образованиями более 10-15 мм в диаметре, жидкость в плевральных полостях, увеличенные медиастинальные лимфатические узлы (паратрахеальной, бифуркационной, бронхопульмональной, ретростернальной групп и дуги аорты) достаточно крупных размеров (до 20 мм и более).
- В ряде случаев достаточно массивная лимфоаденопатия скрывается за тенью грудины и крупных сосудов на прямых рентгенограммах и хорошо прослеживается на боковых, на фоне ретростернального пространства

Анализ рентгенограммы в прямой проекции не выявил увеличения лимфоузлов в верхнем переднем средостении, однако увеличение

последних обнаружил снимок боковой проекции грудной клетки

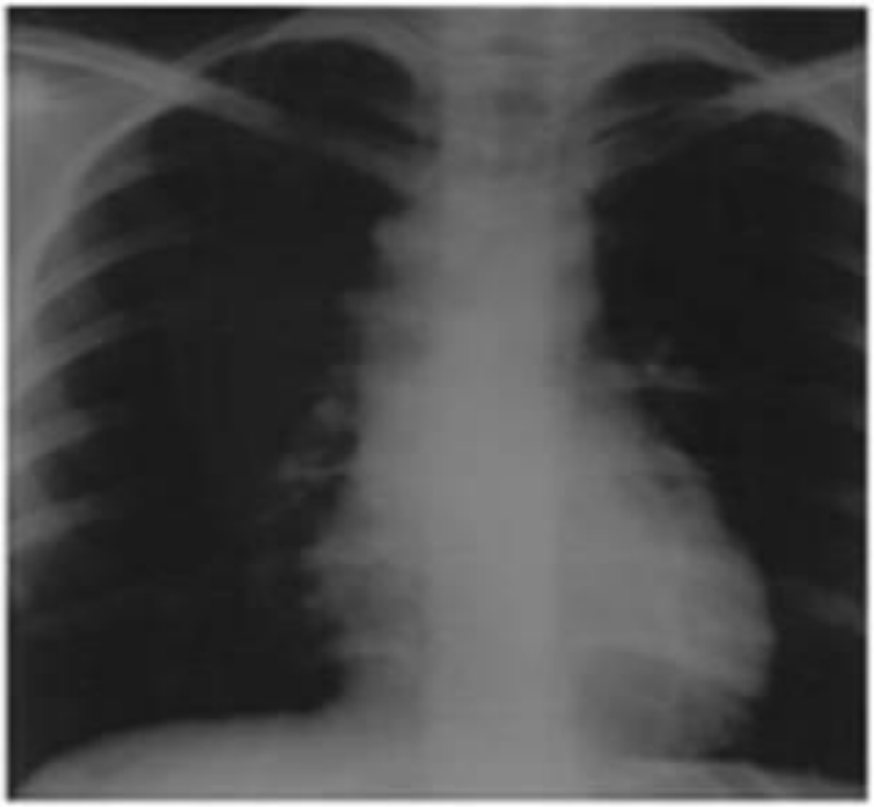

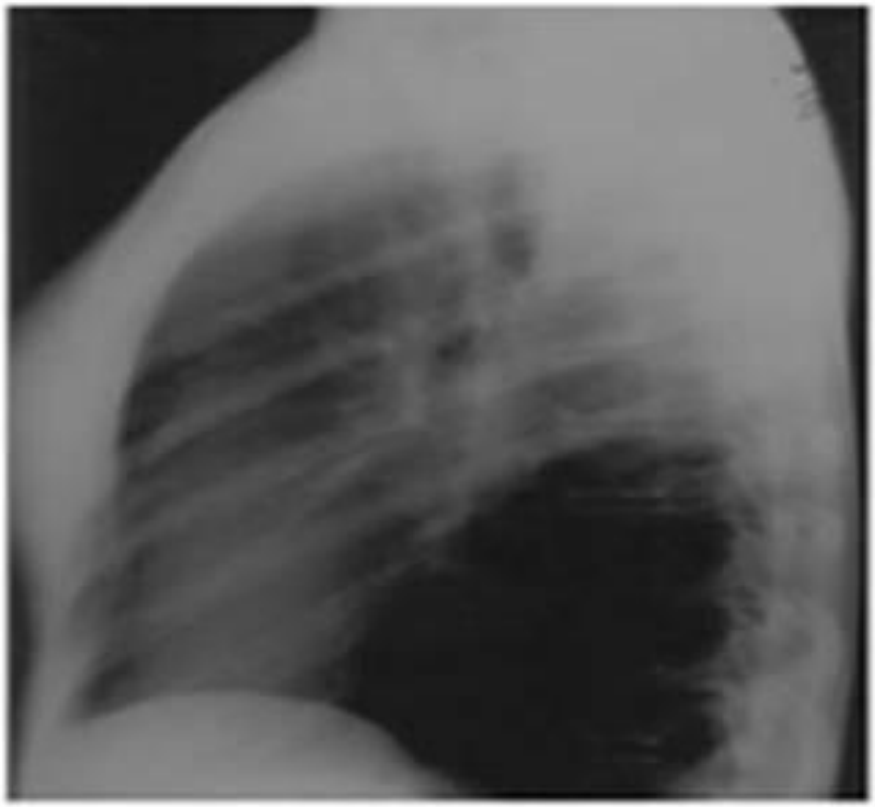

Симптом «трубы»

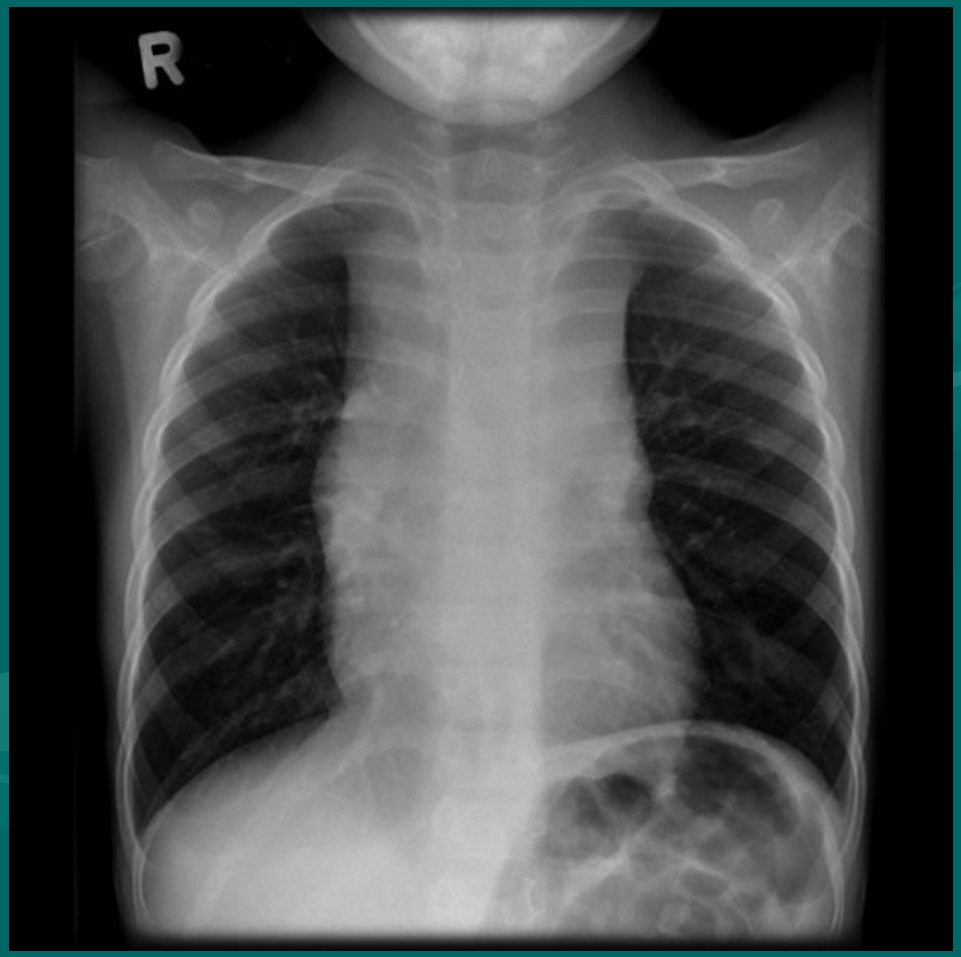

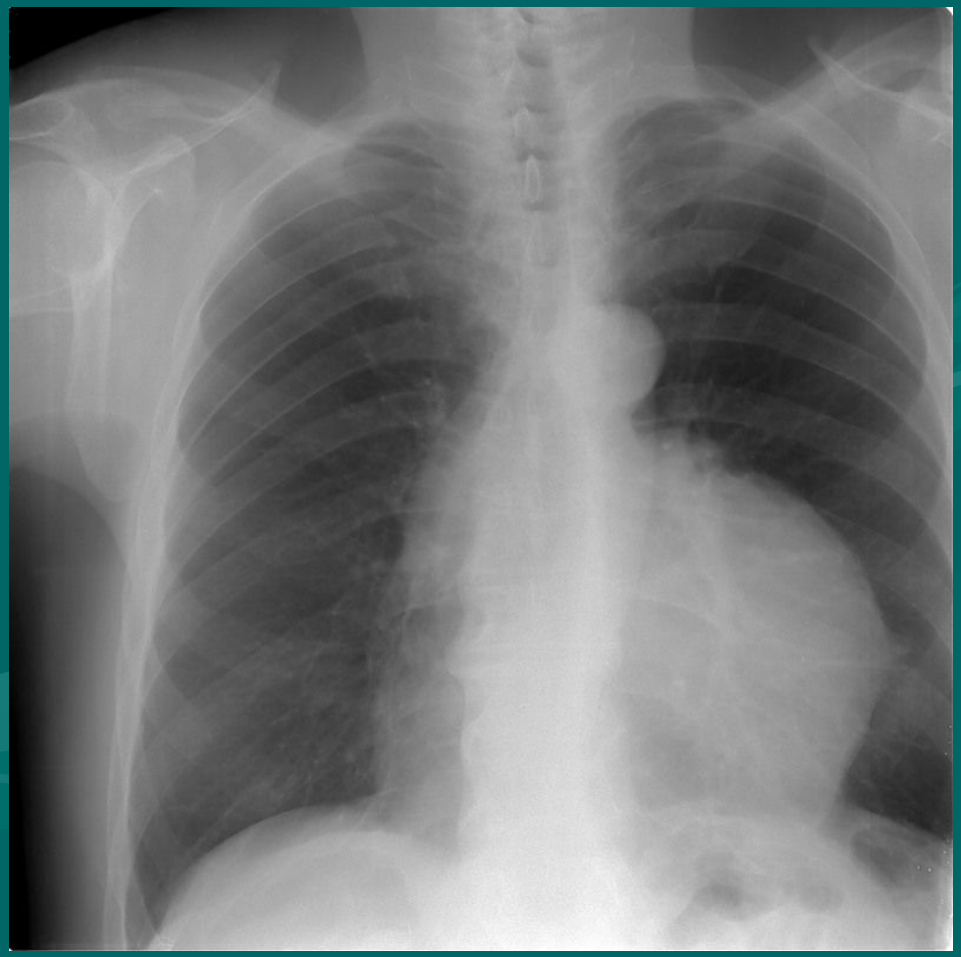

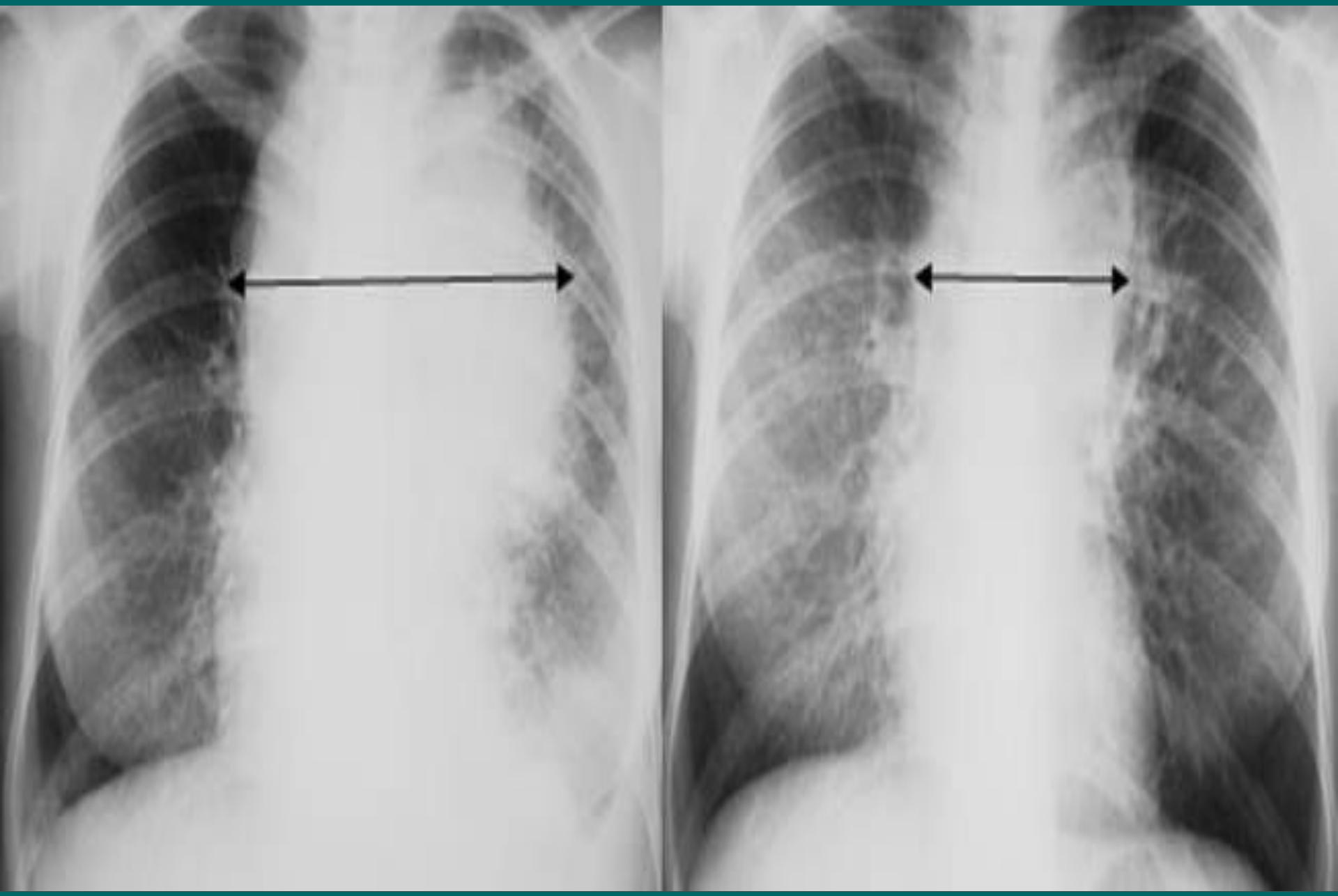

УЗИ периферических лимфатических узлов

- Исследование периферических узлов начинается в стандартном В-режиме.
- Затем в режиме цветового и энергетического допплеровского картирования (ЦДК и ЭД) оценивается характер кровотока в лимфатических узлах.

Ультразвуковые критерии нормального (неизмененного) лимфоузла

- форма преимущественно овальная, вытянутая;
- границы — четкие, контуры — ровные;
- размер по длинной оси — не более 1,5 см;
- наличие дифференциации на кору и ворота (в норме по периферии ЛУ располагается гипоэхогенная часть — кора, а в центральной части — гиперэхогенная часть — ворота).

Неизмененный паховый лимфатический узел

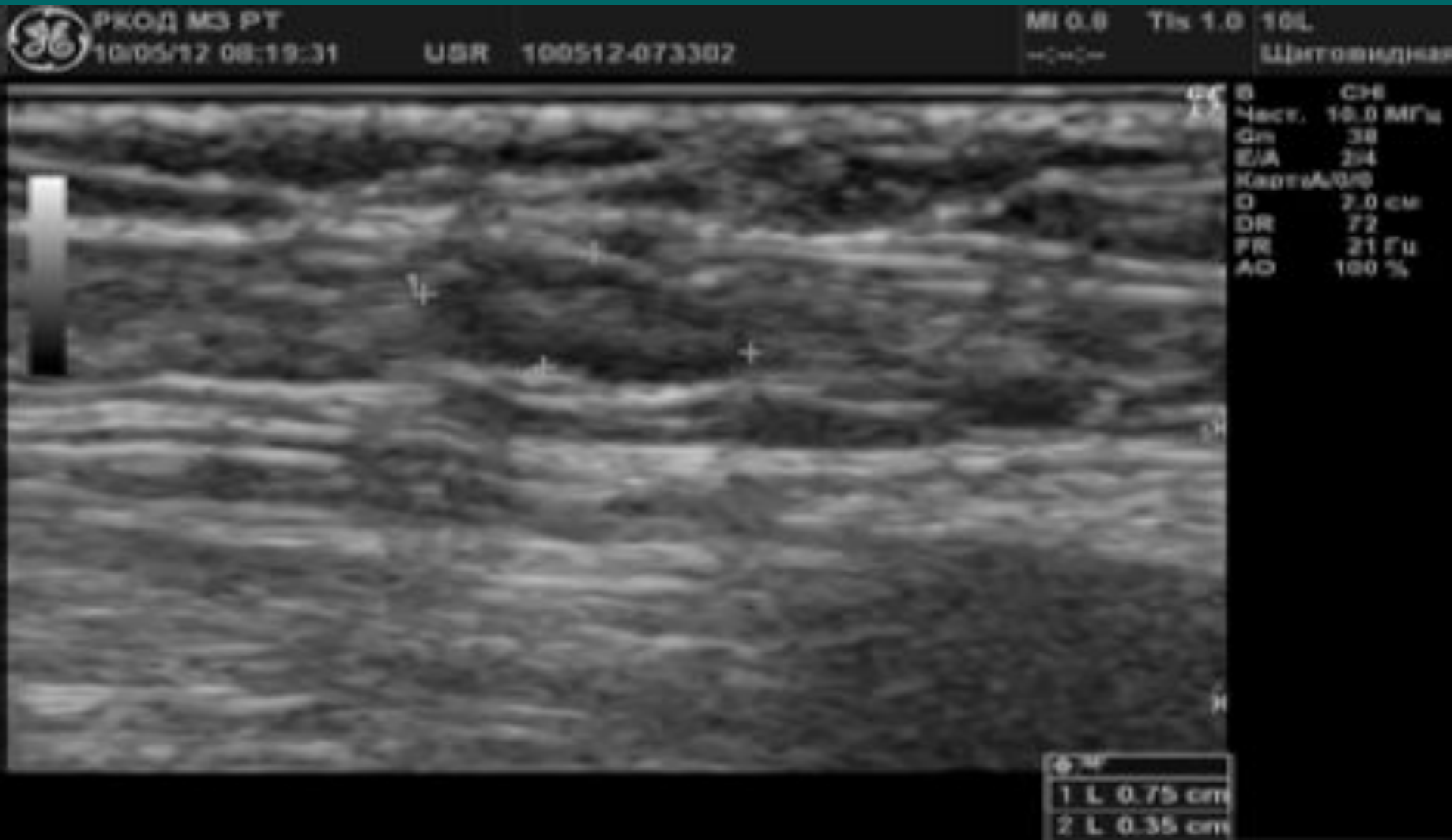

Ультразвуковые критерии измененного лимфоузла

- Преобладает **округлая** форма лимфоузлов. Большинство ЛУ м.б. гипоэхогенными с гетерогенными внутренними эхосигналами, область ворот либо не дифференцируется, либо резко сужена. В допплеровских режимах в пораженных ЛУ определяется усиленный смешанный тип кровотока с повышенной перфузией как в центре, так и по периферии ЛУ.

Лимфоузлы шеи при лимфогранулематозе

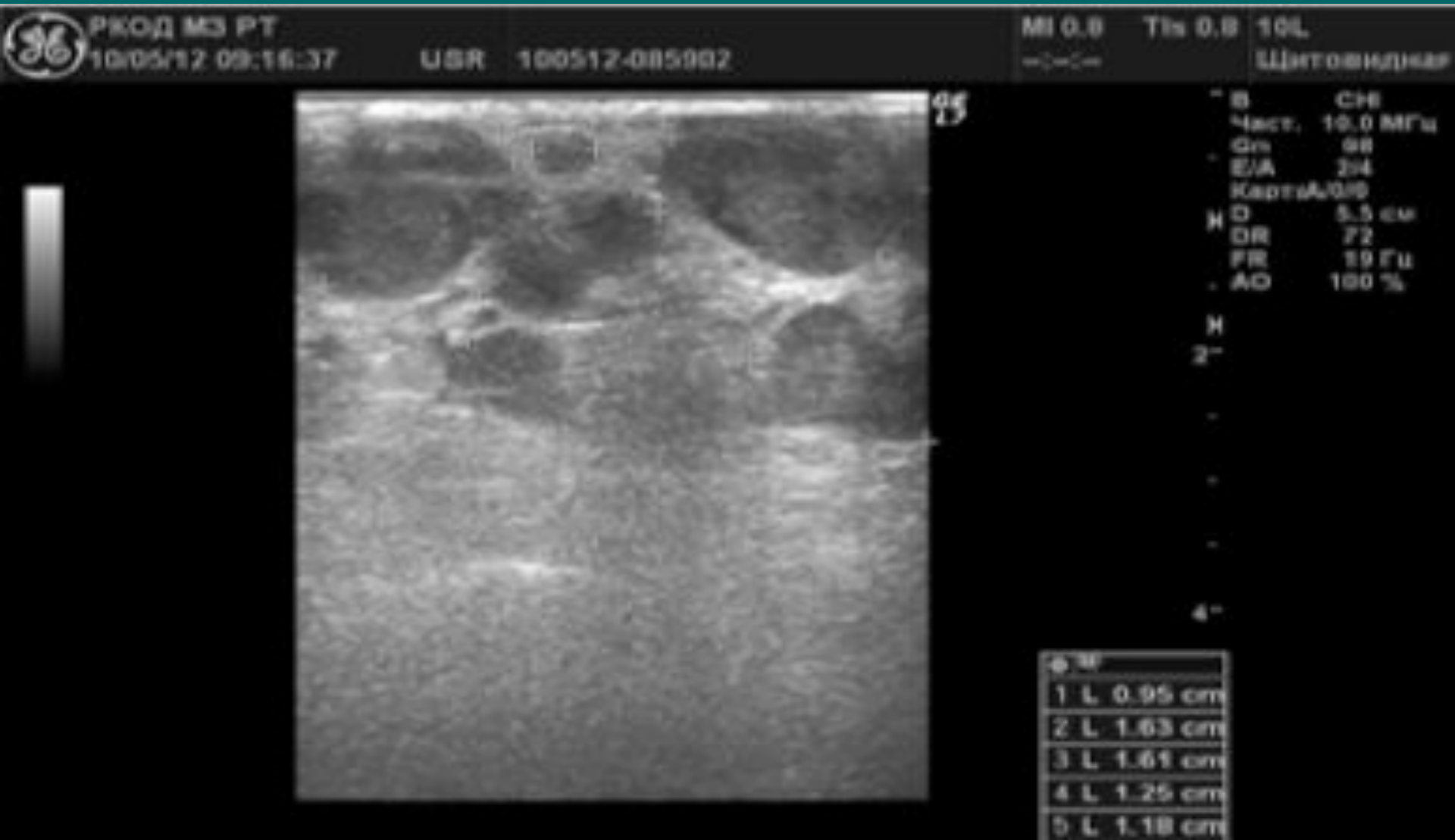

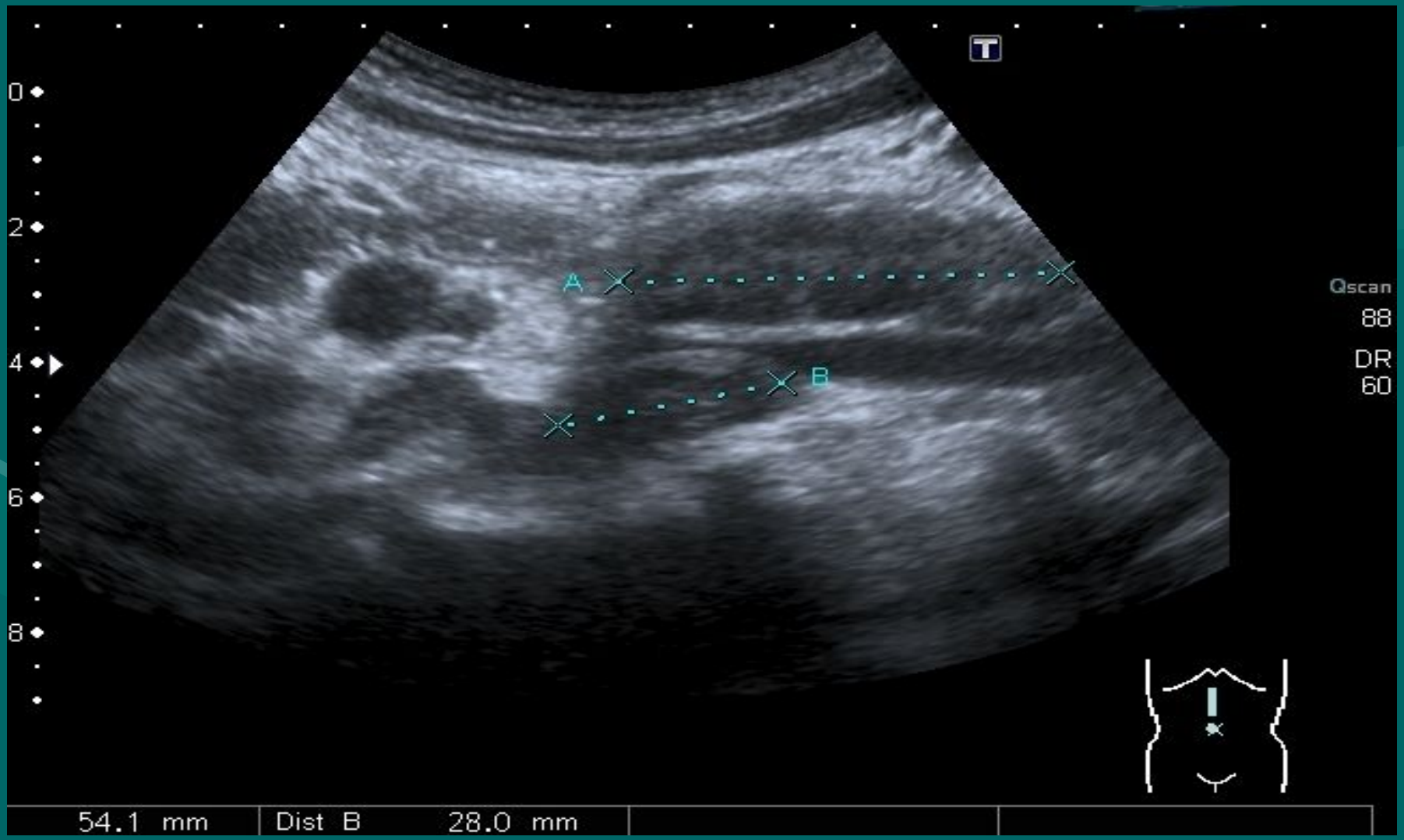
T
0
2
4
6
8
A
B
Qscan
88
DR
60
54.1 mm
Dist B
28.0 mm

Частота поражения в зависимости от локализации экстранодальной опухоли

Желудок- 39%	Матка 1%
Кости- 14 %	Легкое – 1%
Кольцо Вальдейера – 8%	Мягкие ткани-1%
Слюнная железа - 5%	печень- <1%
Кожа – 4%	Почка
Околоносовые пазухи – 4%	Головной мозг
Молочная железа – 4%	Трахея
Носоглотка-3%	Надпочечник
Кишечник -3%	влагалище
Орбита – 3%	
Яичник - 2%	
Щитовидная железа – 1%	

Умеренное увеличение селезенки и множественные очаговые изменения гипоэхогенного неоднородного характера . У ворот селезенки - лимфоузлы.

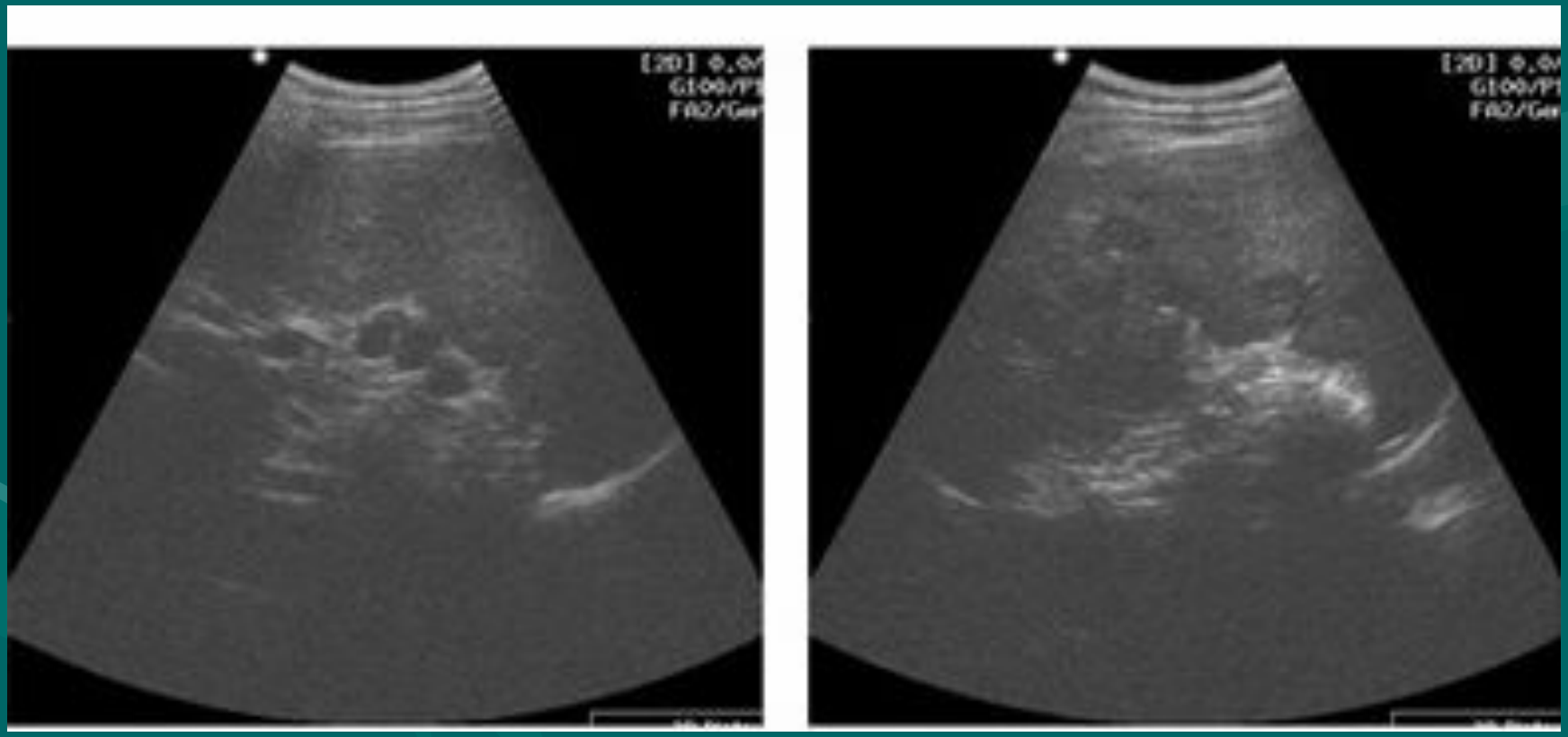

Эндоскопическое исследование ЖКТ

- Лимфома составляет 1-5 % всех злокачественных заболеваний желудка
- Диагностировать же эту патологию на ранней стадии, до перехода ее из низко в высоко злокачественную форму крайне важно для дальнейшего прогноза
- В настоящее время основную роль в развитии MALT-омы отводят HP инфекции

Рис.1 Лимфома желудка.

Компьютерная томография

- КТ органов грудной клетки, органов брюшной полости, малого таза с двойным контрастированием (болюсное введение омнипака).
- Даже при отсутствии на рентгенограммах грудной клетки отклонений от нормы обязательна КТ, которая позволяет выявить небольшие медиастинальные лимфатические узлы, невидимые на стандартных рентгеновских снимках.
- КТ грудной клетки необходима и при массивном поражении лимфатических узлов средостения, так как позволяет выявить мелкие очаги в легочной ткани и прорастание в мягкие ткани грудной клетки, грудину, плевру и перикард

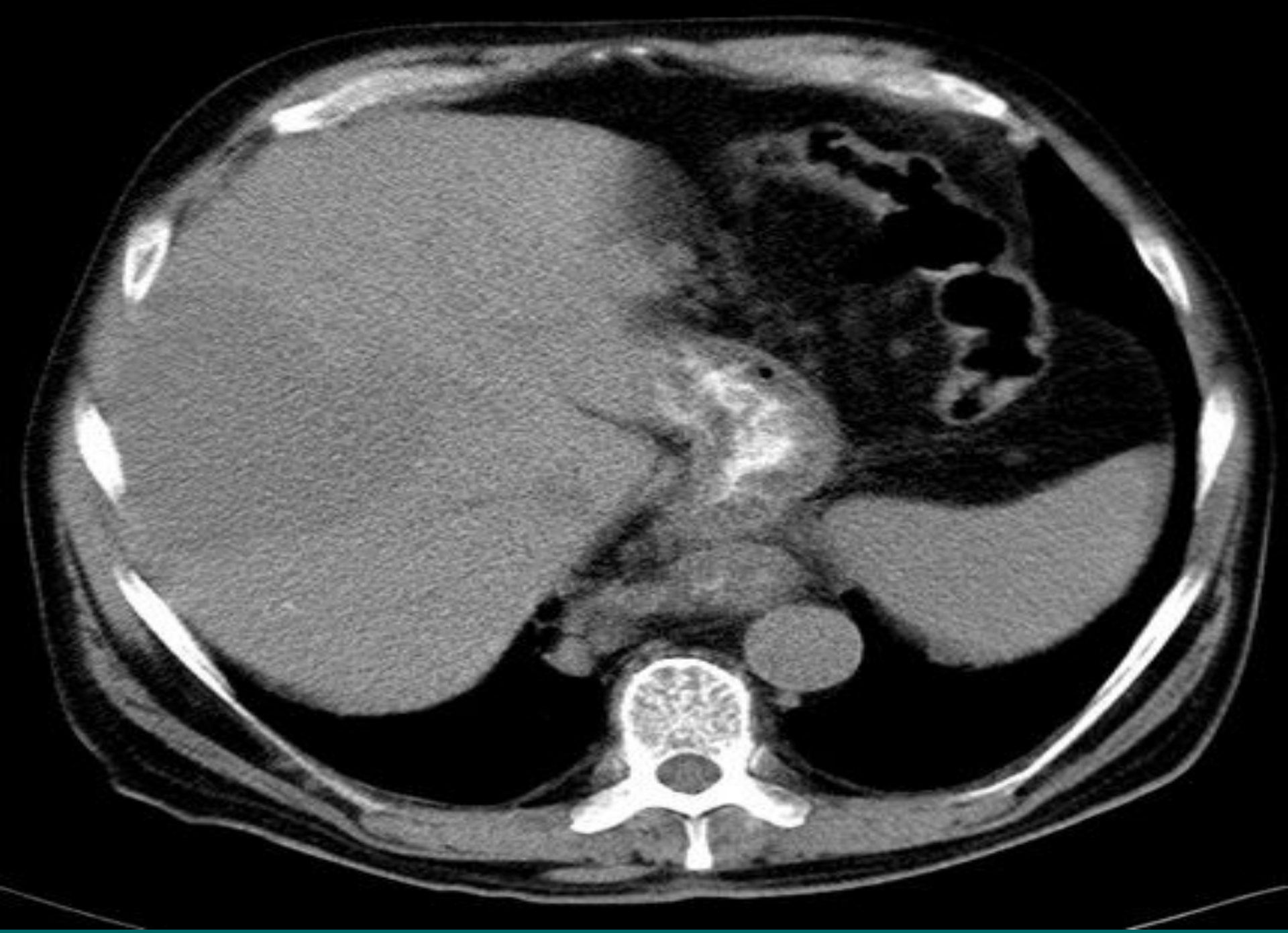

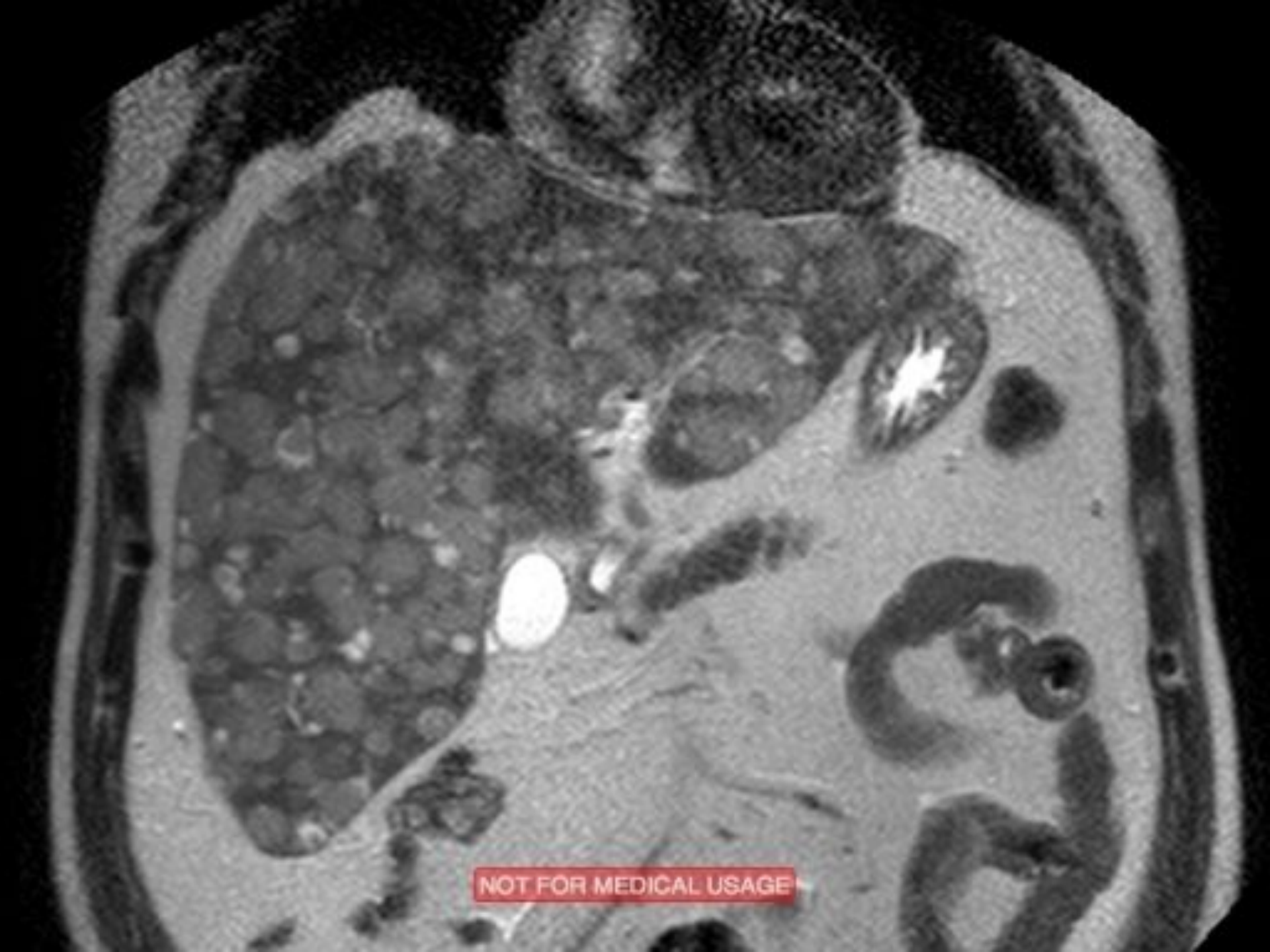
NOT FOR MEDICAL USAGE

Диагноз злокачественной лимфомы должен основываться на гистологическом и иммуногистохимическом исследовании биоптата, полученном при биопсии лимфатического узла

- Цитологическое и гистологическое исследование костного мозга
- ЭКГ и Эхо-КГ
- Эндоскопическое исследование желудка

- **Трепанобиопсия подвздошной кости** (желательно билатеральная) — обязательная процедура, особенно для больных с распространенными стадиями заболевания. Она является единственным методом, подтверждающим или исключающим специфическое поражение костного мозга.

Выбор лечебной стратегии

- Морфоиммунологический вариант опухоли
- Клинические особенности
- Этап развития болезни

Лечение

- Противоопухолевая лекарственная терапия : химиотерапия, таргетная терапия
- Лучевая терапия

Rituximab- анти-CD20 МКА (Мабтера)

Первое моноклональное антитело
с противоопухолевым эффектом
(1997г.)

Мабтера: структура

Химерное человеческо-мышиное CD20 антитело

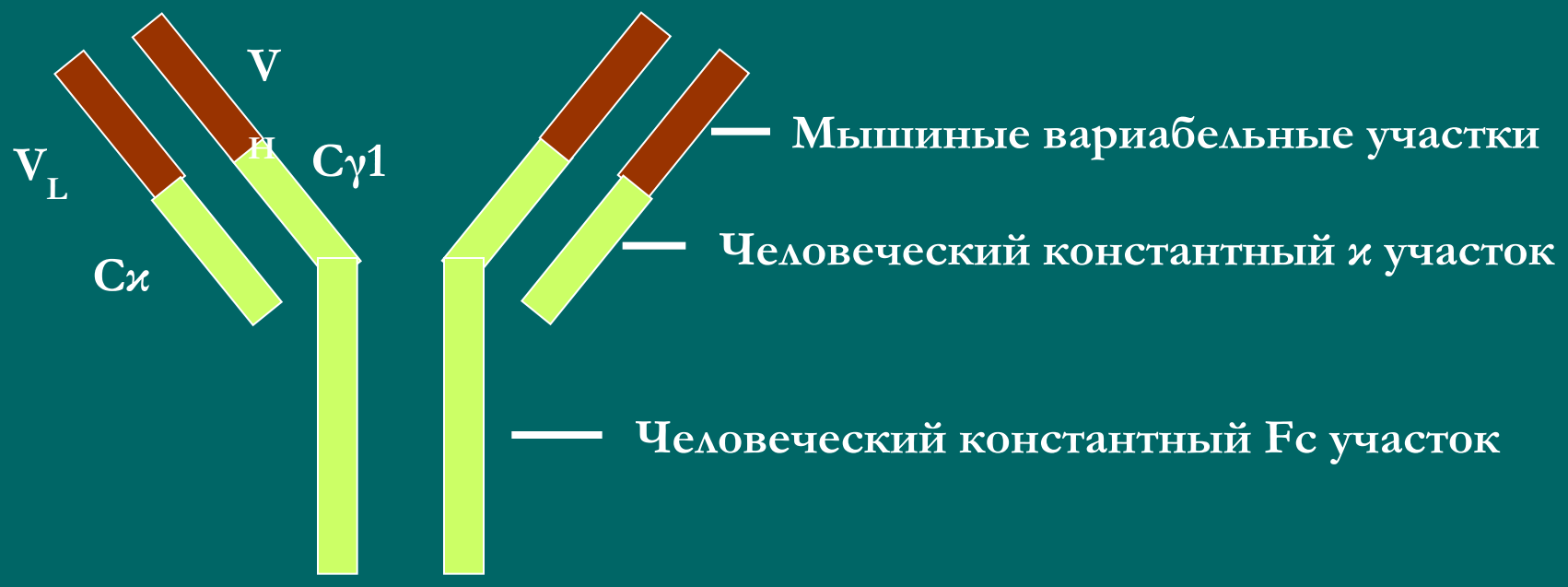

Variable region: murine IgG1 kappa anti-CD20

Constant region: human IgG1 heavy chain and kappa light chain

Антитело-зависимая цитотоксичость

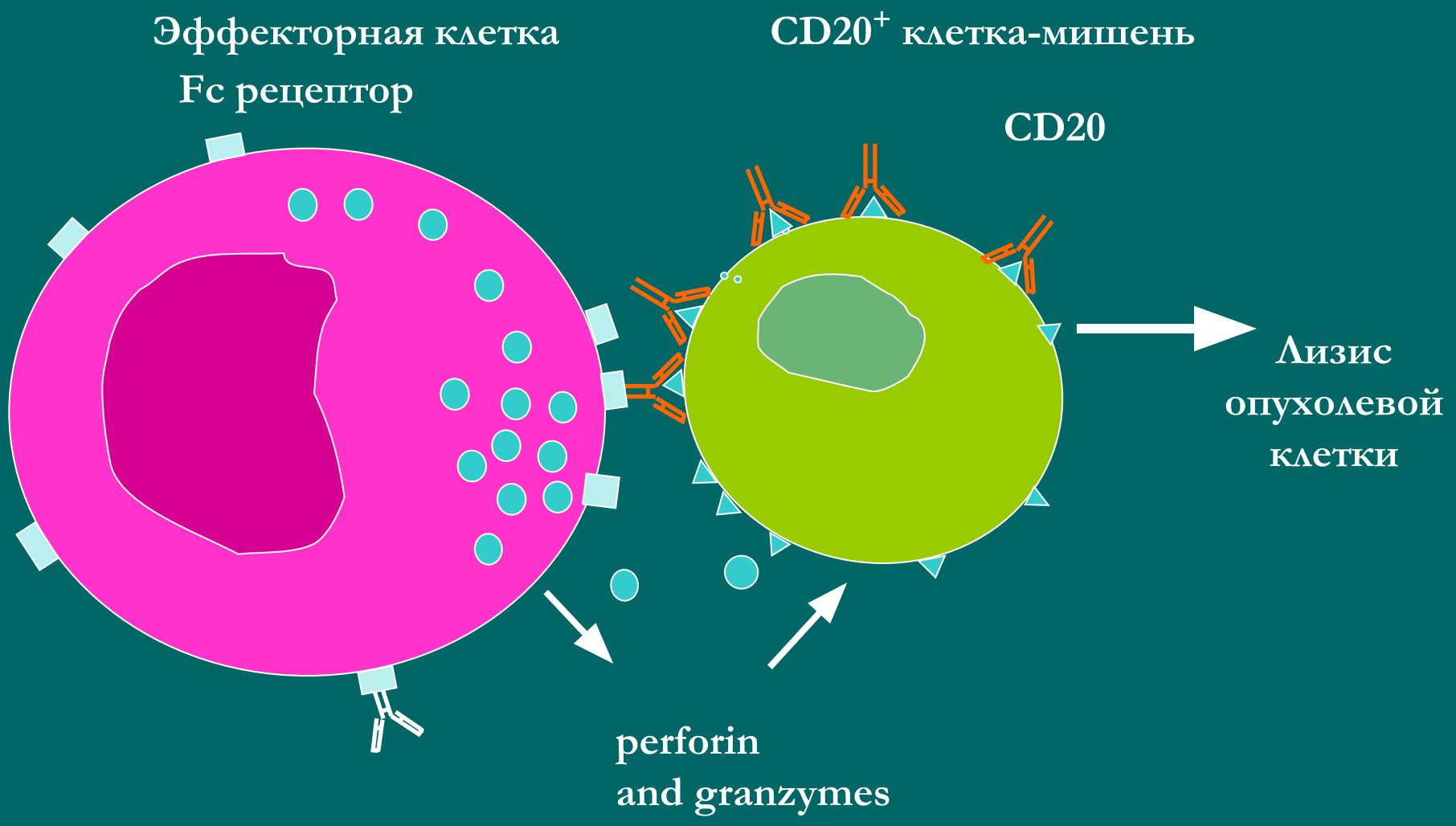

Доказано преимущество включения Ритуксимаба терапию НХЛ

- При разных вариантах НХЛ:

1.ДККЛ

2.Фолликулярная

3.Мантийноклеточная

4.MALT-экстранодальная

- На разных этапах болезни:

1.Индукция

2.Консолидация

3.Поддержка

Благодарю за внимание !!!