

ФЕДЕРАЛЬНОЕ ГОСУДАРСТВЕННОЕ БЮДЖЕТНОЕ ОБРАЗОВАТЕЛЬНОЕ УЧРЕЖДЕНИЕ
ВЫСШЕГО ПРОФЕССИОНАЛЬНОГО ОБРАЗОВАНИЯ
«КИРОВСКИЙ ГОСУДАРСТВЕННЫЙ МЕДИЦИНСКИЙ УНИВЕРСИТЕТ»
МИНИСТЕРСТВА ЗДРАВООХРАНЕНИЯ РОССИЙСКОЙ ФЕДЕРАЦИИ
ИНСТИТУТ ПОСЛЕДИПЛОМНОГО ОБРАЗОВАНИЯ
КАФЕДРА ГОСПИТАЛЬНОЙ ХИРУРГИИ С КУРСОМ ОТОРИНОЛАРИНГОЛОГИИ

Паратонзиллит

Выполнила: врач-интерн кафедры оториноларингологии Бутакова Ирина Владимировна

Под руководством д.м.н. профессора Храбрикова Алексея Николаевича

Киров, 2017

Актуальность

В настоящее время патология лимфаденоидного глоточного кольца продолжает оставаться одной из важных медицинских и социальных проблем. Болезни небных миндалин занимают одно из первых мест среди ЛОР-заболеваний, особенно у детей и лиц молодого трудоспособного возраста. В структуре ургентной ЛОР - патологии паратонзиллиты занимают значительное место, наблюдается устойчивая тенденция роста количества обращений больных с данной патологией.

Важным является своевременная диагностика данного заболевания, конструктивный подход к выбору наиболее эффективного метода лечения, потому как распространенность паратонзиллитов и паратонзиллярных абсцессов в частности сохраняется на высоком уровне.

Цель работы

исследовать особенности случаев паратонзиллита, встречающихся у пациентов на базе оториноларингологического отделения КОКБ, методы диагностики и лечения, применяемые в отделении

Задачи работы

1. Изучить литературные источники по теме исследовательской работы;
2. Изучить архивные данные оториноларингологического отделения;
3. Обследовать пациентов на базе отделения, поступающих с паратонзиллитом;
4. Проанализировать и оформить результаты исследования;
5. Сформулировать выводы по полученным результатам исследовательской работы.

Материалы и методы исследования

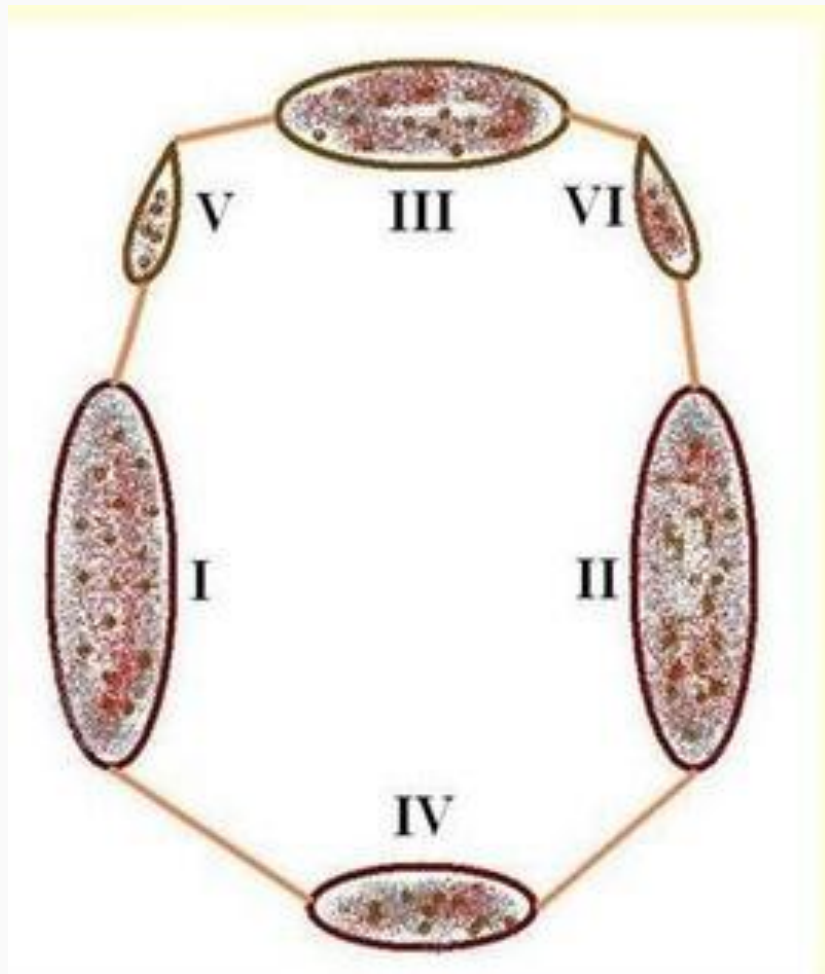
Материалы:

- литературные источники фонда Кировской областной медицинской библиотеки
- данные архива оториноларингологического отделения КОКБ
- информация интернет - ресурсов

Методы:

- теоретический анализ и обобщение научной литературы, периодических изданий по теме работы
- проведение опроса, осмотра пациентов оториноларингологического отделения с данным заболеванием, изучение историй болезни
- анализ полученных данных

Лимфаденоидное глоточное кольцо Вальдейера - Пирогова



I и II – небные миндалины

III – носоглоточная миндалина

IV – язычная миндалина

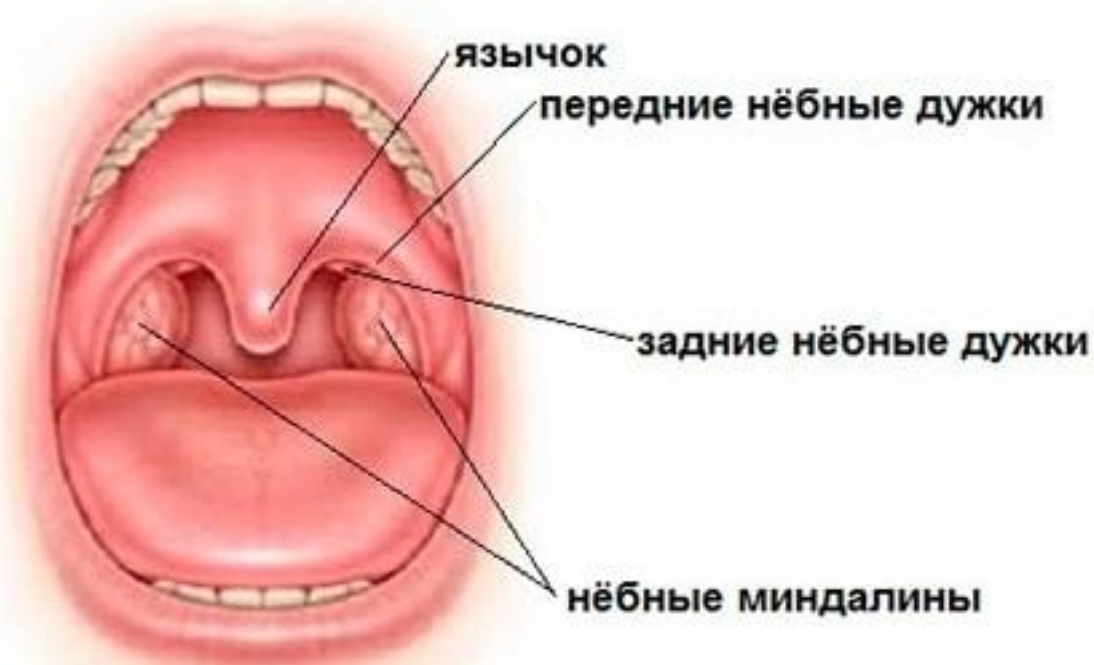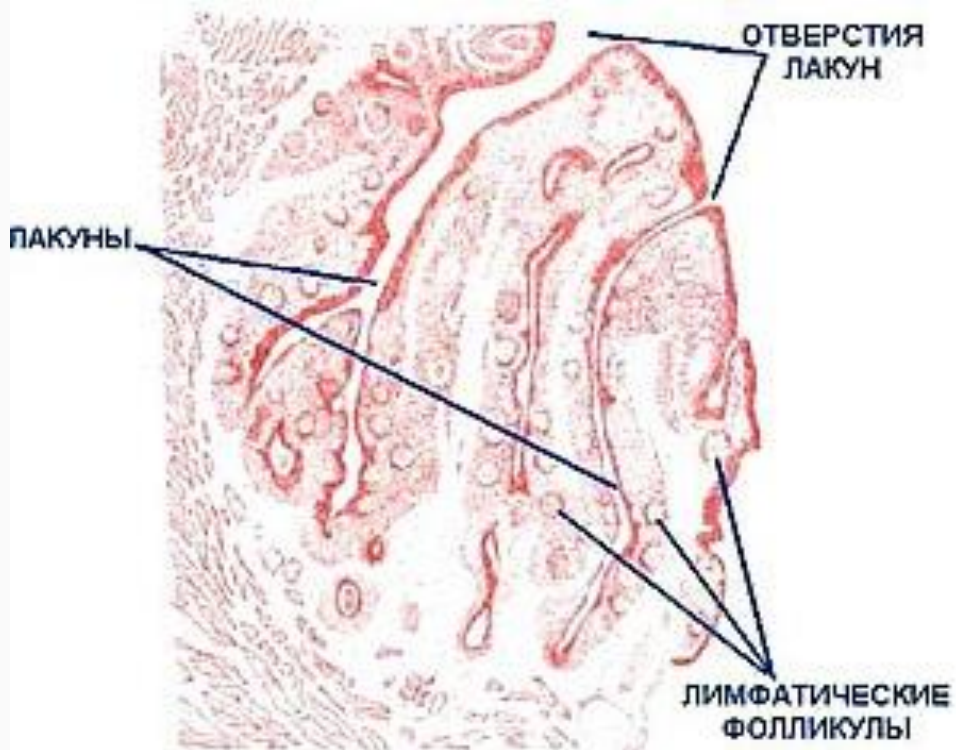
V и VI – трубные миндалины

Также имеются скопления лимфоидной ткани:

- на задней стенке глотки в виде гранул
- боковые столбы
- в гортанных желудочках

Небные миндалины(tonsillae palatinae) – парное образование, расположены в тонзиллярной нише (миндаликовая ямка), находящейся с обеих сторон от отверстия зева между небно-язычной(передней) и небно-глоточной(задней)

Внутренняя поверхность миндалин обращена в полость глотки и содержит 16-20 глубоких, извилистых каналов (крипт), которые пронизывают толщу миндаины и имеют ответвления от первого до пятого порядка. Общая поверхность системы крипт одной миндаины равна



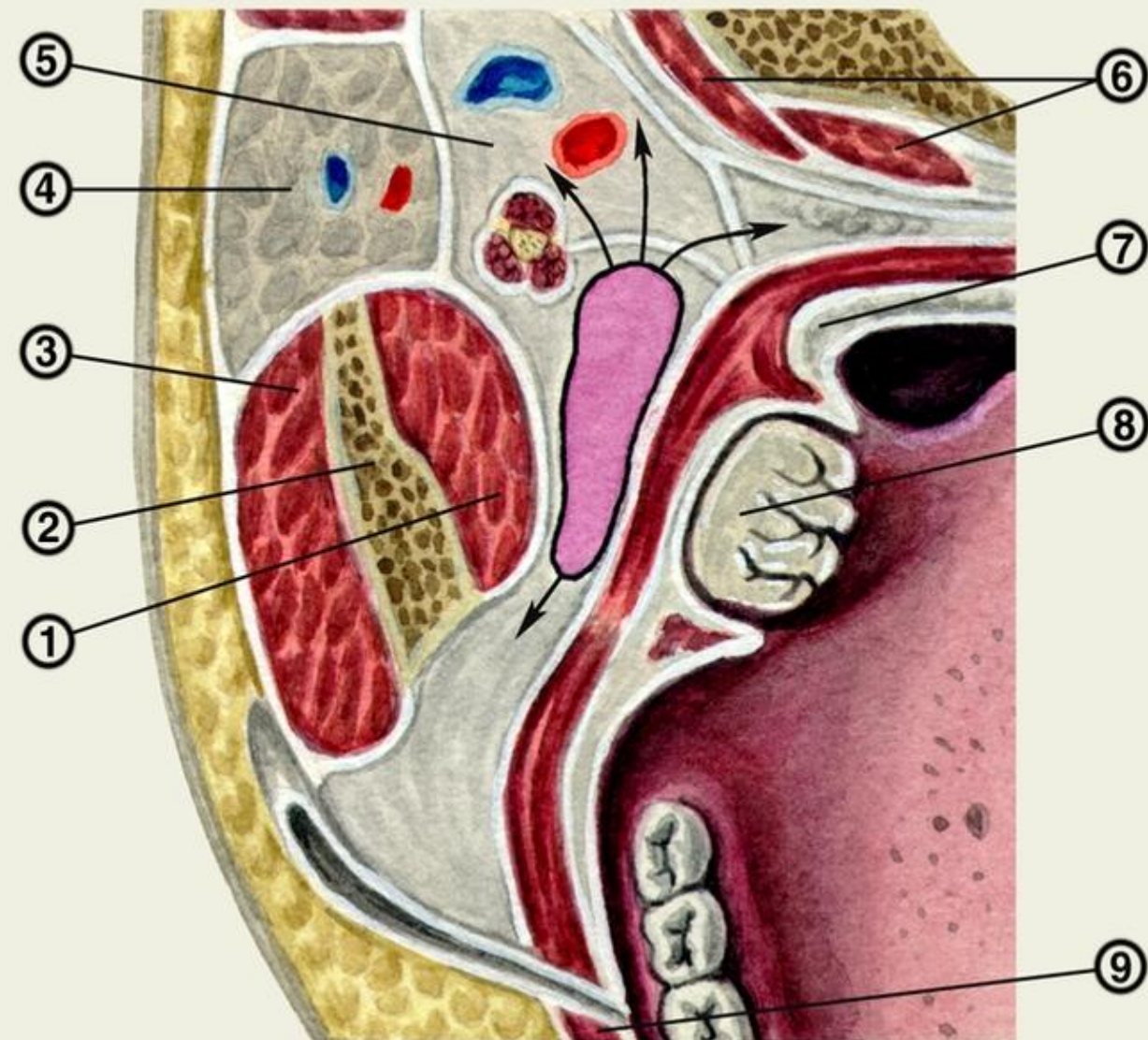
В строении небных миндалин различают:

- капсула (псевдокапсула)
- паренхима
- строма
- эпителиальный покров
- паратонзиллярная клетчатка

Паратонзиллярная клетчатка

Между «псевдокапсулой» миндалины и мышечным ложем глотки расположен слой рыхлой паратонзиллярной клетчатки, наиболее выраженный на уровне верхних 2/3 миндалины. Кзади и латерально от паратонзиллярной клетчатки, непосредственно за глоточной фасцией расположено окологлоточное пространство, которое сообщается со средостением[3].

- 2 — ветвь нижней челюсти;
- 3 — жевательная мышца;
- 4 — околоушная железа;
- 5 — клетчатка окологлоточного пространства
- 7 — околоминдаликовая клетчатка;
- 8 — нёбная миндалина;



ПАРАТОНЗИЛЛИТ

- **Паратонзиллит** - заболевание, характеризующееся воспалением в паратонзиллярной клетчатке и окружающих ее тканей. [6]
- Согласно Международной Классификации Болезней 10 пересмотра:
J36 Перитонзиллярный абсцесс

Заболеваемость паратонзиллярным абсцессом в зависимости от географических условий колеблется от 1,2% до 20%, составляя 2,6-7,5% от всех обращающихся за ЛОР-помощью.

Встречается у лиц обоего пола, однако, примерно в два раза чаще — у молодых мужчин.

Отмечается широкий возрастной диапазон пациентов, который колеблется от 11 нед до 83 и более лет. Среди детей с паратонзиллитом большинство (77%) составляют пациенты младшего и среднего школьного возраста (7—14 лет), остальные (23%) — ясельного и дошкольного. По другим данным, заболевание чаще регистрируется у лиц молодого возраста, а также в возрастном диапазоне 20—40 лет.

Что касается сезонного характера заболеваемости, то в ряде наблюдений отмечается значительное увеличение числа больных в осенние и весенние

Этиология и патогенез

- В качестве одного из наиболее вероятных возбудителей паратонзиллита рассматривается β -гемолитический стрептококк группы А, который чаще других микробов (43,7-45 %) идентифицируется в мазках из горла и в аспирате из полости абсцесса[5].
- Также установлена этиологическая роль стафилококков (*Staphylococcus aureus*, *Staph. Epidermidis*) и других микроорганизмов (*Haemophilus influenzae*, *Pseudomonas aeruginosa*, *Escherichia coli*, *Enterococcus*), что позволяет говорить о полимикробном характере заболевания[1].
- Нередко у больных тестируются микробные ассоциации (у 15,6% больных), примерно у 14—23,5% — анаэробы[5].

Заболевание возникает в результате проникновения достаточно вирулентной инфекции в паратонзиллярное пространство, расположенное между «капсулой» миндалины и глоточной фасцией над *mm.constrictor pharyngea*, которое заполнено рыхлой клетчаткой, богатой кровеносным и лимфатическими сосудами[1,2,3].

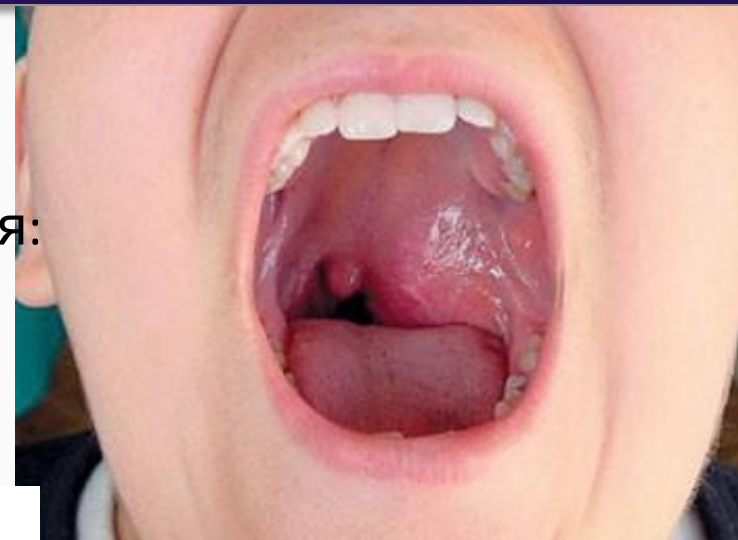Имеется несколько путей проникновения инфекции в паратонзиллярное пространство[6,7]:

- Тонзиллогенный. Наиболее частый путь инфицирования, возникает как осложнение обычной ангины или обострения хронического тонзиллита.;
- Гемато-лимфогенный, наблюдается при различных общих острых инфекционных болезнях (скарлатина, дифтерия и другие);
- Одонтогенный, связан с кариозным процессом в зубах, расположенных наиболее близко к миндалинам (задние зубы нижней челюсти-вторые моляры, зубы мудрости), периоститом на ближайших к миндалинам участках альвеолярного отростка или восходящей ветви нижней челюсти;
- Отогенный, при мастоидитах (Чителли, Мурре);
- Травматический, при повреждении передней или задней небной дужки.

Классификация

На основании клинико-морфологических изменений выделяются три основные формы (по Б.С. Преображенскому)[6]:

- Отечная (приходится 5% случаев); По причинности возникновения:
 - Инфильтративная (20% случаев);
 - Абсцедирующая (75% случаев).
- первичный;
 - вторичный.

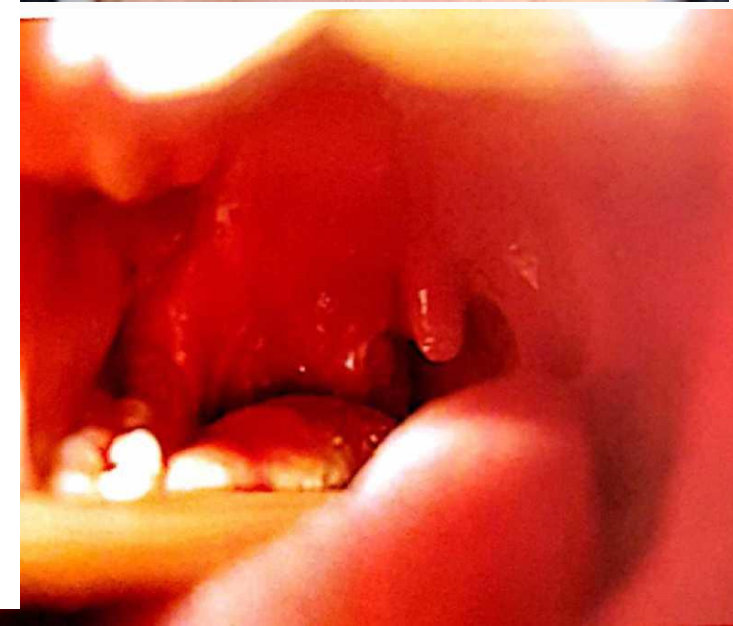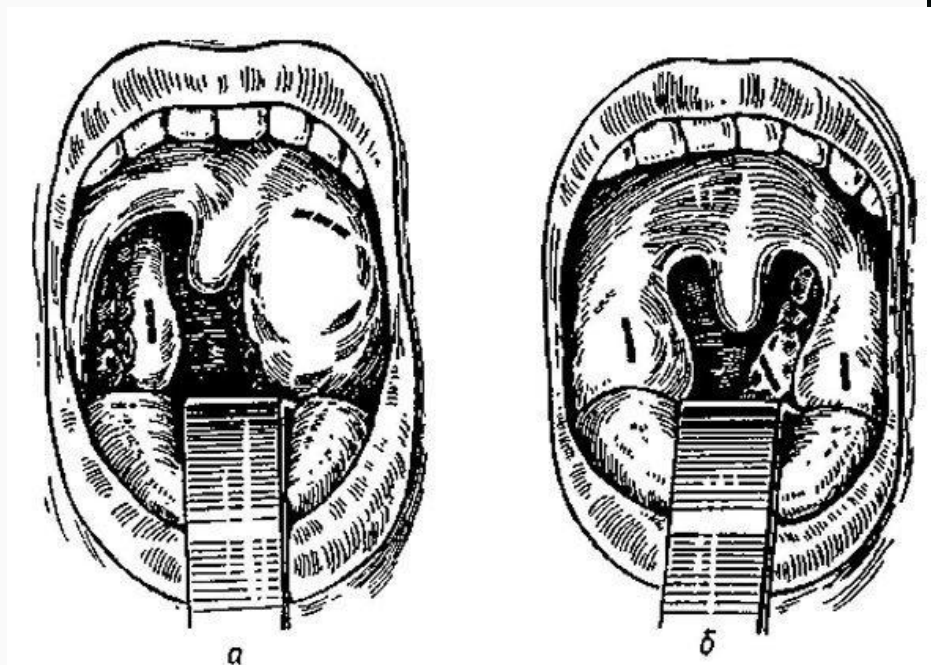


По локации патологического процесса:

- передневерхний -75,5%;
- задний – 14,5%;
- боковой – 4%;
- нижний – 6%.

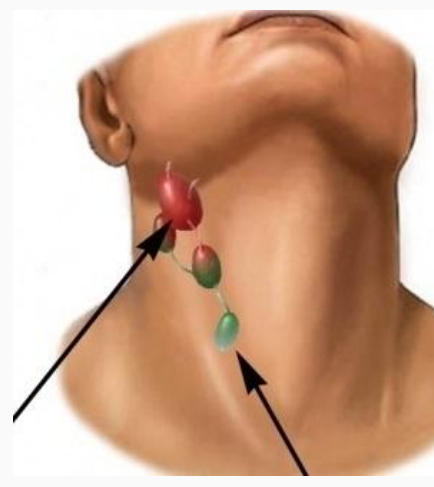
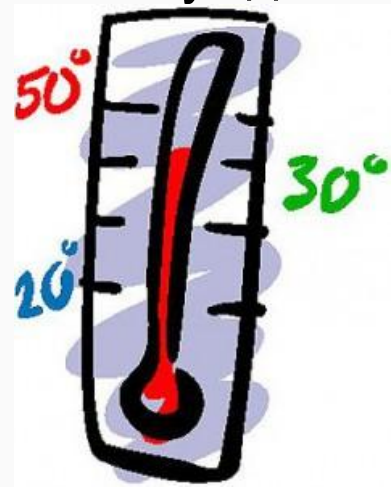
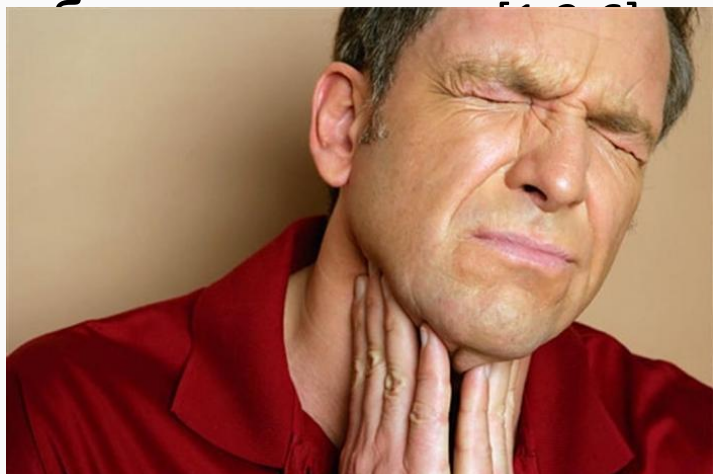По количеству очагов:

- односторонний;
- двусторонний.



Клиническая картина

Для типичного течения характерны симптомы выраженной интоксикации, обусловленные общей реакцией организма. Температура тела повышается до 38-40°C, сопровождается ознобом, общей слабостью, головной болью, увеличиваются и становятся болезненными при пальпации региональные лимфатические узлы. Больные жалуются на боли в горле, интенсивность которых быстро нарастает («рвущие боли»), что затрудняет или полностью делает невозможным прием пищи и воды. Часто эти боли иррадиируют в ухо соответствующей стороны. Может иметь место симптом hot potato voice (изменение голоса, как будто во рту находится горячий картофель). Отмечается обильная саливация, тризм жевательных мышц. Может нарушаться функция мягкого неба, вследствие чего появляются открытая гнусавость. При высокой интенсивности болевого синдрома пациенты могут принимать вынужденное положение с наклоном головы вперед и в



В зависимости от локализации процесса картина при фарингоскопии имеет свои особенности[6]

• **Передний или передне-верхний паратонзиллит**

Развивается между миндалиной и передней небной дужкой в области верхнего полюса. Передняя небная дужка гиперемирована, резко инфильтрирована, выбухает вперед, язычок отечен и оттеснен к здоровой стороне. Сама миндалина оттеснена книзу и кзади. Подвижность мягкого неба с этой стороны резко отграничена.

• **Задний паратонзиллит**

Развивается между миндалиной и задней небной дужкой, иногда в ткани дужки, захватывая и ткани бокового валика глотки. Значительно припухает задняя дужка. Передняя дужка мало либо совсем не изменена. Небная миндалина оттеснена кпереди. Язычок, задняя часть неба отечны и инфильтрированы. Отек может распространяться на вестибулярный отдел гортани, вызывая опасность стеноза. Для данной формы паратонзиллита характерно отсутствие тризма

• **Нижний паратонзиллит**

Обнаруживается отек и инфильтрация нижнего отдела передней небной дужки. Больные жалуются на сильную боль при глотании, усиливающуюся при открывании рта, с иррадиацией в ухо на стороне поражения. Определяется резкая болезненность при надавливании на участок языка, близкий к инфильтрированной дужке. В ряде случаев отек смещается на язычную поверхность надгортанника.

• **Боковой паратонзиллит**

Развивается в клетчатке, выполняющей тонзиллярную нишу кнаружи от миндаины, данная локализация отмечается отсутствием благоприятных условий для прорыва гноя в полость глотки, и наличием таких в сторону клетчатки шеи. Характеризуется болезненностью при пальпации инфильтрацией ткани в области боковой поверхности шеи с наличием шейного лимфаденита, тризмом жевательной мускулатуры. Воспалительные изменения глотки отступают на

Диагностика

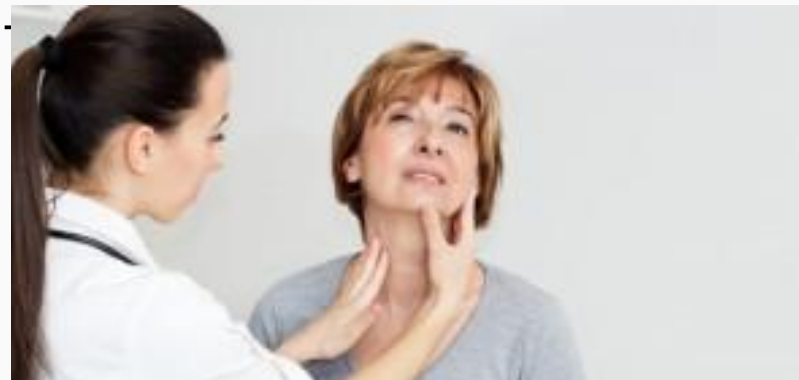1. Сбор жалоб и анамнеза

- случаи ангин, их частоту, был ли за несколько дней до настоящего ухудшения эпизод ангины;
- сопутствующие заболевания;
- наличие хронического тонзиллита, когда было последнее обострение;
- предыдущие случаи паратонзиллита, какое лечение было проведено;
- продолжительность заболевания до момента обращения

2. Физикальное обследование: оцениваем

- общее состояние больного, положение головы, состояние наружных контуров шеи.
- регионарные лимфоузлы, их размер, подвижность и болезненность при пальпации.

- с
 - с
- го открыть рот (наличие
ю между резцами.





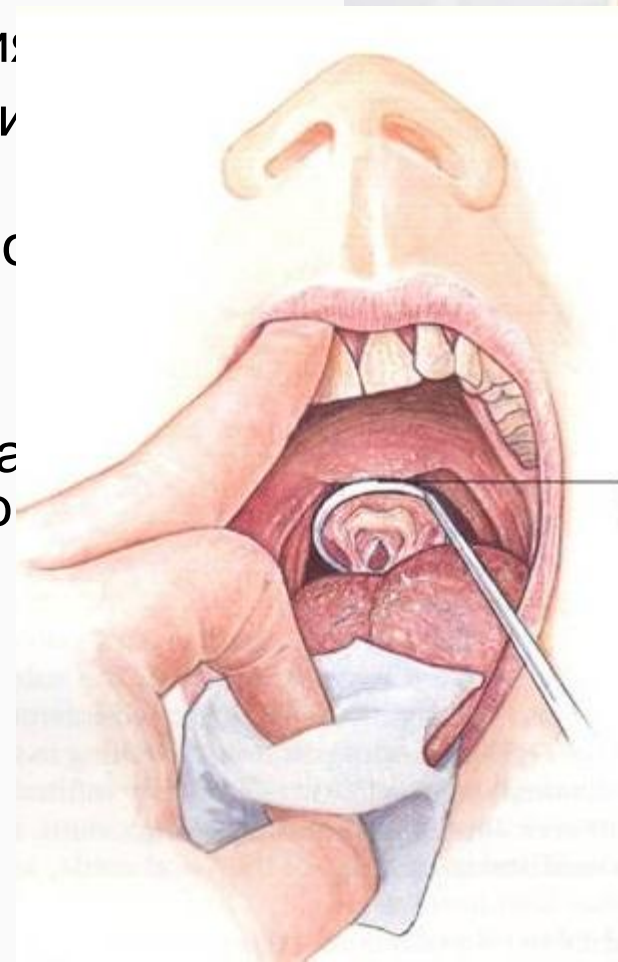
3. Фарингоскопия

- симметричность зева, мягкого неба, положение небного язычка относительно средней линии,
- состояние небной миндалины, направление ее смещения;
- состояние небных дужек, локализация очага гиперемии и инфильтрации,
- иногда может просматриваться через слизистую оболочку гнойное содержимое

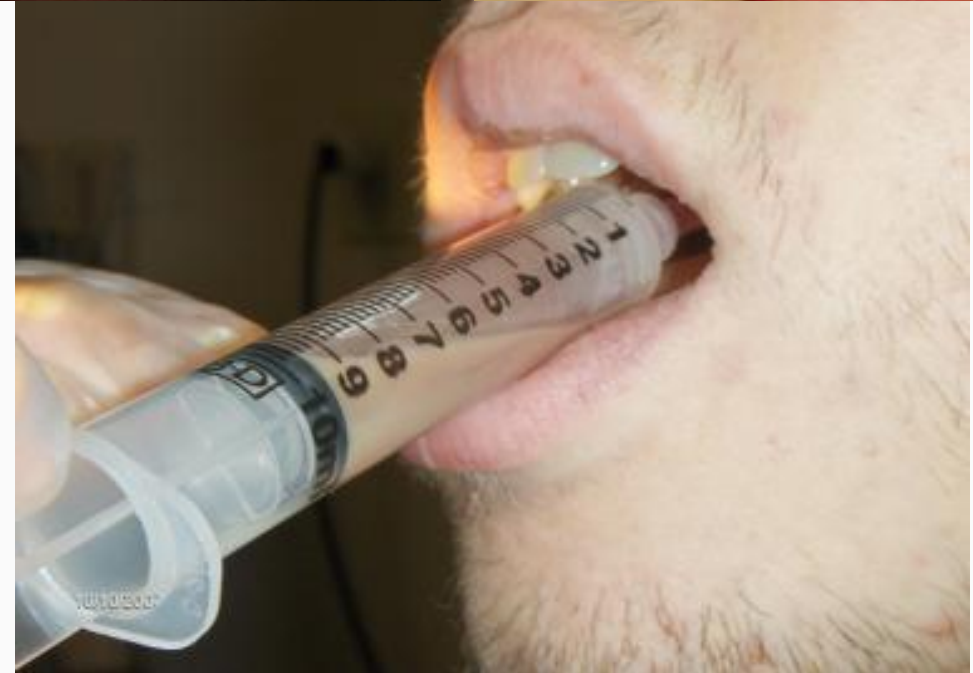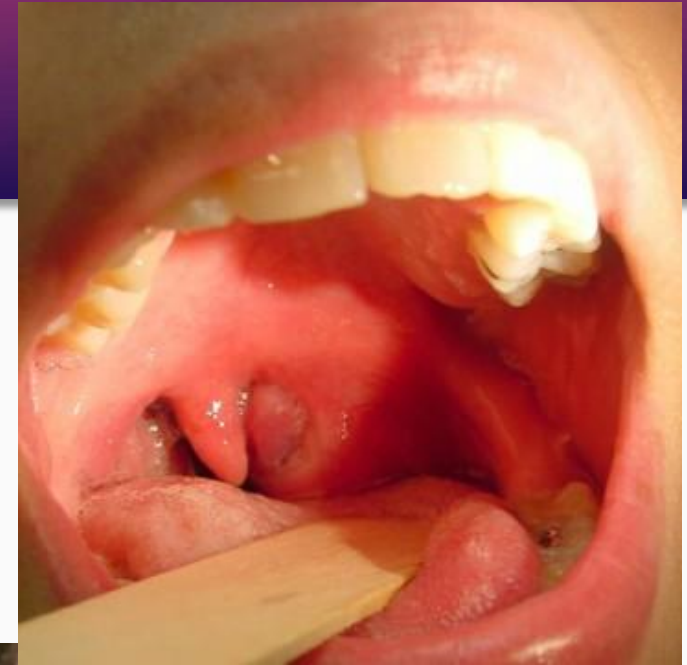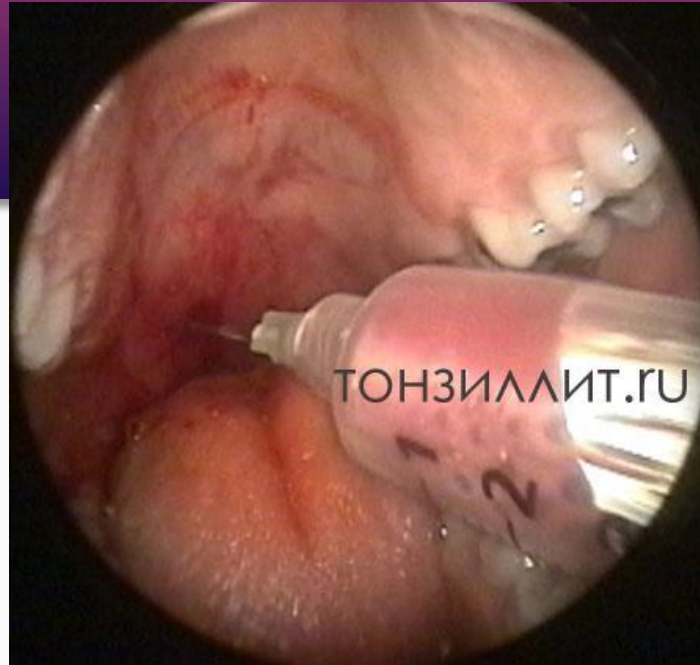
4. Ларингоскопия

- осматриваются слизистая оболочка, надгортанник, черпало, черпало-надгортанные складки, вестибулярные и голосовые складки.

Диагноз устанавливается на основании типичной клинической картины и данных мезофарингоскопии. Дополнительного инструментального или лабораторного подтверждения диагноза обычно не требуется.



В ряде случаев наличие абсцесса и его расположение подтверждается проведением диагностической пункции. В дальнейшем полученный материал возможно отправить для бактериологического исследования на флору и чувствительность к антибиотикам.



К дополнительным методам диагностики можно отнести:

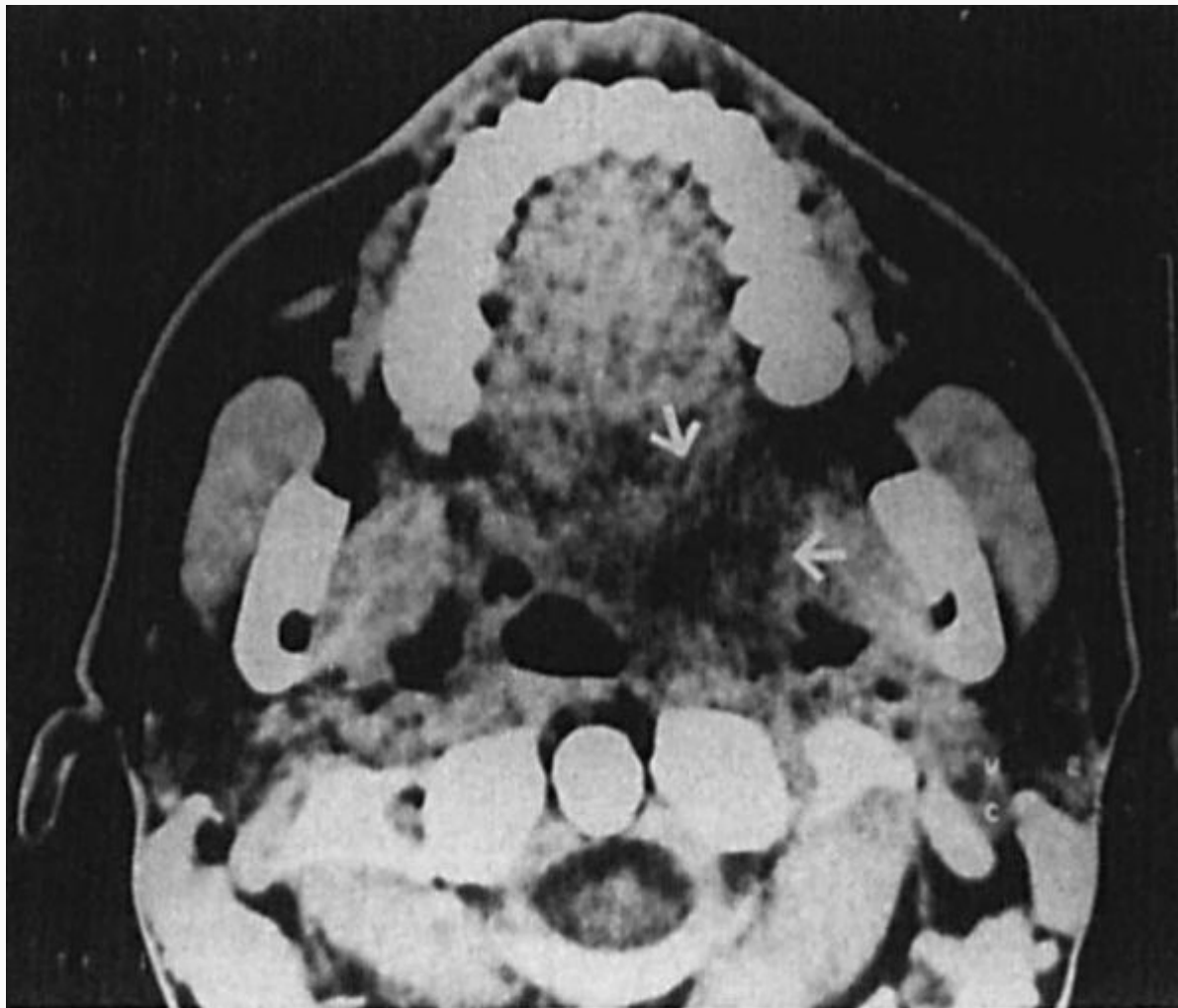
- **Интраоральная ультрасонография**

Один из методов УЗИ исследования. Специальный датчик помещается в рот пациенту, перед этим применяют местные анестезирующие спреи, а также внутримышечное введение анальгезирующих препаратов для преодоления тризма. Паратонзиллит диагностируется, когда определяется гомогенная область без заметного скопления жидкости. Для абсцесса характерно кистозное или гетерогенное образование с нечеткой границей[8].

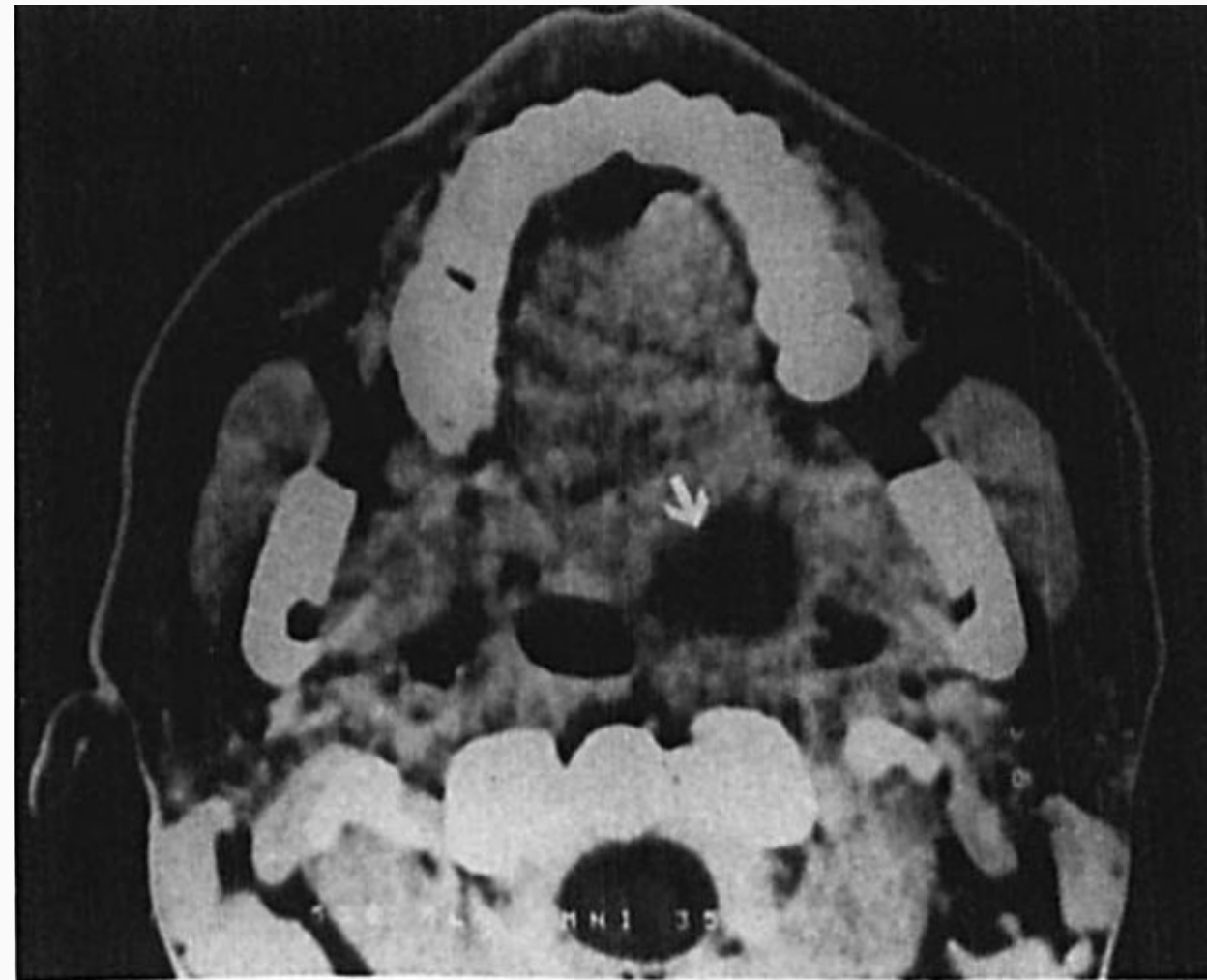- **Компьютерная томография**

Компьютерная томография тканей шеи проводится с целью определения формы процесса: паратонзиллит (перитонзиллярный целлюлит) либо паратонзиллярный абсцесс, а также размеры и местоположение абсцесса, особенно если он находится в глубоких тканях. Исходя из полученного результата выбирается тактика лечения[9].

КТ без контраста
Паратонзиллярный абсцесс слева –
область набухания и отека



КТ с контрастом
Паратонзиллярный абсцесс слева



Лечение

На начальных стадиях паратонзиллита, когда есть отёк и инфильтрация тканей, оправдано консервативное лечение, при наличии признаков абсцедирования безусловно показано хирургическое вмешательство (вскрытие абсцесса или, при наличии показаний, выполнение абсцесстонзиллэктомии)[4].

- Консервативное лечение

- Антибактериальная терапия
- Детоксикационная и противовоспалительная терапия
- Жаропонижающие средства и анальгетики
- Полоскание дезинфицирующими средствами

- К хирургическому лечению относится[8]:

- вскрытие паратонзиллярной клетчатки
- абсцесстонзиллэктомия

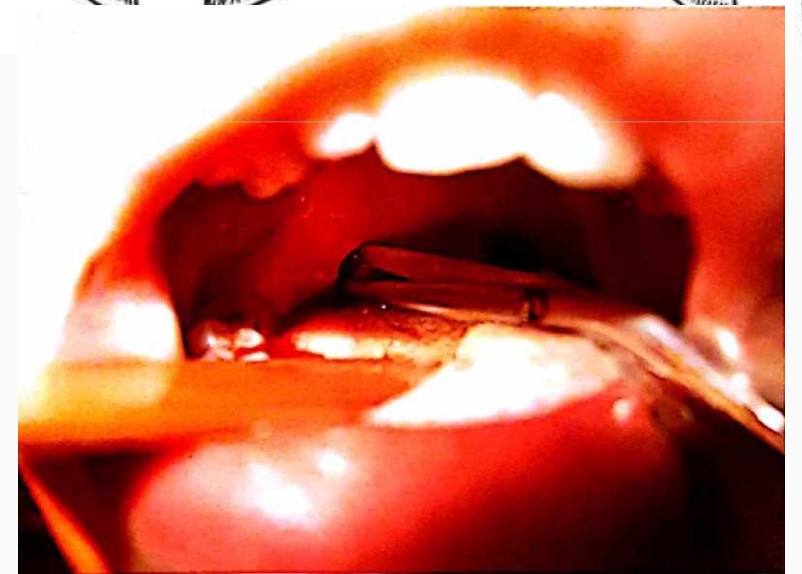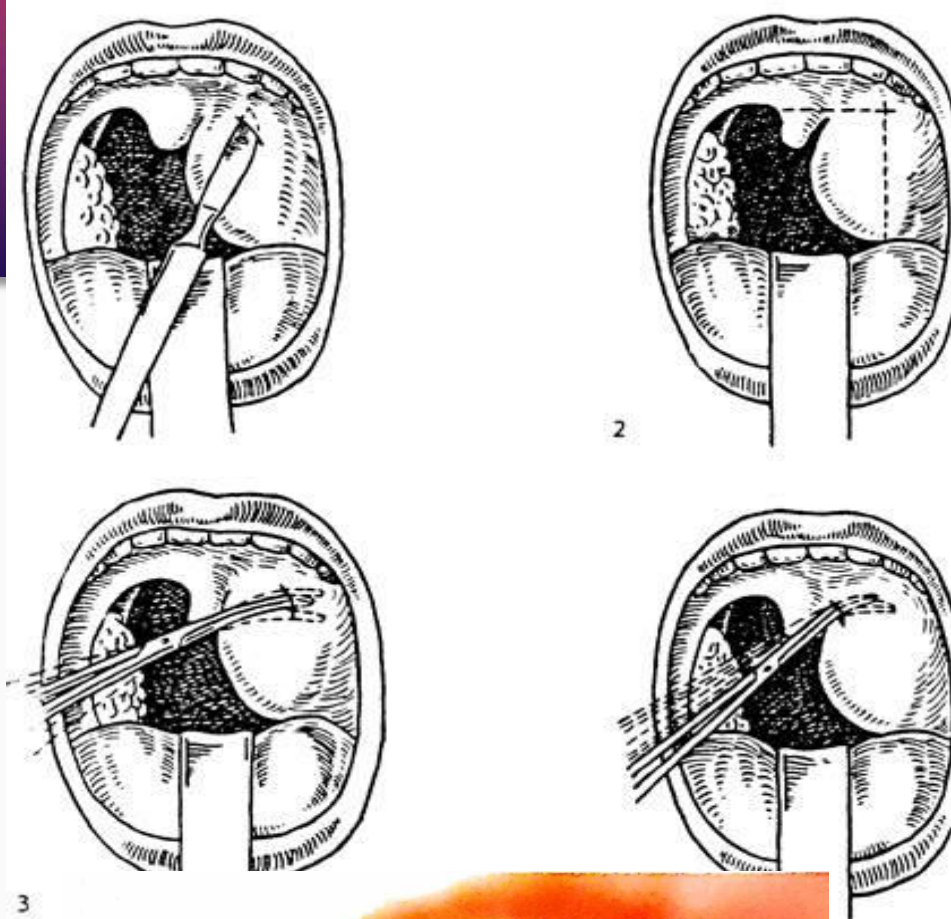
- Вскрытие производят после местного обезболивания смазыванием или пульверизацией глотки 10% раствором лидокаина, иногда дополненным инфильтрацией тканей 1-2% раствором лидокаина

- Разрез делают на участке наибольшего выбухания, либо в участке перекреста двух линий: горизонтальной, идущей по нижнему краю мягкого нёба здоровой стороны через основание язычка, и вертикальной, которая проходит вверх от нижнего конца передней дужки больной стороны (или по краю зубного ряда)

- Разрез скальпелем производят в сагиттальном направлении на глубину 0,5 см и длиной 2-3 см [4].

- После выпуска основной массы гноя врач проникает в полость тупым инструментом и разрушает перегородки внутри нее, если таковые имеются. После этого в полость нагнетается дезинфицирующий раствор.

- В последующем ежедневно проводится разведение краев раны для дренирования полости до полной санации очага.



Абсцесстонзилэктомия - удаление абсцесса одновременно с миндалиной.

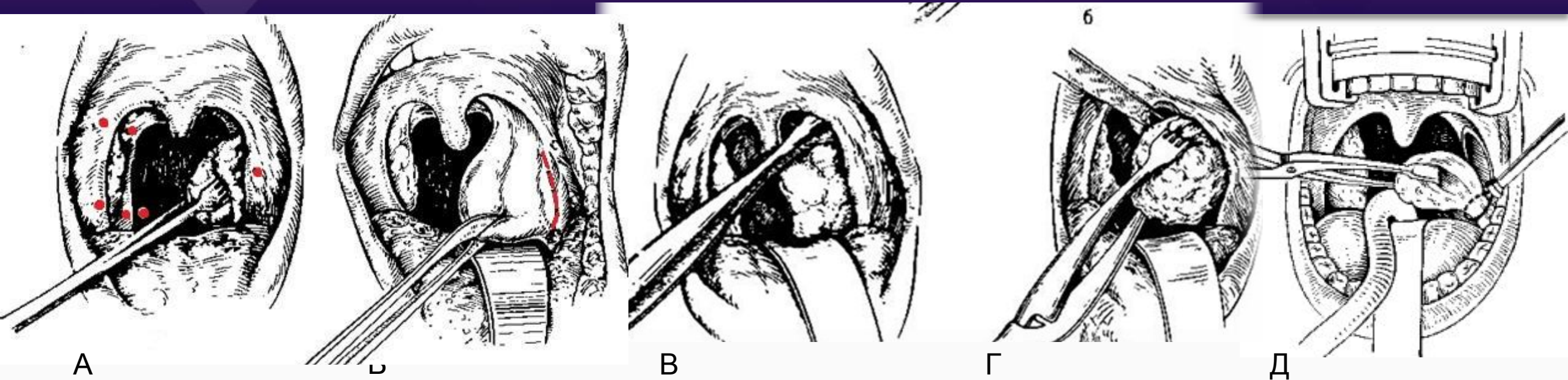
Показания для выполнения:

- рецидивирующие в течение ряда лет ангины; указание больного с паратонзиллитом на диагностированный у него ранее хронический тонзиллит;
- повторные паратонзиллиты в анамнезе;
- неблагоприятная локализация абсцесса, например боковая, когда его не удаётся эффективно вскрыть и дренировать;
- отсутствие изменений состояния больного (тяжёлое или тяжесть нарастает) даже после вскрытия абсцесса и получения гноя;
- появление признаков осложнения паратонзиллита — сепсиса, парафарингита, флегмоны шеи, медиастинита[4].

Противопоказания для выполнения:

- Ангина;
- наличие порока сердца с явлениями выраженной сердечной недостаточности II - III степени;
- тяжелая степень сахарного диабета при наличии кетонурии;
- хронические заболевания почек с выраженной почечной недостаточностью;
- заболевания крови, сопровождающиеся геморрагическим диатезом;
- активная форма туберкулеза легких [1,11].

Абсцесстонзиллэктомия



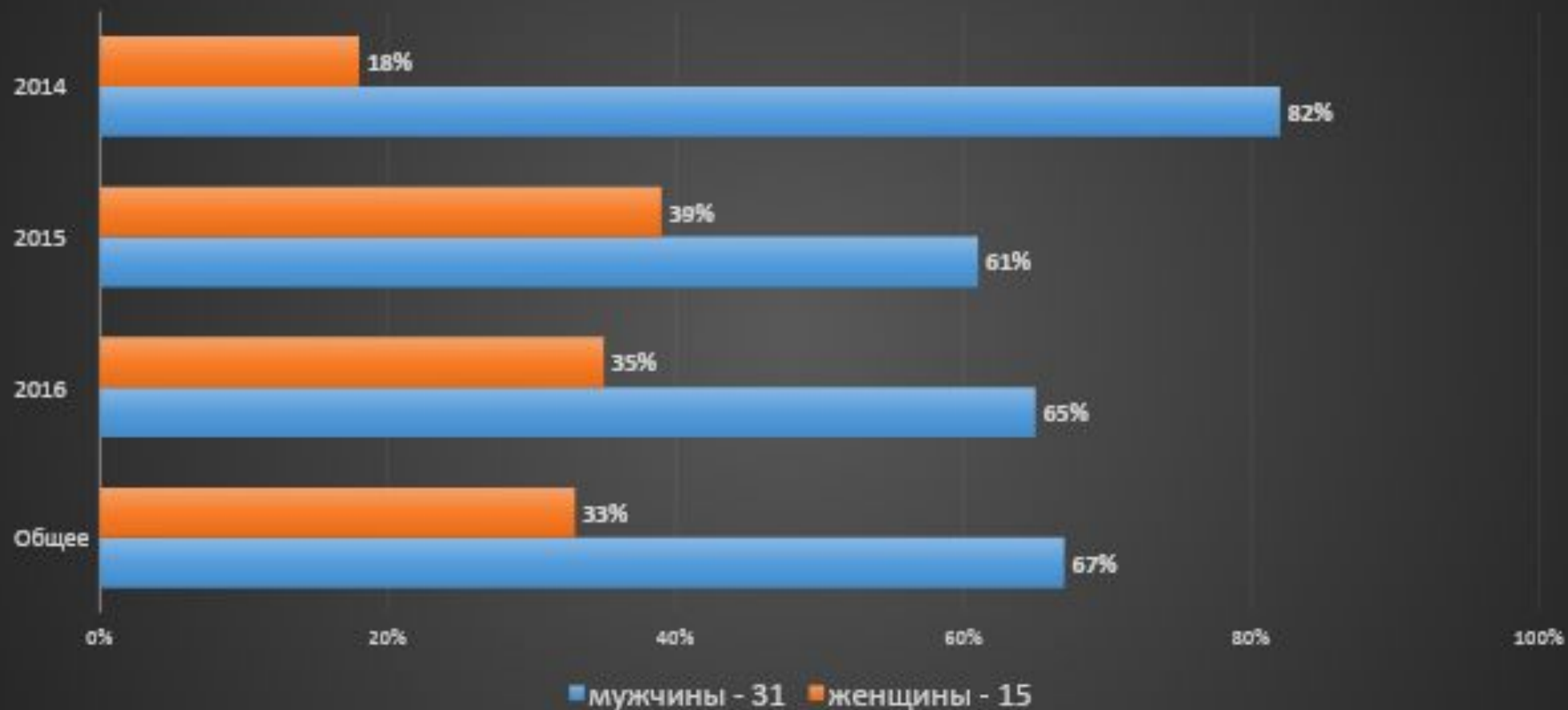
- а — места инъекции анестетиков;
(также возможно проведение под интубационным наркозом)
б — место разреза;
в — отсепаровка миндалины;
г — вылушивание верхнего полюса миндалины;
д — отсечение миндалины петлей

При выполнении абсцесстонзиллэктомии показано одновременное удаление второй небной миндалины

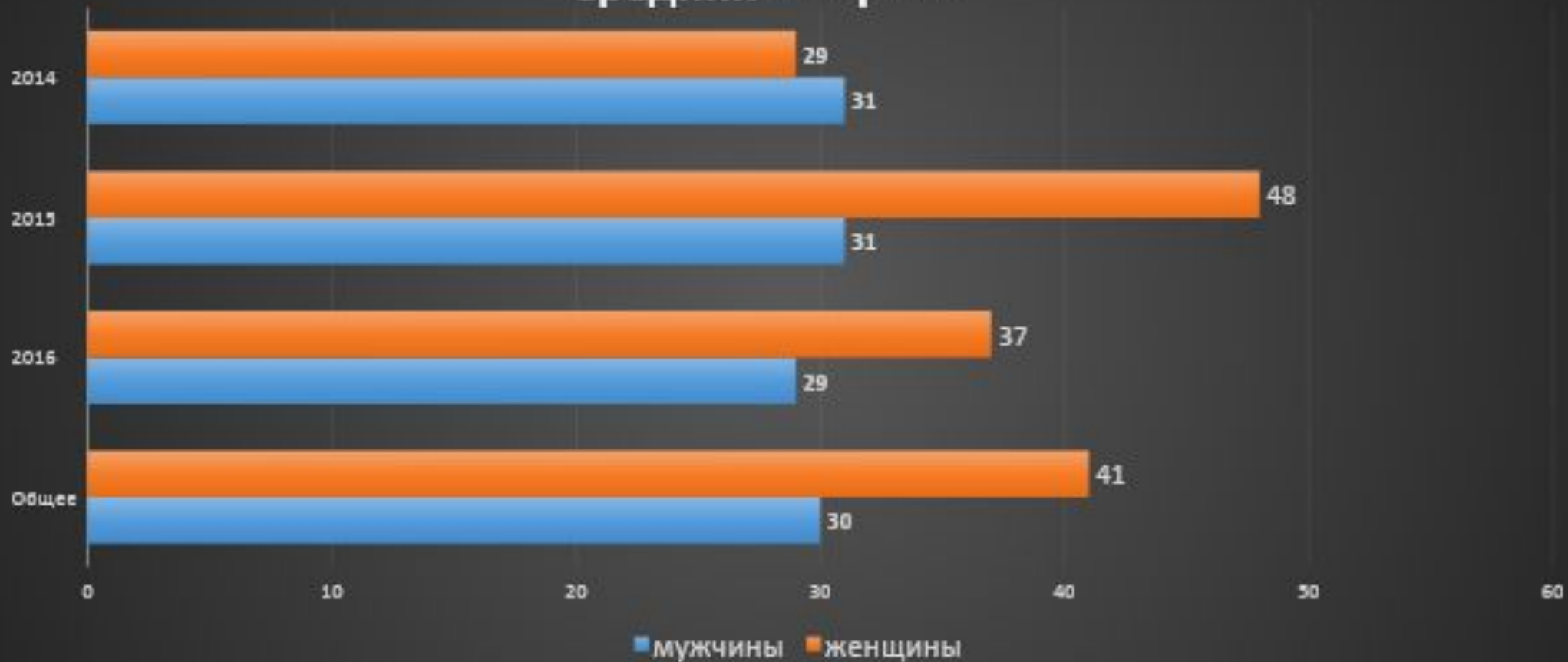
Результаты исследования

- В ходе работы были изучены архивные истории болезни больных, прошедших лечение на базе оториноларингологического отделения КОКБ.
- За период с 2014 по 2016 год здесь было пролечено 46 больных с данным заболеванием.

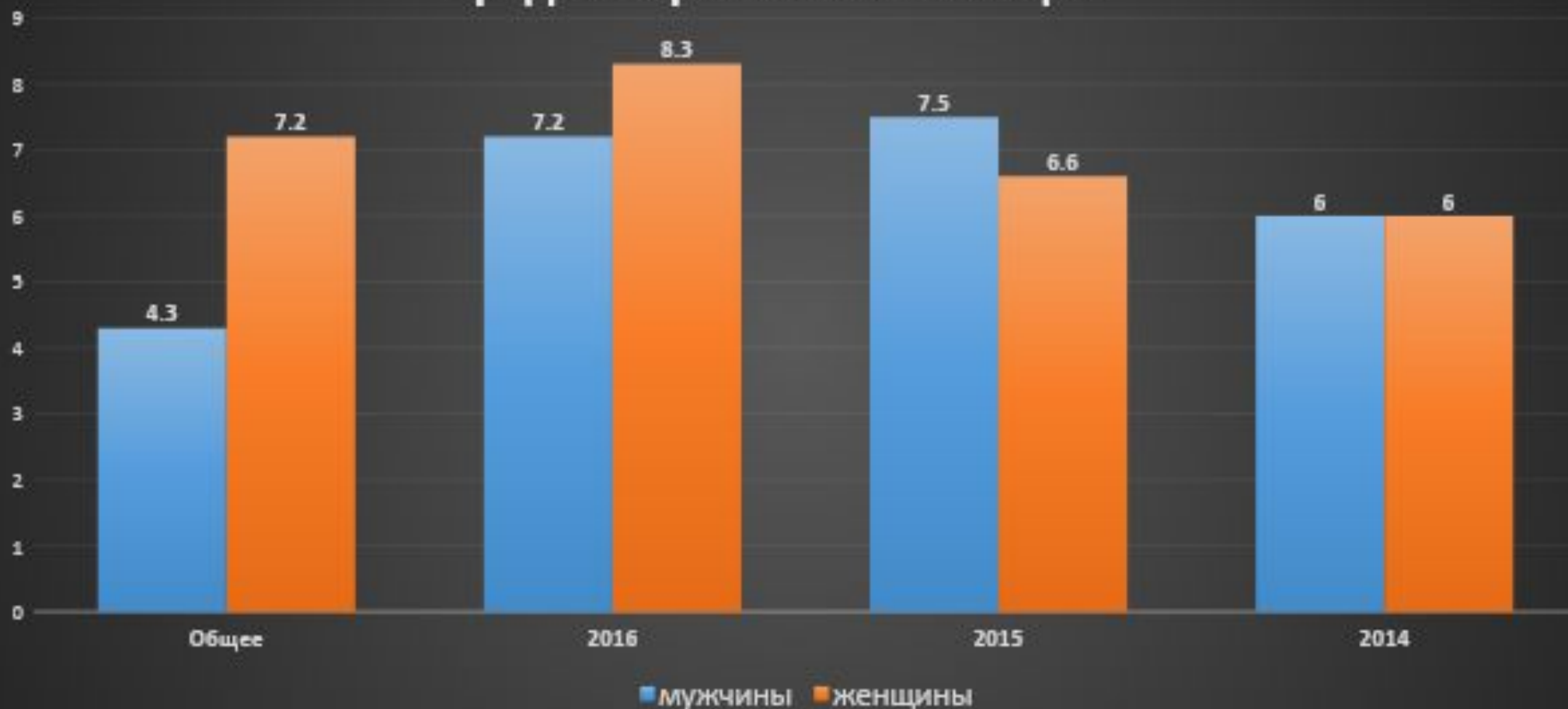
Гендерное соотношение



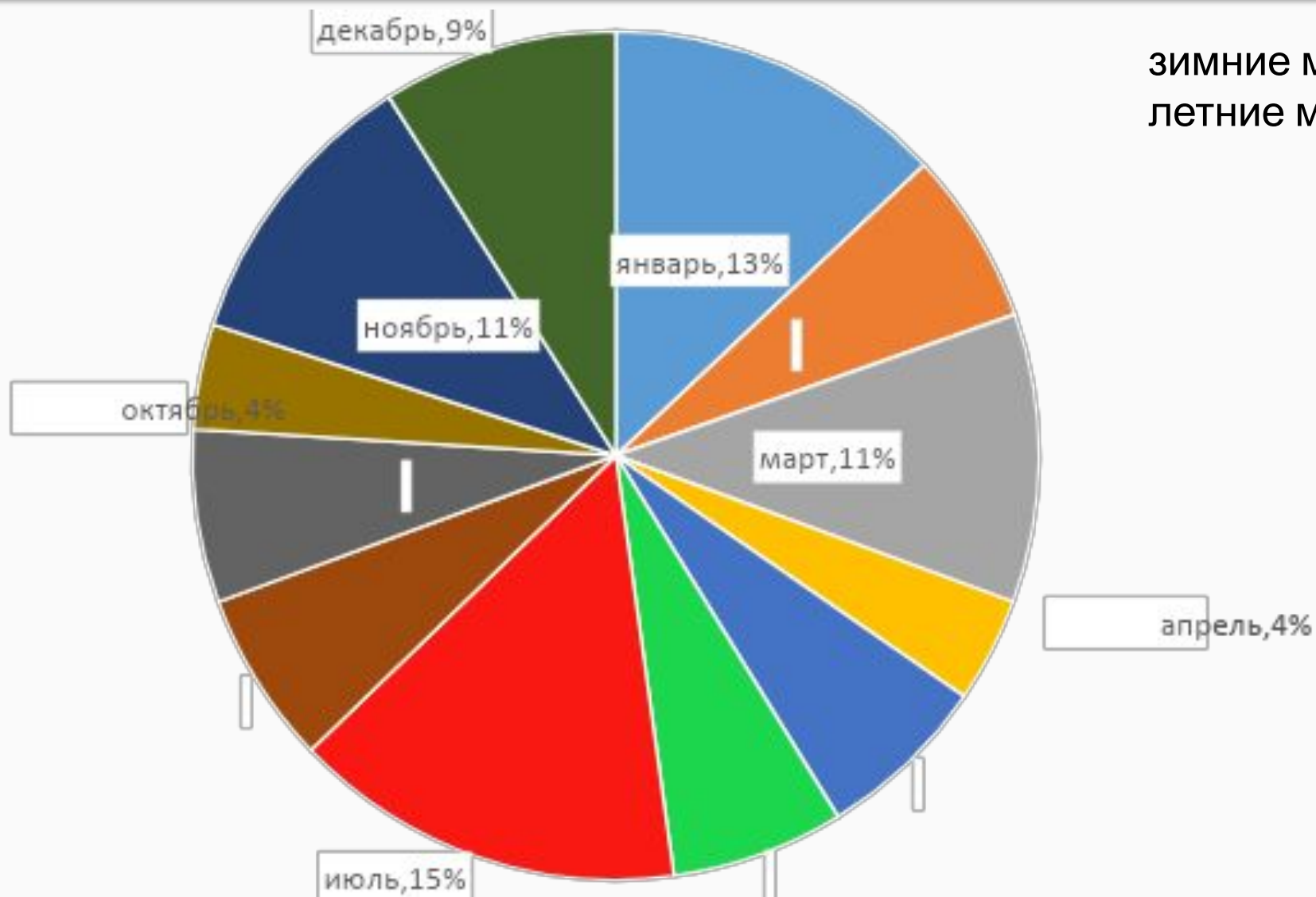
Средний возраст



Средний срок госпитализации

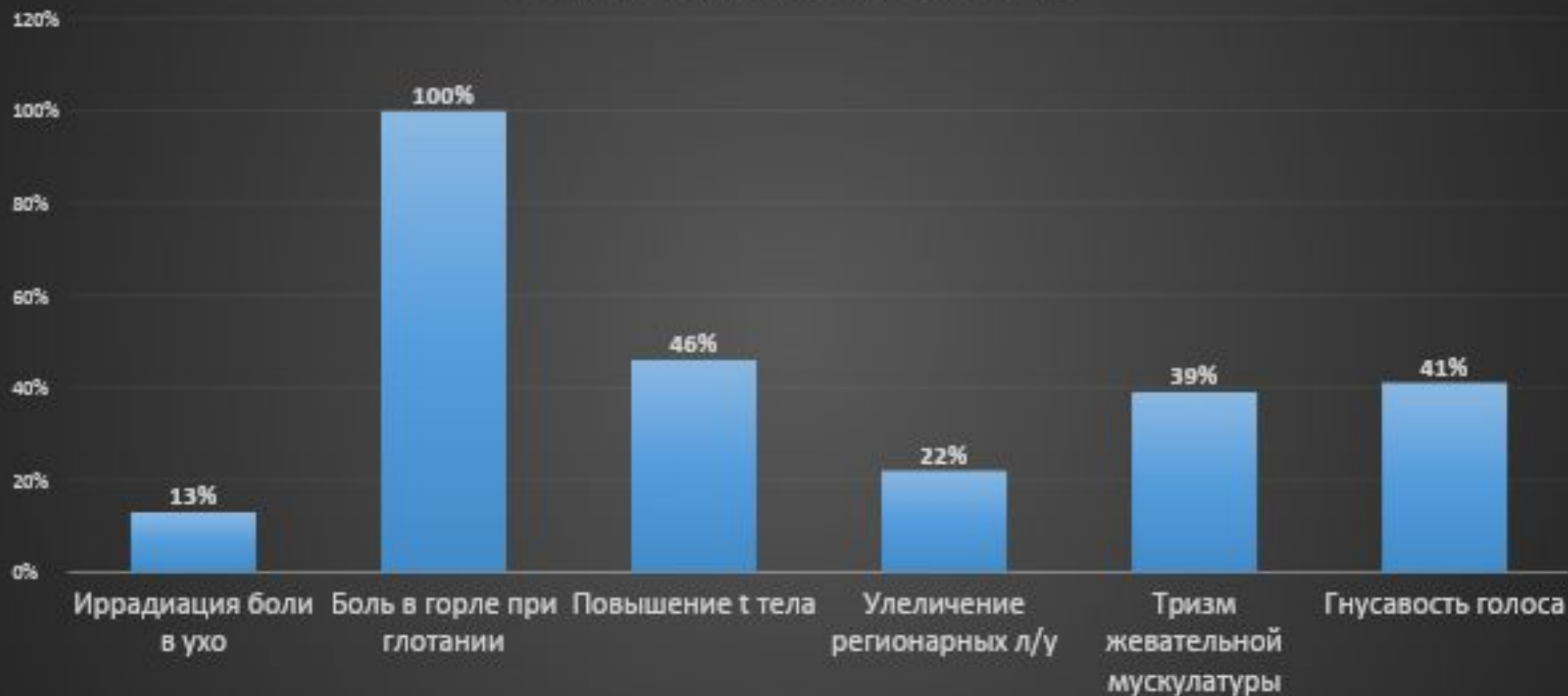


Сезонный характер заболеваемости

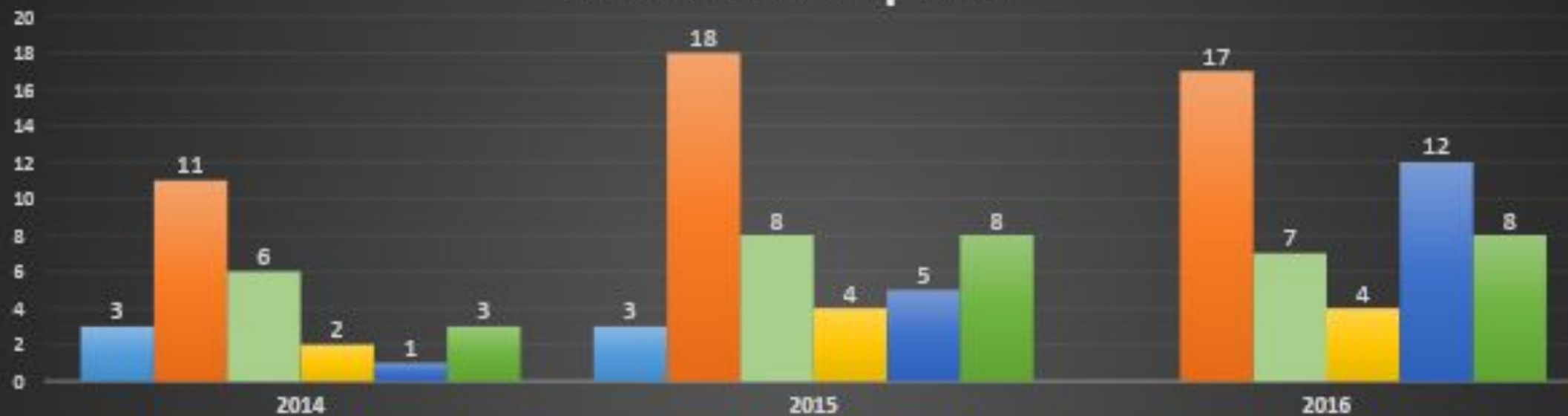


зимние месяцы - 28,6%,
летние месяцы - 28,2%

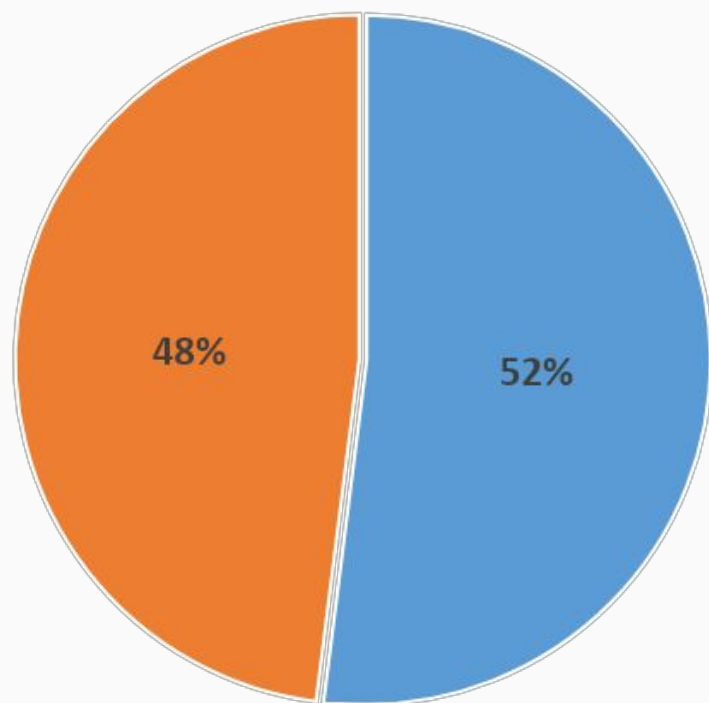
Встречаемость симптомов



Клиническая картина

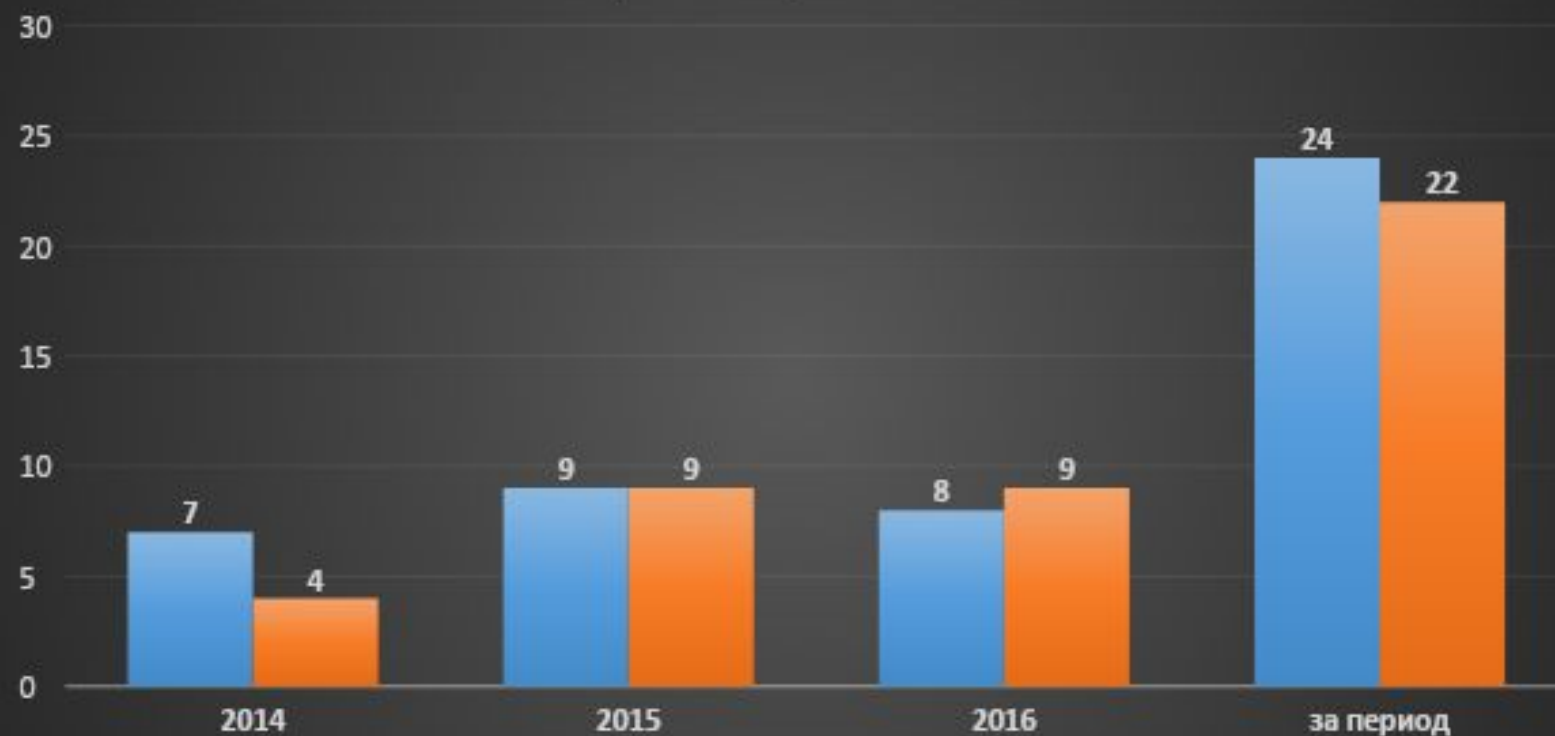


- Иррадиация боли в ухо
- Боль в горле при глотании
- Повышение t тела
- Увеличение регионарных л/у
- Тризм жевательной мускулатуры
- Гнусавость голоса

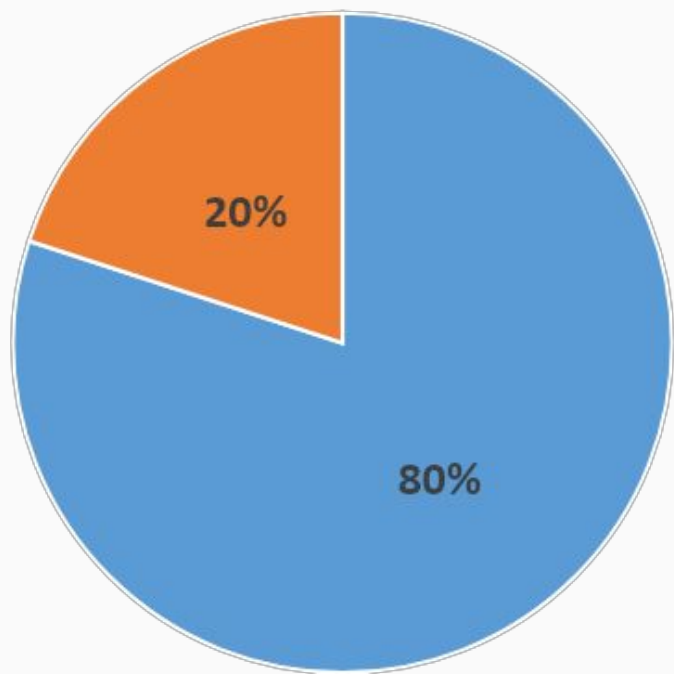


■ Правосторонний ■ Левосторонний

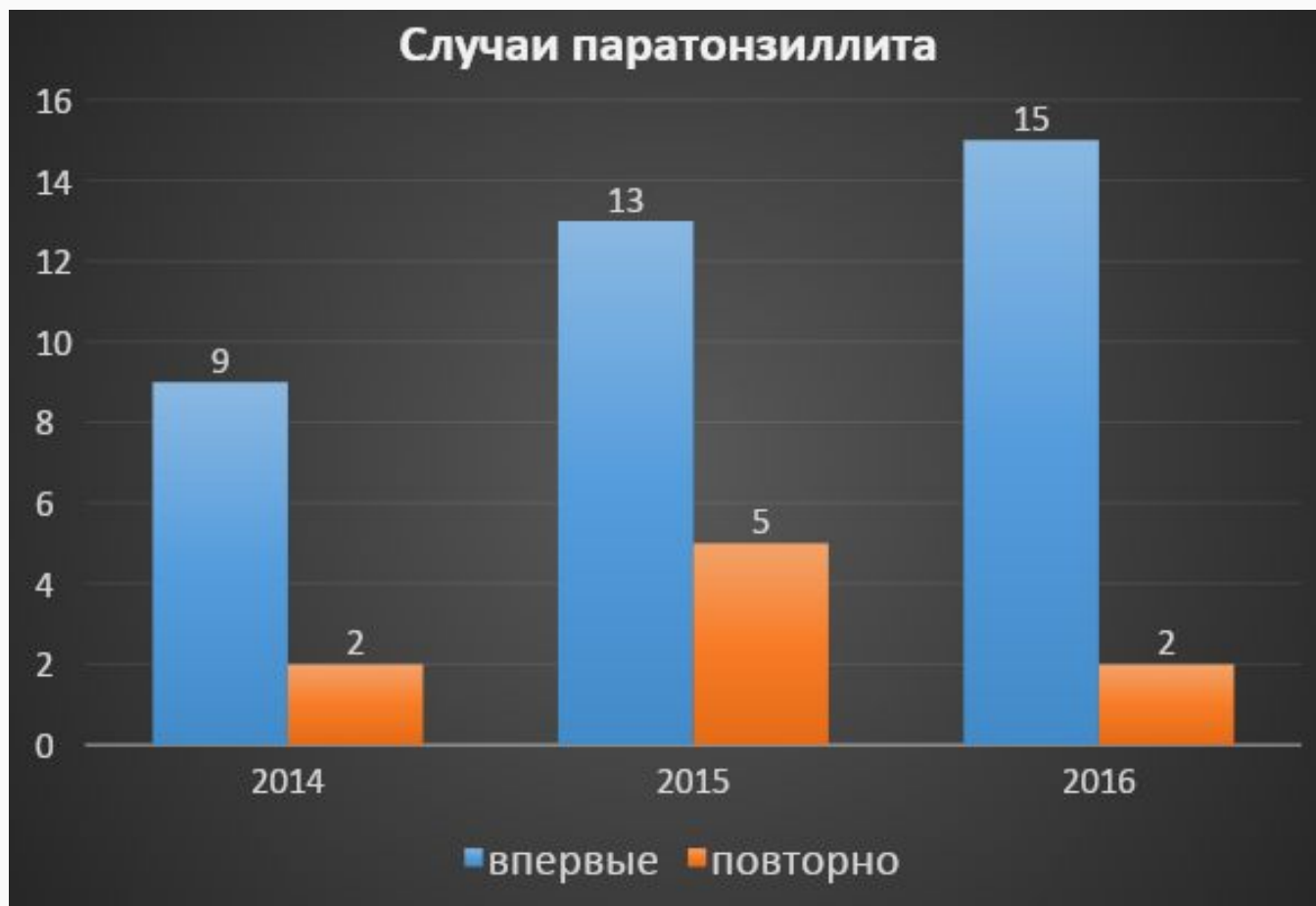Локализация паратонзиллита



■ Правосторонний ■ Левосторонний

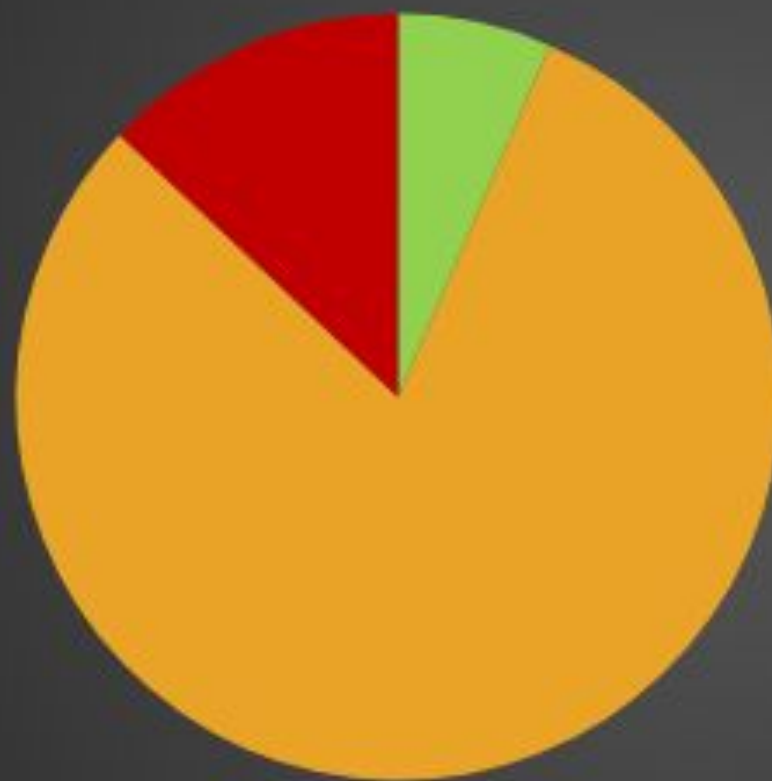

■ впервые ■ повторно



■ впервые ■ повторно

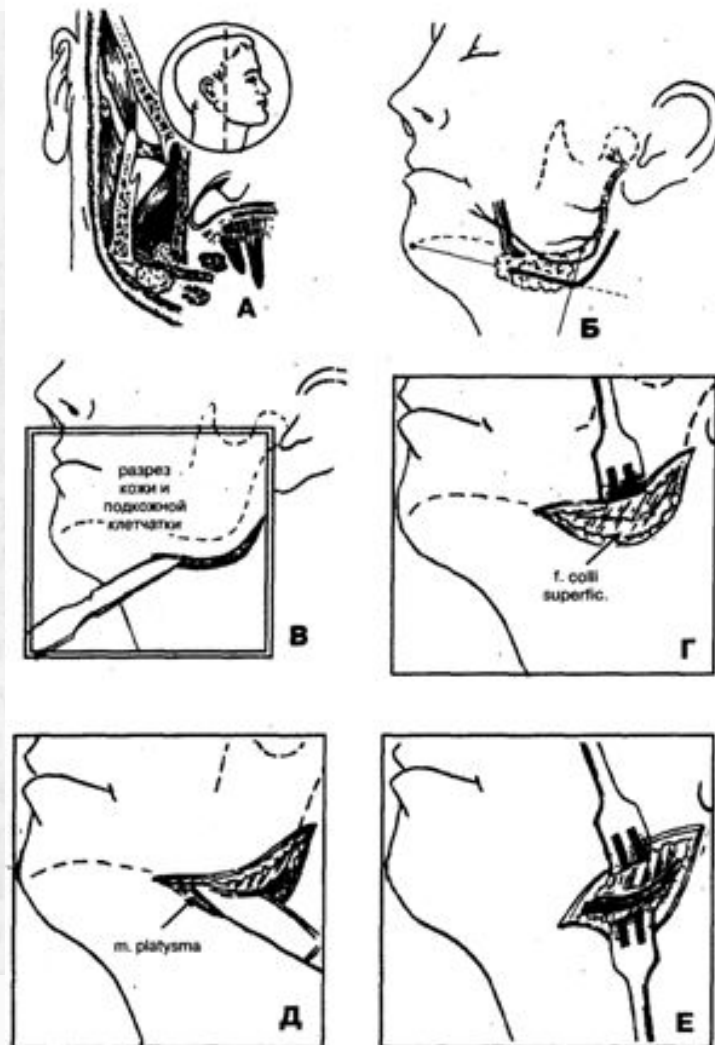
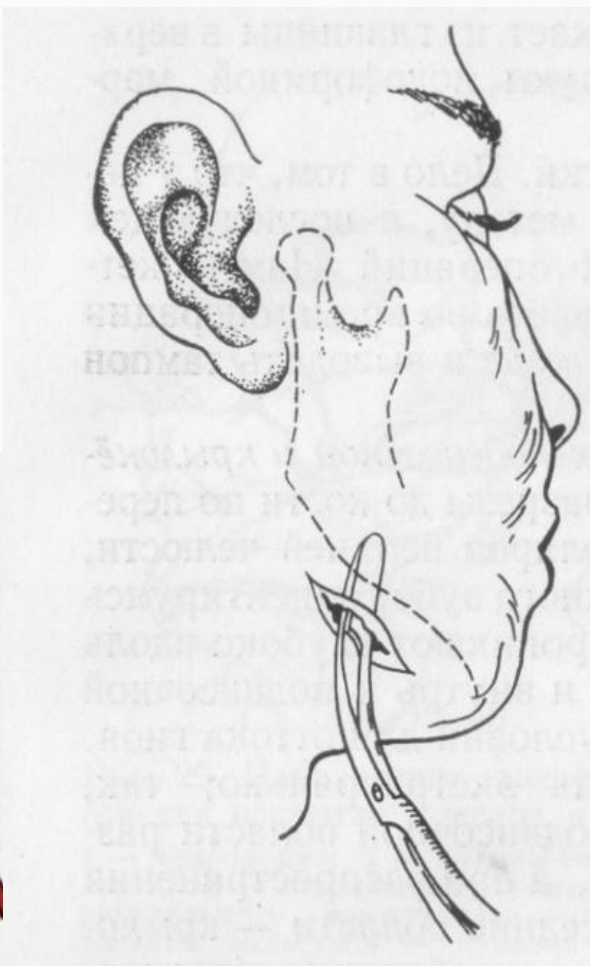
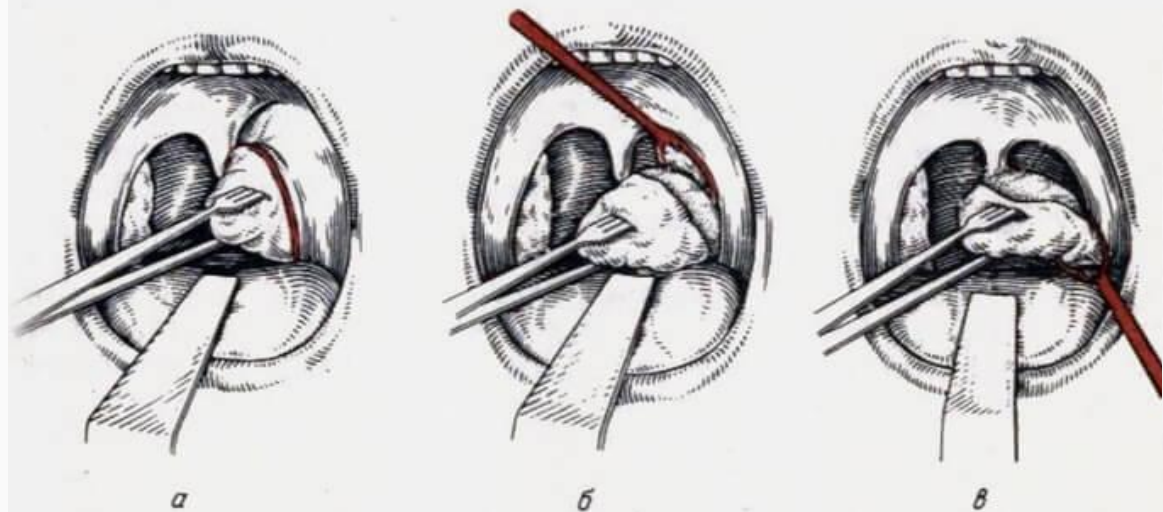
Методы лечения



- консервативное
- вскрытие и дренирование
- вскрытие, дренирование с последующей тонзиллэктомией
- вскрытие и дренирование с последующей тонзиллэктомией

4 пациента поступили с осложнением паратонзиллита – парафарингитом. В этих случаях проводилось вскрытие и дренирование паратонзиллярного абсцесса, парафарингита наружным доступом совместно с консервативной терапией.

Средний срок госпитализации данных больных составил 12 дней.



ВЫВОДЫ

- Воспаление паратонзиллярной клетчатки продолжает оставаться актуальной проблемой современной медицины, в основном в плане профилактики и рационального лечения.
- Прослеживается преобладание среди пациентов мужчин молодого возраста.
- Оценка клинической картины показала многообразность симптоматических проявлений паратонзиллита, разнообразность их выраженности.
- Сопутствующая патология, такая как сахарный диабет, и осложнения паратонзиллита удлиняли время госпитализации в среднем до 13 дней, тогда как при неосложненном течении средний срок госпитализации составляет 7 дней.
- Основным методом лечения на базе КОКБ является вскрытие и дренирование паратонзиллярного абсцесса. При наличии показаний, одномоментная абсцесстонзиллэктомия не проводилась, вместо неё выполнялось вскрытие, дренирование паратонзиллярного абсцесса с последующей тонзиллэктомией через 3 дня.

Список литературы

1. Буцель А.Ч., Паратонзиллит: этиология, клиника, лечение. Медицинские новости. – 2009. – №5. – С. 39-41.
2. Пальчун В.Т., Магомедов М.М., Лучихин Л.А. Оториноларингология.-М.: ГЭОТАР-Медиа, 2011.
3. Солдатов И.Б. Руководство по оториноларингологии.-М.: Медицина.-1997.
4. Пальчун В.Т. Оториноларингология.Национальное руководство :ГОЭТАР-Медиа, 2009.
5. Носуля Е. В. Паратонзиллит // Вестн. оторинолар. (прил.). – 2013. – № 3. – С. 65–70
6. Преображенский Б.С., Попова Г.Н. Ангина, хронический тонзиллит и сопряженные с ними общие заболевания. М: Медицина 1970.
7. Богомильский М.Р., Чистякова В.Р. Детская оториноларингология.-М.:ГЭОТАР-МЕД,2002.
8. Кудайбергенова С.Ф. Паратонзиллярный абсцесс. Клинические протоколы МЗ РК – 2013.
9. Lyon M., Blaivas M.. Intraoral Ultrasound in the Diagnosis and Treatment of Suspected Peritonsillar Abscess in the Emergency Department// ACAD EMERG MED-2005.-№1-С.85-88.
10. Kalpesh S. Patel., Shireen Ahmad., Gerard O'leary., Michael Michel. The Role of Computed Tomography in the Management of Peritonsillar Abscess//Otolaryngology Head and Neck SurgeryС.-2000.-№6-727 -732.
11. Арзамазов С. Г., Иванец И. В. Паратонзиллярный абсцесс при безангинной форме хронического тонзиллита//Вестн. оторинолар.-2013-№3-С. 25-28