

**С.Д.АСФЕНДИЯРОВ АТЫНДАҒЫ
ҚАЗАҚ ҰЛТТЫҚ МЕДИЦИНА
УНИВЕРСИТЕТІ**



**КАЗАХСКИЙ НАЦИОНАЛЬНЫЙ
МЕДИЦИНСКИЙ УНИВЕРСИТЕТ
ИМЕНИ С.Д.АСФЕНДИЯРОВА**

СӨЖ

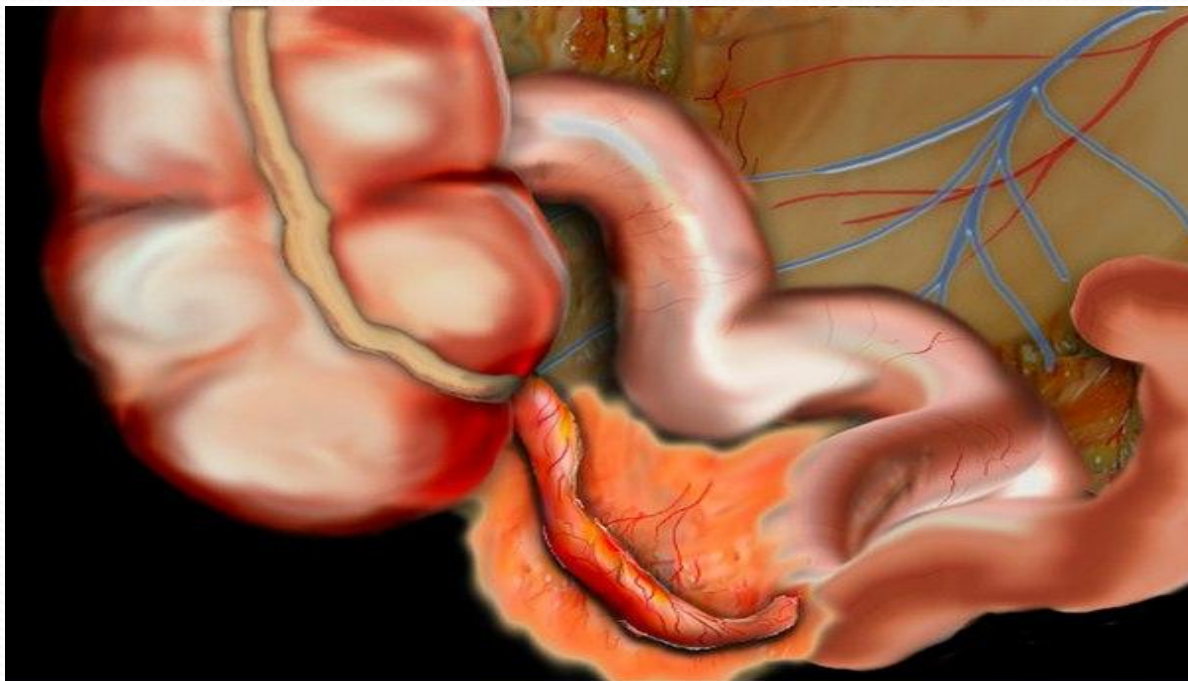
Тақырыбы: Аппендицит

**Орындаған: Ортаева.Н
Қабылдаған: Искакова.Э
Факультет: ЖМ
Топ: 13-17-01**

Жоспар:

1. Кіріспе:
Аппендицит пайда болуы.
2. Негізгі бөлім:
Морфологиясы.
Патогенезі.
Патологиялық анатомиясы
Асқынулары
3. Қорытынды
4. Пайдаланылған әдебиеттер.

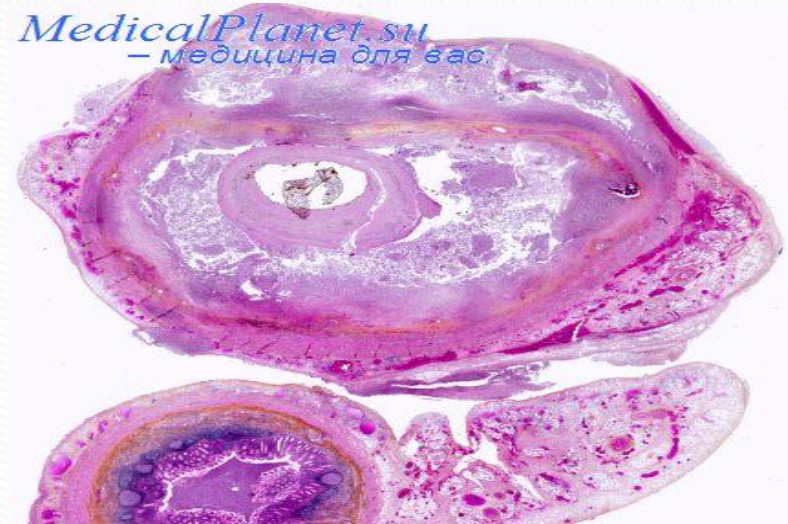
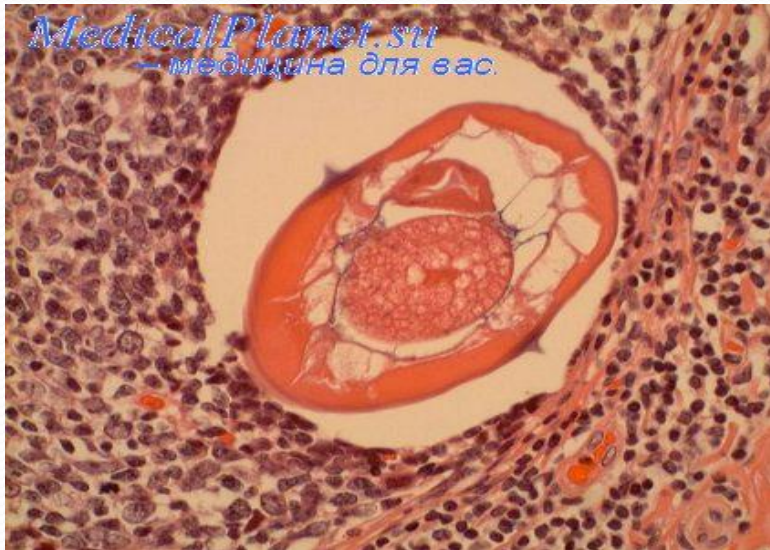
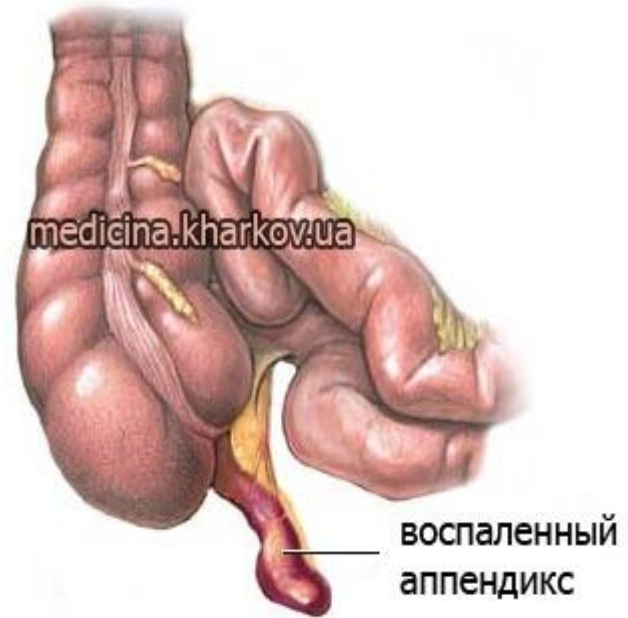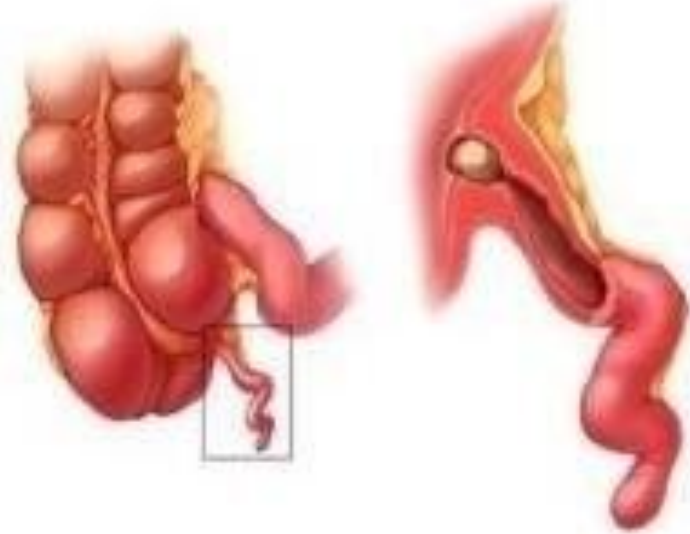
- Аппендицит-соқыр ішектің күрт тәрізді өсіндісінің қабынуы. Қазіргі уақытта аппендицит аутоинфекция есебінде дамиды деп саналады.
- Механикалық теория :аппендициттің пайда болуына осы жерде нәжіс массаларының жиналып қалуы әсер етеді.
- Ангионевроздық теория бойынша микробтар енуін қантамырларының рефлекторлық спазмы нәтижесінде аппендикс қабырғасындағы дистрофиялық және некробиоздық өзгерістермен түсіндіріледі.

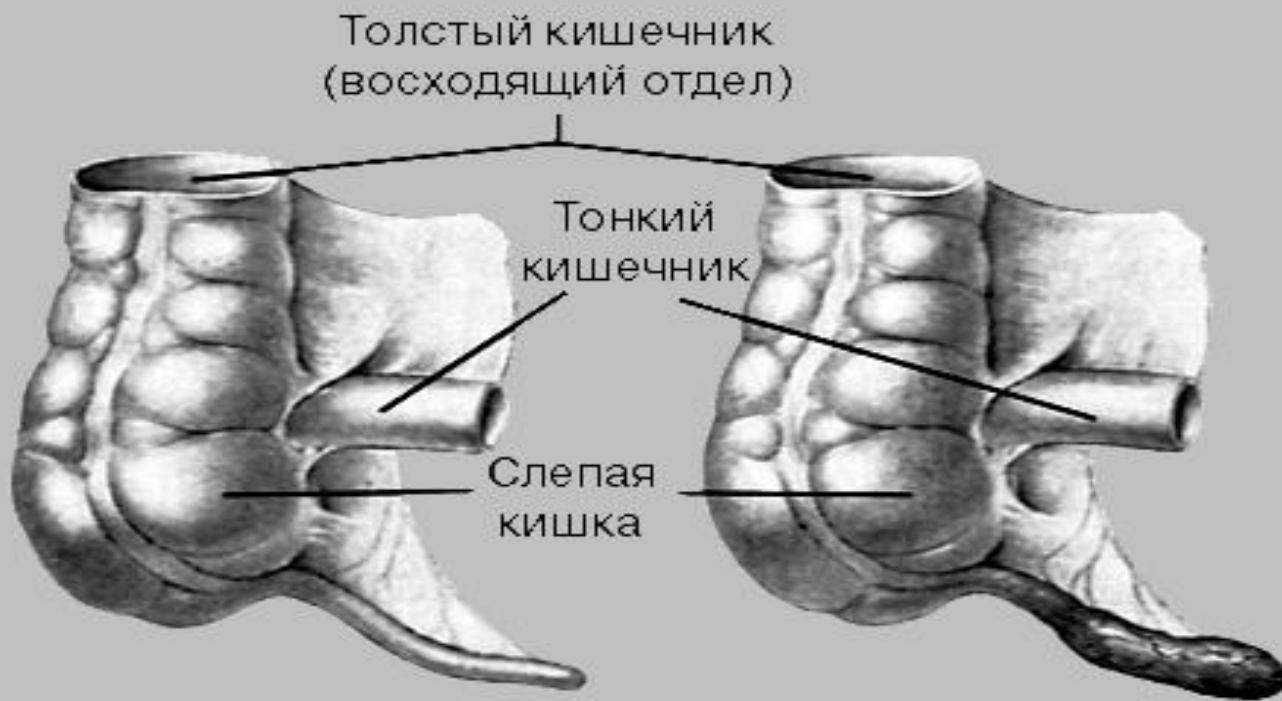

Аппендицит түрлері

- Жедел аппендицит :
 - 1)ЖАЙ
 - 2)БЕТКЕЙ
 - 3)ДЕСТРУКТИВТІ:флегманозды,апостематозды, флегманозды-жарлы,гангренозды
- Созылмалы аппендицит

Қалыпты және қабынған аппендикс



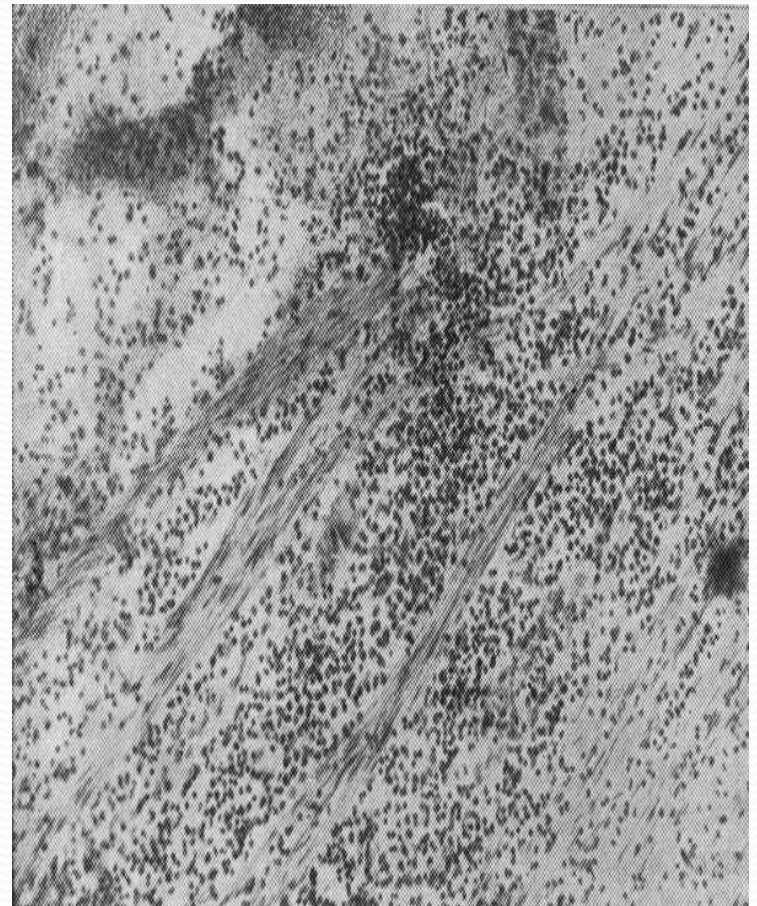
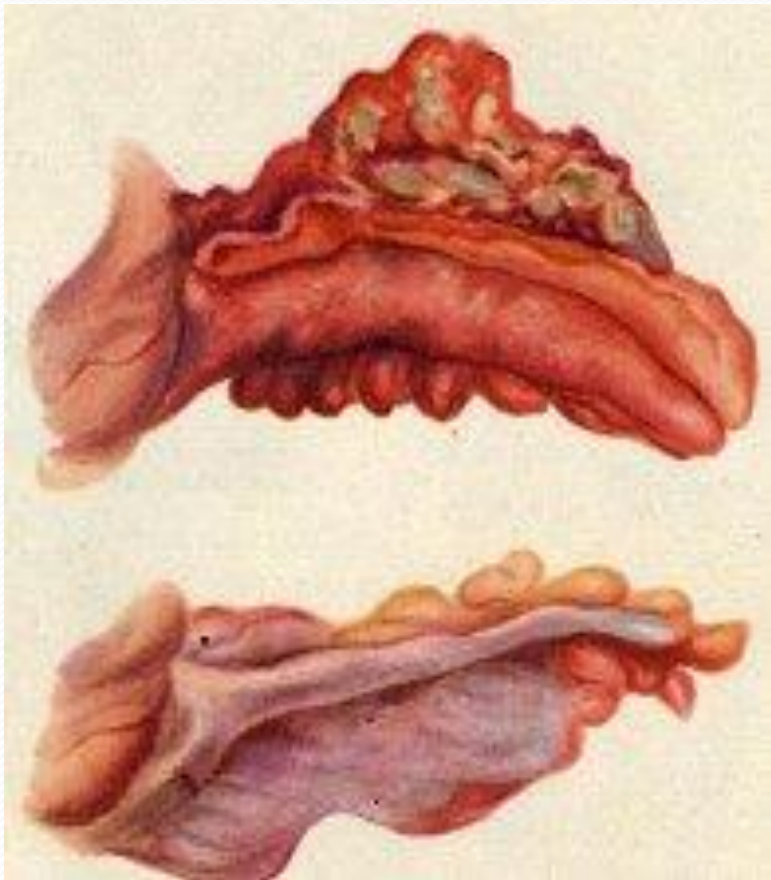


НОРМАЛЬНЫЙ
АППЕНДИКС

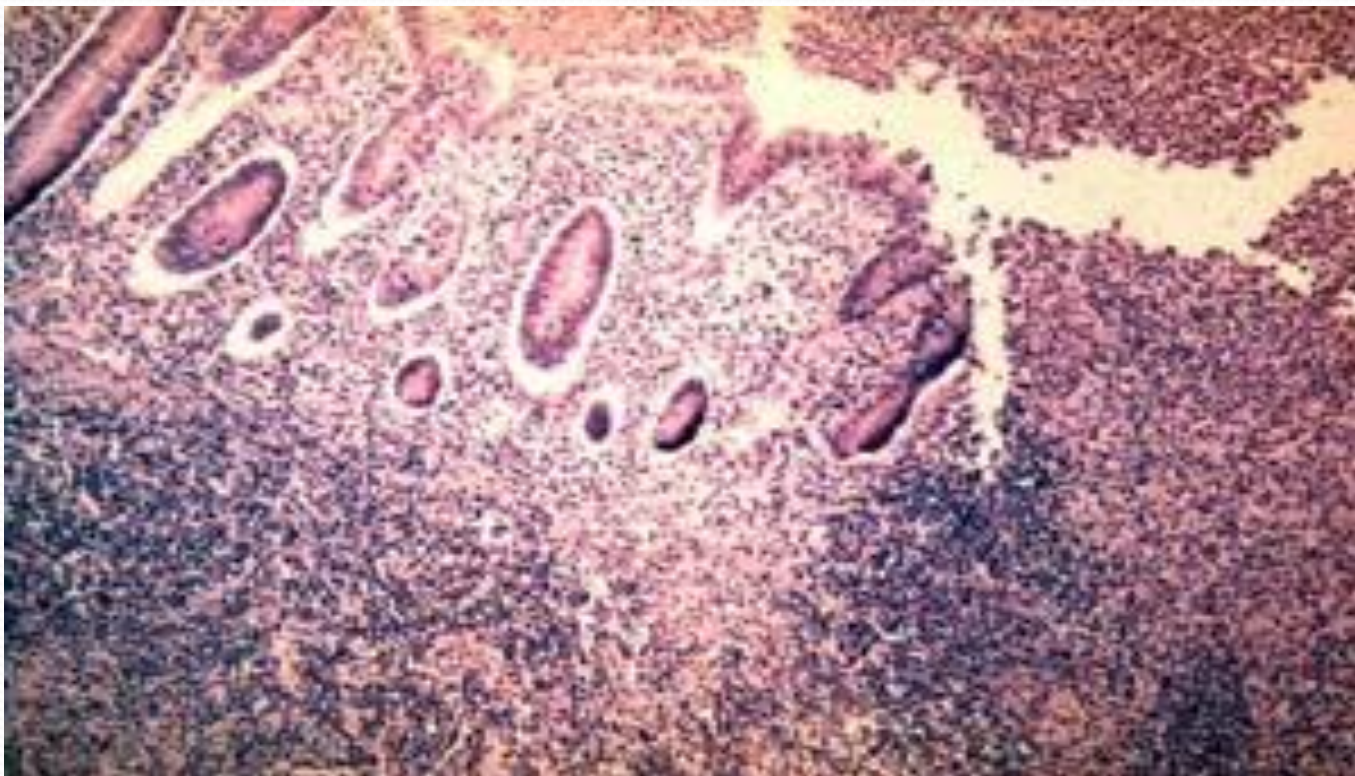
ИНФИЦИРОВАННЫЙ
АППЕНДИКС

- Жай аппендицитте сыртқы өзгерістер көзге көрнекті болмайды, тек микроскоппен тексергенде ғана осы жерде қан-лимфа айналымдарының бұзылғанын, стаз, қан құйылу, ісіну үрдістері көрінеді.
- Беткей аппендицит эксудация үдерістерінің күшеюі нәтижесінде шырышты қабықта іріңді қабыну ошағы түзіліп сол жердің эпителийінің көшіп түсуіне байланысты алғашқы афферктің пайда болуы.

- Флегмонозды аппендицит кезінде аппендикс ісініп жуандап ,сірлі қабығы қызарып қанмен толады , бөлу қабырғасының ісінуі және бұл іріңді болып табылады



- Флегмонозды –жаралы аппендицит аппендикс сыртында фибринді қабық пайда болады , шырышты қабық ісініп қан құйылады. Осы жерде жара пайда болады



- Аппендикс артериясының тромбоз немесе эмболия нәтижесінде дамитын өзгерістерін біріншілік гангрена деп атайды
- Созылмалы аппендицит арқашан жедел аппендициттің нәтижесі болады. осыған байланысты аппендикс айналасында жабыспалар түзіледі. аппендикс ішінде дәнекер тін өсіп, қуысы түгел бітіп қалады
- Жалған аппендицит клиникалық белгілеріне қарап алып тасталған аппендиксте қабыну үрдісінің болмауы кейде осы жағдайларда аппендикс ішіндегі нәжіс тастары, бөгде заттар, паразиттер, созылмалы аурулар анықталады

Асқынулары

- Аппендикстің тесіліп кетуі:перфорация
- Осыған байланысты ішастар қабығының қабынуы: перитонит
- Қабынудың бүйенге және оның айналасындағы тіндерге өтуі:пери және парафлит
- Ішектің тесіліп кетуіне байланысты дамыған жыланкөз
- Іріңнің аппендикс ішінде жиналып қалуы:эмпиема
- Көкет астындағы абцесс,пилефлебиттік бауыр абцесі
- Шажырқай қан тамырларының тромбофлебиті
- Сепсис

Пайдаланылған әдебиеттер:

Жауғашты Ахметов . Патологиялық анатомия: Оқулық: – Алматы; , 2010.

Струков. Патологиялы анатомия: Оқулық: – Алматы.

<https://ru.wikipedia.org/wiki/>

<http://www.medkursor.ru/>

<http://meduniver.com/>



НАЗАРЛАРЫҢЫЗҒА РАХМЕТ!!!