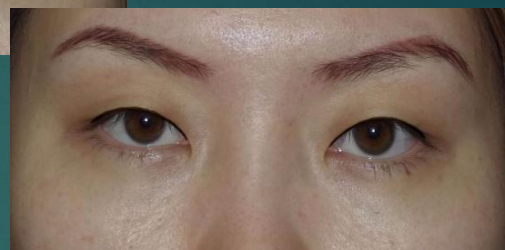
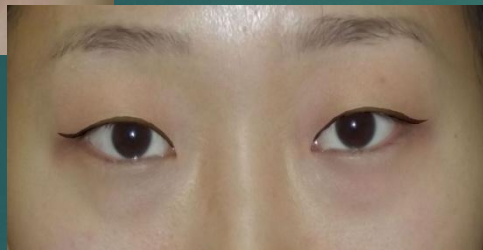
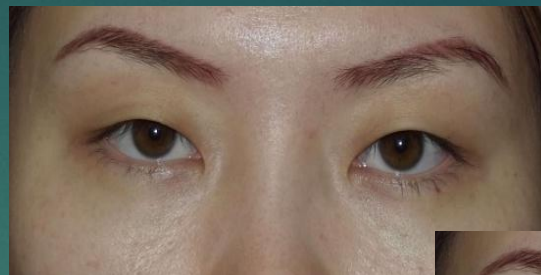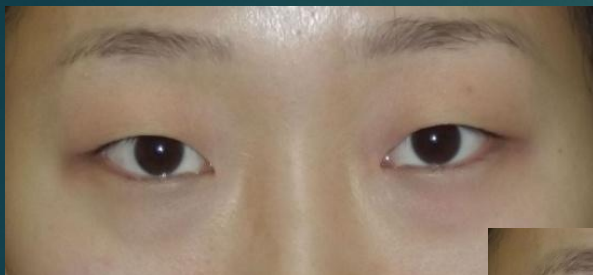# Клиника пластической хирургии



**Nadi alan**  
a e s t h e t i c



# Европеизация азиатского века

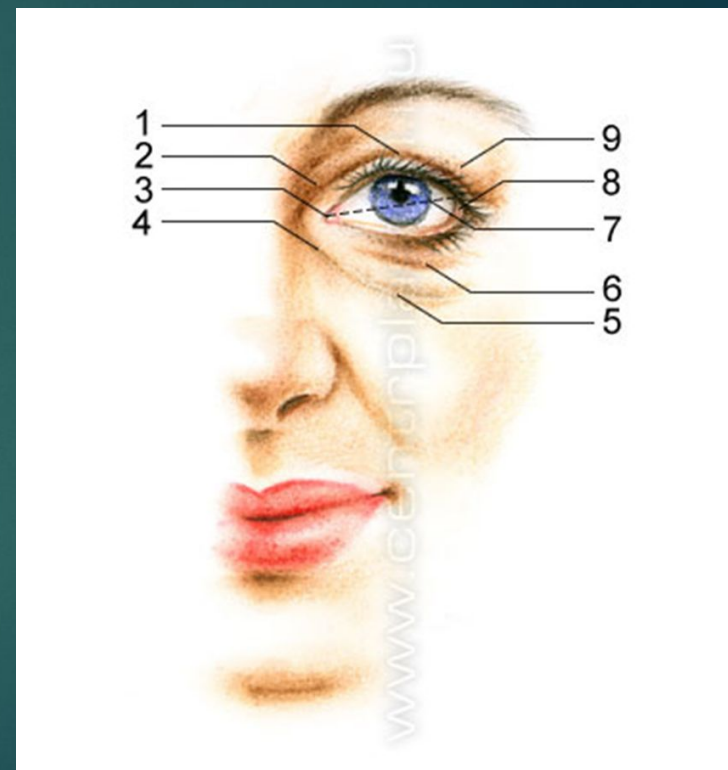
(Клинический опыт)

ПАК Д.А.

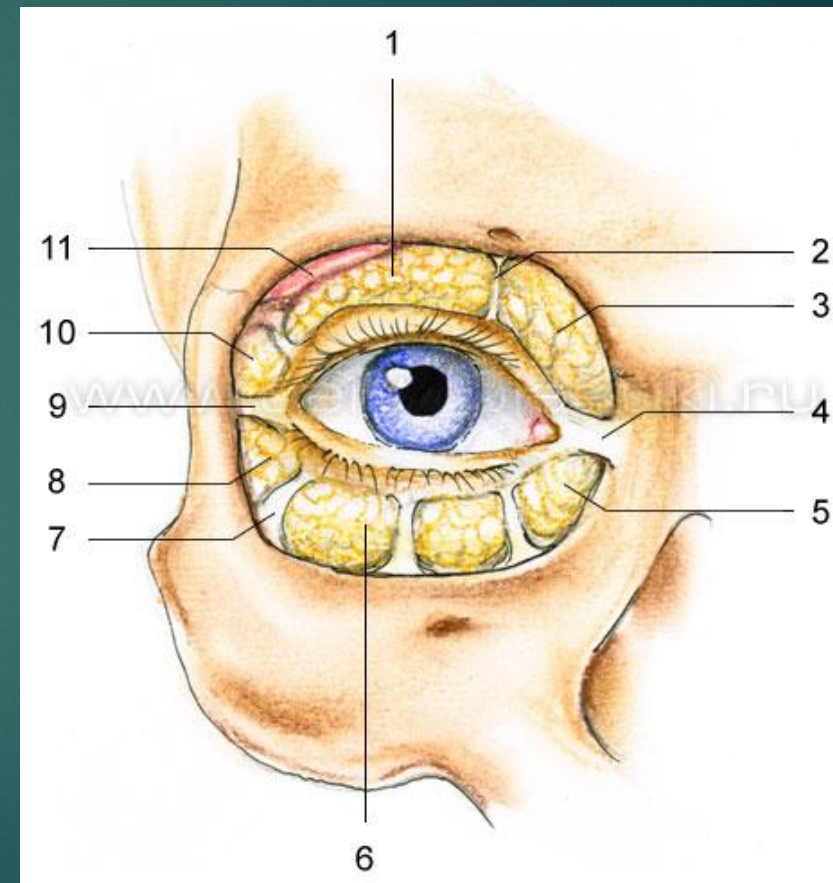
АЙМАГАМБЕТОВ Ж.М.



# Верхняя блефаропластика. Диагностика Отбор Планирование операции

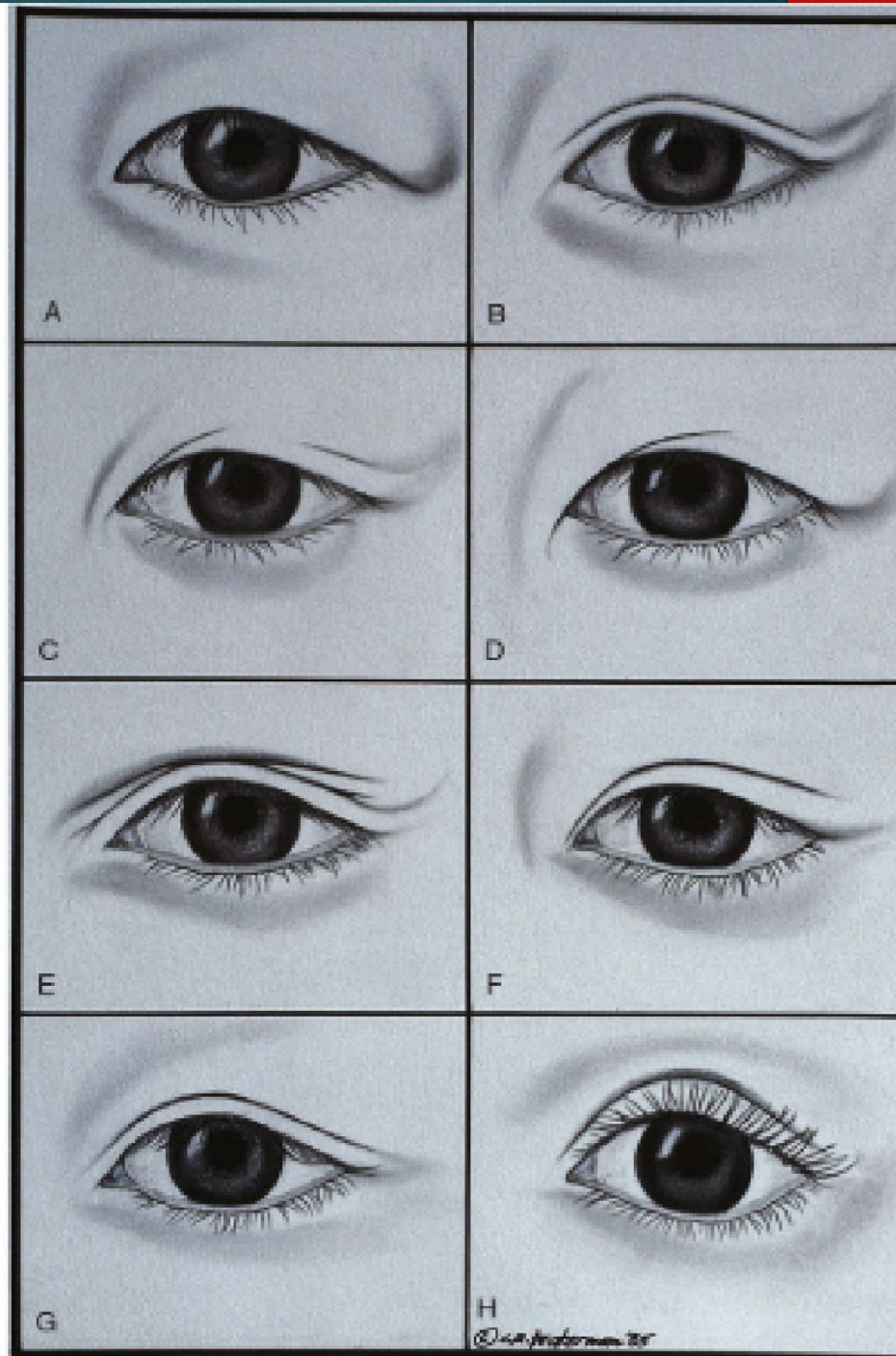



- 1 - Внутриорбитальный жир - центральная порция
- 2 - Разделяющая перегородка
- 3 - Внутриорбитальный жир - внутренняя порция
- 4 - Внутренний кантус
- 5 - Внутриорбитальный жир - внутренняя порция
- 6 - Внутриорбитальный жир - центральная порция
- 7 - Связки
- 8 - Внутриорбитальный жир - наружная порция
- 9 - Наружный кантус
- 10 - Внутриорбитальный жир - наружная порция
- 11 - Слезная железа



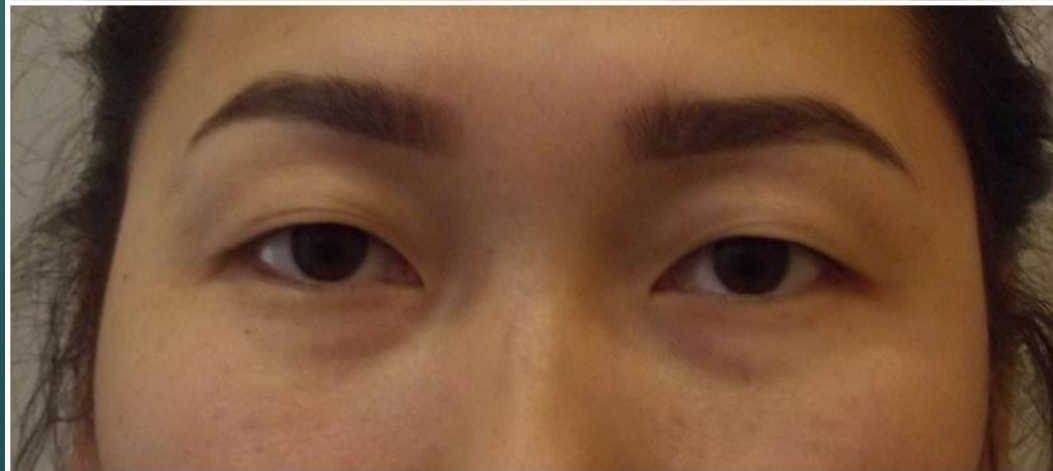
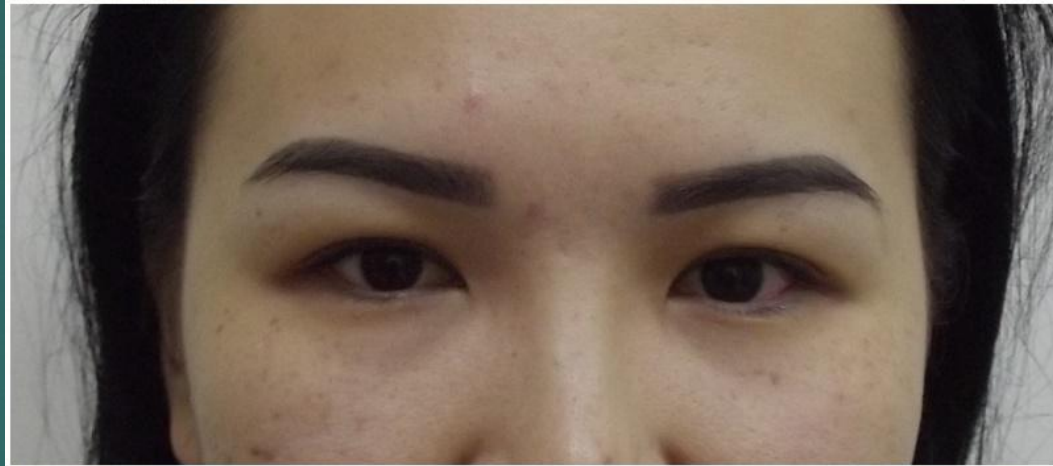
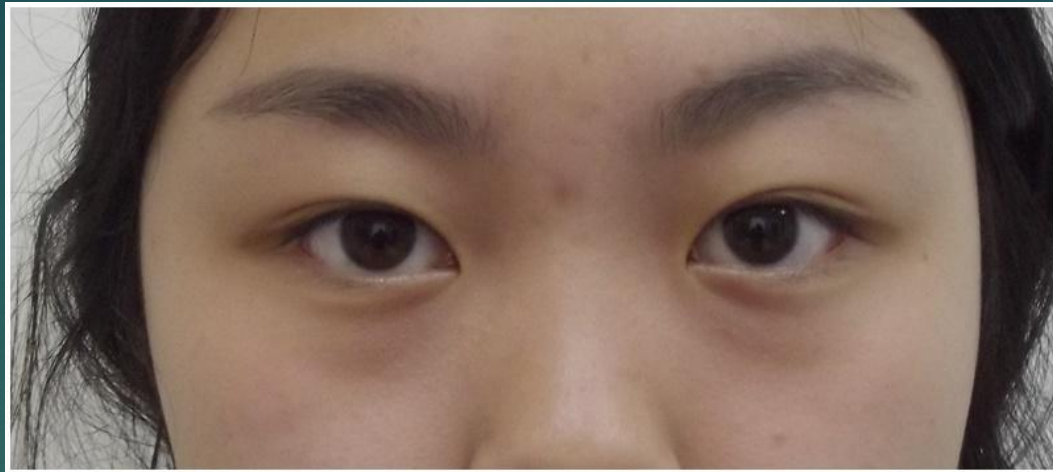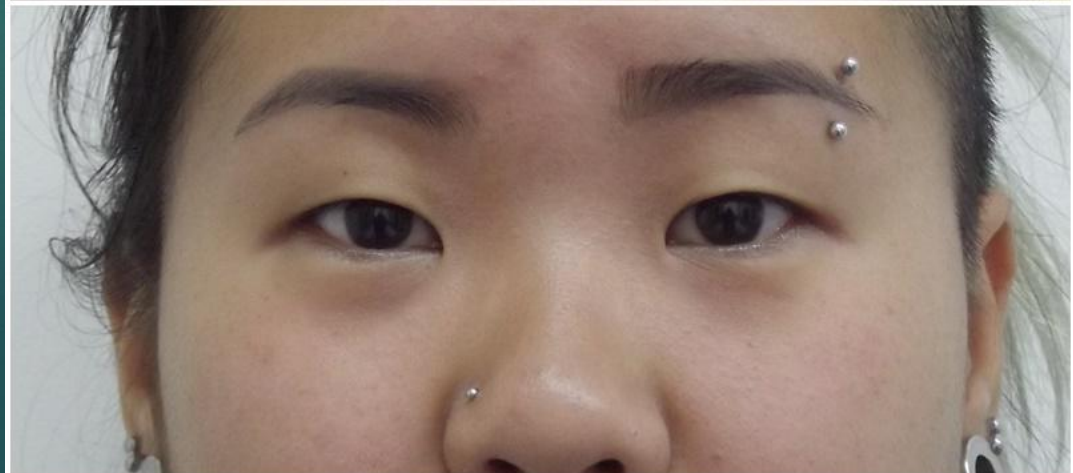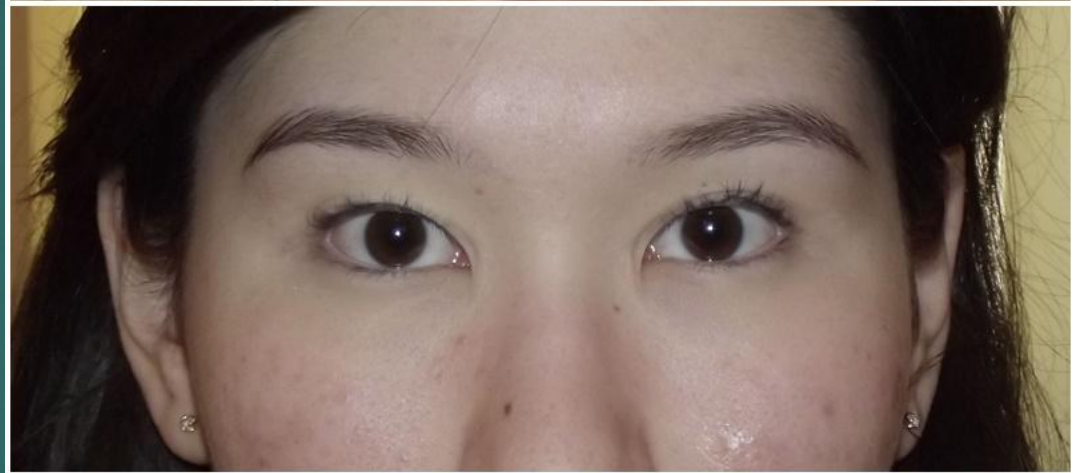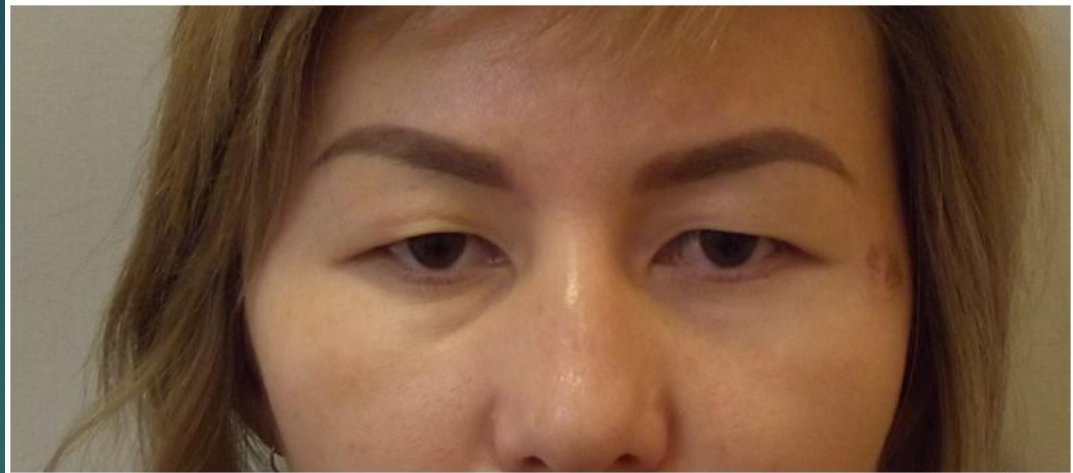# Разновидность азиатских век




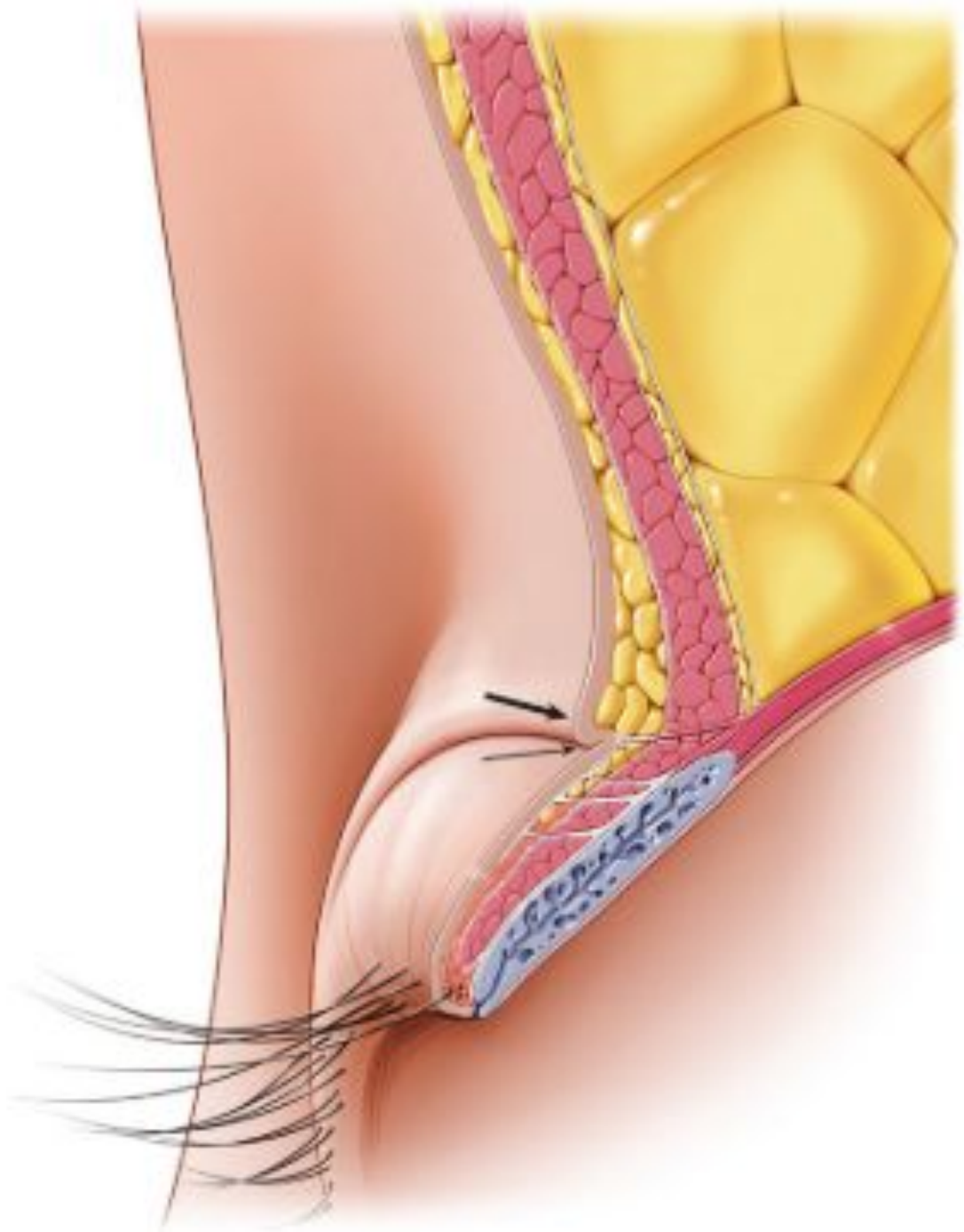
- 
- ▶ 1. Азиатский экзофтальм»
  - ▶ 2. Наличие эпикантуса
  - ▶ 3. Степень полноты (тяжесть) верхнего свода
  - ▶ 4. Избыточная мимика мышц лба

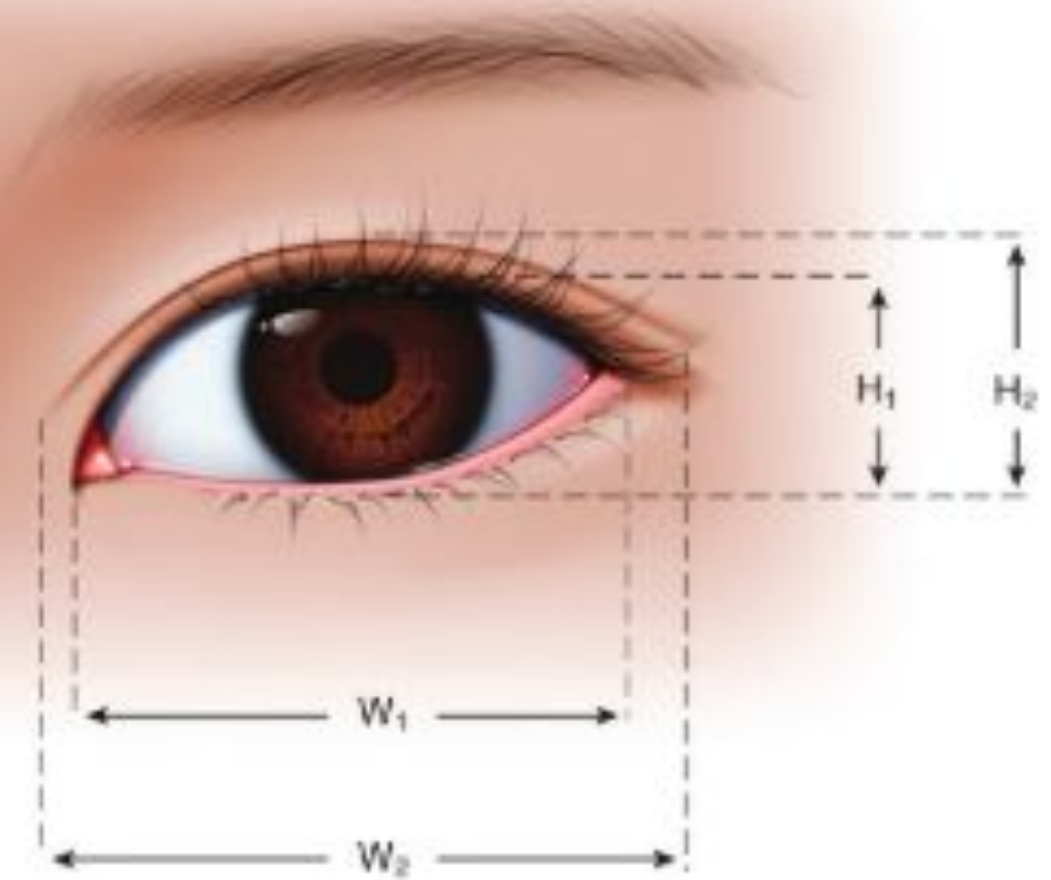
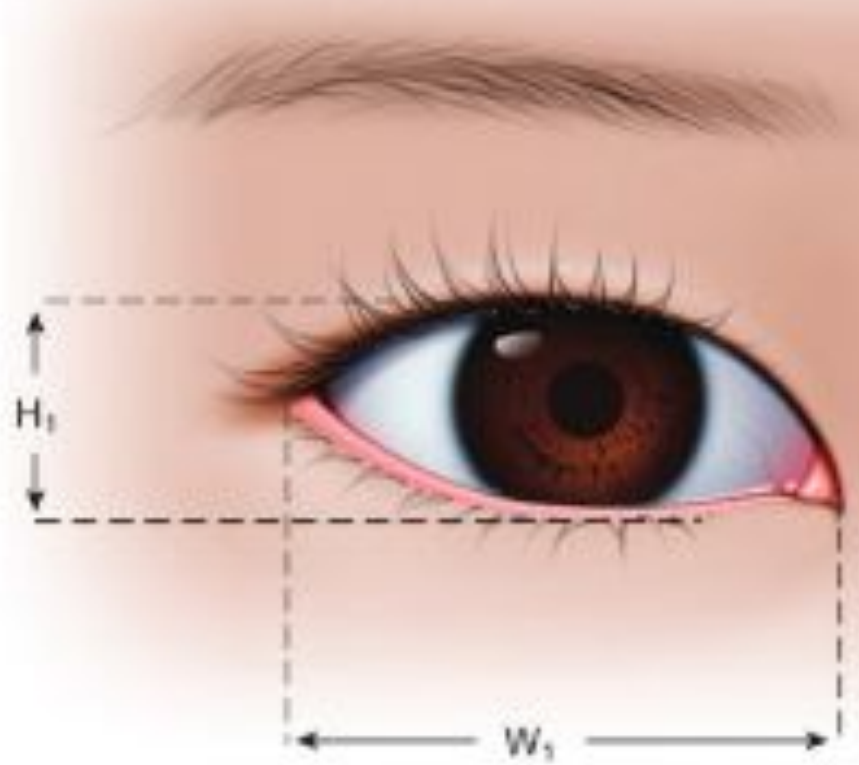













$(W_2, H_2) > (W_1, H_1)$



- 
- ▶ 1. Сохранение функций века в полном объёме.
  - ▶ 2. Естественный вид.
  - ▶ 3. Выразительность





















