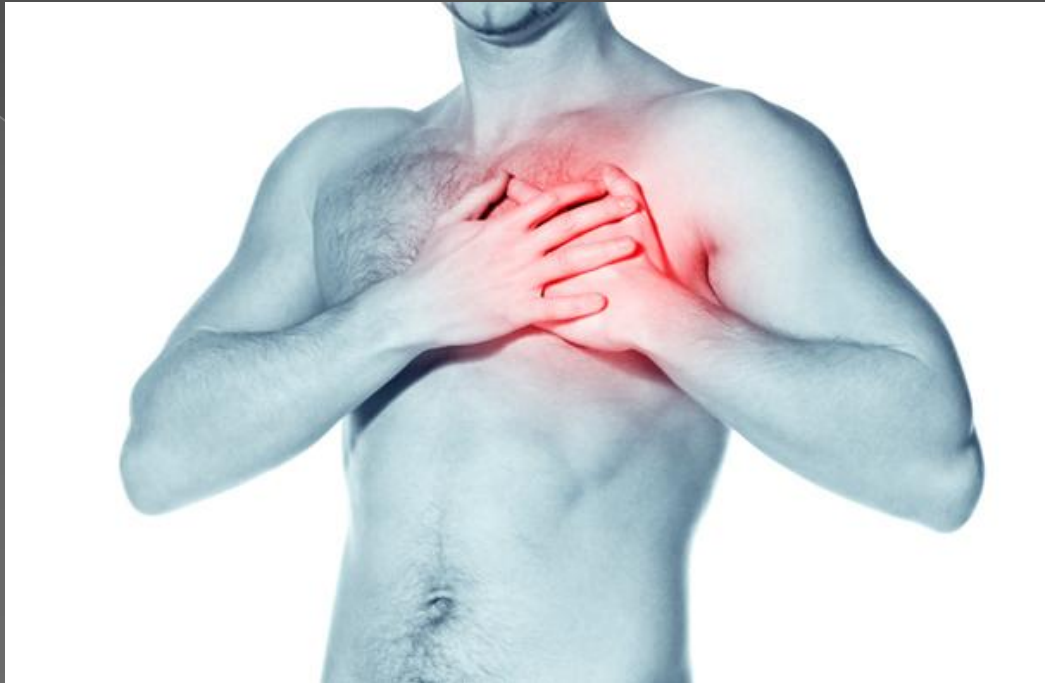

Расслоение аневризмы аорты. Клиника.



Выполнила: Журкина Алена Игоревна, гр. 1425

Расслоение аневризмы аорты — разрыв аорты, который приводит к тому, что кровь затекает между слоями стенок аорты и расслаивает их дальше. Если расслоение прорывает стенку аорты полностью (все три слоя), то происходит быстрая массивная кровопотеря. В более чем 90% случаев это приводит к смерти, даже если вовремя начато правильное лечение.

Болевой синдром



- Резкая боль в груди, приводящая к длительному возбуждению, может вызвать рефлекторное падение АД и обморок.
- Если расслоение произошло в нижних отделах аорты, то боль отмечается в пояснице.
- Иррадиация в грудь, руки, шею, спину, живот, поясницу, ноги.

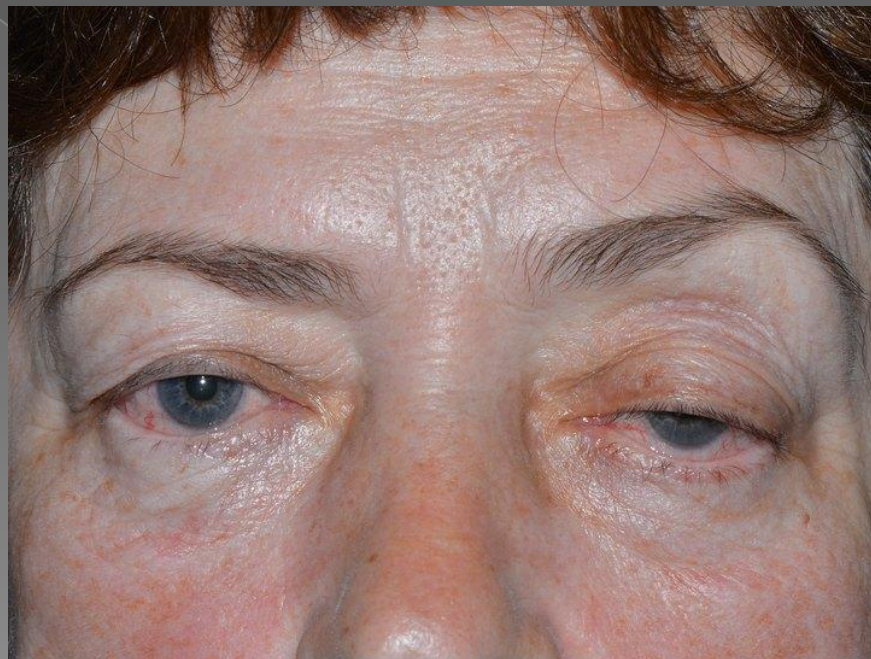
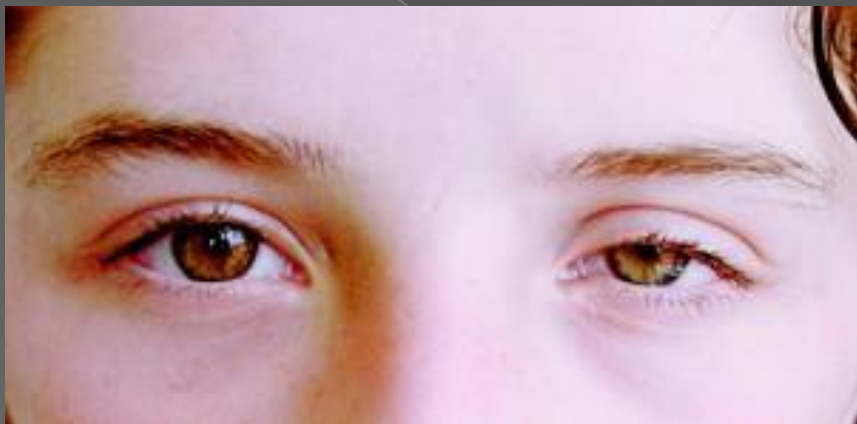
Неврологические признаки

Синкопы, инсульты, ишемические парепарезы и параличи, параплегии вследствие расслоения и разрыва сосудов, питающих спинной мозг, и синдром Горнера.

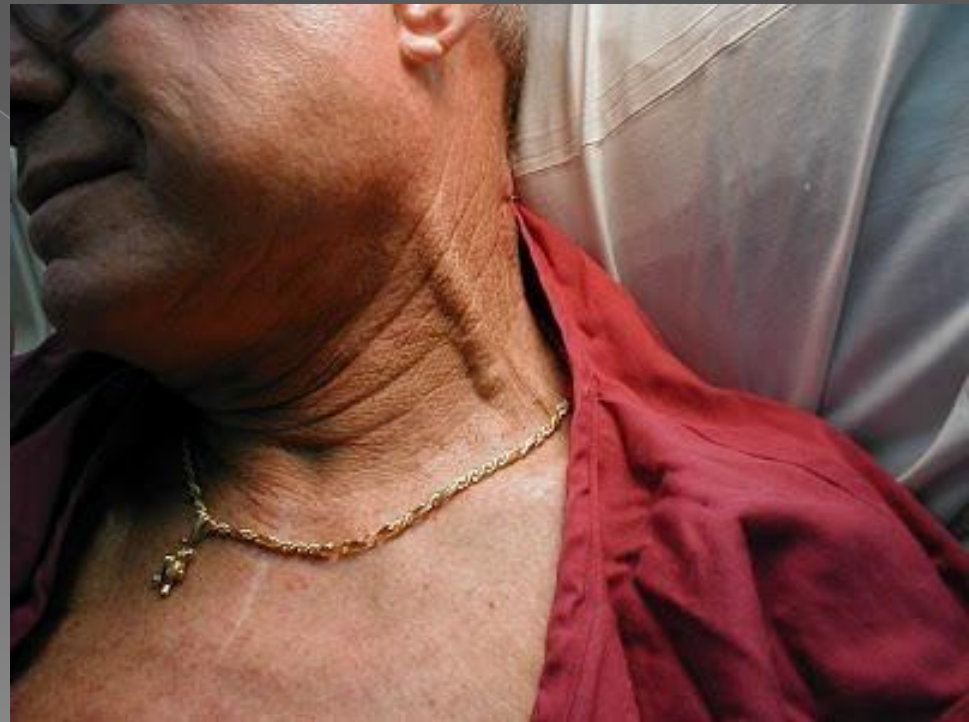
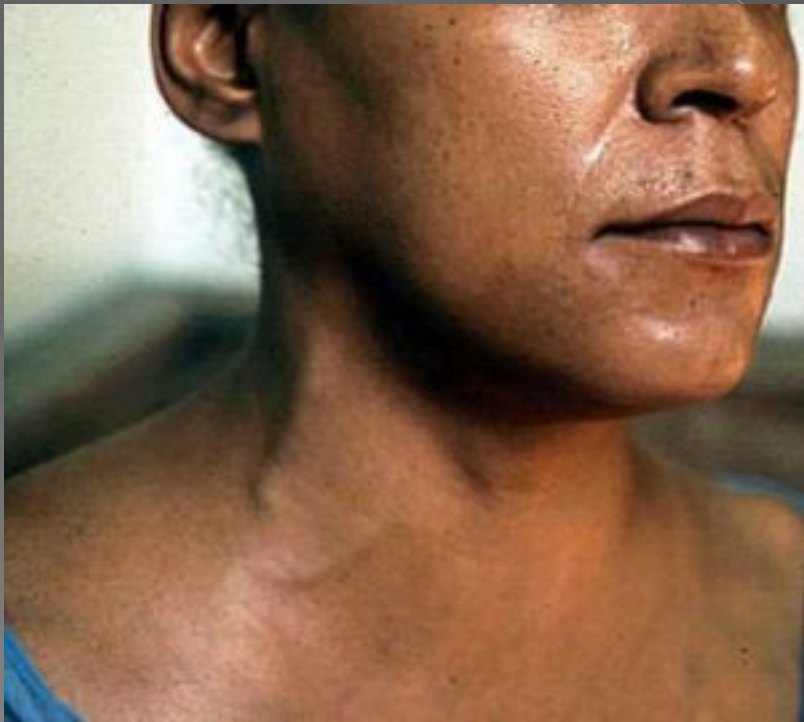
Синдром Горнера



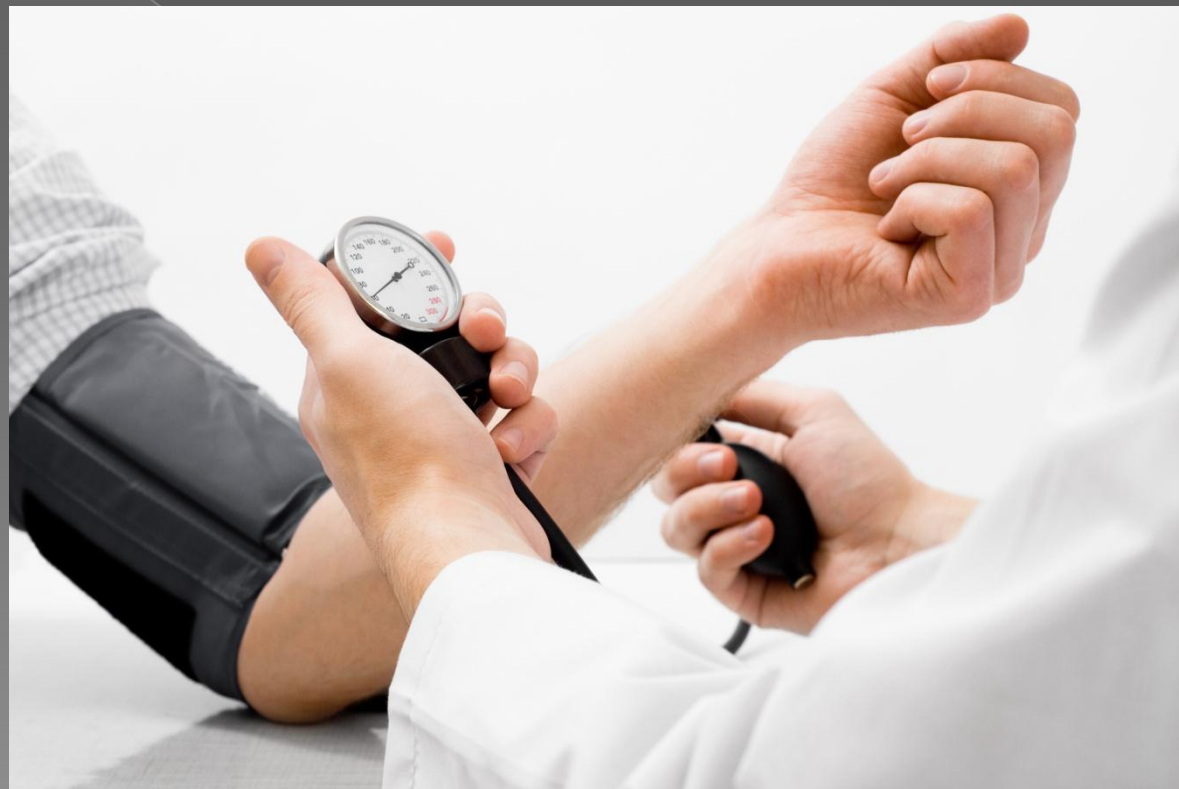Перикардальные признаки

Набухание яремных вен и
парадоксальный пульс.

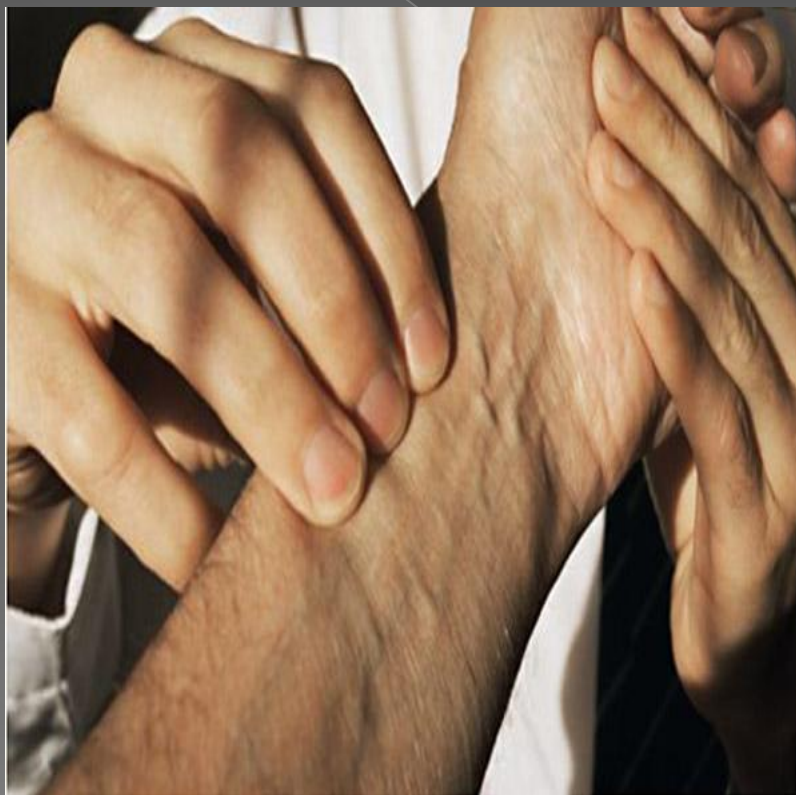

Артериальное давление

У большинства больных с острым расслоением проксимальной аорты давление нормальное или умеренно повышенное.



Периферический пульс



Одним из важных признаков при обследовании больного с подозрением на острое расслоение аорты является дефицит пульса. По данным разных авторов, вплоть до 60% больных имеют этот признак. Дефицит пульса на одной из супрааортальных ветвей обычно указывает на проксимальное расслоение. Однако при ретроградном распространении дистального расслоения может наблюдаться снижение пульса в левой подключичной артерии.

Другие симптомы

Патологическая пульсация в области грудинно-подключичного соединения, синдром верхней полой вены при ее обструкции расширенной восходящей аортой, паралич голосовых связок и охриплость вследствие сдавления возвратного нерва, сдавление трахеи и бронхов с коллапсом легкого, обильное кровохарканье при эрозии трахеобронхиального дерева, рвота кровью при эрозии пищевода и различные пульсации на шее.

Другие симптомы



Нередка субфебрильная температура, а иногда может отмечаться сильная лихорадка вследствие высвобождения пирогенных соединений из ишемизированных органов либо в результате распада гематом.

