



хирургического СНО СПбГУ
секция “урология”



Илеоцистопластика

Руководитель:

Абдурагимова Зайдет Рагимовна

Студентка 6 курса медицинского факультета СПбГУ

История

Можно выделить 3 периода в истории развития кишечной пластики мочевых путей:

I -до 1930 г.

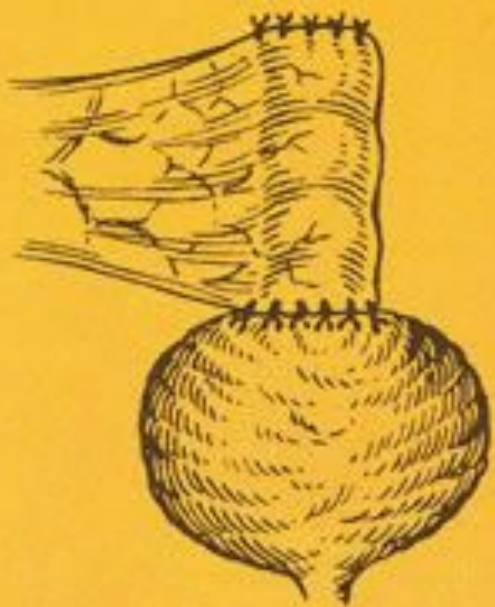II- до 1960 г

III - длится по настоящий момент

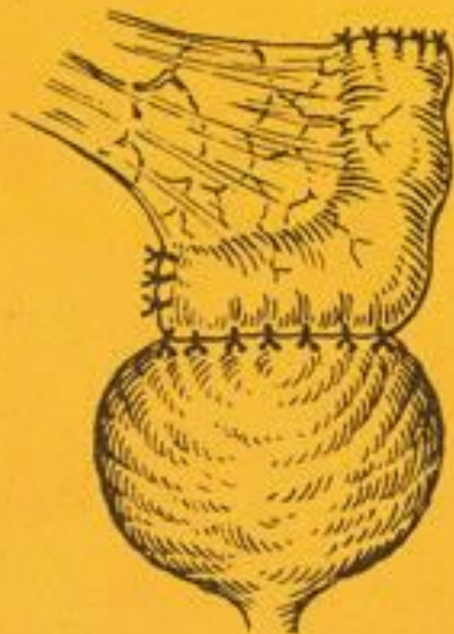

Йоханн Микүлич-Радéцкий,
1899 год
вертикальная пластика

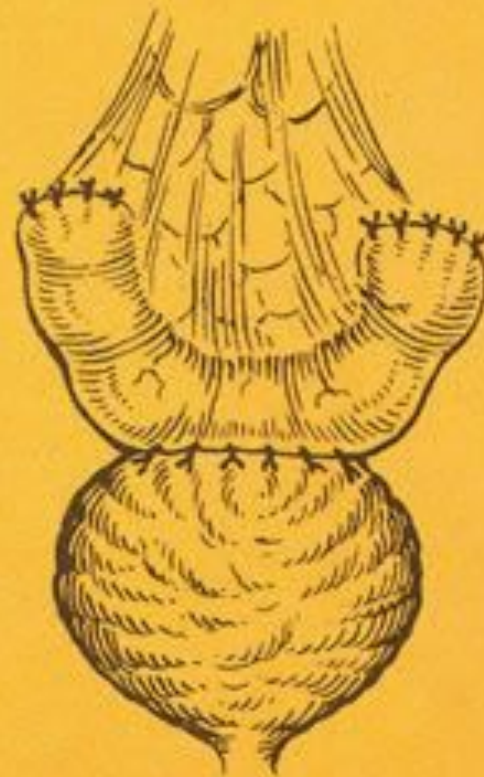Варианты пластики



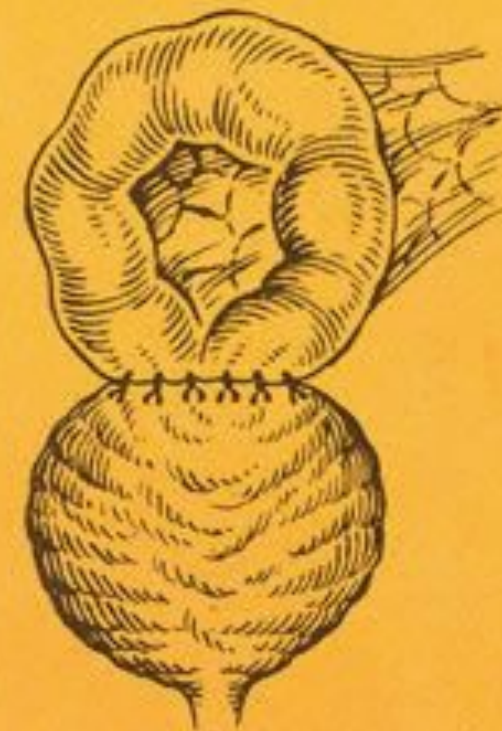вертикальная



Г-образная

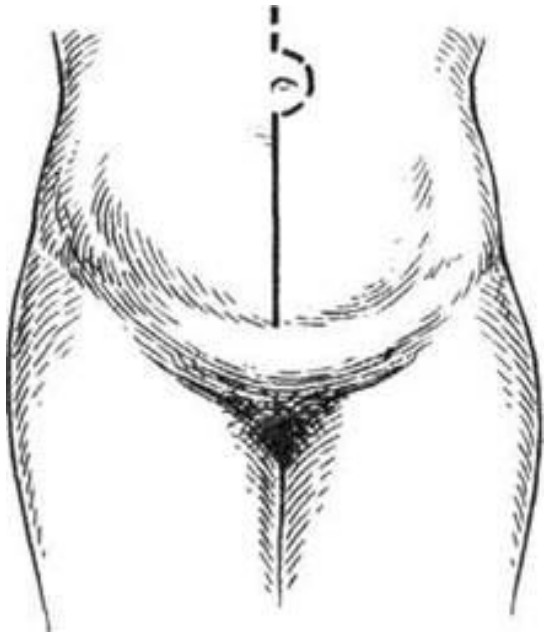


U-образная

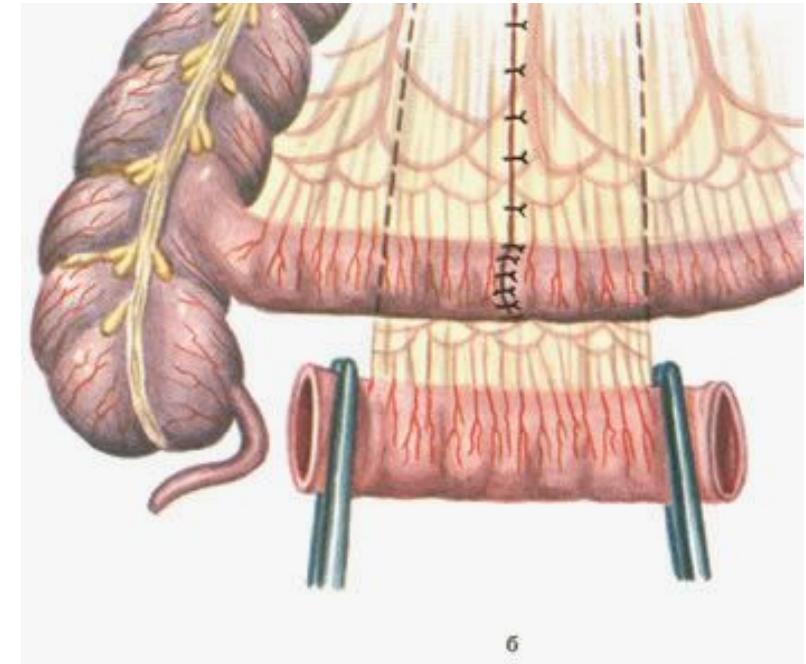
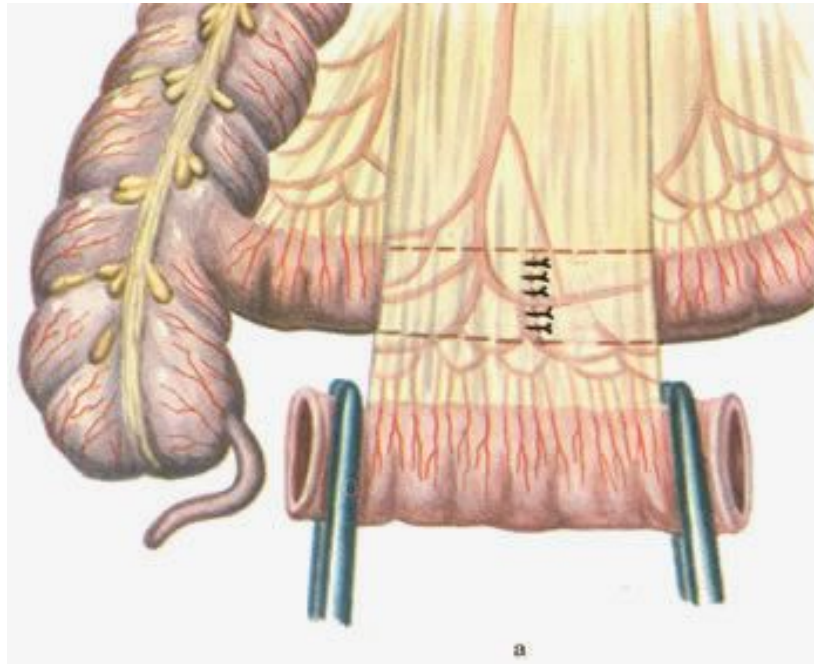


кольцевидная

Техника операции



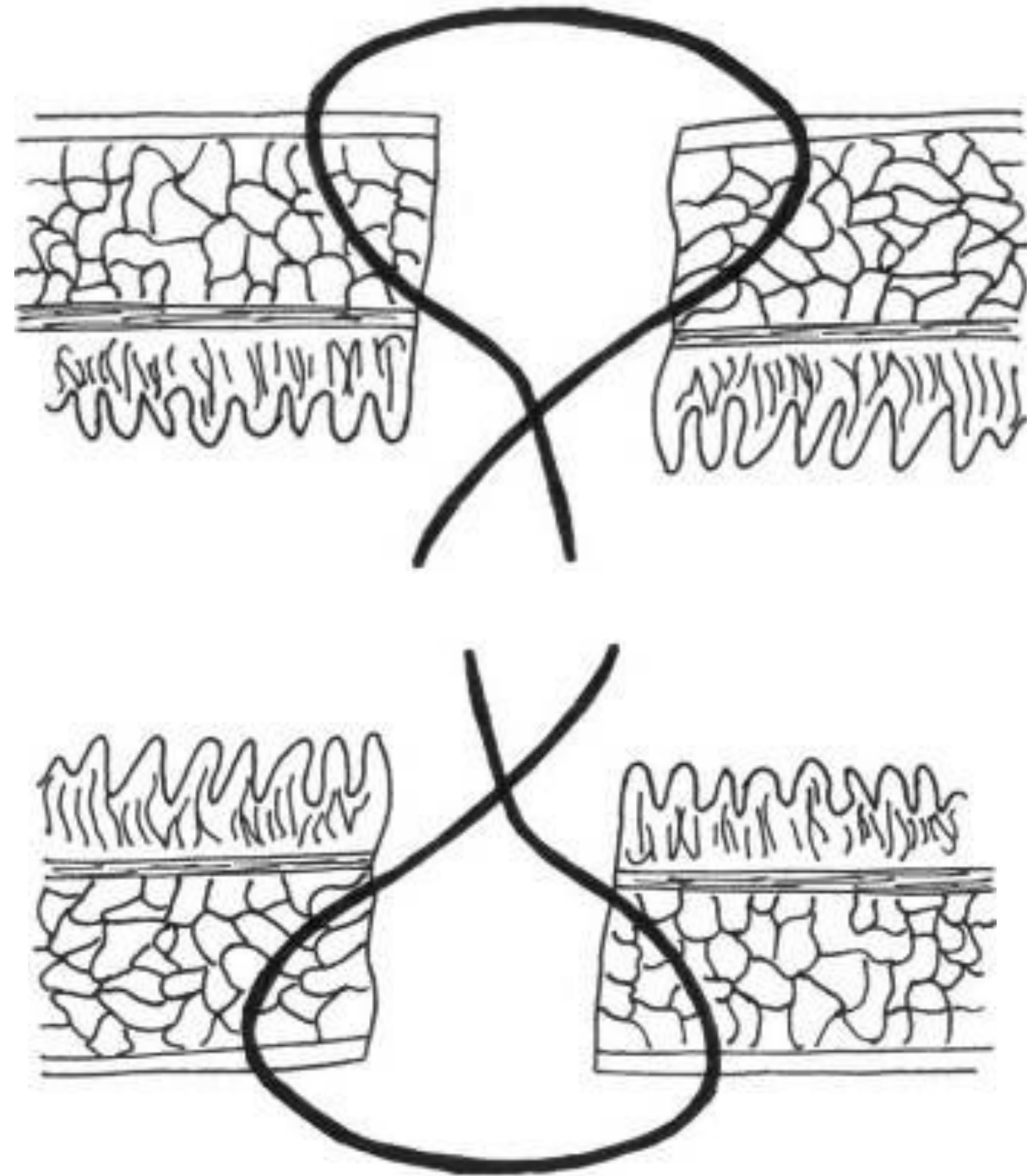
Доступ: нижняя срединная лапаротомия



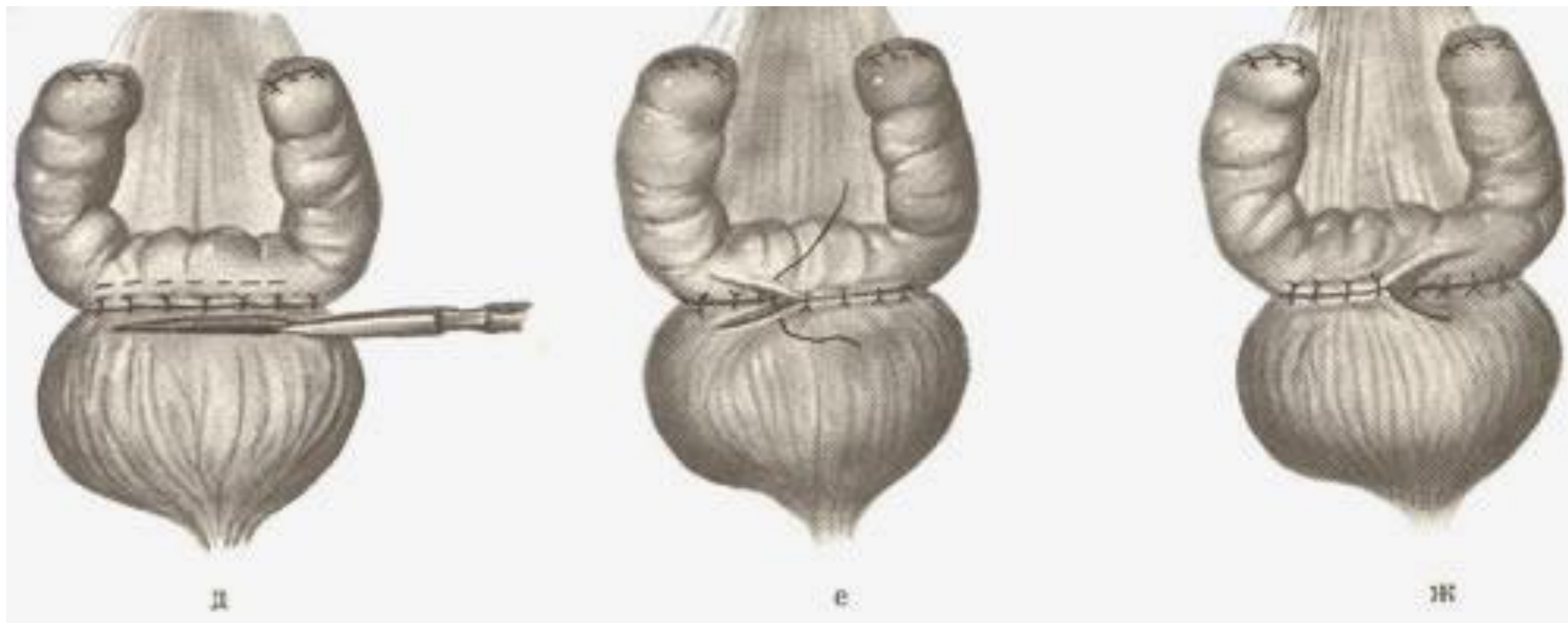
Абдоминальный этап

Шов Матешука

Однорядный обвивной,
подслизисто-серозный




Наложение анастомоза



Показания к кишечной пластике М

- Микроцистис различного генеза:
- Рак мочевого пузыря
- Туберкулез мочевого пузыря
- Интерстициальный цистит
- Травмы



Осложнения

- Инфекционные (хронический пиелонефрит, нефросклероз)
- Несостоятельность швов
- Послеоперационные стриктуры
- Спаечная болезнь
- Камни мочевого пузыря
- Мочевой перитонит



**Спасибо за
внимание!**