КИСТА БАРТОЛИНОВОЙ ЖЕЛЕЗЫ

<u>Киста бартолиновой железы</u> – осумкованное скопление секрета в железе преддверия влагалища, обусловленное закупоркой ее выводного протока.

ЭТИОЛОГИЯ

- На фоне хронически протекающего бартолинита.
- ИППП (трихомониаз, гонорея, хламидиоз, уреаплазмоз, микоплазмоз и кандидоз).
- Проникновение в ткани бартолиновой железы неспецифических микроорганизмов (стрептококки, стафилококки, кишечная палочка).
- Слабый иммунитет.
- Игнорирование личной гигиены.
- Механическое повреждение кожи интимной зоны (после эпиляции или постоянного ношения тесного белья).
- Гематогенный путь развития болезни (хронический тонзиллит, пиелонефрит, гайморит, невылеченный кариес).
- Гинекологические вмешательства.

КЛИНИКА



КИСТА БАРТОЛИНОВОЙ ЖЕЛЕЗЫ

Неосложненная

- Величина кисты бартолиновой железы может варьировать от размеров горошины до гусиного яйца.
- Небольшие образования протекают бессимптомно и могут выявляться гинекологом в процессе планового осмотра.
- Значительные размеры железы - неудобства при движении, болезненность при половом акте.

Осложненная

- нагноение образования - абсцесс;
- температура тела 38 – 39 градусов;
- признаки общей интоксикации организма: головная боль, слабость, недомогание, тошнота, может начаться рвота;
- болевые ощущения в области кисты, которые носят резкий, острый, пульсирующий характер;
- ощущение распирания в области промежности;
- резкое увеличение кисты в размере, вплоть до 12 см.
- зуд и жжения в области влагалища и половых губ,
- покраснение и отек слизистой оболочки влагалища,
- Бели или гнойное отделемое.

ДИАГНОСТИКА

- **Осмотр** – отечность половой губы с одной стороны, асимметрия половой щели.
- **Пальпация** - состояние кисты, выявить абсцесс.
- **Лабораторные исследования – МО.**

1. бактериологический посев
2. исследования мазка под микроскопом

- **ПЦР** – ИППП.
- **ИФА** – ИППП.

МЕТОДЫ ЛЕЧЕНИЯ КИСТЫ

Маленькие бессимптомные кисты не лечат. Исключение составляют пациентки старше 40 лет – тогда обязательно проводят обследование и биопсию.

Большая, причиняющая боль киста бартолиновой железы требует операции:

- вскрытие кисты;
- метод катетеризации;
- марсупиализация;
- полное удаление железы.

ВСКРЫТИЕ КИСТЫ

- врач совершает надрез,
- извлекает содержимое уплотнения,
- промывает полость специальными растворами.

Провоцирует рецидив.

После проведения оперативного вмешательства происходит срастание стенок выводного прохода железы.

МЕТОД КАТЕТЕРИЗАЦИИ

- использование word-катетера
- выполняется маленький разрез непосредственно над кистой, после чего вычищается от скопившегося секрета и санируется полость образования
- кисту устанавливают катетер, выполненный из силикона
- устройство имеет баллон, которые раздувается на конце.
- устройство оставляют в полости образования на 4 – 5 недель

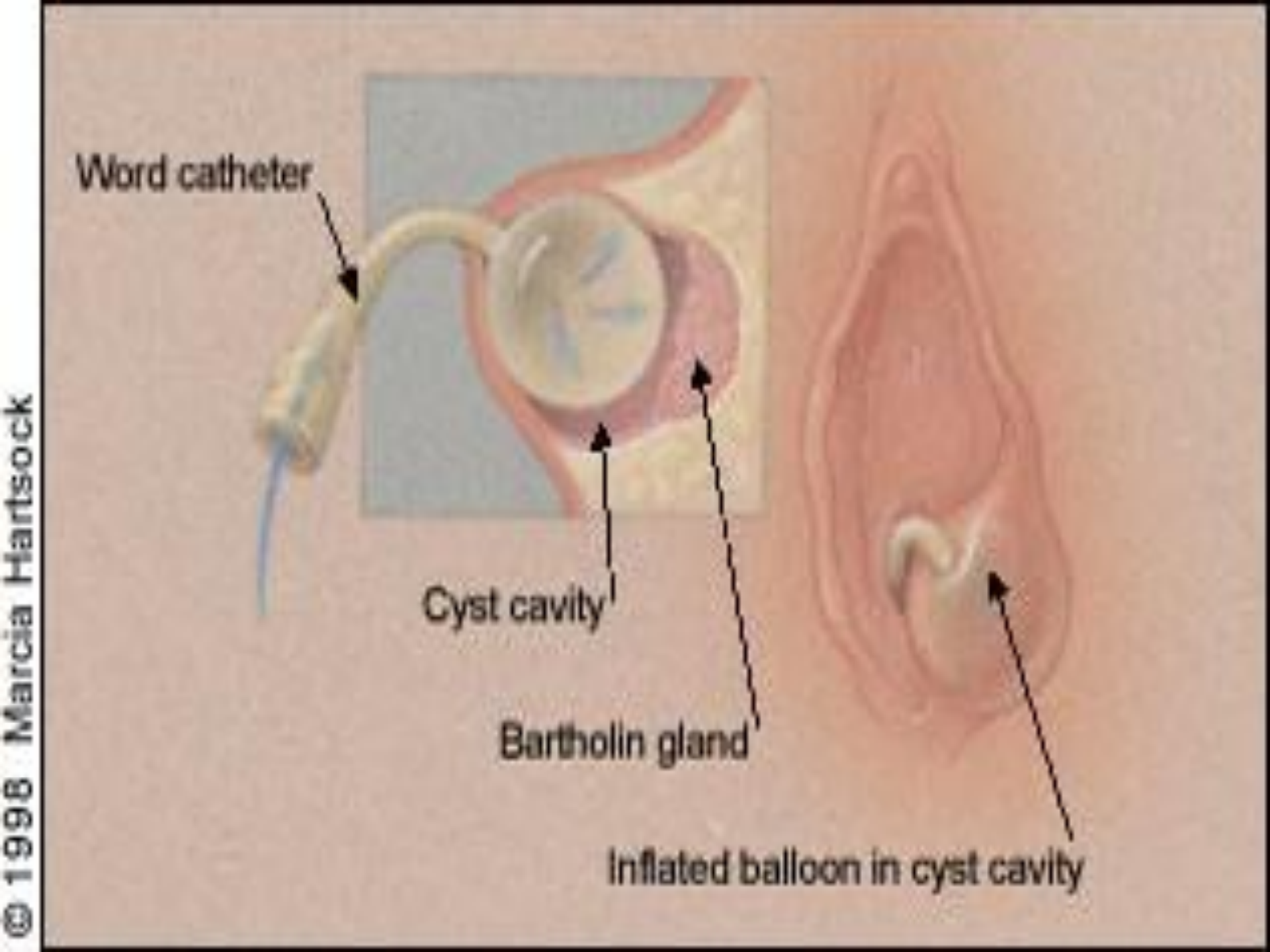

© 1998 Marcia Hartsock

МЕТОД МАРСУПИАЛИАЗАЦИИ

- вскрывается полость кисты, скопившийся секрет удаляется
- стенки кисты подвешиваются к краям раны
- затем формируется устье нового протока, по которому будет выходить секрет.

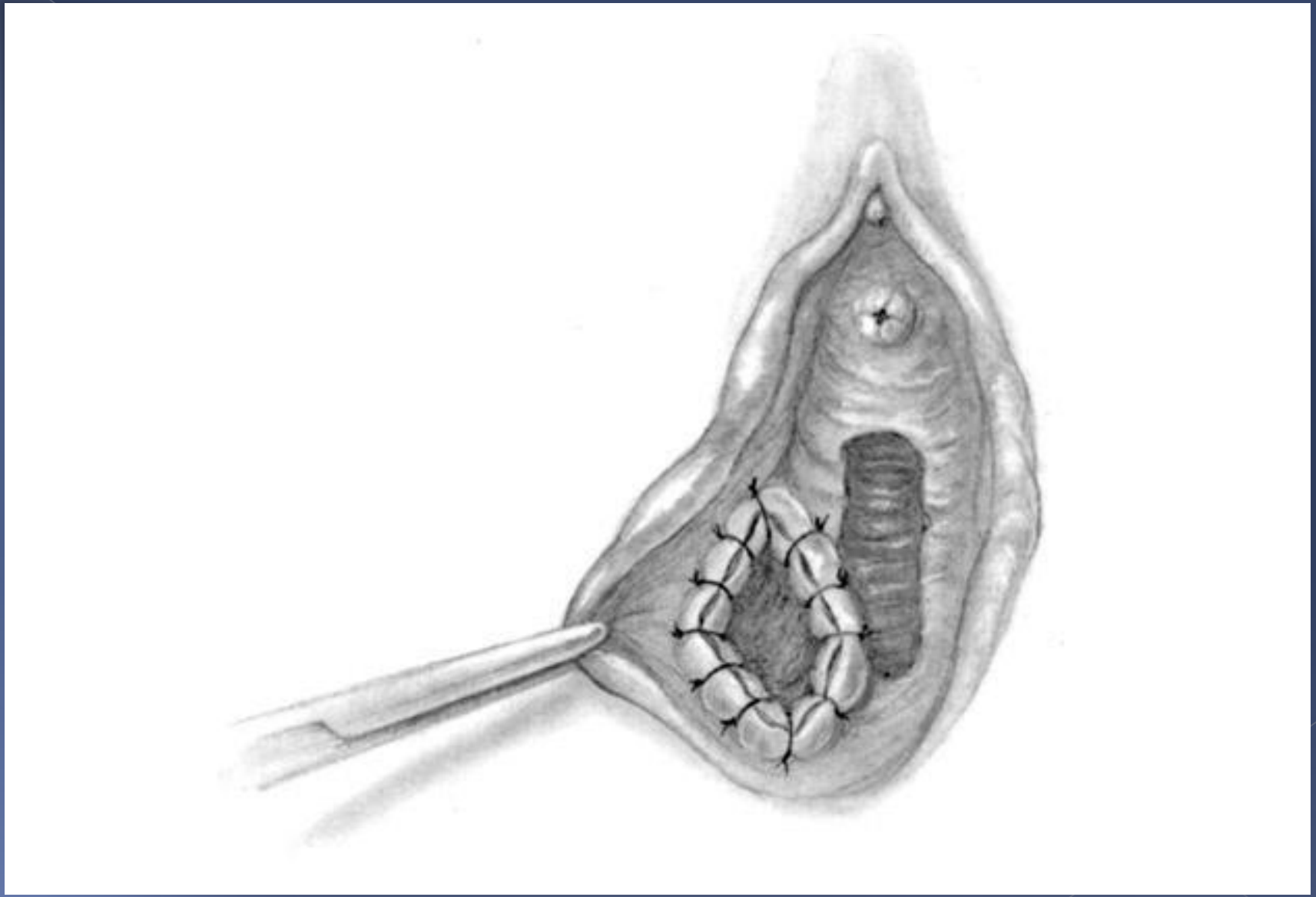

ПОЛНОЕ УДАЛЕНИЕ ЖЕЛЕЗЫ

- Женщина может ощущать дискомфорт.
- Парный орган перестает нормально функционировать и выделять нужное количество секрета при половом сношении.

б

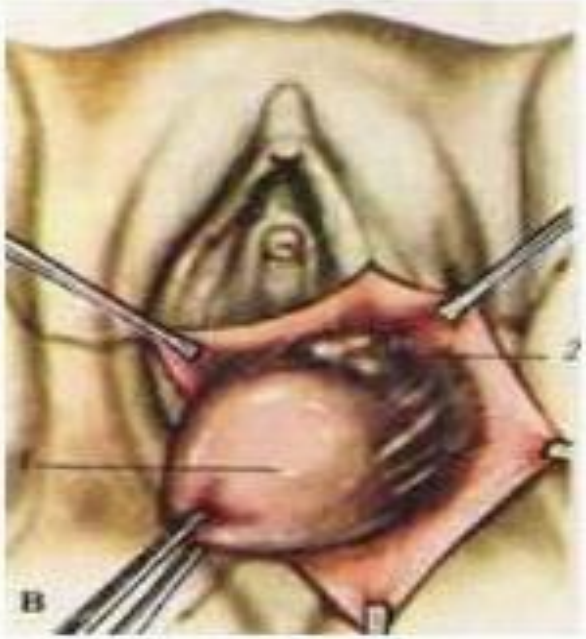
в

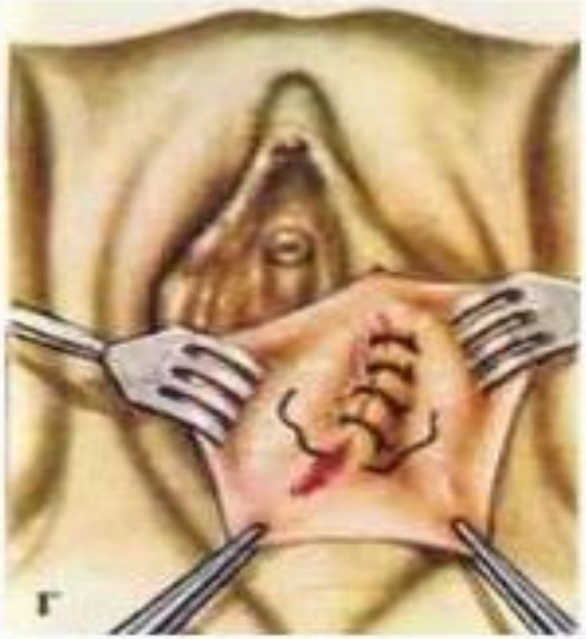
г

д

ПРОФИЛАКТИКА



- укрепление иммунной системы;
- соблюдение правил личной гигиены;
- своевременное лечение любых половых инфекций;
- устранение воспалительных очагов в организме;
- постоянный половой партнер;
- осмотр у гинеколога 2 раза в год.