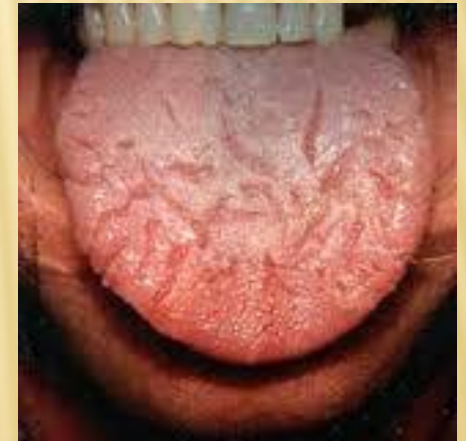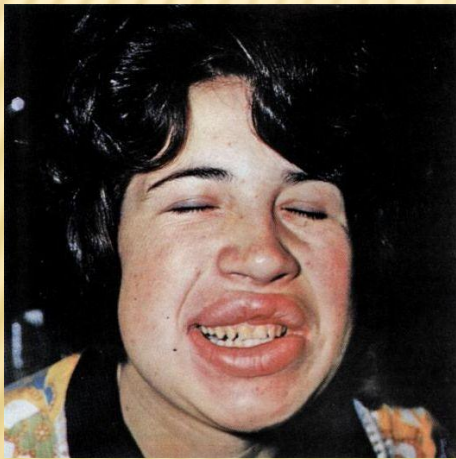


СИНДРОМ МЕЛЬКЕРССОНА-РОЗЕНТАЛЯ



- Синдром Мелькерссона-Розенталя является хроническим заболеванием, включающим триаду симптомов: отек и увеличение губ (макрохейлит), односторонний паралич (или неврит) лицевого нерва и складчатый язык.



ЭТИОЛОГИЯ И

ПАТОГЕНЕЗ

- Окончательно не выяснены.
- **Инфекционно-аллергическая теория** (перед началом заболевания или его рецидивами нередко отмечались проявления гриппа, простого герпеса, ангины, травм или трещин красной каймы губ)
- **Нейродистрофическая теория** (нередко отмечаются нарушения чувствительности в пальцах и расстройствах глотания)
- **Наследственная теория**
- **Полиэтиологическая теория**



КЛИНИКА

- Острое начало, чаще всего – с **макрохейлита**. За несколько часов отекает одна губа или обе. Возникает бесформенное вздутие губы, край губы часто выворачивается в виде хоботка и обычно отстоит от зубов.
- Иногда губы увеличиваются в 3-4 раза. Утолщение губ неравномерное, одна сторона губы обычно более отечна, чем другая.
- Отек губ может сопровождаться образованием трещин. При сильном отеке могут нарушаться речь, мимика, прием пищи. Губы имеют бледно-красный цвет, иногда с застойным оттенком. При пальпации ощущается равномерно мягкая или плотноэластическая консистенция тканей. Вдавления после пальпации не остается.
- Интенсивность отека может меняться в течение дня, ограниченные отеки могут возникать в области лба, век и других частей лица.

КЛИНИКА

- Вторым симптомом является **паралич лицевого нерва**, ему часто предшествуют продромальные явления: различные неприятные ощущения во рту, односторонняя вазомоторная ринопатия, гипо- либо гиперсаливация.
- После продромы односторонний паралич лицевого нерва развивается быстро. Происходит потеря тонуса мышц пораженной половины лица, расширяется глазная щель, опускается угол рта. Чаще развивается неполный паралич с частичным сохранением фрагментов вегетативной, чувствительной и моторной функций.
- У большинства больных паралич лицевого нерва постепенно проходит. Однако отмечается склонность к рецидивам, которые возникают через различные интервалы.

КЛИНИКА

- Третьим симптомом является **складчатый язык**. Клинически отмечается отечность языка, приводящая к неравномерному его увеличению. Участки поражения вначале имеют бледно-розовую окраску. Постепенно слизистая оболочка мутнеет, возникает серовато-розовая окраска, образуются участки в виде полос и пятен. Язык постепенно становится малоподвижным. Задняя треть и корень языка обычно в процесс не вовлекаются.

КЛИНИКА

- Течение синдрома Мелькерссона-Розенталя хроническое.
- В начале болезни рецидивы обычно сменяются более или менее продолжительными ремиссиями, во время которых все симптомы заболевания исчезают. Позднее макрохейлия и паралич лицевого нерва приобретают стойкий характер.
- Обострение заболевания отмечается после герпеса, усиления фокальной инфекции, перенесенных интеркуррентных заболеваний, нервного напряжения и т.п.
- Наличие стойкого косметического дефекта может вызвать изменение психики по ипохондрическому, депрессивному типу.





ДИФФЕРЕНЦИАЛЬНЫЙ ДИАГНОЗ

- При наличии всех трех симптомов заболевания дифференциальная диагностика не представляет трудностей. При моносимптомной (макрохейлит) форме заболевания его следует дифференцировать в первую очередь от элевантиаза, возникающего при хроническом рожистом воспалении, отека Квинке и кавернозной гемангиомы.
- **Элевантиаз** отличается от макрохейлита наличием выраженных островоспалительных явлений, сопровождающихся подъемом температуры тела во время обострения, наличием фиброза соединительной ткани, что обуславливает более плотную консистенцию ткани губы.
- **Отек Квинке** отличается от макрохейлита кратковременностью отека, быстрым его исчезновением после приема антигистаминных препаратов, частыми приступами болезни, а также полным исчезновением отека после окончания лечения антигистаминными препаратами.
- **Кавернозная гемангиома** в отличие от синдрома Мелькерссона-Розенталя наблюдается с рождения или раннего детского возраста. На губе, чаще нижней, имеется застойно-красного цвета мягкая опухоль, бледнеющая при надавливании.

ЛЕЧЕНИЕ

- ▣ Антибиотикотерапия: окситетрациклин, фузидин натрия
- ▣ Кортикостероиды (преднизолон 20-30 мг/сут)
- ▣ Витамины группы В (В, В₁₂, В₆)
- ▣ Десенсибилизирующие и детоксицирующие препараты (тиосульфат натрия, препараты кальция и др.)
- ▣ Иммунокорректирующие средства (пирогенал, продигозан, левамизол, теофиллин);
- ▣ Местно – гепариновая мазь в сочетании с димексидом или электрофорезом, ультразвук, диадинамические токи.